This is a digital copy of a book that was preserved for generations on library shelves before it was carefully scanned by Google as part of a project to make the world's books discoverable online.

It has survived long enough for the copyright to expire and the book to enter the public domain. A public domain book is one that was never subject to copyright or whose legal copyright term has expired. Whether a book is in the public domain may vary country to country. Public domain books are our gateways to the past, representing a wealth of history, culture and knowledge that's often difficult to discover.

Marks, notations and other marginalia present in the original volume will appear in this file - a reminder of this book's long journey from the publisher to a library and finally to you.

Usage guidelines

Google is proud to partner with libraries to digitize public domain materials and make them widely accessible. Public domain books belong to the public and we are merely their custodians. Nevertheless, this work is expensive, so in order to keep providing this resource, we have taken steps to prevent abuse by commercial parties, including placing technical restrictions on automated querying.

We also ask that you:

+ *Make non-commercial use of the files* We designed Google Book Search for use by individuals, and we request that you use these files for personal, non-commercial purposes.

+ *Refrain from automated querying* Do not send automated queries of any sort to Google's system: If you are conducting research on machine translation, optical character recognition or other areas where access to a large amount of text is helpful, please contact us. We encourage the use of public domain materials for these purposes and may be able to help.

+ *Maintain attribution* The Google "watermark" you see on each file is essential for informing people about this project and helping them find additional materials through Google Book Search. Please do not remove it.

+ *Keep it legal* Whatever your use, remember that you are responsible for ensuring that what you are doing is legal. Do not assume that just because we believe a book is in the public domain for users in the United States, that the work is also in the public domain for users in other countries. Whether a book is still in copyright varies from country to country, and we can't offer guidance on whether any specific use of any specific book is allowed. Please do not assume that a book's appearance in Google Book Search means it can be used in any manner anywhere in the world. Copyright infringement liability can be quite severe.

About Google Book Search

Google's mission is to organize the world's information and to make it universally accessible and useful. Google Book Search helps readers discover the world's books while helping authors and publishers reach new audiences. You can search through the full text of this book on the web at `http://books.google.com/`

UC-NRLF
B 3 732 618

UNIVERSITY OF CALIFORNIA
MEDICAL CENTER LIBRARY
SAN FRANCISCO



University of California
LIBRARY
2719

DEUTSCHE ZEITSCHRIFT
FÜR
CHIRURGIE.

HERAUSGEGEBEN

VON

PROF. v. BARDELEBEN in Berlin, Dr. v. BECK in Freiburg i. Br., Prof. v. BERGMANN in Berlin, Prof. PAUL BRUNS in Tübingen, Prof. F. BUSCH in Berlin, Prof. DOUTRELEPONT in Bonn, Dr. G. FISCHER in HANNOVER, Prof. HEINEKE in Erlangen, Prof. HELFERICH in Greifswald, Prof. KOCHER in Bern, Prof. KÖNIG in Göttingen, Prof. KRÖNLEIN in Zürich, Prof. KÜSTER in Marburg, Dr. C. LAUENSTEIN in Hamburg, weil. Prof. LÜCKE in Strassburg, Dr. NEUDÖRFER in Wien, Prof. RIED in Jena, Prof. E. ROSE in Berlin, Dr. SCHEDE in Hamburg, Prof. SCHÖNBORN in Würzburg, Prof. SOCIN in Basel, Prof. SONNENBURG in Berlin, Prof. THIERSCH in Leipzig, Prof. TRENDELENBURG in Bonn.

REDIGIRT

VON

WEIL. PROF. DR. A. LÜCKE
in Strassburg

PROF. DR. E. ROSE
in Berlin

UND

PROF. DR. H. HELFERICH
in Greifswald.

Achtunddreissigster Band.

Mit 30 Abbildungen im Text und 4 Tafeln.

LEIPZIG,
VERLAG VON F. C. W. VOGEL.
1894.

Y OF CALIF
AL SCHOOL

Inhalt des achtunddreissigsten Bandes.

Erstes Heft

ausgegeben am 27. December 1893.

Seite

I. Aus der chirurgischen Abtheilung und aus dem Laboratorium des Cantonsspitals zu St. Gallen.
Ein Beitrag zur Kenntniss der Gelenkkörper. Von R. Real, prakt. Arzt (Tafel I. II) 1

II. Ueber symmetrisches Auftreten von Lipomen. Von Dr. A. Koettnitz in Zeitz. (Mit 2 Abbildungen) 75

III. Besprechungen.
1. Ribbert, Anatomische Untersuchungen über die Osteomalacie (M. B. Schmidt, Strassburg) 124
2. Karg und Schmorl, Atlas der patholog. Gewebelehre in mikrophotographischer Darstellung (M. B. Schmidt, Strassburg) 125
3. Adolf Schmidt, Die Fascienscheiden und ihre Beziehungen zu den Senkungsabscessen (M. B. Schmidt, Strassburg) . . . 126

Zweites und drittes (Doppel-) Heft

ausgegeben am 12. April 1894.

IV. Ueber Fracturen mit Bezug auf das Unfallversicherungsgesetz. Von Dr. Friedrich Haenel in Dresden. (Vortrag, gehalten am 22. April 1893 in der Gesellschaft für Natur- und Heilkunde in Dresden) . 129

V. Pathologie und Therapie der Perityphlitis (Appendicitis simplex und perforativa). Von Prof. Dr. Sonnenburg, Director der chirurg. Abtheilung des Krankenhauses Moabit in Berlin. (Mit 7 Abbildungen) 156

VI. Aus dem städtischen Krankenhause Moabit in Berlin, chirurg. Abtheilung des Prof. Dr. Sonnenburg.
Ueber Gastroenterostomie. Von Dr. F. Schroeter. (Mit 3 Abbildungen im Text) 296

VII. Besprechungen.
1. Dr. E. Ullmann, Beiträge zur Lehre der Osteomyelitis acuta (Dr. M. Raede) 313
2. B. Naunyn, Klinik der Cholelithiasis (Dr. M. Raede) . . 314
3. Kast und Rumpel, Pathologisch-anatomische Tafeln nach frischen Präparaten (M. B. Schmidt) 317
4. Dr. H. Fischer, Specielle Chirurgie für Aerzte und Studirende (F. Fischer) 318
5. Transactions of the American Orthopedic Association (Lücke) 319
6. Dr. A. Ónodi, Die Nasenhöhle und ihre Nebenhöhlen (Lücke) 320
7. Dr. Ludwig Grünwald, Atlas der Krankheiten der Mundhöhle, des Rachens und der Nase (Edm. Rose) 320

Viertes und fünftes (Doppel-) Heft

ausgegeben am 15. Juni 1894.

VIII. Zur Chirurgie der Gallensteinkrankheit. Von Dr. Hans Kehr in Halberstadt 321

IX. Aus dem Diakonissen- und Krankenhaus Bethanien in Stettin.
Zur Frage der Behandlung der Kniegelenkstuberculose. Von Dr. A. Herbing, früherem I. Assistenten der Anstalt 400

X. Definitive Heilung eines Kehlkopfkrebses nach partieller Exstirpation des Kehlkopfs. Von Dr. Georg Fischer in Hannover . . . 422

2819

Seite

XI. Aus dem städtischen Krankenhause zu Wiesbaden.
Ein durch Laparotomie geheilter Fall von schwerer Darmschussverletzung und Ileus. Von Dr. P. Hackenbruch, Specialarzt für Chirurgie in Wiesbaden 435

XII. Aus der Greifswalder chirurgischen Klinik des Prof. Dr. Helferich.
Die Tonsillen als Eingangspforte für eitererregende Mikroorganismen. Von Dr. Buschke, I. Assistenzarzt der Klinik. (Mit 2 Curven) 441

XIII. Aus der chirurgischen Universitätsklinik zu Greifswald.
Ueber die Exstirpation des Calcaneus, nebst Beschreibung eines Falles von centralem Sarkom des Calcaneus, welcher durch Exstirpation des Calcaneus geheilt wurde. Von Dr. Barthauer, Assistenzarzt der chirurg. Klinik zu Greifswald. (Mit 6 Abbildungen) 462

XIV. Aus der ersten chirurg. Universitätsklinik Hofrath Albert's in Wien.
Beitrag zur Kenntniss der Carcinomentwicklung in Sequesterhöhlen und Fisteln. Von Dr. Friedrich R. v. Friedländer, Operationszögling an der Klinik (Tafel III. IV) 473

XV. Aus der chirurg. Klinik des Herrn Prof. Schönborn in Würzburg.
Zur Casuistik der Verletzung des Ductus thoracicus. Von Dr. Weischer (Würzburg) 487

XVI. Besprechungen.
1. M. Regulski, Beitrag zur Statistik und Klinik der Lippencarcinome (Dr. Curt Hagen) 510
2. Inglis-Parsons, The Healing of rodent Cancer by Electricity (Dr. Curt Hagen) 511
3. J. Fletcher Horn, Trephining in its ancient and modern Aspect (Dr. Curt Hagen) 512
4. C. Rose, Ueber Kieferbrüche und Kieferverbände (Dr. Curt Hagen) 513
5. Dr. H. Frank, Grundriss der allg. Chirurgie (Dr. Curt Hagen) 513
6. Prof. Dr. A. Landerer, Die Behandlung der Tuberculose mit Zimmtsäure (Dr. M. Raede) 514
7. Dr. J. Habart, Die Geschosswirkung der 8 Millimeter-Handfeuerwaffen an Menschen und Pferden (Dr. M. Raede) . . 516
8. Prof. Dr. Fr. v. Esmarch u. Dr. E. Kowalzig, Chirurgische Technik. Ergänzungsband zum Handbuch der kriegschirurg. Technik, enthaltend die übrigen Operationen (Dr. R. Raede) 517
9. Dr. Karl Winkelmann, Die erste Hülfe bei schweren Verletzungen (Dr. P. Richert) 519

Sechstes Heft

ausgegeben am 19. Juli 1894.

XVII. Ueber Coxa vara, eine Berufskrankheit der Wachsthumsperiode. Von Prof. Dr. Kocher in Bern. (Mit 10 Abbildungen) 521

XVIII. Aus der chirurgischen Klinik zu Marburg.
Zur Radicaloperation der Hernien. Von Dr. O. v. Büngner, Privatdocenten der Chirurgie in Marburg 549

XIX. Ueber sogenannte „traumatische Epithelcysten". (Perlgeschwülste, Cholesteatome, Kystes épidermiques u. s. w.) Von Dr. John Blumberg, poliklinischer Assistent der chirurg. Universitätsklinik des Prof. Dr. Koch in Dorpat 605

XX. Aus dem städtischen Krankenhause Moabit, chirurgische Abtheilung des Herrn Prof. Sonnenburg.
Beitrag zur Aetiologie der eitrigen Mastitis. Von Dr. Sarfert, Assistenzarzt 615

XXI. Besprechungen.
1. Prof. Dr. Sänger und Dr. Odenthal, Asepsis in der Gynäkologie und Geburtshülfe (Dr. Schnorr) . . . . . .
2. Dr. med. Max Jaffé, Principien und Technik der heutigen Wundbehandlung (Dr. Peschel) 621 622

I.

Aus der chirurgischen Abtheilung und aus dem Laboratorium des Cantonsspitals zu St. Gallen.

Ein Beitrag zur Kenntniss der Gelenkkörper.

Von

R. Real, prakt. Arzt.

(Hierzu Tafel I. II.)

I. Klinischer Theil.

Ein Fall von Gelenkmaus, der während meiner Assistentenzeit auf der chirurgischen Abtheilung des St. Galler Cantonsspitales von Herrn Dr. Feurer operirt wurde, gab mir Veranlassung, mich mit dem Studium der Gelenkkörper etwas eingehender zu befassen. Es standen mir im Ganzen neun Fälle zu Gebote, sämmtlich der Spitalpraxis Herrn Dr. Feurer's angehörend, welche in einem Zeitraume von annähernd zehn Jahren zur Beobachtung kamen, und über welche ausführliche Krankengeschichten vorhanden sind. Von fünf sind die excidirten Gelenkkörper erhalten und konnten zur histologischen Untersuchung verwendet werden. Dazu kommen noch zwei Gelenkmäuse sammt dem dazu gehörenden Gelenk, welche mir Herr Dr. Hanau freundlichst überliess. Diese letzteren, sowie einer der Spitalfälle betreffen das Ellbogengelenk, sämmtliche übrigen das Kniegelenk. Ich erlaube mir, die Krankengeschichten kurz mitzutheilen.

Fall 1. B. J., 30 Jahre alt, Sticker.

Soll als Kind auf das eine der Kniee — welches, weiss er nicht anzugeben — gefallen sein und längere Zeit um dasselbe einen Verband getragen haben. Juli 1882 ohne besondere Veranlassung plötzlich auftretender, aber rasch verschwindender heftiger Schmerz im rechten Knie mit vorübergehender Functionsstörung. Dabei entdeckte Patient neben der Kniescheibe nach innen einen harten verschiebbaren Körper. Die Schmerzanfälle wiederholten sich seither, und Patient hat nun das Gefühl verminderter Sicherheit beim Gehen.

Status vom 8. Februar 1883. Kräftiger, sonst gesunder Mann. Das rechte Bein im Knie leicht flectirt, das Knie nicht geschwellt, die Gelenkkapsel etwas verdickt. Circa 1 Cm. nach innen von der Patella fühlt man

einen glatten, harten Körper von Kaffeebohnengrösse, der sich zwischen Patella und Cond. int. femor., sowie nach innen fast bis zur Umschlagsfalte verschieben lässt. Nach aussen ist die Verschieblichkeit weniger gross, der Körper bleibt immer circa 1 Cm. von der Patella nach innen.

Gelenkkörper, wahrscheinlich gestielt.

Eröffnung des Gelenkes einwärts von der Patella durch directe Incision. Ausfliessen von ziemlich viel klarer Synovia. Der mandelgrosse Körper ist, wie angenommen, gestielt und wird mit der Scheere von der sonst glatten, glänzenden Synovialis abgetrennt, ebenso ein zweiter kaffeebohnengrosser. Naht von Kapsel und Haut, antiseptischer Verband.

Heilung der Wunde per prim. intent. Patient stand 10 Tage nach der Operation auf und verliess nach einer weiteren Woche mit normal functionirendem Gelenk das Spital. Ein leichter noch bestehender Gelenkserguss verschwand bald. Zufällig wurde im linken Knie ein ähnlicher, gleich gelegener Gelenkkörper, welcher aber keinerlei Beschwerden verursachte, entdeckt.

Fall 2. G. J., 26 Jahre alt, Seiler.

Seit dem 12. Lebensjahre im linken Knie ohne bekannte Ursache beim Gehen hie und da heftige Schmerzen, die oft für viele Monate wegblieben und nie eine Berufsstörung bedingten. Anfang November 1885 vorübergehende beträchtliche Gelenksschwellung. Anfang December, als er sich einst auf die Zehen stellte, Auftreten eines heftigen Schmerzes. Jetzt erst bemerkte Patient, der von da an das Bett hüten musste, unterhalb der Kniescheibe im Gelenk einen harten, sehr leicht verschieblichen Körper.

Status vom 6. Februar 1886. Kräftiger Mann. An der rechten Lungenspitze leichte Abschwächung des Athemgeräusches. Musculatur des linken Oberschenkels, weniger der Wade, etwas atrophisch. Das linke Femur gegenüber dem rechten um 2 Cm. verlängert, die beiden Tibiae gleich lang, die Patellae gleich breit. Hüftgelenk frei. Am linken Femur sonst keine Veränderung wahrzunehmen. Im linken Kniegelenk ein bedeutender Erguss, die Palpation ist nicht schmerzhaft und die knöchernen Gelenkenden, soweit palpabel, nicht verändert. Aussen oben von der Patella ein 2—3 mal mandelgrosser, flacher, sehr unebener, knorpelharter, im Ganzen sanduhrförmiger Körper, der sich in jeder Richtung, aber nur unter empfindlichen Schmerzen, frei hin- und herschieben lässt, indess die Bursa nicht verlässt. Nach aussen von ihm erscheint die Gelenkkapsel wulstig verdickt, und zudem ist noch eine kaffeebohnengrosse unregelmässige, weichere, mit der Kapsel zusammenhängende Proliferation fühlbar, die beim Drücken eine eigenthümlich weiche Crepitation giebt. Eine flache circumscripte Kapselverdickung an der Innenseite der Quadricepssehne mit ähnlicher Crepitation. Das Bein wird frei gehoben, aber nur ängstlich im Knie flectirt.

Synovitis genu proliferans mit Ablösung einer circumscripten Wucherung und Bildung einer Gelenkmaus.

Incision durch Haut und Kapsel in Chloroformnarkose an der Innenseite der Quadricepsausbeutelung. Ausfluss zäher Synovia. Auf Compression springt die Gelenkmaus heraus. Der eingeführte Finger weist diffuse Kapselverdickungen nach. Naht von Kapsel und Haut. Antiseptischer Verband.

Fig. 1.

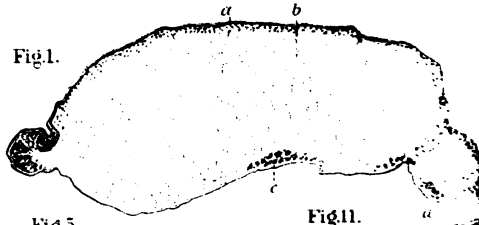

Fig. 2.

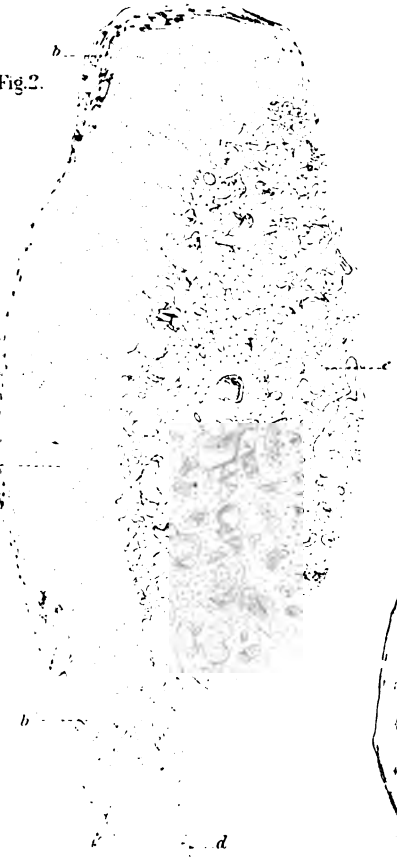

Fig. 12.

Fig. 18.

Fig. 5.

Fig. 11.

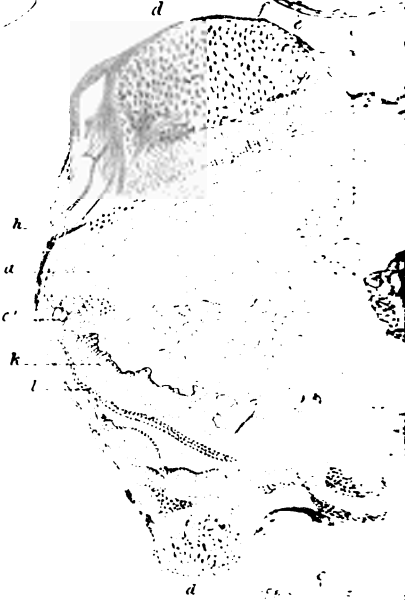

Fig. 9.

Fig. 14.



Fig. 10.

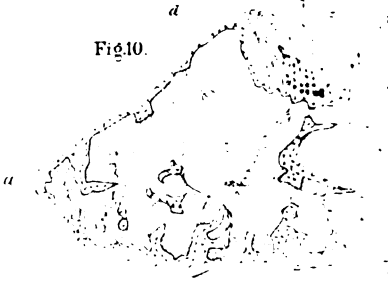

l. Gelenkkörper.

Fig.3.

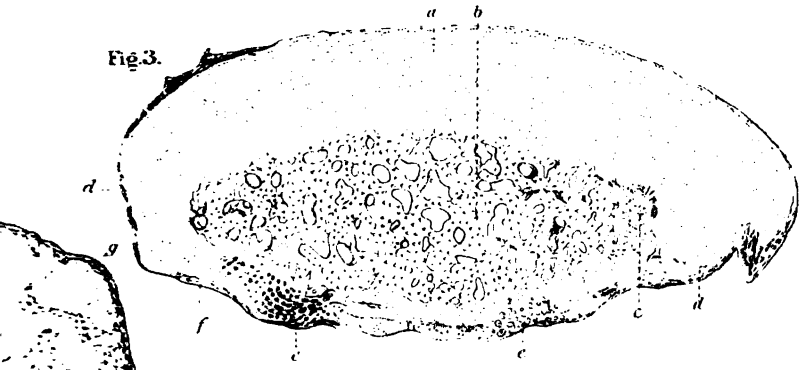

Fig.4.

Fig.8.

Fig.7.

Fig.13.

Fig.6.

Die excidirte Gelenkmaus ist flach, hat eine sanduhrförmige Einziehung, ist ziemlich glatt und macht nach Aussehen und Gefühl den Eindruck von Knorpel. Nur an der Einschnürungsstelle scheint fibröses Gewebe zu sein, wenigstens ist das Ganze dort viel nachgiebiger.

Wundheilung per primam. Ein im Anschluss an das erstmalige Aufstehen entstandener Gelenkerguss war bei dem 7 Wochen nach der Operation erfolgten Spitalaustritt vollständig verschwunden. Beugung im Knie bis zu einem Winkel von 90° möglich. Das linke Knie hat Neigung zu Valgusstellung. Patient geht mit einer Absatzerhöhung von 1 Cm. auf der gesunden Seite.

Fall 3. St. A., 32 Jahre alt, Instructionsoffizier.

Hat nie eine Gelenkentzündung durchgemacht oder ein Trauma erlitten. 2 Monate vor dem Spitaleintritt Gefühl, als wenn ein Fremdkörper sich im rechten Kniegelenk bewege. Einige Zeit später bei raschem Absitzen Knacken im Knie und vorübergehende Unmöglichkeit, das Bein zu strecken. Bald darauf entdeckte Patient einen beweglichen, harten Körper im Gelenk.

Status vom 13. October 1888. Kräftiger, gesunder Mann. Im rechten Kniegelenk ein erheblicher Erguss. Ab und zu ist in demselben bald rechts, bald links von der Patella ein äusserst beweglicher, harter Körper fühlbar, den Patient am besten selbst auffindet.

Da es nicht gelang, den Gelenkkörper durch die rechts von der Patella angelegte Incisionswunde zu entfernen, so wurde der Versuch im Stehen wiederholt, doch wich er aus, als Patient einer drohenden Synkope wegen niedergelegt werden musste. Erst nach lange Zeit dauerndem Suchen, wozu die Mithülfe des Patienten in Anspruch genommen werden musste, konnte die Gelenkmaus durch eine rasche Beugebewegung entfernt werden. Naht von Kapsel und Haut. Antiseptischer Verband.

Die excidirte Gelenkmaus erwies sich als eine Knorpelplatte von 18 Mm. Länge, 12 Mm. Breite und 4 Mm. Dicke. Die eine Fläche war rauh, uneben, die andere vollkommen glatt, hatte im Längsdurchmesser concave, im Querdurchmesser convexe Contour. Der ganzen Configuration nach schien es sich um ein abgesprengtes Stück der Patella zu handeln.

Wundverlauf vollständig normal. Heilung per primam. Am zehnten Tage nach der Operation stand Patient auf. Ein anfangs vorhandener Gelenkerguss war bei der nach zwei weiteren Wochen erfolgten Entlassung vollständig verschwunden. Function normal.

Fall 4. K. A., 20 Jahre alt, Landwirth.

Im September 1888 blieb Patient, welcher bisher weder eine Kniegelenksentzündung, noch ein Trauma erlitten hatte, mit dem Absatz des linken Schuhes in einer Bodenvertiefung hängen, wobei das linke Bein im Knie im rechten Winkel flectirt wurde und erst nach mehr als einer Stunde und nur unter heftigen Schmerzen vom Patienten wieder gestreckt werden konnte. Patient hatte darnach beim Gehen das Gefühl, als ob das Gelenk ganz „rauh" geworden wäre. Erst im Juni 1889 wurde von ärztlicher Seite, da Gelenkschwellung aufgetreten war, das Vorhandensein von Gelenkmäusen constatirt.

Status und Operation am 2. Juli 1889. Kräftiger, gesunder Mann. Gang normal. Das linke Femur um 1½ Cm. verlängert, beide Unter-

schenkel gleich lang. Musculatur des linken Oberschenkels etwas atrophisch, Wadenmusculatur normal. Das linke Kniegelenk enthält einen schlaffen, flüssigen Erguss. Gelenkkapsel nicht verdickt. Auf der Aussenseite der Quadricepsbursa, oft neben die Patella herabsteigend, ein unregelmässig geformter, im Ganzen wohl flachdreieckiger Körper, der sich unter Crepitation verschieben lässt. Weitere Gelenkkörper werden nicht gefühlt.

Directe Incision auf den fixirten Gelenkkörper in Chloroformnarkose. Entleerung einer mässigen Menge dicklicher, gelblicher Synovia und Entfernung des freien Gelenkkörpers, welcher genau die diagnosticirte Form und Grösse hatte. Ein zweiter auch jetzt nicht eruirbar. Naht von Kapsel und Haut. Antiseptischer Verband.

Wundheilung per primam. Am 15. Tage nach der Operation stand Patient auf und wurde am 22. entlassen mit guter Function des Gelenkes. Ein anfangs vorhandener Gelenkerguss war zurückgegangen.

Am 5. October 1892 Excision der seit Kurzem wieder zum Vorschein gekommenen zweiten Gelenkmaus, die sich meist an der Innenseite der Kapsel aufhielt. Sie hatte Haselnussgrösse, war rundlich mit theils glatter, theils unebener Oberfläche.

Wundheilung per primam. Nach 12 Tagen Entlassung. Kein Gelenkerguss.

Fall 5. E. J., 47 Jahre alt, Bauer.

Patient, der nie ein Trauma erlitten hat, litt seit mehreren Jahren an rheumatischen Schmerzen in beiden Knieen, vor Allem im linken. Im Frühjahr 1890 entdeckte er bewegliche Körperchen in letzterem. Seit 2 Monaten Gelenkschwellung und seither ab und zu auftretende heftige Schmerzen in demselben, verbunden mit momentaner Aufhebung der Function.

Status und Operation am 27. August 1892. Kräftiger, gesunder Mann. Am rechten Bein die Residuen einer essentiellen Kinderlähmung. Im rechten Kniegelenk Reiben wie bei Arthritis deformans. Im linken Knie ein bedeutender Flüssigkeitserguss. Die Kapsel stellenweise gracil, stellenweise mit höckerigen Verdickungen. Bei Bewegungen, die indess stark behindert sind, weiches Reiben. Im Kniegelenk links, mit Vorliebe an der Aussenseite sich aufhaltend, eine haselnussgrosse, vollständig bewegliche Gelenkmaus. Eine zweite nicht nachweisbar.

Synovitis proliferans mit Gelenkmaus.

Incision ins Gelenk an der Aussenseite der Patella in Chloroformnarkose. Da die Gelenkmaus entwischte, musste sie mit dem eingeführten Finger aufgesucht und hervorgeholt werden. Die Gelenkkapsel erwies sich dabei überall zottig verdickt; die Zotten waren verschieden lang, weich bis knorpelhart. Ausspülung des Gelenkes mit 1 pro mille Sublimatlösung, Naht von Kapsel und Haut. Antiseptischer Verband.

Die excidirte Gelenkmaus hat Mandelform und ist circa 2½ Cm. lang. Sie ist grösstentheils glatt, von gelblichweisser Farbe und besteht anscheinend aus Knochen und Knorpel, von denen jeder eine Seite einnimmt. An einem Ende ein etwas weicherer Fortsatz.

Wunde per primam geheilt. 2 Wochen nach der Operation zum ersten Male Aufstehen, 5 Tage später Entlassung. Gelenk ohne Erguss. Beugung

im Knie bis nahezu 90° möglich. Gang ordentlich, wenn auch mit etwas Schmerz.

Fall 6. F. G., 27 Jahre alt, Knecht.

Vor 2 Jahren Auftreten von Schmerzen im rechten Knie ohne bekannte Ursache, die nach einigen Wochen wieder verschwanden. Vor 3 Wochen glitt er, mit einem schweren Sack beladen, aus und empfand dabei im rechten Knie ein Knacken und sehr heftigen Schmerz. Zugleich konnte das Bein nicht mehr bewegt werden. Am nächsten Tage ähnlicher Zufall. Seither hütete er das Bett.

Status und Operation am 6. Februar 1892. Kräftiger, gesunder Mann. Geht schmerzlos mit steif gehaltenem Knie. Musculatur des rechten Unterschenkels mässig, des Oberschenkels etwas stärker atrophisch. Neben der Patella eine Hautnarbe. Im Kniegelenk ein mässiger Erguss. Gelenkkapsel nicht verdickt. Auf der Aussenseite, zu hinterst in der seitlichen Gelenklinie nach hinten oben vom Capit. fibulae, ein doppelt mandelgrosser, knorpelig crepitirender, harter, festsitzender Körper fühlbar.

Incision ins Gelenk in der äusseren Gelenklinie. An der Innenseite der Gelenkkapsel, seitlich vom Tibiakopf, eine sehnig-knorpelige, festsitzende Masse, die excidirt wurde, aber nicht dem diagnosticirten Körper entsprach, welch' letzterer am hinteren Theile des Cond. int. femor. aufgefunden wurde. Am hinteren Theile des Cond. ext. ein unregelmässiger, dem Gelenkkörper entsprechender Defect, der vordere Theil dagegen glatt, aber anscheinend in geringem Grade falsch beweglich. Naht von Kapsel und Haut. Antiseptischer Verband.

Die Gelenkmaus war wallnussgross, auf der einen Seite glatt, auf der anderen höckerig und schien ein abgesprengtes Stück des Cond. ext. zu sein.

Wunde per primam geheilt. 3 Wochen nach der Operation stand Patient zum ersten Male auf und wurde nach weiteren 3 Wochen entlassen mit geringem Gelenkerguss. Beugung im Knie bis 45° möglich, noch etwas schmerzhaft.

Fall 7. F. S., 54 Jahre alt, Bahnwärter.

Stiess als 13—14jähriger Junge bei einem Falle das linke Knie auf einen spitzen Stein, worauf dasselbe anschwoll und während circa 6 Wochen nicht mehr vollständig gestreckt werden konnte, doch trat gänzliche Wiederherstellung ein. Seit vielen Jahren fühlte Patient im linken Knie einen festen Körper, der ihm, wenn er oberhalb der Patella festsass, lebhafte Schmerzen verursachte. Seit 2 Jahren soll sich im linken Knie eine zunehmende Schwäche bemerkbar gemacht haben, daneben ab und zu auch Schmerzen im rechten Knie und den Ellbogengelenken.

Status und Operation am 27. November 1892. Kräftiger, sonst gesunder Mann mit nicht ganz normalem Herzbefunde. Im linken Kniegelenk ein mässiger Flüssigkeitserguss. Gelenkkapsel nur unbedeutend verdickt, stellenweise kaum fühlbar. Die Quadricepsbursa sehr breit, in ihrer äusseren Partie eine sehr bewegliche, kirschgrosse Gelenkmaus enthaltend, die sich stets in der Bursa aufhält. Active Beweglichkeit im Kniegelenk normal. Bei Bewegungen überall eine weiche Crepitation fühlbar. Der linke Quadriceps sichtlich atrophisch, das linke Knie in leichter Valgusstellung, nicht so das rechte. Beide Beine gleich lang.

Gelenkmaus mit secundärer mässiger Arthritis proliferans, wahrscheinlich traumatischen Ursprungs.

Incision auf die in der äusseren Partie der Bursa fixirte Gelenkmaus, des Herzbefundes wegen in Bromäthyl-Narkose. Herauspressen des vollständig freien Gelenkkörpers. Entleerung einer mässigen Menge klarer Synovia. Naht von Kapsel und Haut. Aseptischer Verband.

Wunde reactionslos geheilt. 2 Wochen nach der Operation erstmaliges Aufstehen. Es kam zu einem grossen Gelenkerguss, der auf Bettruhe zurückging, beim Aufstehen aber trotz Einwickelns, Massage, fixirender Verbände u. s. w. stets wiederkehrte. Zugleich klagte Patient, der während seines Spitalaufenthaltes an Körpergewicht wesentlich zugenommen hatte, über grosse Schwäche in beiden Beinen. Bei der nach $3^1/_2$ monatlichem Aufenthalt auf seinen Wunsch erfolgten Entlassung war der Gelenkerguss, wenn auch in etwas geringerem Grade, noch vorhanden. Die seitliche Beweglichkeit im Kniegelenk war etwas geringer geworden, die Valgusabweichung bestand fort. Gang mühsam; das linke Bein wurde nachgeschleppt. An den übrigen Gelenken auch jetzt nichts Abnormes.

Nach seither eingezogenen Erkundigungen hat sich das Befinden wesentlich gehoben. Patient versieht seit Mai 1892 seinen Dienst als Bahnwärter wieder in vollem Umfange. Das Bein ist vollständig gebrauchsfähig und weder geschwollen noch schmerzhaft.

Fall 8. Sch. U., 16 Jahre alt, Weber.

Seit Juli 1892, ohne dass ein Trauma vorausgegangen wäre, Anschwellung des rechten Ellbogengelenkes und bei Pro- und Supination, sowie bei vollständiger Streckung plötzlich auftretende und ebenso rasch wieder verschwindende Schmerzen in demselben. Gebrauch des Armes im Uebrigen nicht gehindert.

Status und Operation am 17. September 1892. Mager, sonst gesund. Active Streckung des rechten Ellbogengelenkes nicht vollständig möglich. Pro- und Supination nicht behindert. Weder Gelenkerguss noch Muskelatrophie. Zwischen Olecranon und Cond. ext., resp. Capit. radii eine haselnussgrosse, unregelmässig geformte, bewegliche Gelenkmaus.

Entfernung der Gelenkmaus durch directe Incision in Chloroformnarkose. Naht von Kapsel und Haut. Aseptischer Verband.

Die excidirte Gelenkmaus ist flach, mattweiss, von oben gesehen annähernd kreisrund und besteht anscheinend nur aus Knorpel. Sie scheint das untere äussere Ende der Trochlea darzustellen.

Wunde p. p. geheilt. Bei der am 10. Tage nach der Operation erfolgten Entlassung ist die Streckung des Ellbogengelenkes noch nicht in vollem Umfange möglich.

Fall 9. M. J., 31 Jahre alt, Knecht.

1881 Fall aufs rechte Knie. Im Anschluss daran Gelenksschwellung und Schmerz, doch keine Arbeitsbehinderung. Während 11 Jahren keine Beschwerden, ausser etwas Steifigkeit bei längerem Knieen. October 1892 „verstreckte" sich Patient beim Herabgleiten von einem Baume das Knie; es trat ein plötzlicher sehr heftiger Schmerz und kurzdauernde absolute Functionsbehinderung ein. Aehnliche Zufälle wiederholten sich

und wurden vom Patienten selbst auf einen verschieblichen Körper im rechten Kniegelenk zurückgeführt. Abwärtsgehen in letzter Zeit schmerzhaft.

Status und Operation 7. November 1892. Kräftig, gesund. Gang hinkend; das Knie wird in Beugestellung steif gehalten und kann nicht ganz gestreckt werden. Liegend ist die Streckung möglich. Streckmusculatur des Oberschenkels bedeutend atrophisch. Im rechten Kniegelenk ein kleiner Flüssigkeitserguss. Gelenkkapsel weder verdickt noch schmerzhaft. Patella ohne Crepitation beweglich. Unterhalb derselben, unter dem Ligam. patellae propr., in Kirschgrösse nach aussen vorragend, ein ziemlich grosser, eingekeilter, hie und da mit etwelcher Crepitation auf der Unterlage etwas verschieblicher Körper, der nicht ganz unter dem Ligament vorgeschoben werden kann.

Incision an der äusseren Seite des Lig. patell. durch Haut und Kapsel in Chloroformnarkose. Herausheben des Gelenkkörpers vermittelst eines Elevatoriums. Entleerung einer mässigen Menge klarer Synovia. Naht von Kapsel und Haut. Aseptischer Verband.

Die excidirte grosse Gelenkmaus hat Eiform mit ziemlich spitzen Enden. Die eine Fläche ist convex und erinnert genau an die convexe Gelenkfläche eines Femur- Condylus, an welchen noch Knorpelmassen angelagert sind. Die andere Fläche ist concav. Das Ganze sieht so aus, wie wenn der knorpelige Theil des Condylus abgesprengt worden wäre. Die Oberfläche ist überall knorpelig, auf der convexen Seite mehr glatt, auf der concaven netzförmig uneben.

Der Symptomcomplex, welchen die Gelenkkörper verursachen, ist ein so klarer und abgeschlossener, dass über denselben und die Diagnose nicht viel beizufügen ist. In den vorliegenden Fällen waren denn auch die Erscheinungen so prägnant und der Gelenkkörper so leicht fühlbar, dass die Patienten seine Gegenwart bereits selbst constatirt und als den Grund ihrer Beschwerden erkannt hatten.

Die Untersuchung der mit Gelenkkörper behafteten Gelenke ergab neben der Anwesenheit dieser Körper die dieselben regelmässig begleitenden Erscheinungen, welche theils direct durch die Gelenkkörper bedingt sind, theils als Folgezustände jener Erkrankungen, welche zur Bildung von Gelenkmäusen führten, angesehen werden müssen. Die Gelenke waren in grösserem oder geringerem Umfange geschwellt infolge eines in ihnen befindlichen Flüssigkeitsergusses. Dazu kam in vier Fällen eine weitere Veränderung, nämlich eine verschieden grosse Verdickung der Gelenkkapsel, welche bei Fall 2 und 5 bei der Operation durch directe Abtastung des Gelenkes constatirt wurde, und welche bei Bewegungen der Extremität eine leichte Crepitation bedingte. Zwei Fälle wiesen eine Verlängerung des Oberschenkelknochens auf, der an dem erkrankten Gelenke betheiligt war, einige eine verschieden starke Muskelatrophie central, bisweilen auch noch peripher von dem letzteren, eventuell auch eine Beschränkung

in den Gelenkbewegungen. Subjectiv bestanden bei den einen, abgesehen von den rasch vorübergehenden Einklemmungserscheinungen, gar keine Beschwerden, bei anderen nur eine anhaltende Schwäche, bei zweien aber, nämlich bei Fall 2 und 6, eine länger andauernde, wesentliche Erschwerung des Gebrauches der Extremität.

Es sei mir gestattet, auf einen Punkt näher einzugehen. Wie oben flüchtig erwähnt, ist in zwei von den vorstehenden neun Fällen, nämlich bei Fall 2 und 4, eine Verlängerung desjenigen Oberschenkelknochens, dessen unteres Ende an dem an Gelenkmaus leidenden Kniegelenk betheiligt war, constatirt worden. Die Verlängerung betraf ausschliesslich den Oberschenkel; Tibia und Fibula verhielten sich normal. In beiden Fällen handelte es sich um sonst vollständig gesunde Individuen; die Hüftgelenke — es sei dies besonders betont — waren frei und auch anamnestisch nichts aufzufinden, was auf eine frühere Knochen- oder Gelenkaffection hätte schliessen lassen.

Dass Abnormitäten im Wachsthum der Röhrenknochen Krankheitsprocessen, welche sie oder ihre Umgebung zu einer Zeit, wo das Längenwachsthum der Knochen noch nicht abgeschlossen ist, betreffen, folgen können, ist bekannt. Es kann sich dabei sowohl um ein Zurückbleiben im Wachsthum wie um eine Vermehrung desselben handeln. Lassen wir das Erstere auf sich beruhen und beschäftigen wir uns ausschliesslich mit dem Letzteren.

Als Ursache des vermehrten Längenwachsthums gelten entzündliche Zustände im Knochengewebe, die einerseits bedingt sein können durch einen im Knochengewebe oder Knochenmark oder Periost befindlichen Krankheitsprocess, andererseits aber auch durch einen ausserhalb des Knochens in seiner Umgebung gelegenen Reiz. Die einmal erfolgte Verlängerung bleibt bestehen, auch wenn der veranlassende Krankheitsprocess schon lange aufgehört hat. Für ihr Zustandekommen scheint eine gewisse Dauer der Erkrankung nothwendig zu sein, die aber nicht sehr beträchtlich zu sein braucht, da v. Langenbeck[1])*) in einem Falle für die Entstehung einer Verlängerung von 3 Cm. nur 2 Monate, in einem zweiten für eine solche von 2½ Cm. 5 Monate in Anspruch nimmt.

Die Zahl der Affectionen, welche ein vermehrtes Längenwachsthum veranlassen können, ist nicht klein. Unter den die Diaphyse des Knochens betreffenden Krankheitszuständen hat die Osteomyelitis, resp. die in ihrem Gefolge auftretende Sequesterbildung, eine beträchtliche Zunahme des erkrankten Knochens, sowohl was Länge

*) Die kleinen Zahlen beziehen sich auf das am Schlusse befindliche Literaturverzeichniss.

als was Dicke anbelangt, zur Folge. An sie reihen sich ähnliche Krankheitsprocesse an; jede Ostitis verschiedenster Aetiologie kann eine Wachsthumsverlängerung bedingen. So sah v. Bergmann[2]) im Anschluss an eine nach einem Trauma aufgetretene abscedirende Periostitis eine Verlängerung der betreffenden Unterextremität und zwar des Femur um 2 Cm., der Tibia um 7 Cm. auftreten. Die Hauptrolle spielen indess auch hier neben dem osteomyelitischen Sequester tuberculöse Processe an Knochen oder Periost. Auch im Anschluss an Fracturen ist schon vermehrtes Längenwachsthum beobachtet worden.

Derartige Beobachtungen brachten v. Langenbeck[1]) auf den Gedanken, zu untersuchen, ob nicht durch willkürlich in den Knochen gesetzte Reize ein vermehrtes Längenwachsthum hervorgerufen und eventuell therapeutisch ausgenutzt werden könne. Wirklich gelang es ihm durch Einschlagen von Elfenbeinzapfen in Femur und Tibia eines Hundes, eine Verlängerung dieser Knochen zu erzielen. Diese Versuche wurden in der Folge von verschiedenen Seiten, so von Ollier[3]), Poncet[4]), Bidder[5]) u. A., wiederholt und bestätigten das obige Resultat. Ausser durch das Einschlagen von Stiften verschiedener Art konnte auch durch Aetzen und Schaben der Knochendiaphyse, sowie durch Abtragen von Periostst\u00fcckchen ein ähnlicher Erfolg bewirkt werden, sofern der Epiphysenknorpel intact war.

Aus diesen Versuchen, sowie nach klinischen Beobachtungen ergab es sich, dass der Einfluss der Ostitis auf das Wachsthum der Knochen verschieden war je nach ihrem Sitz. Betraf sie vor völliger Ausbildung des Skelettes den mittleren Theil der Diaphyse, so kam es zu einer Verlängerung, hatte sie aber ihren Sitz an der Grenze des Epiphysenknorpels oder in demselben, so trat eine Hemmung in der Entwicklung des betreffenden Knochens ein. Von Bedeutung war auch die Stärke des Einflusses, den ein die Diaphyse treffender Reiz auf den Epiphysenknorpel ausübte, betreffs des Auftretens von Steigerung oder Hemmung des Längenwachsthums (Poncet). Die Wachsthumsverlängerung, welche chronische Entzündungen der Diaphyse nach sich ziehen, kann 7—8 Cm. betragen, doch ist das Gewöhnliche eine Differenz von 1—2 Cm. In seltenen Fällen soll eine geringe Verlängerung auch nach Beendigung des normalen Knochenwachsthums stattfinden können.

Der Krankheitsprocess, welcher eine Wachsthumsverlängerung eines Röhrenknochens bedingt, braucht seinen Sitz nicht, wie in den vorerwähnten Fällen, im Knochen selbst zu haben, er kann in dessen Umgebung sich vorfinden und erst secundär den Knochen in Mit-

leidenschaft ziehen. Chronische Beingeschwüre können, wie ein Fall von Schneider[6]) zeigt, eine Zunahme der Tibia, sowohl was Länge als Dicke anbelangt, im Gefolge haben. v. Langenbeck citirt einen Fall Broca's[7]), wo bei einem Manne, der seit 2 Jahren an Aneurysma arterioso-venosum unterhalb des Poupart'schen Bandes litt, eine Wachsthumsverlängerung nicht nur des Femur, sondern auch von Tibia und Fibula beobachtet wurde.

Erkrankungen des einen Knochens können, selbst wenn sie in diesem Knochen eine Wachsthumshemmung bewirken, eine Wachsthumsverlängerung im anstossenden gesunden Knochen veranlassen. v. Langenbeck erwähnt Fälle von Verlängerung von Fibula resp. Ulna bei Erkrankungen der Tibia resp. des Radius. Wenn bei diesen Knochen ein die Wachsthumsverlängerung begünstigendes Moment in der innigen Verbindung der betreffenden Knochen unter einander gesehen werden kann, so gilt dies nicht für die Verlängerung eines gesunden Oberschenkelknochens bei Erkrankung der Tibia, wie sie sich in dem vorerwähnten Falle v. Bergmann's vorfand. In einem von Holden[8]) beobachteten und von v. Langenbeck kurz erwähnten Falle fand sich bei einem Manne, der an Necrosis tibiae gelitten hatte, trotz einer Verkürzung des Unterschenkels um 1″ eine Verlängerung der unteren Extremität infolge stärkeren Wachsthums des sonst gesunden Oberschenkelknochens.

Dass chronisch entzündliche Processe in Gelenken, speciell der sogenannte Tumor albus, ebenfalls Anlass zu einem gesteigerten Längenwachsthum der angrenzenden Röhrenknochen geben können, führt ebenfalls v. Langenbeck an, hält aber diese Fälle für selten. Seit man mehr auf diese Thatsache achten gelernt hat, ist die verhältnissmässige Seltenheit dieses Ereignisses verschwunden, und man wird bei einer tuberculösen Erkrankung — denn um eine solche handelt es sich bei v. Langenbeck — eines Gelenkes eine Wachsthumsverlängerung des benachbarten Knochens nicht häufig vermissen. Die Verlängerung, bei einer Affection des Hüftgelenkes des Femur, bei einer solchen des Kniegelenkes von Femur, eventuell auch Tibia, des Fussgelenkes von den Unterschenkelknochen u. s. f., beträgt gewöhnlich 1½—2 Cm. Vorbedingung ist auch hier, dass die Erkrankung zu einer Zeit aufgetreten ist, während der das Knochenwachsthum noch nicht abgeschlossen war. Sehen wir diese Verlängerung bei anscheinend ausgewachsenen Individuen, so werden wir stets finden, dass der Beginn der Erkrankung noch in die Wachsthumsperiode zurückreicht. Nachdem man die lange Latenzzeit, in welcher ein tuberculöser Herd verharren kann, kennt, wird wohl auch in den

Fällen von Diaphysenerkrankung mit Wachsthumsverlängerung bei längst ausgewachsenen Personen der Ursprung in der Entwicklungsperiode zu suchen sein.

Als weiteres Moment, welches eine Wachsthumsverlängerung bedingen kann, sind nun noch die Gelenkmäuse anzuführen. Die beiden Fälle, bei denen eine Wachsthumsverlängerung des Femur constatirt wurde, betrafen beide gesunde Leute, denen jedes Zeichen einer anderen Erkrankung sowohl im Befunde als in der Anamnese abging. Was bei ihnen zu Tage getreten war und sie in ärztliche Behandlung führte, waren ausschliesslich die Gelenkmaussymptome. Warum sollte auch nicht ein Gelenkkörper, resp. die denselben bedingende Gelenkerkrankung eine solche Wachsthumsverlängerung bewirken können? Wie die Betrachtung der bisher beobachteten Fälle von Wachsthumsverlängerung ergiebt, ist es nicht eine Wirkung des specifischen Virus der Tuberculose oder Osteomyelitis, welche diese Steigerung des Wachsthums bedingt, sondern vielmehr eine solche des beständigen Reizes durch einen in der Nähe gelegenen entzündlichen Process. Die Gegenwart einer Gelenkmaus oder die dieselbe bedingende Gelenkerkrankung, z. B. Arthritis deformans, ist vermöge der beständigen Insulte, denen ein solches Gelenk ausgesetzt ist, wohl geeignet, einen Reiz auszuüben, der, auf irgend eine Weise auf die Wachsthumszone des Knochens übertragen, eine gesteigerte Thätigkeit in derselben hervorrufen kann. Die Einwirkung des ursächlichen Processes ist in beiden Fällen dieselbe.

Zu erörtern wären noch die Bedingungen, unter welchen bei Gelenkkörpern diese Verlängerung der benachbarten Röhrenknochen zu Stande kommt. Dass hier besondere Verhältnisse vorliegen, beweist schon die geringe Häufigkeit des Vorkommens dieser Begleiterscheinung. Unter unseren neun Fällen sind es nur zwei, welche sie aufweisen, und dass es mir nicht gelungen ist, in der mir zugänglichen Literatur eine ähnliche Beobachtung aufzufinden, scheint dafür zu sprechen, dass sie nicht sehr häufig sein muss.

Am plausibelsten ist es, anzunehmen, dass die Dauer des Bestehens des Gelenkkörpers oder der ihn bedingenden Gelenkerkrankung von ausschlaggebender Bedeutung sein muss. Fall 2 scheint dafür zu sprechen, denn es wird dort der Beginn der Affection, die sich über manche Jahre erstreckte, ins Knabenalter zurückverlegt, so dass sich das ganze Leiden auf einen Zeitraum von 14 Jahren ausdehnt. Im zweiten Falle, Nr. 4, besteht die Affection allerdings erst, zehn Monate, doch ist nach den oben angeführten Beobachtungen v. Langenbeck's eine Verlängerung in diesem Zeitraume wohl möglich. Fall 5

dagegen, wo wir es mit einem schon $2^1/_2$ Jahre bestehenden Leiden zu thun haben, und Fall 7, wo die Gelenkmaus schon viele Jahre hindurch bemerkt worden war, entbehren einer Verlängerung des Femur. Wesentlich dürfte hier der Umstand sein, dass es sich in den beiden letzten Fällen um Männer handelt, die die Wachsthumsgrenze schon lange hinter sich haben. Fall 7 weist allerdings in früher Jugend ein Trauma auf, welches allenfalls mit der Gelenkmausbildung in Beziehung gebracht werden könnte; allein es ist doch recht zweifelhaft, ob die Gelenkmaus, deren Symptome mit jenem Unfall in keinem nachweisbaren Zusammenhang stehen, ihm ihre Entstehung verdankt, um so mehr, da das Gelenk selbst so ausgiebige Veränderungen aufwies, dass sie eher als primär denn als secundär angesehen werden müssen. Von den beiden Fällen mit Wachsthumsverlängerung dagegen betrifft der eine, Fall 4, einen 20jährigen Mann, und bei dem anderen, Fall 2, wo es sich um einen 26jährigen Mann handelt, geht die Krankheit in die Wachsthumsperiode zurück. Von den restirenden 5 Fällen haben wir es bei vier mit schon längst erwachsenen Männern mit erst seit Kurzem aufgetretenen Gelenkmaussymptomen zu thun, und beim fünften, wo sich der Gelenkkörper im Ellbogengelenk eines 16jährigen Jünglings fand, beträgt die Krankheitsdauer erst zwei Monate, also eine so kurze Zeit, dass das Fehlen der Verlängerung nicht auffallen kann.

Nach Allem scheint es sicher zu sein, dass innerhalb der Wachsthumsperiode entstandene und eine gewisse Zeit im Gelenk verbleibende Gelenkkörper, sei es nun durch ihre Gegenwart allein, sei es der ihre Entstehung allfällig bedingenden Gelenkserkrankung wegen, eine abnorme Wachsthumsthätigkeit in den anstossenden Röhrenknochen bedingen können. Ihre Wirkungsweise wäre in dieser Beziehung analog dem, was bereits von der tuberculösen Gelenksaffection bekannt ist.

Das Vorkommen der Wachsthumsverlängerung bei Gelenkmaus zur Entscheidung der Frage betreffend Aetiologie der letzteren heranzuziehen, scheint wenigstens an Hand des vorliegenden Beobachtungsmaterials nicht rathsam. Beide Fälle sind klinisch anscheinend traumatischer Natur, und man könnte deswegen auf den Gedanken kommen, die Verlängerung als für traumatische Entstehung pathognomonisch anzusehen. Allein abgesehen davon, dass das vorhandene Material zu klein ist, ist auch die Rolle, welche das Trauma bei der Entstehung der Gelenkkörper spielt, eine doppelte, indem es einerseits die directe Ursache bilden kann, andererseits aber auch das Freiwerden eines pathologisch gebildeten Körpers bewirkt. Zudem ist

nach den vorstehenden Ausführungen gar nicht abzusehen, warum eine Gelenkserkrankung, welche zur Bildung von Gelenkkörpern führt, nicht ebenso wie andere chronische Entzündungszustände den nöthigen Reiz soll ausüben können. Andererseits ist es ebenfalls einleuchtend, dass eine in einem gesunden Gelenk durch Absprengung entstandene Gelenkmaus durch die beständigen Läsionen, welche das Gelenk durch sie erleidet, den nämlichen Effect haben kann.

Was die Art der Operation anbelangt, so wurde in allen Fällen ohne Weiteres der fixirte Gelenkkörper durch directe Incision entfernt. Die Fixation wurde durch die Finger des Operirenden, eventuell eines Assistenten besorgt. Nur in einem Falle, wo der äusserst bewegliche Körper auswich und trotz emsigsten Suchens nicht mehr aufgefunden werden konnte, machte die Entfernung erhebliche Schwierigkeiten; sie gelang hier mittelst einer energischen Beugebewegung des afficirten Knies, welche die Gelenkmaus herausschleuderte.

Der Erfolg der Operation war, was die Heilung der gesetzten Wunde anbelangt, jedesmal ein vollständiger. Bei dem ersten, gewöhnlich am achten Tage nach dem Eingriff vorgenommenen Verbandwechsel fand sich stets primärer Verschluss der Schnittlinie und vollständig reizloser Zustand des Gelenkes. In einem einzigen Falle trat eine einmalige Steigerung der Abendtemperatur auf 38,2° ein, ohne dass auch dieser Fall sonst etwas Abnormes geboten hätte. Nach 2, höchstens 3 Wochen konnten die an den Knieen Operirten das Bett verlassen und Gehversuche machen. Der Gelenkerguss, dessen Wiederauftreten in grösserem oder geringerem Grade sich regelmässig an das letztere Ereigniss anschloss, ging jeweils auf die entsprechende Behandlung vermittelst zeitweiser Bettruhe, comprimirender Einwicklung, Fixation des Gelenkes, Massage u. s. w. zurück und beeinflusste nur in einem Falle, auf den ich noch zu sprechen komme, die Dauer des Spitalaufenthaltes in wesentlichem Maasse.

Sehr befriedigend war in sieben Fällen auch das endgültige functionelle Ergebniss. Die Leute verliessen, Fall 2 und 4 mit der durch die Wachsthumsveränderung des Oberschenkels nothwendigen Absatzcorrection, das Spital mit recht gutem Resultate und waren im Stande, ihre gewöhnliche, oft sehr anstrengende Beschäftigung baldigst in vollem Umfange wieder aufzunehmen. Von den restirenden zwei Fällen weilt Fall 9 noch im Spital. Fall 7 ist der einzige, welcher nach der Operation bedeutendere Schwierigkeiten machte. Bei der nach etwas mehr als dreimonatlichem Spitalaufenthalte vom Patienten verlangten Entlassung entsprach der functionelle Erfolg keineswegs den gehegten Erwartungen. Der sofort nach der Operation

wieder aufgetretene Flüssigkeitserguss im Gelenk blieb, wenn auch in etwas geringerem Grade, bestehen und trotzte allen therapeutischen Maassnahmen. Daneben machte sich grosse Schwäche im ganzen Bein, vor Allem aber im Knie bemerkbar. Der Gang war mühsam; das Bein wurde nachgeschleppt und im Knie kaum flectirt. Die Schuld an diesem Misserfolge ist wohl grösstentheils den im Gelenke unzweifelhaft vorhandenen arthritischen Veränderungen zuzuschreiben. Das lange Bestehen der Affection, die allmählich stark gewordene Valgusabweichung des Knies sind nicht ohne Folgen geblieben. Nicht ohne Einfluss mag auch der Umstand gewesen sein, dass der an und für sich schon etwas corpulente Mann im Laufe seines Spitalaufenthaltes wesentlich schwerer geworden und dadurch die Belastung des erkrankten Gliedes vermehrt worden ist. Nachträglich scheint indess eine wesentliche Besserung eingetreten zu sein, da Patient laut bei ihm eingezogenen Erkundigungen seit geraumer Zeit seinem Berufe wieder vorsteht.

Wohl zu den schlagendsten Beispielen für das, was durch die moderne Antisepsis und Asepsis erreicht worden ist, gehört die Operation der Gelenkkörper. Dass die Chirurgen der vorantiseptischen Zeit allen Grund hatten, sie für einen sehr schweren und in seinem Erfolge sehr unsicheren Eingriff anzusehen, beweist die Statistik, welche eine Mortalität bis zu 20 und 30 Proc. angiebt, nicht zu reden von den Fällen, wo die Gelenkvereiterung ohne Gefährde des Lebens vorüberging und die Operirten mit einem blauen Auge, das heisst in diesem Falle mit steifem Gelenk davonkamen. Nur mit Rücksicht darauf kann man den Vorschlag verstehen, lieber das mit Gelenkmaus behaftete Bein zu amputiren, als die Gelenkmaus zu excidiren. Eine wesentliche Besserung der Prognose brachte die Anwendung des subcutanen zweizeitigen Operirens nach Goyrand, doch konnte auch dadurch eine Gelenkvereiterung nicht immer vermieden werden, und oft genug schliesst sich in den publicirten Fällen an die Krankengeschichte das Sectionsprotokoll an.

Die Zahl der verschiedenen vorgeschlagenen Behandlungsmethoden der Gelenkmäuse ist eine ziemlich grosse und lässt erkennen, wie sehr man bemüht war, einen Ausweg zu finden, welcher die Operation weniger gefahrvoll gestalten sollte. Obgleich sie, mit einer Ausnahme, sämmtlich obsolet geworden sind, erwähne ich sie des historischen Interesses wegen. Ich folge in der Aufzählung einer Zusammenstellung, welche Chassaignac[9]) gegeben hat. Er theilt die Behandlungsarten in palliative und radicale.

Zur ersteren Gruppe, der Behandlung durch Sequestration, gehören:

1. Fixation der Gelenkmaus an einem bestimmten Orte des Kapselinnern durch Compression;

2. Fixation durch Acupunctur und dadurch bedingte Adhärenzenbildung;

3. Fixation durch subcutane Ligatur.

Chassaignac verwarf diese drei Methoden, weil sie nur palliativ seien. Zudem wären die ersten beiden, was den Erfolg anbelangt, sehr unsicher, und die dritte berge die Gefahr der Gelenkentzündung in sich.

Die radicale Behandlung wird nur durch Incision erzielt, und zwar:

1. durch directe Incision von Haut und Gelenkkapsel;

2. durch klappenförmige Incision, um den Parallelismus von Haut- und Kapselwunde zu vermeiden;

3. durch subcutane zweizeitige Incision nach Goyrand und Syme. Man incidirte die Haut unter starker Verschiebung über dem Gelenkkörper, führte ein Tenotom in die Wunde, eröffnete vermittelst desselben an dem Orte, wo der Körper fixirt war, die Kapsel und drängte ihn nun durch die Kapselwunde ins subcutane Zellgewebe, wo er vorläufig liegen blieb. Erst nach einigen Tagen, wenn man annehmen konnte, dass die Kapselwunde verheilt war, wurde der Körper durch directes Einschneiden entfernt. Diese Operation wurde verschiedentlich modificirt, so von

a) Velpeau, der sie in einer Sitzung ausführte;

b) Liston, welcher mittelst des Tenotoms im subcutanen Gewebe eine Höhle grub, die den Gelenkkörper aufnehmen sollte;

c) Alquié, welcher den Körper zuerst durch Acupunctur fixirte und zur Incision der Kapsel ein sichelförmiges Messer verwandte;

d) Jobert, der den Gelenkkörper nach seinem Austritte aus der Kapsel subcutan zerquetschte und zur Fixation eine dreispitzige Lanze benutzte.

Es ist die subcutane zweizeitige Methode aber ohne die erwähnten theils überflüssigen, theils gefährlichen Modificationen, welche Chassaignac angelegentlich empfahl. Von der directen, sowie von der klappenförmigen Incision rieth er der grossen Mortalitätsziffer wegen ab.

Die subcutane Methode dürfte denn auch, bevor die Antisepsis ein einfacheres Vorgehen erlaubte, die meist angewandte gewesen sein. Nussbaum versuchte den Gefahren der einzeitigen directen Incision dadurch zu begegnen, dass er unter Wasser operirte, wobei es aber in einem von Rupprecht[10]) mitgetheilten Falle doch zu heftigen Entzündungserscheinungen kam. Derouban[11]) endlich

wandte ein complicirtes Nachbehandlungsverfahren an, um die Luftinfection auszuschliessen, resp. unschädlich zu machen.

Gegenwärtig sind wohl alle diese Methoden zu Gunsten der einzeitigen directen Incision verlassen. Bei consequent durchgeführter Antisepsis, resp. Asepsis hat die Operation der Gelenkkörper viel von ihrem Schrecken verloren. Unangenehm bleiben auch jetzt die Fälle, wo der Gelenkkörper während der Operation entwischt und nur nach langem Suchen, eventuell erst mit Hülfe des Patienten, aufgefunden werden kann. Die Gefahr, dass dabei Infectionskeime ins Gelenk gelangen könnten, ist hier wesentlich grösser, und es dürfte unter diesen Umständen eine desinficirende Ausspülung angezeigt sein, während in den übrigen Fällen, vielleicht noch mit Ausnahme der Gelenke mit stärkeren pathologischen Veränderungen, davon Umgang genommen werden kann. Wo nicht besondere Umstände vorliegen, welche eine Drainage wünschenswerth erscheinen lassen, wird auch von dieser am besten abgesehen und Kapsel- und Hautwunde durch Nähte verschlossen.

Anders verhält es sich natürlich in den Fällen, wo grobe pathologische Veränderungen des Gelenkes eingetreten sind, oder wo die Zahl der Gelenkkörper eine sehr grosse ist. Hier hängt natürlich die Art des Vorgehens von dem speciellen Falle ab und wird öfters ein eingreifenderes Verfahren am Platze sein.

Wenn es die Umstände erlauben, wird man die Operation stets in Narkose machen. Man riskirt freilich dabei, dass in Fällen, wo die Gelenkmaus entwischt und nicht mehr aufgefunden werden kann, das Erwachen des Patienten abgewartet werden muss, wenn seine Mithülfe als nothwendig erscheint. Dieser immerhin selten auftretende Uebelstand wiegt aber den Vortheil nicht auf, welchen die viel einfacheren und ungestörten Operationsverhältnisse beim anästhesirten Patienten darbieten. Dass in Fällen, wo der Gelenkkörper sich gut fixiren lässt, die Operation in kundigen Händen eine sehr kurzdauernde sein kann, beweist Fall 7, wo Excision und Naht vollständig im Rahmen einer einfachen Bromäthylnarkose verliefen. Ist man aus irgend einem Grunde genöthigt, von jeglicher Narkose Umgang zu nehmen, so dürfte eine locale Anästhesirung durch subcutane Injection einer Cocaïnlösung von Vortheil sein.

II. Historischer Theil.

A. Aetiologie.

Die Frage nach der Aetiologie der freien Gelenkkörper ist seit dem Bekanntwerden der letztere Gegenstand mannigfachen Stu-

diums gewesen. Die Ansichten waren von Anfang an sehr verschieden und bisweilen einander vollständig entgegengesetzt. Dies hatte seinen Grund darin, dass man anfangs geneigt war, die Frage nur von einem einzigen Gesichtspunkte aus zu betrachten und für alle Arten von Gelenkkörpern ein und dieselbe Ursache anzunehmen. Erst nach und nach, als das Material sich häufte, als die Beobachtungen zahlreicher wurden und eine eingehende Sichtung erlaubten, kam man dazu, verschiedene Arten der Entstehung aufzustellen. So fanden die Ansichten, welche einander früher entgegenstanden, neben einander Platz. Nach Volkmann's[12]) Vorgang schied man die Gelenkmäuse je nach ihrem Vorkommen in solche, welche in sonst gesunden Gelenken, und solche, die in kranken Gelenken entständen, und erhielt so zwei Hauptabtheilungen, die sich selbst wieder in mehrere Unterabtheilungen zerlegen liessen.*)

Es ergeben sich daraus folgende Entstehungsarten:

A. Im gesunden Gelenk (der Begriff gesund ist ganz strict zu nehmen) bildet Trauma die einzige Entstehungsursache. Die Art seiner Einwirkung ist eine verschiedene.

1. Absprengung eines Knochen- oder Knorpelstückes von den Gelenkenden. Fraglich ist, ob es dabei in jedem Falle zu einer vollständigen Loslösung des abgesprengten Stückes kommt, oder ob das gänzliche Freiwerden erst die Folge der Reibung bei Bewegungen des Gelenkes (Völker[17]) oder eines sich anschliessenden Processes ist. Nach dem Verlaufe von Experimenten zu schliessen, scheint das vollständige Freiwerden nicht Regel zu sein.

2. Contusion einer Stelle der Gelenkfläche mit consecutiver Ablösung dieser Partie infolge gestörter Ernährung (König[18]).

3. Abreissen einer normalen Gelenkzotte (Bowlby[19]).

4. Bildung aus einem Blutextravasate (Hunter, Shattock[20]), Fischer[21]).

5. Ein ins Gelenk gedrungener Fremdkörper giebt Veranlassung zur Bildung eines Gelenkkörpers (Shaw[22]).

B. Im kranken Gelenk entstehen Gelenkkörper infolge irritativer Processe verschiedener Art oder eigentlicher Gelenkgeschwülste. Sie können aus dem Inhalt der Gelenkhöhle, der Synovia, dann aus der Synovialis, dem subsynovialen periarticulären Gewebe und dem Knochen oder Knorpel der Gelenkenden entspringen. Das Trauma

*) In Bezug auf die einschlägige umfangreiche, namentlich ältere Literatur, verweise ich auf die Arbeiten von Cohn[13]), v. Bardeleben[14]), Riesenfeld[15]), Frank[16]).

vermag insofern dabei eine Rolle zu spielen, als es das Abreissen eines gestielten Gelenkkörpers oder das Abbrechen einer Exostose bewirken und dadurch erst den Symptomcomplex der Gelenkmaus manifest machen kann.

1. Entstehung aus der Synovia als Niederschläge, zuerst von Ambroise Paré angenommen und später speciell für die Corpora oryzoidea geltend gemacht, deren Entstehung indess eine complicirtere ist (v. Schuchhardt[23]).

2. Entstehung durch Hyperplasie und gewebliche Veränderung der schon physiologisch bestehenden Gelenkzotten. Wichtig sind vor Allem die Fälle, bei denen es infolge schon vorher in ihnen vorhandener Knorpelnester zu grösseren Knorpelbildungen und zu Verknöcherungen in den Zotten kommt.

3. Plattenförmige Knorpelbildungen in den glatten Theilen der Synovialis, die im Innern verknöchern können.

4. Entstehung und Auswachsen von Knorpelkernen ausserhalb des Gelenkes im subsynovialen Gewebe, die die Synovialis vor sich herstülpen und allmählich ins Gelenk vordringen (Laennec), öfters nach Volkmann[12]) in den fibrösen Partien des Kapselbandes vorkommend.

5. Hyperplastische Bildungen der Gelenkknochen und -knorpel, welche durch die nämlichen Processe, die zur Bildung von Gelenkmäusen von Seiten der Synovialis führen, also vor Allem durch die sogenannte Arthritis deformans entstehen können. Virchow[24]), Volkmann[12]) und Poulet und Vaillard[25]), welch' letztere die verschiedenen Stadien des Freiwerdens dieser Gelenkkörper eingehend verfolgt haben, haben darauf hingewiesen, dass auch bei jugendlichen Personen eine chronische deformirende Arthritis vorkommt, welche nur in kleinen umschriebenen Herden auftritt, das übrige Gelenk frei lässt und sonst keine weiteren Erscheinungen macht.

6. Entstehung von Gelenkmäusen infolge einer noch nicht näher bekannten entzündlichen Affection der Gelenkenden, die, ohne besondere Symptome zu machen, zur Abstossung von knorpeligen oder knorpelig-knöchernen Stücken führen soll, von Klein[26]) als spontane Demarcation der Gelenkenden, von König[18]) als Osteochondritis dissecans bezeichnet und von Poulet und Vaillard[25]) ohne eigenen Namen erwähnt. Ihr sollen alle die Fälle zugehören, welche weder der rein traumatischen Entstehung, noch einem der bekannten entzündlichen Processe oder den Gelenkgeschwülsten zugetheilt werden können.

7. Loslösung eigentlicher Gelenkgeschwülste, Enchondrosen, be-

sonders gestielter, worauf namentlich Shattock[27]) hingewiesen hat. Ein Theil solcher überknorpelter Exostosen mag jedoch auch wieder ins Gebiet der Arthritis deformans gehören.

So einleuchtend und bequem die Trennung der Gelenkmäuse je nach ihrem Vorkommen in einem gesunden oder kranken Gelenke ist, so dürfte in praxi die Entscheidung, welche der beiden Formen man vor sich hat, bisweilen schwierig, ja kaum zu machen sein. Es gilt dies für die Fälle, in welchen die Gelenkmäuse schon längere Zeit bestehen und durch ihre Gegenwart und die dadurch bedingten zahlreichen Insulte des Gelenkes zu secundären Veränderungen des letzteren geführt haben. Da andererseits, wie schon erwähnt, Krankheitszustände in einem Gelenke bestehen können, ohne besondere Symptome zu machen, um so mehr, da die arthritischen Veränderungen, welche zur Gelenkmausbildung führen, keineswegs sehr umfangreich zu sein brauchen, so ist es einleuchtend, dass bisweilen die Qualifizirung dieser Veränderungen als primäre oder secundäre sehr schwierig, ja unmöglich sein kann.

Die Diagnose eines rein traumatischen Ursprungs einer Gelenkmaus, zeitweise als die einzig richtige angesprochen, ist wohl wesentlich einzuschränken. Die vorgenommenen Experimente haben ergeben, dass es sehr schwierig ist, Theile von gesunden Gelenkknorpeln und -knochen zum Abbrechen zu bringen. Kragelund[28]), welcher über eine grössere Anzahl am Knie vorgenommener gelungener Versuche berichtet, erwähnt, dass es ihm nur mittelst grosser Gewalt gelang, aus Knochen und Knorpel bestehende Stücke abzusprengen. Eine vollständige Loslösung erreichte er dabei nicht; die abgesprengten länglichen oder biconvexen Stücke mussten erst noch mit Hülfe eines Korkziehers gänzlich gelöst werden. Die so erhaltenen Gelenkmäuse stammten vom Femur, speciell vom Condyl. int.; an der Tibia blieben die Versuche erfolglos. Indessen ist andererseits stets zu bedenken, dass der Zufall nicht selten erfolgreicher operirt, als der Mensch.

Fischer[21]) und Thiele[29]) wollen nur solche Fälle von Gelenkkörper als rein traumatischen Ursprungs anerkennen, welche den folgenden Anforderungen entsprechen:

1. anamnestischer Nachweis eines Traumas mit anschliessender Functio laesa;

2. wenn dies nicht möglich, der bestimmte Nachweis von charakteristischen Gestaltsveränderungen, welche nur durch Trauma entstanden sein konnten;

3. der Nachweis, dass das Gelenk, resp. die dasselbe zusammensetzenden Gewebe frei sind von Krankheitserscheinungen, die zur

Production von Gelenkmäusen führen könnten, besonders von Arthritis deformans;

4. das Vorhandensein eines dem Gelenkkörper ungefähr entsprechenden Defectes an den Gelenkenden;

5. die histologische Uebereinstimmung mit Gelenktheilen.

Ich bin geneigt, die Fälle, in denen eine Anamnese erhältlich ist, ein Trauma aber nicht angegeben wird, für nicht genügend beweiskräftig zu halten und mich nicht mit der Voraussetzung zu begnügen, dass es im Laufe der Jahre vielleicht vergessen worden sei. Ein Trauma von der Intensität, dass es Stücke eines gesunden Gelenkendes absprengt, dürfte dem Gedächtniss des Betroffenen nicht so leicht entschwinden, um so weniger, da die Erscheinungen von Seiten der Gelenkmaus in nicht zu ferner Zeit sich dazu gesellen werden. Wo eine Anamnese nicht beizubringen ist, hat man auf möglichst genaue Erfüllung der übrigen Bedingungen zu sehen. Es wird aber auch dann noch Fälle genug geben, deren Aetiologie nicht klar ist. Einen Fall rein traumatischer Natur aus der Privatpraxis Herrn Dr. Feurer's, über den aber keine ausführliche Krankengeschichte vorhanden ist, lasse ich an dieser Stelle kurz folgen.

Eine junge Frau fiel von einem Sessel, auf dem sie stehend beschäftigt gewesen war, auf das Knie herab. Das Knie schwoll sofort stark an; die Anschwellung blieb trotz Massage bestehen. Circa 2 1/2 Wochen nach dem Fall wurde bei der stets bettlägerigen Patientin ein freier Körper im Gelenk bemerkt, der kam und verschwand. 8 Tage später Excision desselben und Entleerung einer bedeutenden Menge von Blut und Synovia. Der Gelenkkörper war flach, etwas mehr als olivengross und bestand aus Knorpel und Knochen. Das Stück hatte eine deutliche Bruchfläche nach der Knochenseite zu und entsprach dem vorderen Ende des Condyl. extern. femor. gerade da, wo der Knorpel aufhört. An dieser Stelle bestand auch ein Defect. Die Heilung trat ohne Hinderniss ein, und es stellten sich am Knie ganz normale Verhältnisse her. — Das Knie war vor dem Fall ganz gesund gewesen.

Dieser Feurer'sche Fall ist ein vollgültiges Analogon zu einem von Marsh[30]) mitgetheilten, welcher von Sir John Simon operirt worden war. Ein junger Mann verrenkte sein Knie, es folgte erhebliche Synovitis auf das Trauma, und während der Behandlung derselben wurde der freie Körper entdeckt. Shattock[27]) ist auf Grund eigener Untersuchung der Gelenkmaus der Ansicht, dass Marsh, der über ein grösseres anatomisches Material verfügte, mit Recht diesen Körper als unmittelbar durch das Trauma entstanden ansieht. Die von Shattock beigegebene Abbildung zeigt diese Scherbe eines überknorpelten Gelenkendes.

Unter den traumatischen Einflüssen, die zur Entstehung von Gelenkmäusen führen können, wurde auch die zum Dérangement interne gerechnete Luxation des Semilunarknorpels im Kniegelenk angeführt. Diese Erkrankung ist in letzter Zeit Gegenstand genauer Untersuchung von P. Bruns[31]) gewesen. Die ähnlichen Erscheinungen, die die sonst einander fernstehenden Processe nach sich ziehen können, waren der Grund, dass sie durcheinandergeworfen und mit einander verwechselt wurden. Es ist einleuchtend, dass ein eingeklemmter Gelenkkörper und ein luxirter Semilunarknorpel in vielen Fällen ganz denselben Symptomcomplex erzeugen können, so dass oft, wenigstens bei einmaliger Untersuchung, eine genaue Diagnose nicht möglich sein kann. Nach den bisherigen Beobachtungen ist indess der luxirte Semilunarknorpel, der entweder durch Ruptur oder durch theilweise Losreissung vom Rande her beweglich geworden ist, stets noch in grösserem oder kleinerem Umfange mit der Anheftungsstelle in Verbindung. Würde indess ein solcher Meniscus, resp. ein Theil eines solchen sich vollständig aus seinen Verbindungen lösen, ein Vorfall, dessen Möglichkeit nicht zu bestreiten ist, so wäre der Uebergang zwischen den zwei Processen da. Der also frei gewordene Meniscus würde dann vollkommen die Rolle einer Gelenkmaus spielen und wäre auch als solche anzuerkennen.

Die Frage, ob ein abgesprengtes Knorpelstück in jedem Falle zu einer Gelenkmaus werden muss, oder ob es unter gewissen Umständen wieder anheilen kann, ist nicht entschieden. Fiorani[32]) und Poulet und Vaillard[25]) halten dafür, dass Knorpelwunden durch Bildung von Granulationsgewebe von den Schnitträndern aus, welches sich allmählich in Knorpelgewebe umwandle, heilen könnten, während z. B. Gies[33]) die Heilung einer aseptischen Knorpelwunde jedenfalls nicht durch homogenes Gewebe — in Uebereinstimmung mit den bekannten anatomischen Befunden an alten Rippenknorpelfracturen und sonstigen Erfahrungen — für möglich hält. Eine Fixation durch Bindegewebe (Thiele)[29]) genügt indess auch, um den freien Körper unmöglich zu machen.

Von der Thatsache ausgehend, „dass es eine ganze Anzahl von Fällen giebt, bei welchen es sich zweifellos um einen Defect an der Oberfläche des Gelenkes handelt, während das fehlende Stück im Gelenk liegt, ohne dass jemals ein irgendwie erhebliches Trauma stattgefunden hatte", gelangen König[18]) und ebenso Klein[26]) und Poulet und Vaillard[25]), wie erwähnt, dazu, ein eigenes Krankheitsbild aufzustellen, welches Ersterer als dissecirende Osteochondritis bezeichnet, und das zur Loslösung von Stücken aus den knorpeligen

oder knöchernen Gelenkenden führen soll. In Betracht fallen dabei speciell flächenhafte Stücke aus der Mitte der Gelenkflächen, deren Absprengung König überhaupt nicht für möglich hält. Die Beschaffenheit der Gelenke und Gelenkkörper lässt mit Sicherheit eine acute oder chronische Entzündung, insbesondere Arthritis deformans, ausschliessen.

Die Aetiologie dieses Processes, von dem König in einem Falle Ueberreste in Gestalt von Lacunen mit Riesenzellen aufgefunden haben will, während in den übrigen Fällen reparatorische Vorgänge bereits die Erscheinungen der Dissection verwischt hatten, und welcher sonst keine nennenswerthe Schädigungen des Gelenkes nach sich zieht, ist vorläufig noch unbekannt. Poulet und Vaillard bezeichnen ihn als einen schleichenden, nicht näher bekannten Process und sprechen ihm die Möglichkeit zu, an symmetrischen Stellen zweier homologer Gelenke auftreten zu können. Sie sind geneigt, den von Weichselbaum[34]) publicirten Fall hierher zu rechnen.

Es ist nicht zu verkennen, dass es seine schweren Bedenken hat, zur Erklärung der Entstehung eines grossen Theiles der Gelenkkörper hypothetisch eine Krankheit anzunehmen, von der sonst nichts weiter bekannt und deren Veranlassung ins tiefste Dunkel gehüllt ist. Aber andererseits lässt sich der Argumentation der genannten Autoren und den von ihnen angeführten Thatsachen jede Berechtigung nicht absprechen. Bevor indess diese Diagnose im einzelnen Falle gestellt werden darf, müssen jedenfalls alle anderen bekannten Affectionen ausgeschlossen werden können und, wo eine genaue Untersuchung des Gelenkes möglich ist, ein Defect im Gelenkknorpel resp. -knochen nachgewiesen werden, welcher in Form und Grösse mehr oder weniger dem Gelenkkörper, der selbst den histologischen Bau der Gelenkenden zeigen soll, entspricht. Eine absolute Uebereinstimmung ist nicht nöthig, da im Laufe der Zeit einerseits eine theilweise Ausfüllung des Defectes, andererseits eine Volumvergrösserung der Gelenkmaus zu Stande kommen kann.

b) *Structur.*

So wenig einheitlich sich die Gelenkkörper in Bezug auf ihre Aetiologie verhalten, so wenig gleichartig ist ihr anatomischer Bau. Wenn auch den meisten Angaben betreffs Gelenkkörper, speciell den älteren, eine genaue histologische Beschreibung, aus der sich ein klares Bild über die Structur gewinnen liesse, abgeht, so finden sich doch daneben eine Anzahl eingehender Angaben, welche einigermaassen eine Sichtung erlauben.

Virchow[24]) erwähnt das Vorkommen von lipomatösen, fibrösen, knorpeligen, knorpelig-knöchernen und rein knöchernen Gelenkmäusen. Die Mehrzahl der Gelenkkörper gehöre den letzten drei Typen an. Wo sich Verknöcherung vorfinde, handle es sich jedoch in der Mehrzahl der Fälle nicht um Verknöcherung im histologischen Sinne, sondern um Verkalkung. Dies gelte hauptsächlich für die härtesten Körper, wahre Arthrolithen. Der Knorpel könne dabei aussen oder innen sein, so dass er ringsum von knochenähnlichem Gewebe umgeben erscheine. Oft seien auch Knochen und Knorpel unregelmässig durcheinandergelagert. Die Gelenkmäuse erschienen in diesem Falle gewöhnlich aussen uneben, höckerig, oft wie Maulbeeren aussehend, indem eine Menge Läppchen aneinandergefügt wären, die mikroskopisch aus einer zierlichen Knorpelwucherung bestünden, welche selbst wieder von mehreren Gruppen gewucherter Knorpelzellen mit hyaliner Intercellularsubstanz und faseriger Hülle gebildet erschienen. Die Verkalkung schreite dabei vom Centrum aus peripher vorwärts. Neben hyalinem Knorpel finde sich oft auch Faserknorpel.

Der Knochen sei häufiger spongiös, als compact. Wo wirklicher Knochen gebildet wäre, seien die Balken stark, und die Markräume enthielten manchmal noch Mark. In grösseren Gebilden fände man oft die Oberfläche mit einer compacten Rinde versehen, über welche sich eine Knorpellage fortsetze, welche alle Eigenschaften des Gelenkknorpels darbiete. Dann folge eine Verkalkungszone, welche manchmal in wirklichen spongiösen Knochen übergehe, häufiger jedoch nur eine zusammenhängende Versteinerung bilde. In letzterem Falle folge darunter nicht selten wieder Knorpel und dann viele Inseln von Verkalkung.

In seinem Lehrbuche der pathologischen Anatomie theilt Ziegler[35]) die Gelenkkörper nach ihrem anatomischen Verhalten in 1. von eingedrungenen Fremdkörpern gebildete, 2. knorpelige, 3. knöcherne oder aus Knorpel und Knochen bestehende, 4. aus Fettgewebe gebildete, 5. fibröse und 6. fibrinöse. Alle könnten petrificiren.

Ein Beispiel für die erste Kategorie bildet der bereits citirte Fall von Shaw.[22]) Inmitten eines gestielten, $1\frac{1}{5}''$ langen, $\frac{9}{10}''$ hohen und $\frac{1}{5}''$ dicken, dreieckigen, convex-concaven Körpers fand sich eine kleine Höhle, in der die $\frac{1}{12}$—$\frac{1}{15}''$ lange Spitze einer Nadel eingebettet lag. Die Höhle war rings von normalem Knorpel umgeben, doch bestand nicht der ganze Gelenkkörper aus diesem. Im unteren Drittel fand sich eine Knochenplatte von Keilform, die nach allen Seiten von Knorpel umgeben war. Das Ganze umhüllte eine Membran.

Zahlreicher sind die rein knorpeligen, zum Theil verkalkten Ge-

lenkmäuse. Sie bilden ein grosses Contingent der Körper, welcher in der Literatur gedacht ist. Genauere Beschreibungen, welche ein zuverlässiges Bild ihrer Structur ergeben würden, sind indess selten.

Gutsch[36]) untersuchte fünf rein knorpelige Körper, die sämmtlich aus dem Knie stammten, von Hasel- bis Wallnussgrösse, von denen zwei warzig-knollige Auswüchse aufwiesen. Die oberflächlichen Schichten der Körper bestanden aus Faserknorpel. Auf dem Durchschnitte fanden sich knorpelig durchscheinende Inseln in weissgelbe, knochenartig harte Substanz eingebettet. Die knorpelig weichen Theile waren grösstentheils aus Hyalinknorpel mit grossen runden Zellen in Kapseln, zum kleineren Theile aus osteoidem Gewebe gebildet, die harten Partien dagegen aus verkalktem Hyalin- oder Osteoidknorpel.

Shattock[27]) gedenkt eines von Clutton entfernten flachen Knorpelstückes, welches 2,5, 2 und 1 Cm. maass und gestielt war. Die Grundsubstanz des Knorpels war fein granulirt, die Zellen in sternförmigen Gruppen angeordnet. Gegen die Oberfläche zu ging die Grundsubstanz durch mehr oder weniger concentrische Fibrillation in das bekleidende Gewebe über, und die Knorpelzellen wurden durch längliche Zellen ersetzt. An der Oberfläche erreichte das Bindegewebe einen hohen Grad von Dehnbarkeit.

Die Mehrzahl der Gelenkkörper besteht aus Knorpel und Knochen und besitzt meistentheils eine fibröse Hülle. In der Art der Vertheilung von Knochen und Knorpelsubstanz, sowie in ihren Mengenverhältnissen, bestehen indess beträchtliche Differenzen. Die einfachsten Verhältnisse finden wir dort, wo der Knochen die eine, der Knorpel die andere Seite der biconvexen Körper einnimmt, ohne dass sie gegenseitig in einander eindringen und einander umwuchern.

Eine aus dem Kniegelenk stammende, von Klein[26]) beschriebene Gelenkmaus von biconvexer Form bestand aus einer Knochenplatte, die auf einer Seite einen concav-convexen Knorpelüberzug hatte. Der Knorpel, von hyalinem Charakter, zeigte aussen kleine parallel zur Oberfläche gerichtete Zellen, in den tieferen Partien kleine längliche, in senkrechten Reihen stehende Kapseln. Der Knochen bestand aus zwei ungleichen, durch eine Furche, in die sich der Knorpelüberzug hineinsenkte, geschiedenen Stücken. Der Knochen war compact, elfenbeinhart, enthielt mikroskopisch zahlreiche runde Lücken mit concentrischen Lamellen und Knochenkörperchen. Die Knochenseite der Gelenkmaus war von einer dünnen bindegewebigen Schicht bedeckt.

Weichselbaum[34]) beschreibt zwei Gelenkkörper, die aus den beiden Ellbogengelenken ein und derselben Person stammten und

in ihrem Bau grosse Aehnlichkeit zeigten. Der eine hatte elliptische Form, war ca. 1,8 Cm. lang, 0,7 Cm. breit und 0,5 Cm. dick, der andere war ungefähr gleich gross. Die eine Seite der Körper war etwas ausgehöhlt und glatt, die andere concav und uneben. Die erstere war aus hyalinem, in den untersten Partien leicht aufgefasertem Knorpel gebildet, der in seinem Aussehen durchaus an Gelenkknorpel erinnerte: zu äusserst einzelne schmale, zur Oberfläche parallel laufende Kapseln, unter diesen gleichlaufende Gruppen solcher, dann grosse, senkrecht gestellte, zellreiche Schläuche und schliesslich ganz schmale, gleich gerichtete, senkrechte Schläuche. Die unebene kleinere Fläche stellte ein nach der Schnittrichtung verschiedenes Gemenge von Bindegewebs- und Netzknorpel mit osteoidem und entwickeltem Knochengewebe dar. Nur die unterste Schicht war rein knöchern und mit einem dünnen periostähnlichen Ueberzug bedeckt. In den mittleren Partien machte sich eine Zerklüftung der hyalinen Grundsubstanz und allmähliches Fibrillärwerden (Uebergang von Bindegewebs- zu Netzknorpel und schliesslich zu deutlichem lamellösem Knochen ohne Havers'sche oder Markcanäle) geltend. Peripher schickte der gemischte Knorpel Fortsätze in den Knorpel hinein, deren grössere meist verkalkt waren. Andere bestanden ganz aus entwickeltem Knochengewebe und zeigten einen hellen Saum, wie man es bei wachsendem Knochen etwa findet.

Während in den vorliegenden Fällen der Knorpel die eine, der Knochen die andere Seite der biconvexen Gelenkmaus gebildet hatte, liegt in den folgenden Fällen der Knochen central und ist auf allen Seiten von Knorpel umgeben.

Der sehr eingehend beschriebene Gelenkkörper Thiele's[29]) bestand aus einem centralen Kern von Knochensubstanz mit lamellösen Bälkchen und verschieden weiten Markräumen. Die Grenze gegen den Knorpel war auf der einen Seite scharf, auf der anderen weniger deutlich, zerklüftet; es fanden sich daselbst Stellen anscheinender Zertrümmerung. Der den Knochenkern rings umgebende Knorpel zeigte das Aussehen gewöhnlichen Gelenkknorpels. Stellenweise fanden sich die Kapseln vergrössert und zellreicher; daselbst war dann auch die Grundsubstanz nicht mehr hyalin, sondern mehr faserig. Verkalkungen im Knorpel traten ebenfalls hie und da auf. Peripher umgab den Knorpel eine nicht zusammenhängende, schmale Schicht verkalkten Knorpels, der zum Theil speciell nach aussen verknöchert war und kleine Platten bildete. Diesem Kranze von Knochenplättchen legte sich ein schmaler, aber ausgedehnter Zug osteoider Substanz an. Das Ganze war umgeben von einer schmalen Schicht fein-

faserigen Gewebes, dessen Fasern im Allgemeinen circulär verliefen und nur an einigen dickeren Stellen wirtelförmige Anordnung zeigten.

An Hand mehrerer Präparate, die von ihm untersucht wurden, fand Frank[16]) die betreffenden Gelenkkörper überall, die Stelle ausgenommen, wo nach seiner Annahme der Stiel sass, von einem fibrösen Bande umgeben, unter dem ein Knorpelstratum folgte. Dieses letztere bestand wieder aus mehreren Schichten, die mit Zacken in einander hineingriffen. Die Grundsubstanz war theils hyalin, theils faserig, die Fasern meist wirr durcheinanderlaufend. Die Knorpelzellen der äussersten peripheren Schicht waren sehr klein und lagen ohne typische Anordnung dicht an einander. Darunter fanden sich grosse rundliche Knorpelkapseln, die nach der Tiefe zu etwas kleiner und langgestreckt wurden und senkrechte Anordnung zeigten. Der Knochenkern wies, wie bei normaler Substantia spongiosa, ein Netz von Trabekeln mit deutlichen Knochenkörperchen und Fettzellen in den Markräumen auf.

Solly[37]) beschrieb einen aus dem Ellbogengelenk stammenden Gelenkkörper, der aus fibrösem Knorpel und Knochen bestand. Der letztere glich mikroskopisch sehr demjenigen glatter Knochen, welche, wie das Os ethmoidale, zwischen zwei Membranfalten liegen. Im Knochen, wie in den übrigen opaken Partien, fanden sich Lacunen, doch hatten diese keine deutlichen Verzweigungen. Um die Lacunen war die Knochensubstanz sternförmig angeordnet, besonders deutlich in den erdigen Partien.

Poulet und Vaillard[25]) beobachteten sechs sämmtlich gestielte Gelenkkörper, welche eine äusserst ähnliche Structur zeigten. Sie waren umgeben von einer fibrösen Hülle, in der sich Knorpelinseln fanden, und bestanden aus einem Knochenkern. Derselbe besass nach aussen eine compacte continuirliche Schicht, zeigte dagegen central ein Netz von zarten Knochenbalken, Markräume und Gefässe. Stellenweise fand sich im Knochen fibröse Degeneration. Der Stiel war fibrös und enthielt zahlreiche Gefässe.

Complicirter gestalten sich die Verhältnisse, wenn in den Gelenkkörpern secundäre Vorgänge, die von den Einen als productiver, von den Anderen als regressiver Art gedeutet werden, ihren Sitz haben und zu mannigfachen Vermischungen und Durcheinanderlagerung der Gewebe führen.

Eine ebenfalls von Poulet und Vaillard untersuchte concavconvexe Gelenkmaus war 4 Cm. lang, 3 Cm. breit und 1 Cm. dick und zeigte einen rings von Knorpel umgebenen Knochenkern. Die glatte convexe Seite bestand aus einer 2 Mm. dicken Schicht hyalinen Knor-

pels, der ganz den Bau des Gelenkknorpels zeigte, die rauhe concave aus Knorpel von mehr embryonalem Charakter, der stellenweise den Uebergang von Knochen in Knorpel aufwies dadurch, dass die Knochenbalken ihren Kalk verlieren, das Mark Knochenzellen freigiebt, die letzteren sich mit Kapseln versehen und das fibröse Gerüst des Knochens die Grundsubstanz bildet. Das Knochengewebe erschien spongiös mit grossen Markräumen. Nach innen wurde das Mark spärlicher, feines fibrilläres Gewebe trat auf, ebenso verzweigte Zellen. Schliesslich war das Mark durch embryonales Bindegewebe ersetzt, und es lag eine Substanz vor ähnlich hyalinem Knorpelgrundgewebe.

Ein weiterer aus dem Ellbogengelenk stammender haselnussgrosser, unregelmässig sphärisch geformter Gelenkkörper bestand im Wesentlichen aus drei Partien, einem centralen Knochenkern, einer fibrösen Hülle aussen und dazwischen einer zusammenhängenden ziemlich dicken Zone, die ein Gemisch von sehr verschiedenen Elementen darstellte: myxoidem oder feinfibrillärem Gewebe, hyalinem embryonalem oder jugendlichem Knorpel, Theilen normaler Trabekel, Zwischenräumen, welche durch ein Reticulum ausgefüllt waren, das die histochemische Reaction des Osseins zeigte und durchsetzt war, sei es mit typischen Knochenkörperchen, sei es mit Zellen, welche sich stufenweise Knorpelzellen näherten. Dieses Gewebe ahmte die Generalanordnung eines trabekulären Knochennetzes nach, das Hohlräume begrenzt, welche mit hyalinem Knorpel angefüllt sind. Der Knochenkern zeigte centrale Markräume und war lamellös. Nach aussen lag in den Markräumen eine hyaline Substanz mit irregulären Zellen, ähnlich denjenigen fötalen Knorpels, sowie richtige Knorpelzellen. In der Dicke der Balken fanden sich Räume von verschiedener Form, in denen der Kalk verschwunden war, die Knochenkörperchen sich vergrösserten und sich zu Knorpelzellen umwandelten.

Sehr eingehend hat Recklinghausen[38]) einen freien Gelenkkörper, welcher im Kniegelenk gefunden war und Schildform hatte, beschrieben. Die convexe Fläche war glatt, die concave mit zahlreichen halbkugeligen Höckern und kleinen Prominenzen besetzt, welche auch den Randtheil der concaven Seite in einer Breite von 9 Mm. einnahmen. Auf dem Durchschnitte erschien die glatte Partie der convexen Fläche als die Oberfläche einer Platte, welche annähernd nierenförmig den grössten Theil der mittleren Partie der Gelenkmaus einnahm und auf der convexen Seite, sowie an den Randpartien von einer steinharten Schicht überlagert war, aus der sich die Höcker erhoben. Die homogen gebildete Platte bestand aus hyalinem Knorpel, der ganz den Bau des Gelenkknorpels zeigte, und war 39 Mm.

lang, 23 Mm. breit und 7 Mm. dick. Der Oberfläche zunächst lagen, ihr parallel, kleine platte Kapseln, darunter rundliche, dann längliche zur Oberfläche senkrecht gestellte, und in den tiefsten Lagen fanden sich wieder grössere, zu zwei bis vier neben einander liegende Zellen. Durch eine scharfe Linie war der Knorpel von der versteinerten Masse, welche die eine Seite der Gelenkmaus und die Höcker einnahm, getrennt. Diese Versteinerung bildete eine zusammenhängende Schicht, die auch in den Höckern eine zur Peripherie der ganzen Gelenkmaus concentrische Schichtung zeigte. Zwischen den concentrischen Streifen lagen Hohlräume, die ähnlich dem Befund in Knochen ein System von Canälen bildeten. Daneben fand sich verkalkter Knorpel. Das Ganze war umgeben von einer äusserst zarten fibrösen Hülle, unter der auf dem Gipfel der Prominenzen eine feinste Schicht homogenen fibrösen Knorpels lag.

Einen nur geringen Bruchtheil der Zahl der Gelenkkörper bilden die lipomatösen, fibrösen und fibrinösen.

Fibrösen Bau, complicirt aber durch secundäre Veränderungen, zeigt eine von Simon [39]) operirte gestielte Gelenkmaus. Dieselbe hatte plattrunde Form, einen Durchmesser von 5 Cm. und eine Dicke von 1 1/2 Cm. Der Stiel war 1 Cm. dick und 2 Cm. breit. Ihre Oberfläche war glatt, glänzend, weissröthlich, ihre Consistenz im Ganzen weich, mit harten Stellen. Der Körper besass mikroskopisch einen Ueberzug von Plattenepithel und bestand aus concentrisch gelagertem faserigem Bindegewebe mit länglichen Kernen. Hie und da zeigte sich um die Kerne beginnende Verfettung, theils alte, theils neue Blutextravasate. Die härteren Partien enthielten zwischen derben, verschieden verlaufenden Faserzügen ein undeutlich faseriges Gewebe, aus dem Zerzupfen viele bald spindelförmige, bald zackige, bald mehr rundliche Zellen mit hellen ovalen Kernen ohne Membran zu Tage förderte. Blutfarbstoff fand sich zuweilen als körniges Pigment in den Zellen. Daneben wurden grosse Gebilde von unregelmässig runder oder leicht zackiger Form, wie sie in Sarkomen vorkommen, mit Membran und 4—30 hellen ovalen Kernen beobachtet. Nirgends fanden sich Spuren von Verkalkung, Verknöcherung oder von Knorpel. Simon ist geneigt, das Ganze für eine hypertrophische Gelenkzotte zu halten, die sarkomatös entartet ist.

Auf einen interessanten Befund stiess Shattock [20]) bei der Untersuchung einer grossen Gelenkmaus aus dem Knie. Sie sass hinter der Patella fest und überragte sie nach einer Seite. Im transversalen Durchmesser maass sie 4 Cm., im verticalen 3,2 Cm., in der Dicke 7 Cm. Sie hatte sich auf der einen Seite ganz der Form der Gelenkfläche

der Patella angepasst und imponirte auf den ersten Blick als locale Fettbildung. Auf der Oberfläche fielen orangerothe Flecke auf. Die Substanz erschien auf dem Durchschnitte compact und fest, die Structur undeutlich, die Farbe grauweiss und rostroth marmorirt. Mit Hämatoxylin gefärbte Schnitte zeigten ein feines Netzwerk von homogenen oder fein granulirten Fasern und in den Maschen rothbraunes Pigment. Das Maschenwerk zeigte an einigen Stellen dicke, verschieden laufende Trabekel; an anderen Stellen wurden die Trabekel feiner und liefen annähernd parallel. In den neueren Partien war dunkel die Structur von wahrem Bindegewebe vorgetäuscht; die Täuschung wurde vermehrt durch die Gegenwart eingestreuter Leukocyten aus ergossenem Blute oder von Zellen aus dem Gewebe, in welches sich das Blut ergossen hatte.

Die so mannigfaltigen Structurverhältnisse, welche bei den Gelenkkörpern angetroffen werden, legen die Frage nach den Bedingungen, unter welchen, und der Art und Weise, wie sie zu Stande gekommen sind, nahe. Statt dass, wie a priori zu erwarten wäre, die rein knorpeligen Gelenkmäuse das Bild eines Stückes Gelenkknorpel darböten, dass die knorpelig-knöchernen Gelenkkörper eine entsprechend der Spongiosa der Gelenktheile der anstossenden Röhrenknochen gebaute Knochenplatte und auf derselben eine Schicht Gelenkknorpel aufwiesen, finden sich oft die verschiedensten Abweichungen im Bau der betreffenden Gewebe, in der Anordnung derselben zu einander. Dazu kommt in vielen Fällen eine fibröse Hülle, welche den Körper ganz oder doch theilweise bedeckt.

Wenn auch diese Verhältnisse bei den in kranken Gelenken entstandenen und ursprünglich Theilen derselben aufsitzenden Gelenkmäusen weniger auffällig sind, da unter den abnormalen Bedingungen, denen sie ihre Entstehung verdanken, und der vom Mutterboden aus gesicherten Ernährung Abweichungen wohl erklärlich sind, so gewinnen sie grössere Bedeutung in den Fällen, in welchen nach Verlauf und Befund ein Trauma als einzige Entstehungsursache angenommen werden muss. Sie legen die Frage nahe: Wachsen vollständig frei gewordene Gelenkkörper noch weiter, und woher beziehen sie die nöthigen Nährstoffe?

Schon früh ist man dieser Frage nahegetreten und hat sie von vielen Seiten erörtert, ohne dass es zu einer Einigung gekommen wäre. Allseitig zugegeben ist die Möglichkeit einer ausreichenden Ernährung und eines allfälligen Weiterwachsthums für die durch einen Stiel mit der Unterlage in Zusammenhang stehenden Gelenkkörper, obwohl Virchow [24]) darauf aufmerksam macht, dass die Stiele gewöhnlich

gefässarm, wenn auch nicht immer gefässlos sind und bei einem energischen Wachsthum kaum ausreichen dürften. Dass ein Gelenkkörper durch Aufnahme passender Bestandtheile aus der Synovia seine Form und Zusammensetzung im Grossen und Ganzen erhalten kann, wird von der Mehrzahl der Autoren bejaht. Grösser sind die Meinungsverschiedenheiten darüber, ob er Veränderungen in Form, Grösse und Structur eingehen könne, und wie diese, wenn sie vorhanden zu sein scheinen, zu deuten seien, d. h. ob es sich um actives Weiterwachsthum oder um regressive Zustände handle.

Der Versuch, die Frage dadurch entscheiden zu wollen, dass man in Gelenken befindliche freie Körper, deren Operation aus irgend einem Grunde nicht gemacht wurde, Jahre hindurch beobachtete, ist erfolglos geblieben, einerseits, weil eine genaue Messung durch die Weichtheile hindurch nicht möglich ist, und andererseits eine Vergrösserung auch auf anderem Wege als nur durch Wachsthum erfolgen kann. Denn wie Virchow betont, sind jene Fälle von einfacher Vergrösserung, welche auf Anlagerung von Niederschlägen aus der Synovia und Conglomeratbildung beruhen, abzusondern.

Dass in den abgetrennten Knochen und Knorpeln freier Gelenkkörper eine gewisse Lebensfähigkeit bestehen bleibe, und dass sie durch Aufnahme gewisser Säfte aus der Synovia sich nicht nur ernähren, sondern möglicher Weise auch wachsen können, hält Virchow theoretisch für möglich. Es handelt sich dabei nicht um die Bildung der bindegewebigen Hülle, die vielen Gelenkkörpern zukommt, sondern um Neubildung von Knorpel und Knochen.

Zuerst strict bewiesen wurde das Weiterwachsen eines freien Gelenkkörpers von Recklinghausen[38]), der an Hand der Untersuchungen sowohl des Gelenkkörpers als auch des Defectes im Gelenktheil des Femur zu dem Schlusse kommt, dass die verkalkten und verknöcherten Partien, welche die eine Seite sowie den Rand der schildförmigen Gelenkmaus einnehmen und zum Theil sich auch noch auf die andere Seite hinüber schlagen, sowie die aufsitzenden Höcker secundäre Bildungen seien, da einerseits sie in ihrem Bau wesentlich von normalem Knochen abwichen und andererseits diese Partien sich nicht nur auf die Oberfläche beschränkten, sondern auch in der Tiefe vorkämen. Ausserdem war an den Rändern des Defectes nichts von Verkalkung zu finden.

Auch Thiele[29]), dessen Gelenkmaus ebenfalls rein traumatischen Ursprungs ist, nimmt an, dass das durch die Fractur losgelöste Knochen-Knorpelstück durch Anbilden von Knorpel auf der Bruchfläche und durch Anlegen von kernhaltigem Bindegewebe auf seiner

ganzen Peripherie gewachsen sei. Weichselbaum[34]) dagegen neigt zu der Annahme hin, dass in dem von ihm publicirten Falle die Abtrennung des Gelenkkörpers ursprünglich keine vollständige gewesen sei und ein Wachsthum noch zu jener Zeit stattgefunden habe. Die Bildung accessorischen Gewebes aus der Synovia hält Kragelund[26]) für möglich, nimmt daneben aber auch regressive Vorgänge an. Klebs[40]) erklärt die freien Körper der Gelenke als ein vorzügliches Beispiel des Weiterwachsens abgetrennter Gewebsbestandtheile, indem sie durchwegs grösser wären, als der Defect, welcher unregelmässige Kalkablagerung darbiete.

Eine vermittelnde Stellung nehmen Poulet und Vaillard[25]) ein. Sie gestehen den Arthrophyten eine gewisse active Thätigkeit zu, welche diese befähigen soll, ihre Structur zu modificiren, ihre Form zu ändern, sich umzuwandeln und bisweilen zu vergrössern. Zwar wären diese Vorgänge regressiver Natur, indem sie auf eine Umwandlung von Knochen und Knorpel, d. h. in ein Gewebe, das die Nahrungsaufnahme aus der Synovia zu bewerkstelligen vermag, hinausliefen, doch wäre der neugebildete Knorpel im Stande, sich zu vermehren und dadurch etwelche Volumsvergrösserung herbeizuführen. Das Material zu den ausgedehnten Verkalkungen, welche sich bisweilen vorfinden, stamme von dem in Knorpel umgewandelten Knochen her. Bei den gestielten Gelenkkörpern dagegen neige der Knochen zu fibröser Umwandlung; es handle sich dabei um einen exquisit destruirenden Process.

Der von Cooper[41]) und Meckel[42]) vertretenen Ansicht, dass die Gelenkkörper nicht wachsen, schliesst sich Poncet[43]) an, welcher nur für die Körper traumatischen Ursprungs nachträgliche Veränderungen gelten lässt, und swar sollen diese ausschliesslich regressiver Natur sein. Die Gelenkkörper pathologischen Ursprungs sollen sich nicht verändern.

III. Anatomische Beschreibung.

Wie Eingangs erwähnt, standen zur anatomischen Untersuchung fünf Gelenkkörper aus dem St. Galler Cantonsspitale zur Verfügung. Zwei weitere stammten aus dem Zürcherischen anatomischen Institute und wurden mir durch Herrn Dr. Hanau zugewiesen. Der Zweck unserer Untersuchung war, die Structur der Körper möglichst genau festzustellen und durch Vergleichung der Befunde und der Berücksichtigung der übrigen, auch der klinischen Verhältnisse, den verschiedenen soeben besprochenen Fragen auf Grund eigener Anschauung näher zu treten.

Die mikroskopische Untersuchung der theils in Alkohol, theils in Müller'scher Flüssigkeit gehärteten Objecte wurde zunächst, wenn auch nicht in allen Fällen, an Rasirmesserschnitten des unentkalkten Objectes, alsdann, um grössere Uebersichtlichkeit zu erzielen, hauptsächlich an Mikrotomschnitten nach Entkalkung vorgenommen. Zur Entkalkung wurde 5 proc. Salpetersäure verwendet. Die Ebner'sche Entkalkungsflüssigkeit erwies sich für derart harte und dicke Objecte als nicht so vortheilhaft und kam deshalb nur in einem Falle zur Anwendung. Die Schnitte wurden theils ungefärbt in Kali aceticum, theils nach Färbung mit Pikrocarmin in verdünntes Glycerin eingelegt.

Wir beginnen mit der Beschreibung des Körpers einfachster Structur und gehen successive zu immer complicirter gebauten über.

I.

Gelenkmaus von Fall 8.

Die Gelenkmaus stellt einen annähernd kreisrunden, flachen Körper mit einer convexen und einer concaven Seite dar. Sie ist 15 Mm. lang, 11 Mm. breit und 3,5 Mm. dick. Die convexe Seite ist glatt, mattglänzend, von gelbweiser Farbe, die concave etwas uneben, stellenweise stärker gelblich und etwas härter. Der Rand verläuft unregelmässig, stellenweisse etwas wulstig und vorragend, so dass speciell die convexe Seite wie von einem dünnen Ringe eines bräunlichen weicheren Gewebes umgeben erscheint. Auf einem Längsschnitte ist die Gelenkmaus nicht vollständig homogen; eine gleichmässige, mehr bläulich-weisse Masse nimmt mit 2 Mm. Dicke den grösseren Theil desselben ein. Das ganze makroskopische Aussehen ist knorpelig.

In den vom medianen Längsschnitte, Taf. I. II, Fig. 1, genommenen mikroskopischen Schnitten besteht die Hauptmasse des Körpers, d. h. Alles mit Ausnahme der auf den Rand entfallenden beiden Enden aus Knorpel von hyalinem Charakter. Auf der convexen Seite findet sich zu äusserst eine schmale, sich ziemlich stark rosa tingirende Knorpelschicht, *a*, mit zahlreichen länglichen, der Kapsel entbehrenden Zellen, die parallel zur Oberfläche angeordnet sind. Mit stärkerer Vergrösserung erscheint jedoch diese nicht scharf abgegrenzte Zone nicht mehr rein knorpelig. Die Zellen sind zu schmal und an den Enden fein zugespitzt wie Bindegewebskörper, und parallel zur Oberfläche markirt sich eine Art von gröberer, aber unvollkommen durchgeführter Faserung der Intercellularsubstanz, die an Sehnen- und Periostgewebe erinnert. Immerhin bleibt ihr, abgesehen davon, noch die Transparenz des Hyalinknorpels. Darunter folgt

Knorpel, b, dessen wohlerhaltene Zellen mit sich dunkel rosa tingirenden Kernen zu mehreren in deutlichen Kapseln liegen, welch' letztere in den oberen Partien rundliche Form haben und keine bestimmte Richtungsanordnung zeigen, während sie nach der Tiefe zu schmäler und länger werden und sich senkrecht zur Oberfläche zu stellen trachten. Die hyaline Grundsubstanz tingirt sich kaum. In der tiefsten Schicht, c, die zugleich die äusserste der convexen Seite bildet, geht diese senkrechte Reihenstellung zu Gunsten einer mehr horizontalen zum Theil verloren. Neben zahlreichen kleinen, länglichen, einzelnen Zellen finden sich in dieser sich stärker färbenden Schicht auch Stellen mit grossen, zehn und mehr Zellen enthaltenden Knorpelkapseln, die bisweilen in Gruppen annähernd senkrecht dicht an einander stehen. Im unentkalkten Präparate liegen in dieser Schicht parallel zum Rande verlaufend mehrere längliche mit einander nicht zusammenhängende Verkalkungen. Wie der convexen, so fehlt auch der concaven Seite jeglicher bindegewebige Ueberzug.

Gegen die beiden Enden des Ovals zu, welche schon makroskopisch durch ihr abweichendes Verhalten auffielen, lagern sich Fasern ein, welche, anfangs spärlich, vorzu an Zahl zunehmen und ziemlich dick und wellig erscheinen. Das eine kleinere Ende wird von einem dichten Knäuel dieser Fasern gebildet, von denen einige Züge sich ein kleines Stück weit auf die convexe Seite fortsetzen. Die Zellen entbehren daselbst der Kapseln, sind klein, länglich, sehr zahlreich und tingiren sich wie auch die Fasern stark. Am anderen grösseren Ende ist die Faserung weniger stark, am stärksten noch in den peripheren Partien, während im Centrum der Knorpel noch ziemlich seinen hyalinen Charakter gewahrt hat. Am äussersten Theile dieses Endes bilden die Fasern ein grobes Netzwerk, in dessen Knotenpunkten einzelne oder Gruppen von kleinen rundlichen Zellen ohne deutliche Kapseln liegen. Dort, wo das Ende von der concaven Seite der Hauptmasse abgeht, liegt, von gewöhnlichen Knorpelkapseln umgeben, eine kleine Stelle mit abweichend geformten Zellen, deren ausgeprägteste sehr an Knochenkörperchen erinnern, während andere ihre Herkunft von Knorpelzellen nicht verleugnen. Die Grundsubstanz ist auch hier hyalin. Die erwähnten Fasern, *d*, zeigen auffallenden Glanz, wo sie ein Netzwerk bilden, und dürften daselbst mit Rücksicht auf ihren Widerstand gegen Säuren als elastische anzusehen sein.

Die vorliegende Gelenkmaus besteht also im Wesentlichen aus einer Knorpelplatte, umgeben von einem fibrös-knorpeligen, elastische Fasern enthaltenden Ring. Die convexe Seite des Körpers weist

eine periostähnliche dünne Deckschicht auf, während die Hauptmasse aus hyalinem Knorpel besteht, der in seiner Structur durchaus an Gelenkknorpel erinnert. Nur an der convexen Seite finden sich etwelche Abweichungen vom gewöhnlichen Bau, indem daselbst neben den gewöhnlichen kleineren Kapseln grosse, sehr zellreiche und dicht an einander stehende vorkommen, eine Erscheinung, die wohl auf eine gesteigerte Thätigkeit im Knorpel, auf Wachsthumsvorgänge zurückzuführen ist, um so mehr, da die Anordnung der Zellen nicht dafür spricht, dass es sich einfach um eine abgebrochene Partie wuchernden Knorpels handle. Einzig in dieser Partie finden sich parallel zur Oberfläche stellenweise Schichten verkalkten Knorpels.

Der anatomische Befund — ein Stück Gelenkknorpel, umgeben von einem fibrösen, vielleicht der Gelenkkapsel entstammenden Ring — legt die Ansicht nahe, dass es sich hier um ein von einem Gelenkknorpel losgelöstes Knorpelstück handle. Gegen eine Entstehung durch Absprengung spricht indes bei dem erst kurze Zeit bestehenden Symptomcomplex das völlige Fehlen eines Traumas in der Anamnese — ob diesers Mangel indess bei einem Knaben, der doch öfters Traumen erleidet, als ein Erwachsener, so schwer ins Gewicht fällt, sei dahingestellt —, gegen eine allgemeine Gelenkerkrankung, soweit constatirbar, der Mangel von anderen Krankheitserscheinungen sowohl im betroffenen, als in den übrigen Gelenken, und die geringe Functionsbehinderung. In Betracht könnte man noch die hypothetische Osteochondritis dissecans König's ziehen, da es sich gerade hier um ein flaches Knorpelstück handelt, das anscheinend von einem Gelenkknorpel stammt. Freilich fehlt die Constatirung eines Defectes an den das Gelenk zusammensetzenden Knorpelpartien, da eine eingehende Untersuchung des Gelenkes intra operationem nicht stattfand. Damit dürfte auch die Möglichkeit der Feststellung eines genauen Ursprungszeugnisses genommen sein.

II.

Gelenkmaus von Fall 5.

Die excidirte, in Alkohol gut conservirte Gelenkmaus hat eine Länge von 27 Mm., eine Breite von 16 Mm. und eine grösste Dicke von 10 Mm. Sie hat Bohnenform und läuft an ihrem einen Ende in einen etwas weicheren Fortsatz aus. Die eine der beiden Seiten ist leicht convex, glatt, von gelblich-weisser Farbe und elastisch weicher Consistenz. Das anscheinend knorpelige Gewebe ragt seitlich etwas auf die andere stärker convexe Seite hinüber. Die mittlere Partie dieser letzteren Seite ist dagegen etwas rauh, mattgelblich und

knochenhart, stellenweise mit glänzenden Schlifflächen. An der Bildung des erwähnten Fortsatzes betheiligt sich die harte Substanz nicht. Die Vertheilung der beiden Substanzen, die scharf gegen einander abgegrenzt sind, ist noch deutlicher auf einem senkrecht durch die Mitte gelegten Längsschnitte, auf welchem auf die homogene knorpelige Substanz 3 Mm., auf die leicht poröse, knochenharte 7 Mm. vom Dickendurchmesser entfallen.

Im mikroskopischen Bilde, Taf. I. II, Fig. 2, erscheint der ganze freie Rand der Knorpelpartie, der Fortsatz inbegriffen, mit einer dünnen, stellenweise indess zu grösserer Mächtigkeit anschwellenden feinfaserigen Schicht bedeckt, die spärliche lange Zellen mit körnigem Inhalt enthält. Von dieser Schicht gehen sowohl am stumpfen Ende der Platte, als auch dort, wo der Fortsatz sich ansetzt, Fasern ins Innere des Knorpels ab, *b*, welche den Ansatztheil des Fortsatzes in ganzer Dicke durchsetzen. Am stumpfen Ende reichen sie wenig tief und erscheinen mehr oder weniger senkrecht zur Peripherie gerichtet.

Die Anordnung der Zellen im Knorpel, *c*, ist ihrer Richtung nach keine gleichmässige. Zu äusserst finden sich langgestreckte, sehr schmale Zellen mit undeutlichen Kernen, welche in der leicht längsgestreiften Grundsubstanz nahe an einander in zur Oberfläche parallelen Reihen liegen und nur eine schmale Zone bilden. Auf sie folgen grosse, nicht sehr dicht an einander stehende Knorpelkapseln, deren Zellen 15 bis 20 glänzende dunkle Kerne aufweisen. Sie liegen in ausgesprochen hyaliner Grundsubstanz ohne bestimmte Anordnung durcheinander. Mehr nach der Tiefe zu zeigt sich Tendenz, sich senkrecht zu stellen, und in der direct über dem Knochen befindlichen Knorpelschicht stehen die Kapseln in zur Oberfläche vertical gerichteten Reihen. Ihre Form ist eine längliche, in der Tiefe ausgesprochen langgestreckte. Die sehr zahlreichen Zellen sind ziemlich gross, rundlich und enthalten glänzende Kerne.

Eine Abweichung von dieser Zellanordnung findet sich nur im Fortsatze, sowie am stumpfen Ende. Der Ansatztheil des ersteren ist, wie schon erwähnt, in ganzer Dicke von zahlreichen Faserzügen, welche ein grobes Netzwerk bilden, durchsetzt, zwischen denen spärliche lange Knorpelkapseln ohne bestimmte Richtung liegen. Das knopfartig sich absetzende Endstück des Fortsatzes zeigt nur peripher spärliche Faserzüge und besteht aus hyalinem Knorpel mit ziemlich grossen, mehrzelligen rundlichen Kapseln. Auf der einen Seite, *d*, sind diese Kapseln besonders gross und zellreich und liegen in leicht parallel gestreifter Grundsubstanz in senkrechten Reihen.

Am stumpfen Ende der Knorpelplatte, dort, wo sich die Faserzüge in den Knorpel etwas einsenken, finden sich ebenfalls Gruppen besonders grosser vielzelliger Kapseln.

Unter der Knorpelplatte, zum Theil zapfenartig in diese vorspringend, aber stets von ihr scharf abgegrenzt, liegt schöner lamellöser Knochen, *e*, mit gut erhaltenen Knochenkörperchen und grossen, vielfach verzweigten Markräumen. Diese letzteren sind von körnigem Detritus und Fetttropfen erfüllt. Gegen die freie Oberfläche des Knochens werden die Markräume etwas spärlicher und kleiner, die Knochenbalken massiger. Die Randzone wird durch eine Schicht compacten Knochens gebildet, welche nur hie und da einen Markraum sich nach der Oberfläche zu öffnen lässt. Gegen die Ränder hin, wo der Knorpel sich nähert, findet sich stellenweise eine ähnliche Deckschicht faserigen Bindegewebes, wie sie oben erwähnt worden ist, nur dass dessen Zellen hier beträchtlich zahlreicher sind und rundliche Form haben. Es macht dabei den Eindruck, als wuchere das Gewebe aus den nach aussen sich öffnenden Markräumen heraus.

Wenn wir kurz den anatomischen Befund resumiren, so finden wir, dass die biconvexe Gelenkmaus aus einer Knorpelplatte, welche den Bau des Gelenkknorpels zeigt und einen ebenfalls knorpeligen Fortsatz trägt, und einem Knochenstück, welches die andere Seite einnimmt, zusammengesetzt ist. Der Knochen zeigt in seinem Bau nichts Auffallendes. Die ganze freie Partie des Knorpeltheiles ist von einer fibrösen Hülle umgeben, aus der an zwei Stellen in den Knorpel, besonders in den etwas abweichend gebauten Fortsatz, Fasern hineingehen. Die fibröse Hülle bedeckt auch Theile der knöchernen Partie und steht dort zum Inhalt der Markräume in gewisser Beziehung.

Der vorstehend geschilderte Bau ist derjenige, welchen die Mehrzahl der Gelenkmäuse aufweisen, und zwar sowohl traumatischen als entzündlichen Ursprungs. Wenn es deshalb schwer ist, aus ihm einen Schluss auf die Aetiologie zu machen, so lassen sich doch aus dem klinischen Verlauf und Befund gewisse Schlüsse ziehen. Die Gelenkmaus stammt aus dem Kniegelenk eines Mannes, der schon Jahre lang vor dem Auftreten des Symptomcomplexes der Gelenkmaus an beiden Knieen Zeichen von Erkrankung darbot, die auch objectiv zu constatiren waren. Das afficirte Gelenk erwies sich bei der Operation in beträchtlichem Grade verändert, indem die Gelenkkapsel überall zottig verdickt, die Zotten selbst hypertrophisch und zum Theil knorpelhart waren. Dieser Befund macht es, abgesehen davon, dass ein Trauma nicht eruirbar war, wahrscheinlich, dass die Gelenkmaus als

das Product eines Krankheitsprocesses im Gelenk anzusehen ist. Ob dabei eine hypertrophische Zotte oder aber die Synovialis oder das periarticuläre Gewebe als Matrix des Gelenkknorpels anzusprechen sind, lässt sich nicht sicher entscheiden. Immerhin macht der oben beschriebene Bau die Herkunft von einer Zotte nicht wahrscheinlich, da nach Fischer[21]) aus Zotten entspringende Gelenkkörper meist rein knorpelig sind, in seltenen Fällen spröde Verkalkungen und wirkliche poröse Ossificationen, eventuell auch kleine centrale Höhlen haben.

Eine lebhafte Wachsthumsthätigkeit scheint in der Gelenkmaus nicht geherrscht zu haben. Abgesehen von zwei kleinen Stellen, die eine im Fortsatz, die andere im stumpfen Ende der Knorpelplatte, wo sich eine stärkere Ansammlung grosser zellreicher Kapseln in leicht streifiger Grundsubstanz vorfindet, ist es einzig die fibröse Hülle, welche als secundäre Bildung imponirt. Ein Fingerzeig über den Ort, von wo sie ausgegangen zu sein scheint, findet sich vielleicht in ihrer Beziehung zu einigen nach aussen offenen Markräumen. Es ist auffällig, wie diese von einer bindegewebigen Masse erfüllt sind, welche aus ihnen herausdringt und in die fibröse Hülle übergeht, resp. sich als solche fortsetzt, so dass der Gedanke nahe liegt, es handle sich um eine den Markräumen entstammende Bildung, welche schliesslich die Gelenkmaus zum grössten Theile umwucherte. Dass sie die Knochenpartie nicht vollkommen bedeckt, mag darauf beruhen, dass sie infolge der durch die Einklemmung bedingten Läsionen von der harten Unterlage abgerieben wurde, während die Elasticität des Knorpels ein Abschleifen verhinderte.

III.

Gelenkmaus von Fall 2.

Die stark eingetrocknete Gelenkmaus (der ursprünglich zugesetzte Alkohol hatte sich im Laufe der Jahre verflüchtigt) hat eine Länge von 17 Mm., eine grösste Breite von 13 Mm. und eine grösste Dicke von 6 Mm. Ihre eine Seite ist schwach convex, gelbbraun von Farbe, glatt, stellenweise durchscheinend und an einer Stelle des Randes tief eingekerbt. Auf der anderen Seite sitzt dieser dünnen Schicht zu beiden Seiten der Mittellinie je ein bohnengrosser, gelbweisser, compact aussehender, stellenweise etwas rauher, knochenharter Körper auf, deren einer 17 Mm. lang, 7 Mm. breit und 5 Mm. dick ist, während die Maasse des anderen 11, 5 und 5 Mm. betragen. In der Mittellinie nähern sich die beiden Körper einander, ohne indess mit einander zusammenzuhängen, so dass sie also nur durch die beiden

gemeinsame anscheinend knorpelige Rückschicht mit einander in Verbindung stehen. Nur der eine derselben überragt um ein Geringes diese letztere. Auf einem durch ihn gelegten senkrechten Längsschnitt entfallen auf die eben genannte Rückschicht 1 Mm., auf die härtere gelbweisse Masse 4,5 Mm. Dicke. Die letztere erscheint von zahlreichen, kleinen, gewundenen Hohlräumen durchsetzt, die erstere ist homogen.

Bei der Entkalkung quillt die dünne Schicht bedeutend auf und behält dieses vermehrte Volumen auch im Alkohol, so dass nun von der Gesammtdicke von 8 Mm. 3 Mm. auf sie, welche nun weiss und weicher geworden ist, entfallen. Sie erweist sich makroskopisch und mikroskopisch als Knorpel, welcher die gelbweisse als Knochen imponirende Partie auch auf der anderen Seite mit einer allerdings dünnen Schicht bedeckt, mithin einen vollständigen Ueberzug bildet.

Die dicke Knorpelschicht der Rückseite (Taf. I. II, Fig. 3, *a*) zeigt nicht überall die gleiche Anordnung der Kapseln. Zu äusserst findet sich eine schmale, sich etwas dunkler tingirende Schicht mit ziemlich zahlreichen langgestreckten und sehr schmalen Knorpelzellen, welche parallel zur Oberfläche liegen. Sie ist stellenweise bedeckt von einer äusserst dünnen feinfaserigen Bindegewebsschicht, die unmerklich in sie übergeht. Unter ihr folgt eine breitere, heller gefärbte Knorpelschicht, deren zahlreiche Kapseln mehr rundlich sind, 2 bis 4 Zellen mit hellen Kernen enthalten und die gleiche Richtung wie die obigen haben. Nach der Tiefe zu werden die Knorpelkapseln länger und zellreicher, die Zellen selbst grösser. Zugleich wird die Richtung der Kapseln eine andere, indem sie nun wirr durcheinanderliegen und nach der Tiefe zu Neigung haben, eine zur früheren senkrechte Richtung einzunehmen. Stellenweise stehen auch in den tiefsten Knorpelschichten die zum Theil sehr grossen, zellreichen und mehr rundlichen Knorpelkapseln in annähernd senkrechten Reihen, während anderorts diese Anordnung weniger deutlich ausgeprägt ist. Die Grundsubstanz ist hier überall hyalin, während sie in den äussersten Partien eine leichte parallel zur Oberfläche verlaufende Streifung zeigt.

Der unter dem Knorpel liegende Knochen, *b*, grenzt sich von jenem überall scharf ab; die Grenzlinie ist buchtig, indem zapfenartige Knochenspangen in den Knorpel hineinragen. Die Grenzknochenschicht ist im Allgemeinen compact, doch treten an mehreren Stellen Markräume bis an den Knorpel heran. Im Innern des Knochens finden sich grosse, verschieden gestaltete Markräume, welche den Knochen nach allen Seiten durchsetzen und weitmaschiges Fettgewebe in sich bergen. Im Vergleiche mit Knochen, welcher aus einer normalen

Epiphyse stammt, ist der in der vorliegenden Gelenkmaus enthaltene Knochen viel compacter. Die Balken zeigen lamellösen Bau, zahlreiche Kittlinien sind sichtbar. Die Knochenkörperchen sind gut entwickelt, aber leer; weder in ihnen, noch im Markgewebe färbt sich ein Kern. Am einen Pole des Schnittes, dem Knochenkern aufsitzend, findet sich eine grössere Partie eines knochenähnlichen Gewebes, *c*, das, der Markräume entbehrend, Gebilde zeigt, die durchaus an Knochenkörperchen erinnern. Am Rande gegen den Knorpel findet sich eine leichte zur Oberfläche senkrechte Streifung der Grundsubstanz.

Diese Stelle bildet den Punkt, an welchem der dicke Knorpelüberzug der einen und der dünnere der anderen Fläche, *d*, in einander übergehen. Die Intercellularsubstanz dieser dünnen Knorpelschicht erscheint faserig, und zwar macht es stellenweise den Eindruck, als träten diese Fasern von dem die Schicht bedeckenden, unten zu erwähnenden bindegewebigen Ueberzug schief und bogenförmig in den Knorpel ein. Die Zellen sind hier glatt, langgestreckt und entbehren der Kapseln. Sonst enthält diese faserige Knorpelpartie auch gut entwickelte, aber kleine Knorpelzellen ohne bestimmte Richtung. An zwei Stellen, *e*, finden sich anscheinend Wucherungsvorgänge: umgeben von zahlreichen kleinen Knorpelzellen eine vom Knochenkern bis zur Peripherie reichende Partie hyalinen Knorpels mit mächtig entwickelten grossen Knorpelkapseln, welche 20 und mehr Zellen enthalten, die in der einen Partie bogenförmig angeordnet, in der anderen mehr senkrecht zur Peripherie gestellt sind. Die Grundsubstanz zeigt daselbst eine der Stellung der Kapseln entsprechende Streifung. An den einen hyalinen Pfropf legt sich eine kleine faserige Partie an, die ziemlich grosse Zellen mit mehreren langen Ausläufern enthält. Die diese Seite bedeckende Bindegewebsschicht ist stellenweise ziemlich mächtig und schlägt sich zu beiden Seiten ein Stück weit auch auf die dicke Knorpelseite hinüber. Am einen Pol derselben bildet sie einen zipfelförmigen Fortsatz.

Auf einem senkrecht die ganze Gelenkmaus und somit beide Knochenkörper quer in der Mitte treffenden Schnitt bieten diese letzteren die nämlichen histologischen Verhältnisse dar, wie oben beschrieben. Die Vertheilung des Knorpels stellt sich so dar, dass ebenfalls, entsprechend dem vorigen, die dicke Knorpelschicht die Unterlage der beiden Knochenkörper und zugleich die verbindende Brücke darstellt. Die Anordnung der Knorpelzellen und -kapseln ist im Bereiche der letzteren die oben beschriebene, mit der Ausnahme, dass das an den Knochen stossende Stratum der annähernd senkrecht gestellten Kapseln fehlt. Auf beiden Seiten ist die Knorpelbrücke

von der hier sehr stark, besonders auf der Knochenseite entwickelten Bindegewebshülle umgeben. Sie schlägt sich, an Dicke abnehmend, auf die Knochenkörper hinüber und bekleidet, soweit erkennbar, diese ebenfalls vollständig. In der Mitte der Knorpelbrücke, wo die Hülle am dicksten ist, sendet sie anfangs in Form eines Pfropfes von beiden Seiten Faserbündel in den Knorpel, welche sich indess bald in die einzelnen Fasern auflösen und dann wirr durcheinanderlaufen. In ihrer Nähe finden wir eine schmale, mit Endothel ausgekleidete Spalte, die nicht anders, denn als ein allerdings leeres Blutgefäss gedeutet werden kann.

Die den Knochen bedeckende Knorpelschicht ist äusserst dünn. Neben faserigem Knorpel und den hyalinen wuchernden Partien, die oben beschrieben wurden, findet sich, vorzüglich peripher, der Hülle anliegend, dann aber auch stellenweise zapfenförmig an den Knochen heranreichend, ein äusserst zellreicher hyaliner Knorpel. Die kleinen glänzenden länglichen oder rundlichen Zellen stehen Seite an Seite gedrängt.

Der vorliegende Gelenkkörper besteht aus einer hyalinen Knorpelplatte, deren Bau an Gelenkknorpel erinnert, welche zwei spongiöse Knochenkerne trägt, die aber bedeutend compacter als Epiphysenknochen sind. Wo diese letzteren der Knorpelplatte nicht anliegen, sind sie von einer dünnen Faserknorpelschicht, in welche eingesprengt sich wuchernde hyaline Stellen finden, umgeben. Das Ganze wird umhüllt von einer stellenweise periostähnlichen Hülle, die Fasern in die Knorpelplatte schickt, in welch' letzterer sich ein Gefäss vorfindet. An den einen Knochenkern legt sich eine kleine Partie knochenähnlichen Gewebes an.

Der eben geschilderte Gelenkkörper bildet den Uebergang von den erst beschriebenen einfachen Formen zu den nachfolgenden complicirter gebauten. Während in ihm die ursprünglich einfache Structur noch vollständig deutlich erhalten ist und er infolgedessen den ersteren noch sehr nahe steht, so finden sich daneben doch schon Stellen einer energischen Weiterentwicklung, die zur Bildung bedeutend abweichend gebauter Gewebspartien geführt hat und doch durch ihre verhältnissmässig noch einfachen Verhältnisse das Verständniss der folgenden wesentlich veränderten Formen erleichtert. An Stelle der vereinzelten seltenen Partien, die wir als neu gebildet oder noch in Bildung begriffen anzusprechen geneigt waren, ist hier eine grössere, die ganze eine Seite der Gelenkmaus einnehmende Knorpelschicht getreten, die vom übrigen Knorpel des Körpers sowohl wie auch des Gelenks überhaupt stark abweicht. Statt des hyalinen, mit regel-

mässig gerichteten Zellen versehenen Knorpels haben wir Faserknorpel vor uns, dessen Zellen einer bestimmten Anordnung entbehren und, was mir mit Rücksicht auf die folgenden Fälle besonders bemerkenswerth erscheint, in den eingelagert, resp. ihn unterbrechend, grössere hyaline Partien sich finden, deren Zellen in lebhafter Entwicklung zu sein scheinen, und die eine selten zu beobachtende Grösse und Zellreichthum der Kapsel aufweisen. In ihnen haben wir möglicher Weise die Anfänge jener abgegrenzten Höcker und Prominenzen vor uns, welche uns im Folgenden noch beschäftigen werden. Daneben zeigt sich hier zum ersten Male eine Art Knochen, resp. knochenähnlichen Gewebes, von compactem, jeglicher Markräume entbehrendem Gefüge, dessen Knochenkörperchen allerdings nicht die Vollkommenheit derjenigen des nebenan befindlichen spongiösen Knochenkernes darbieten, ihm aber trotzdem sehr nahe stehen. Die fibröse Hülle fehlt auch hier nicht. Sie ist stellenweise sehr mächtig und tritt dadurch, dass sie Fasern in den Knorpel schickt, in nähere Beziehungen zu demselben.

Aetiologisch ist dieser Fall nicht völlig klar. Wenn auch die Gelenkmaus selbst nur wenige Monate vor der Operation entdeckt wurde, so lassen doch die beobachteten charakteristischen Symptome in Verbindung mit der im ersten Theil gewürdigten Wachsthumsverlängerung des Femur mit Wahrscheinlichkeit auf ein schon viele Jahre dauerndes Bestehen derselben schliessen. Ist die Gelenkmaus, wie man allenfalls aus dem bindegewebigen Anhängsel vermuthen könnte, ursprünglich gestielt gewesen, so würde diese späte Entdeckung — beim Freiwerden — begreiflich sein. Ein Trauma ist zudem auch hier anamnestisch nicht constatirbar, und da sowohl die äussere als die innere Untersuchung des Gelenkes wesentliche pathologische Veränderungen ergab, so neige ich mich zu der Ansicht, dass es sich um eine in einem kranken Gelenke entstandene Bildung handle, eine Annahme, welche, wie ich aus der Krankengeschichte ersehe, schon bei der Operation gehegt wurde. Der anatomische Bau spräche sowohl für das Eine wie für das Andere. Am wahrscheinlichsten ist es mir, dass wir es hier entweder mit einem auf der Synovialis entstandenen Körper, oder aber mit einer losgelösten arthritischen Exostose zu thun haben.

IV.

Gelenkmaus von Fall 9.

Die Gelenkmaus, Tafel I. II, Fig. 4, hat eine Länge von 45 Mm., eine maximale Breite von 28 Mm. und eine grösste Dicke von 12 Mm.

Sie stellt einen glatten, auf der Fläche gekrümmten, also auf dem Längsschnitt leicht halbmondförmigen, jedoch mit abgerundetem Rande versehenen Körper dar, dessen Hauptfläche elliptisch oder besser etwas oval erscheint, weil sie sich nach dem einen Ende zu stärker, aber allmählich verjüngt, als nach dem anderen. Wie aus dem eben Gesagten hervorgeht, ist die eine der Hauptflächen convex, die andere concav, jedoch ist die Krümmung der convexen Seite eine stärkere als die der concaven.

Die concave Seite des Körpers zeigt eine unebene Oberfläche, indem sehr zahlreiche flache reliefartige Erhabenheiten, von welchen die grösseren (bis 1 Mm. breit) mehr abgeflacht und beetartig in der Mitte der concaven Fläche und auf der einen seitlichen Hälfte gelegen sind, während die kleineren, die mehr halbkugelig werden können, also mehr als abgestumpfte Höcker erscheinen, wesentlich der dem anderen Seitenrande näheren Hälfte zugehören. Die Oberfläche dieser Prominenzen ist theils glatt, besonders die der kleineren, theils auch feinkörnig. Diese Erhabenheiten sind von einander nicht allseitig geschieden, sondern in unvollkommener Weise, etwa wie häufig Hirn- und Tonsillarwindungen von einander getrennt sind, so dass sie selbst der Oberfläche ein Bild geben, welches an jene Windungstypen erinnert, wobei die flachen Prominenzen auch noch eine gewisse Aehnlichkeit mit dem Aussehen abgeplatteter Gyri gewinnen. Getrennt sind sie von einander durch ein System von Vertiefungen, welches im Bereiche der glatteren Vorsprünge ein unvollkommenes Netzwerk sich verzweigender Spalten oder schmaler Furchen darstellt, welche mehrfach gewunden erscheinen. Im Bereiche der kleineren und stärker vortretenden Vorsprünge sind die sie trennenden Vertiefungen vielfach breiter, sie machen alle Uebergänge zu gewundenen, enger und weiter werdenden, ungleich tiefen Gräben durch, zwischen welchen alsdann die Erhabenheiten wie ein Hautrelief eines complicirten Gebirgssystems vortreten. Der Abstand zwischen der höchsten Höhe der Erhabenheiten und dem Grunde der Spalten wechselt sehr. Im Maximum beträgt er 1,5 Mm.

Der ganze Rand des Gelenkkörpers zeigt sich von den gleichen Prominenzen bedeckt, so dass er, von der convexen Seite aus betrachtet, eine unregelmässige Begrenzung aufweist, und zwar besteht zwischen den beiden seitlichen Rändern der Unterschied, dass der eine flachere Prominenzen, der andere stärker gewölbte aufweist, genau der anstossenden Partie der concaven Seite entsprechend. Dies gilt jedoch nicht für die den schmäleren Enden des Körpers benachbarten Bezirke, die beiderseits mehr das Hautrelief zeigen.

Auf der convexen Seite gehen nun weiterhin diese Erhabenheiten in einen im Mittel 8 Mm. breiten, flachen, reliefartigen Wall über, welcher die ganze Peripherie der Convexität einnimmt, während eine dem einen Ende etwas näher gelegene mittlere Fläche von 30 Mm. Breite frei bleibt und nur eine glattere, aber immerhin doch fein unebene, jedoch glänzende Oberfläche darbietet. Der periphere Wall zeigt convex gebuchtete Ränder, von welchen aus Furchen von innen nach aussen in ihn hineinziehen und ihn unvollkommen septiciren. An seinem Rande fällt er beetartig gewölbt ab.

Von aussen betrachtet, bietet die Gelenkmaus ein vollkommen knorpeliges Aussehen dar: milchweiss durchscheinend. Es wird mit einem starken Messer ein medianer senkrechter Längsschnitt angelegt. Das Messer dringt ziemlich tief ein, stösst aber dann auf Widerstand, so dass die Trennung mit der Säge vollendet werden muss.

Der so angelegte Längsschnitt, Taf. I. II, Fig. 5, zeigt die der convexen Fläche zugehörige Schicht des Körpers in einer etwa in der Mitte maximalen Dicke von 7,5 Mm., also circa zur Hälfte, bestehend aus einer homogenen, durchscheinenden Knorpelschicht, welche auf dem Schnitt in demselben Sinne wie der Gesammtkörper halbmondförmig erscheint. Dieselbe hat eine Länge von 37 Mm. Sie endet beiderseits abgerundet und bleibt von dem stumpferen Ende noch 10 Mm., von dem spitzeren 3 Mm. entfernt. Ihre Farbe ist im Allgemeinen milchweiss durchscheinend; nur in der Mitte erscheint die tiefste Lage bei gleicher Consistenz etwa in einer Breite von 15 Mm. ohne scharfe Grenze etwas bräunlich gefärbt. Auf der unteren Seite (die convexe Seite des Körpers wird im Folgenden stets als die obere angenommen) erscheint diese Knorpelschicht nicht ganz 3 Mm. von ihrem dem breiteren Theil des Körpers zugekehrten Ende auf etwa 10 Mm. Länge und 6 Mm. Dicke ersetzt durch einen nach oben convex, mit seiner unteren Fläche aber etwa in der Flucht der homogenen Knorpelmasse liegenden harten Kern, *b*, der makroskopisch schon als harter und ziemlich dichter Knochen erkennbar ist. Um diese Knorpelmasse, welche gleichsam als Kern oder als Grundlage des ganzen Körpers imponirt und ja seine Form im Allgemeinen verjüngt wiedergiebt und sich für das blosse Auge nach allen Seiten hin deutlich abgrenzt, gruppirt sich, soweit dieser Kern nicht selbst bis an die Oberfläche reicht und dann die oben beschriebene glattere Partie der convexen Fläche liefert, die Gesammtheit der Prominenzen als eine Art partieller Rindenschicht.

Die einzelnen Componenten der Masse zeigen sich nur seitlich gegen die sie trennenden Spalten hin stets mit einer dünnen, bläulich durchscheinenden Knorpelschicht bedeckt. Die verkalkten Stellen bilden somit eine Art von Kernen, zum Theil von unregelmässiger Form. Gegen die beiden Enden hin jedoch gewinnen sie, zu grösseren Bezirken zusammenfliessend, eine der Oberfläche parallele Anordnung, so dass sie theils in einfacher, theils in doppelter Schichtung die tieferen Lagen der herumgeschlagenen Rindenmasse darstellen, von welcher auch nur noch eine höchstens 1 Mm. dicke oberflächliche Lage von dem bläulichen Knorpel gebildet wird. Auch die nicht durchschnittenen kleinen Höckerchen erscheinen nach Aufhellung des in Alkohol gehärteten Körpers in Alkohol-Wasser-Glycerinmischung von der gleichen Structur, d. h. mit weicher Knorpelrinde und verkalktem Kern.

Mikroskopisch wird auf der convexen Seite der Gelenkmaus die erwähnte Knorpelplatte (Taf. I. II, Fig. 6, *a*) von einer ganz dünnen Schicht faserigen Bindegewebes, *b*, bedeckt, welches die ganze Convexität des Körpers überzieht, mit Ausnahme der Seitentheile des wallartigen Randes. Dasselbe zeigt einen Bau, der im Wesentlichen an ein Perichondrium erinnert. Es wird von feinen, parallel laufenden Fasern gebildet, welche der Oberfläche folgen, und enthält zahlreiche feine längliche Bindegewebskörperchen. Von dem darunter liegenden Knorpel ist es meist nicht scharf abgegrenzt. Der Uebergang findet durch Verbreiterung und Durchsichtigwerden der Intercellularsubstanz und Grösserwerden der Zellen allmählich statt. An ziemlich vielen Zellen zeigt jedoch der Knorpel Lacunen, und zwar in der Mitte der Oberfläche, welche theils seicht, theils tief in ihn hineingehen und alsdann secundäre Buchten an den Rändern aufweisen. Dieselben sind scharf durch eine schmale, mehr glänzende Lage des Knorpels ausgekleidet und von einem locker gewebten, feinfaserigen Gewebe mit etwas grösseren Zellen, die zum Theil mehrstrahlig sternförmig erscheinen, ausgekleidet. Das sie füllende Gewebe, das mit dem fibrösen Ueberzug zusammenhängt und allmählich in dasselbe übergeht, ist also eine Art von Schleimgewebe.

Die oberste Schicht der Knorpelplatte wird gebildet durch ein schmales Stratum sich etwas stärker tingirender einzelner, etwas schmälerer, parallel zur Oberfläche verlaufender Knorpelkapseln. Darunter liegt, ebenfalls von hyalinem Charakter wie das vorige, die Hauptmasse der Knorpelplatte, deren Knorpelkapseln von rundlicher, nach der Tiefe zu mehr länglicher Form mehrere wohlerhaltene Zellen in sich bergen und in mehr oder weniger senkrecht gerichteten Reihen

stehen. Sie tingirt sich nicht nennenswerth. Eingesprengt finden sich einzelne Nester, *c*, sehr grosser, zellreicher Kapseln. Nach der Tiefe zu geht diese Reihenstellung verloren, die schmalen, langen Kapseln laufen regellos durcheinander, und in den tiefsten Lagen, welche die durch eine leicht buchtige Linie von dem darunterliegenden Gewebe getrennte Randschicht der Platte nach der concaven Seite zu bildet, sind die Knorpelkapseln stellenweise sehr gross und stehen dicht bei einander in der leicht faserigen Grundsubstanz.

Um den einen Pol dieser Knorpelplatte, ein gutes Stück auf die concave Seite übergreifend, schlägt sich mit wallartigem Rand eine Gewebspartie, welche durch eine schmale Schicht grober welliger Fasern mit rundlichen Zellen und mässiger Tinctionskraft von ihr getrennt wird. Ein Theil der Faserzüge setzt sich auf die convexe Seite der Platte fort und bildet so den erwähnten Ueberzug, ein anderer greift auf die wallartig sich vorschiebende Partie über und hüllt auch diese ein Stück weit ein. Der nach der convexen Seite am meisten vorgeschobene Theil der letzteren wird eingenommen von schalenartig sich über einander lagernden Schichten eines sich stark dunkel tingirenden sehr zellreichen Gewebes, *e*, mit leicht streifiger Grundsubstanz. Die Zellen sind länglich, zum Theil eckig, bisweilen mit Fortsätzen versehen und haben stellenweise durchaus das Aussehen von Knochenkörperchen. An anderen Stellen erinnert ihre Form wieder mehr an Knorpelzellen des umgebenden Gewebes, und es finden sich Partien, wo diese Uebergänge sich schrittweise beobachten lassen. Während nach der Oberfläche und nach innen zu diese Schicht stellenweise nur von der erwähnten faserigen Bindegewebsschicht bedeckt ist, schliesst sich auf der anderen Seite der Knorpel, *f*, an, der sich nicht tingirt und der stellenweise auch zwischen die Schalen des knochenähnlichen Gewebes eindringt. Er ist äusserst zellreich. Die kleinen runden Zellen liegen ohne deutliche Kapselbildung in leicht faseriger Grundsubstanz dicht gedrängt und sind von den anstossenden Gewebspartien scharf abgegrenzt, während sie nach dem knochenähnlichen Gewebe zu Uebergänge bilden. Dieser kleinzellige Knorpel schliesst sich continuirlich der ganzen nicht nach der freien Oberfläche zugekehrten Seite der Knorpelplatte an, mit einziger Ausnahme der Partie, an welcher sich der später zu beschreibende Knochenkern vorfindet, sowie einiger gleich zu erwähnender Stellen. In sie ein-, an anderen Stellen ihr aufgelagert finden sich zahlreiche verschieden grosse Partien des sich dunkelroth tingirenden knochenähnlichen Gewebes, welches innig mit ihr verbunden scheint und stets den Charakter einer schalenartigen Auflagerung wahrt. Das stark faserige

Gewebe, welches die wallartige Schicht von der Knorpelplatte trennt, reicht bis zum Beginne der concaven Seite dieser letzteren herab, wo es sich in ein Bündel radiär nach aussen ausstrahlender Faserzüge, *g*, auflöst. Von da an liegt der sich wenig färbende kleinzellige Knorpel direct der concaven Seite der Platte an, unterbrochen nur an drei grösseren und einigen kleineren Stellen von Partien eines feinfaserigen, sich nicht färbenden Bindegewebes, welches ein Maschenwerk bildet, dessen Maschen zum Theil leer, zum Theil mit einer eigenthümlich scholligen Masse ohne bestimmte Structur gefüllt sind, und an das sich auch Nester mit grossen Knorpelzellen anlagern oder Stränge sich stärker tingirenden Knorpels.

Nach aussen von der so charakterisirten Knorpellage liegt ebenfalls Knorpel, aber von anderer Structur. In dem wallartig überragenden Theil schliesst sich stellenweise sich gar nicht, stellenweise leicht rosa tingirender, senkrecht zur Oberfläche gestreifter Knorpel an, der zahlreiche längliche Knorpelkapseln mit wenigen kleinen Zellen und kleinen Kernen enthält und bis zum Uebergange von der convexen zur concaven Seite herabreicht. Dort lagern sich in ihn Faserbündel von den erwähnten Büscheln aus ein. Die Randschicht des Walles peripher bildet mehr nach oben hyaliner Knorpel mit rundlichen, mehrzelligen, stellenweise grossen Kapseln, nach unten hyaliner Knorpel mit kleineren, dicht gedrängt stehenden Kapseln, denen die senkrechte Anordnung abgeht. Stellenweise nähern sie sich eher der wagerechten. Sie bilden keine ganz continuirliche Randschicht, fehlen mancherorts und sind an anderen Stellen wieder zahlreicher. Die ganze concave Seite der Gelenkmaus wird zwischen dem Stratum des erwähnten kleinzelligen Knorpels und dem Rande von einer Schicht sich wenig oder gar nicht färbenden Knorpels, *h*, eingenommen, welche eine zum Rande ausgesprochen senkrechte Faserung zeigt. Die Kapseln sind jedoch nicht immer deutlich langgestreckt, mehrzellig und stehen in senkrechten Reihen angeordnet. Die Zellen sind wohlentwickelt, die Kerne glänzend. Es erinnert dieses Gewebe lebhaft an das mancher Chondrosarkome und besonders Osteoidsarkome. Nach dem Rande zu werden die Kapseln gewöhnlich etwas breiter und stehen gehäufter. Die senkrechten Reihen machen am einen Ende einigen schief verlaufenden Zügen Platz, ebenso laufen dort, wo sich Lücken finden, die Reihen etwas schief. In der Mitte der concaven Seite, zu beiden Seiten einer Spalte, ist in die Randzone eine langgestreckte kleinere Partie dunkelrothen knochenähnlichen Gewebes neben Stellen mit kleinzelligem Knorpel eingelagert, die beide zu beiden Seiten der Spalte nach aufwärts ziehen. An ihrem

oberen Ende steht letztere mit einer grösseren Partie weitmaschigen, feinfaserigen Gewebes mit structurloser Zwischensubstanz, an das sich ein grosser Hohlraum anschliesst, in Verbindung. Kleinere Complexe knochenähnlichen Gewebes, sowie glasig aussehenden Knorpels mit spärlichen Kapseln finden sich in seiner Umgebung. Auf eine weitere, die ganze äussere Knorpelschicht durchsetzende und bis zum Grundkörper reichende Spalte stösst man nach dem anderen Ende zu. Um ihr oberes, sich etwas kolbig erweiterndes Ende gruppirt sich in radiär ausstrahlenden Zügen knochenähnliches Gewebe, wiederum vermischt mit kleinzelligem, sich nicht färbendem Knorpel. Die Spalte endet hier in einer grösseren Partie eines feinfaserigen Maschenwerkes, das zwei Kerne spongiösen Knochens von einander trennt.

Die beiden also geschiedenen Knochenkerne stossen an die Knorpelplatte an. Während aber der eine, kleinere, auf den anderen Seiten von den Gebilden der Rindenschicht der concaven Seite bedeckt wird, durchsetzt der andere, grössere, *i*, diese letztere und reicht bis hart an die Peripherie, von der ihn nur eine ganz schmale Spange knochenähnliches Gewebe trennt, das als dünne Schicht auch den Rand des anstossenden Endes der Gelenkmaus bildet. Dieses letztere, zwischen Knorpelplatte und Knochen gelegen, wird von einer Partie leicht faserigen Knorpels von geringer Färbbarkeit, welcher zahlreiche, nicht sehr grosse Kapseln enthält, eingenommen. Die fibröse Hülle fehlt, wie am entgegengesetzten Ende, so auch hier.

Das vielfach durchflochtene Balkennetz der Knochenkerne umschliesst zahlreiche verschieden grosse, zum Theil leere, zum Theil mit Markgewebe gefüllte buchtige Hohlräume. In dem Markgewebe sind noch grössere Blutgefässe wahrzunehmen, jedoch sind sie vollkommen leer, und weder in ihrer Wand, noch im ganzen Markgewebe färbt sich ein Kern, ebensowenig in den Knochenkörperchen selbst, auch an Alauncarminpräparaten. Von Osteoblasten und Osteoklasten ist auch nichts wahrzunehmen. Die Knochenkörperchen sind leer. Der Knochen selbst ist lamellös gebaut. Ein Theil der Balken, die ihn bilden, zeigt an seiner Oberfläche eine dünne Schicht kalklosen Knochengewebes (von 6—12 μ Breite), welche jedoch erst mit Carmintinction an nach Pommer unvollkommen entkalkten Präparaten erkannt wird. Diese osteoiden Säume, welche jedoch bei Weitem nur eine Minderheit der Markraumoberfläche auskleiden, sind ausser durch öfters deutliche Parallelfaserung und zum Theil durch etwas feinkörniges Aussehen nicht in ihrer Structur von kalkhaltigem Gewebe histologisch verschieden. Sie sind fast stets scharf abgegrenzt durch eine gegen das kalkhaltige Gewebe sanft convexe Linie, zum Theil auch durch

einen gegen das letztere deutlich lacunären Saum. Die Grenzlinie gegen den kalkhaltigen Knochen ist öfters etwas breit und auffallend hell, glänzend. Auch in dem kalkhaltigen, direct die Markräume begrenzenden Knochen können Lacunen sich vorfinden, die aber, wie oben bemerkt, keine Riesenzellen enthalten.

Die makroskopisch als gallertig beschriebenen, vorquellenden, kleinen Gewebsinseln, welche der concaven Fläche des Grundknorpels anliegen, erscheinen mikroskopisch aus ganz glasiger Intercellularsubstanz mit spärlichen feinsten Fäserchen und eingestreuten spärlichen kleinen rundlichen oder ovalen Zellen zusammengesetzt, ein Aussehen, welches erweichendem Knorpel in Enchondromen entspricht.

Schnitte des in Müller'scher Flüssigkeit unvollkommen entkalkten Objectes zeigen, dass die Verkalkung nirgends den Grundknorpel betrifft. Die verkalkten Stellen kommen, wie aus dem Vergleich der makro- und mikroskopischen Beschreibung und der Vergleichung der Figuren 5 und 6 hervorgeht, vertheilt auf alle Arten des neugebildeten Knorpels vor, und zwar haben sie mikroskopisch das Aussehen, wie es von sonstiger Knorpelpetrification bekannt ist. Es tritt der Kalk stets in der Intercellularsubstanz auf, und fast überall bleibt in unserem Object eine mehr oder wenige körnige Ablagerung gewahrt, wenn auch durch äusserste Feinkörnigkeit in den compactesten Verkalkungen die Ablagerung der Homogenität sich sehr nähern kann. In dem dickeren Theile des wallartigen Randes der convexen Seite kommen indess auch kaum homogene Verkalkungen vor. Körner sind nicht mehr wahrnehmbar, jedoch bleibt die Faserung des Knorpels trotz Kalkablagerung noch erhalten. An den Rändern der Verkalkung und in kleineren Inseln ist die Vertheilung der Kalkmasse eine netz- oder gitterförmige, die mit Fortsätzen in die kalkfreie Nachbarschaft hineinragt und etwaiger Faserung des Knorpels, wie in verkalkenden Osteoidgeschwülsten, folgt.

Wo die Verkalkung dicht, ist die ganze Intercellularsubstanz incrustirt, und nur die Zellen, resp. Kapseln, bleiben noch frei. Sie können dabei ein sternförmiges Aussehen gewinnen, wie solches ja auch bekannt ist, ohne dass damit ein Zweifel an der Knorpelnatur der Grösse der Zellen wegen aufträte. Ausdrücklich sei bemerkt, dass alle stärker carminophil am entkalkten Präparat erscheinenden, aus knochenähnlichem (s. o.) Knorpel bestehenden Stellen sich auch als verkalkt erweisen, jedoch nicht allein die Verkalkung besitzen. Dies knochenähnliche Gewebe erscheint unentkalkt indess fast überall doch noch als verkalkter Knorpel, so besonders im dickeren Theile des wallartigen Randes (links in Fig. 5 u. 6). Diese Zellterritorien

sind zwar klein, aber rundlich, die Verkalkung ist zwar homogen, verleugnet aber den netzförmigen Typus, da sie grössere Lücken aufweist, nicht ganz und gewährt den eigenthümlichen Glanz verkalkten Knorpels. Man wird sofort an verkalkende Stellen im Callus (chondroides Gewebe) oder in Osteoidchondromen erinnert, in welchen nach Virchow's treffender Bezeichnung das Gewebe, fertig zur Ossification, nur noch der völligen Verkalkung bedarf. Nur eine dünne oberflächliche Schicht, im äusseren Theil des dünneren wallartigen Randes gelegen, zeigt echte Knochenbildung in Gestalt einer Schale, die noch von einer dünnen Lage zellreichen Bindegewebes nach aussen bedeckt ist und nach innen an verkalkten kleinrundzelligen Knorpel stösst. Der Knochen ist vollständig homogen verkalkt, sehr zellreich und kleinzellig, die Knochenkörperchen ungeordnet mit feinen Ausläufern, die sich verbinden. Der Uebergang in den verkalkten Knorpel ist ein ganz allmählicher.

Die Gelenkmaus besteht demnach aus einer Knorpelplatte von Schildform, deren eine convexe Seite nur von dünner Bindegewebshülle bedeckt ist. Der Knorpel der Platte zeigt im Ganzen das Bild des Gelenkknorpels, immerhin an einzelnen Stellen sowohl in der Dicke der Platte selbst, als in den peripheren Partien der concaven Seite mit eingesprengten wuchernden Partien. Der concaven Seite liegt nach dem einen Ende zu ein grösserer Kern spongiösen Knochens an und denselben theilweise umgebend und der ganzen Seite nach sich nach dem anderen Ende erstreckend und dieses umfassend eine, der Platte an Dicke nahe kommende Gewebsschicht, die längs der concaven Seite aus mehreren durch Spalten getrennten Einzelprominenzen zusammengesetzt ist, während der wallartig das eine Ende umgreifende Theil compact erscheint. Diese Gewebspartie besteht einestheils aus Knorpel verschiedener Art, zum Theil in lebhafter Wucherung begriffen, anderentheils aus knochenähnlichem Gewebe, welches schalenartig bisweilen in mehreren Schichten sich anlegt. Durchsetzt ist sie stellenweise von Bindegewebsfasern, welche in Zusammenhang mit der die Gelenkmaus grösstentheils bekleidenden fibrösen Hülle stehen.

Die Abweichungen, welche diese aus Knochen und Knorpel gebildete Gelenkmaus in ihrer Structur von den normalen Verhältnissen der im Gelenk vorkommenden entsprechenden Gewebe aufweist, sind zahlreicher, als in den bisher beobachteten Fällen. Wohl haben wir auch hier, wie in den vorhergehenden Fällen, als Kern des ganzen eine Knorpelplatte mit einem Stück Knochen. Allein an dieses ursprüngliche Gebilde legt sich eine Gewebslage, theilweise dasselbe

umfassend, an, welche eine beträchtliche Dicke hat und mannigfaltigere Structurverhältnisse zeigt, als die Faserknorpelschicht des vorhergehenden Körpers. Wir finden in ihr nichts mehr, was an den Bau normalen Gelenkknorpels erinnert; ihre Bildung scheint unter ganz anderen Bedingungen erfolgt zu sein, als die der convexen Knorpelschicht. Wie aus den bestehenden Spalten und der Richtung der Kapseln zu erkennen ist, erfolgte die Entwicklung in verschiedenen Herden, die getrennt, aber gleichmässig zu Enchondrosen ausgewachsen sind und sich an ihren Berührungsflächen seitlich abgeplattet haben, eine Erscheinung, die schon im vorigen Fall in ihren ersten Anfängen zu beobachten war. Trotz ihrer Trennung von einander beobachten diese einzelnen Herde im Allgemeinen die gleiche Art des Wachsthums. Eine weit grössere Rolle spielt im vorliegenden Falle das knochenähnliche Gewebe, welches bereits im vorigen Falle zu beobachten war. Als Matrix desselben dürfen wir wohl den kleinzelligen Knorpel betrachten, der sich in seiner Nähe vorfindet. Er zeichnet sich aus durch seinen grossen Reichthum an kleinen Zellen, die im Allgemeinen rund sind, helle Kerne haben, stellenweise aber eckig werden, Ausläufer bekommen und so den Uebergang zu den durchaus an Knochenkörperchen erinnernden Gebilden des von uns als knochenähnlich bezeichneten Gewebes bilden. Die Uebereinstimmung des letzteren mit compactem Knochen ist stellenweise vollständig, an anderen lässt sich sein Zusammenhang mit Knorpel noch erkennen. Das knochenähnliche Gewebe, sei es nun in der Tiefe, sei es oberflächlich gelagert, findet sich fast immer in schmalen, zur Peripherie des Knochenknorpelstückes mehr oder weniger parallel liegenden Schichten, die oft schalenartig über einander geschichtet sind. Der übrige, anscheinend neu gebildete Knorpel zeichnet sich aus durch eine rege Wachsthumsthätigkeit, charakterisirt durch seine grossen zahlreichen Knorpelkapseln und die Streifung seiner Grundsubstanz.

Diese vollständig veränderten Structurverhältnisse einerseits, die noch vorhandene Thätigkeit andererseits berechtigen uns zu der Annahme, dass es sich hier um eine Gewebspartie handelt, welche zu einer Zeit entstanden ist, als der ursprüngliche Kern schon gebildet war, und zwar spricht die ganze Topographie und der Bau der einzelnen Theile dafür, dass dieses Plus auf der concaven Seite durch enchondrotische Wucherungen des Knorpelkerns und der anstossenden Zone der Convexität durch eine apponirende Thätigkeit von Seiten der periostartigen Hülle erfolgt ist. Letztere hat ausserdem noch eine resorbirende Rolle an manchen Stellen der Convexität

University of California

gespielt, deren Wirkung, in Lacunengestalt uns vorliegend, zu einer Substitution der Grundplatte daselbst durch eine Art Schleimgewebe geführt hat. Der histologische Befund spricht überdies für eine metaplastische Entstehung des „Periosts" aus dem Knorpel.

Allein auch in der Knorpelplatte selbst, abgesehen von der nach der neugebildeten Schicht zu gelegenen Partie, finden sich Stellen, die nicht anders denn als Wachsthumsherde gedeutet werden können. Es sind dies Anhäufungen grosser zellreicher Kapseln, welche sich an verschiedenen Orten finden, so in Mitte der Knorpelplatte und an deren freiem Ende. Zugleich spräche dafür, sofern man den Kern des Gelenkkörpers als ein von Gelenkknochen und -knorpel abgelöstes Stück ansehen will, die Dicke der Knorpelplatte, welche den Durchmesser der die Knochen bekleidenden Knorpelschicht im Kniegelenk selbst an deren dickster Partie, an der Patella, wesentlich übertrifft. Einen ähnlichen Befund bei der von Recklinghausen[38]) beschriebenen und als traumatisch angesprochenen Gelenkmaus esklärt dieser Autor damit, dass das Knorpelstück zu einer Zeit abgesprengt worden sei, zu welcher die Knorpellage normaler Weise wesentlich dicker war, nämlich im Jugendalter.

Die traumatische Entstehung des Gelenkkörpers in unserem Falle ist zweifelhaft. Der anatomische Bau würde für sie sprechen, lässt sich aber auch mit einer anderweitigen Entstehung der Gelenkmaus vereinigen. Ein Trauma liegt allerdings vor, geht aber auf 11 Jahre zurück, die völlig symptomlos verliefen, und machte seiner Zeit so wenig Erscheinungen, wie sie für einen so grossen Gelenkkörper auffällig wären. Das Nichtvorhandensein einer Wachsthumsverlängerung des Beines braucht dagegen nicht zu überraschen, da zur Zeit des Traumas (20. Lebensjahr) das Wachsthum bereits abgeschlossen sein konnte. Wenn auch die traumatische Entstehung nach den erwähnten Bedingungen nicht als bewiesen angesehen werden kann, spricht doch Manches für sie. Allein auch die anderen Ursachen, welche eine Ablösung von den festen Partien des Gelenkes bewirken können, sind nicht sicher auszuschliessen.

V.

Gelenkmaus von Fall 7.

Die excidirte Gelenkmaus, Taf. I. II, Fig. 7, misst 19 Mm. in der Längen-, 15 Mm. in der grössten Breiten- und 13 Mm. in der grössten Dickenausdehnung. Sie stellt ein unregelmässiges, compactes Gebilde vor von je nach der Seite, von der man es betrachtet, sehr wechselnder Form. Ihre Oberfläche ist ausgezeichnet durch eine grosse Anzahl

höckriger Prominenzen, welche ihr eine gewisse Aehnlichkeit mit dem Aussehen einer Maulbeere verleihen. Die einzelnen Höcker, welche sich nach allen Seiten abheben, sind verschieden gross, hanfkorn- bis bohnengross, und stehen mancherorts dicht an einander. Während sich die einen scharf von der Unterlage abheben und dieselbe bisweilen pilzförmig überragen, heben sich andere nur wenig über die Oberfläche empor und machen den Eindruck, als läge ihre grösste Hälfte innerhalb der Hauptmasse des Körpers. Zwischen den Höckern finden sich tiefe Thäler, die, mehrfach verschlungen, dort, wo die Höcker gedrängt stehen, tiefe Schluchten bilden, wähsie an anderen, weniger mit Prominenzen versehenen Stellen sich zu grösseren Flächen erweitern. Die Höcker, sowie die Thäler erscheinen bläulichweiss gefärbt, stellenweise mit einem Stich ins Gelbliche, und mattglänzend. Die Oberfläche lässt sich mit dem Fingernagel etwas eindrücken und ist elastisch. Wie sich bei genauerer Betrachtung ergiebt, ist die ganze Gelenkmaus, sowohl Thäler wie Höcker, von einer sehr dünnen fibrösen Hülle bedeckt, welche ihr fest anliegt, aber sich doch, wenn auch in kleinen Stücken, stellenweise abheben lässt.

Versucht man den Körper in der Längsrichtung median entzwei zu schneiden, so dringt das Messer nicht überall gleich weit, überhaupt aber nur wenig tief ein und stösst dann auf einen harten Widerstand, der sich mit demselben nicht überwinden lässt und die Zuhülfenahme einer Säge nöthig macht. Wie sich auf diesem medianen Längsschnitt durch das unentkalkte Präparat zeigt, bildet diese härtere Partie nicht ein zusammenhängendes Ganzes. Wir finden wohl eine grössere harte Masse von gelblich-weisser Farbe central, daneben aber auch kleine isolirte Herde von gleicher Consistenz und Aussehen im Centrum der einzelnen durch den Schnitt getroffenen Höcker. Allseitig umgeben und getrennt sind sie von einer sich weich elastisch anfühlenden, homogen erscheinenden Substanz, die an einer Stelle auch ein grösseres zusammenhängendes Stratum bildet, das auf zwei Seiten an den Rand herantretend annähernd ein Drittel des Schnittes einnimmt.

Im entkalkten Präparate präsentirt sich auf einem medianen Längsschnitte, Taf. I. II, Fig. 8, als Grundlage des Ganzen, um welche sich alles Andere gruppirt, eine Knochen-Knorpelplatte, die sich durch ihren Bau als ein einheitliches Ganzes darstellt und sich fast überall scharf von dem anstossenden Gewebe abgrenzt. Sie hat in dem zur Beschreibung ausgewählten Schnitte längliche Form, eine grösste Länge von 12,5 Mm. und eine grösste Breite von circa 6 Mm.

Ihre eine nur von Knorpel, *a*, gebildete Seite ist flach; nur gegen die beiden Enden hin, deren eines in anderes Gewebe eingebettete spitziger ist, während das andere den freien Rand des Schnittes berührende stumpfer und massiger ist, biegt sie sich leicht convex ab. Die andere Seite ist weniger einheitlich, unregelmässig höckerig begrenzt, im Ganzen aber stark convex. Sie wird gebildet einerseits von Knochen, *b*, der nach dem spitzen Ende zu liegt, aber dieses nicht ganz erreicht, da sich ein kleines Stück weit benachbartes Gewebe dazwischen schiebt, und von Knorpel, der von dem stumpfen Ende herkommend hier die massigste Knorpelpartie bildet und sich wallartig an das Knochenstück, das er theilweise überragt, anlegt. Während diese stark convexe Seite überall an Nachbargewebe anstösst, bildet die flache Knorpelseite an zwei Stellen, nur noch bedeckt von einer schmalen Bindegewebshülle, *h*, welche den ganzen Schnitt umgiebt, dessen Rand. Die eine derselben stellt, wie erwähnt, ein kleiner Theil des stumpfen Endes dar, die andere liegt nahe dem spitzen und ist nicht wesentlich grösser als die vorige.

Der Knochenkern, *b*, misst in seiner grössten Längenausdehnung 4,5 Mm., in seiner grössten Breitenausdehnung 2 Mm. Er hat spongiösen Charakter. Die Knochenbalken sind wohl ausgebildet und bestehen aus schönem lamellösem Knochengewebe mit deutlichen Kittlinien und zahlreichen wohlgeformten Knochenkörperchern. Die von ihnen umschlossenen Markräume sind mannigfach buchtig, gross und von faserigem Gewebe ausgefüllt, in welchem nirgends Kerne sichtbar sind. Während sie im grössten Bereiche der Peripherie nach dem Nachbargewebe zu durch Knochensubstanz verschlossen sind, öffnen sie sich auf einer Seite, wo sich compacter Knochen anscheinend neuern Datums anlegt, nach diesem hin, ohne sich aber in ihn hinein fortzusetzen.

An die eine leicht concave Seite dieses Knochenkerns, sowie das eine Ende desselben umfassend, legt sich die schon erwähnte Knorpelplatte, *a*, an, welche eine grösste Länge von 12,5 Mm. und eine grösste Breite von 6 Mm. hat, in ihren Dimensionen also mit den für die ganze Knochen-Knorpelplatte gegebenen übereinstimmt.

Die Grundsubstanz dieser Knorpelplatte ist durchwegs hyalin, dagegen haben die Knorpelzellen, resp. Kapseln nicht überall den gleichen Charakter, sowohl was Bau und Grösse, als was Anordnung anbelangt. Die äussersten Zelllagen der schwachen convexen Seite haben zur Oberfläche ausgesprochen parallele Richtung und bilden eine schmale Schicht. Die Zellen liegen zu 2—4 in langen, schmalen Kapseln und sind klein, aber wohlerhalten, zahlreich, die

Kerne deutlich sichtbar. Im Bereiche dieser Schicht, so z. B. nahe den beiden nach der Oberfläche zu freien Stellen, finden sich Wachsthumsvorgänge *c*, *c'*. Diese Stellen fallen dadurch auf, dass sich ihre bisweilen leicht faserige Grundsubstanz fast gar nicht tingirt, während der Knorpel ringsum sehr energisch Farbe aufnimmt. Die Zellen selbst sind zahlreich, gross und liegen bis zu vielen in theilweise sehr grossen, rundlichen, glänzenden Kapseln. Die Kerne sind ebenfalls gross und stark lichtbrechend. Tafel I. II, Fig. 9.

Unter dieser horizontal streichenden Schicht folgt die grosse Masse des Knorpels, dessen Zellen den vorigen ähnlich sind, während die langgestreckten, vielleicht etwas längeren Kapseln wirr durcheinanderlaufen, nach der Tiefe zu aber Tendenz zeigen, sich annähernd senkrecht zur Oberfläche zu stellen. Die Kapseln sind nicht überall gleich zahlreich; dort, wo die Knorpellage wallartig sich an den Knochenkern anlegt, findet sich eine grössere Partie, wo die Kapseln etwas grösser sind und bedeutend dichter an einander liegen. Auch in diesem Knorpelstratum zeigen sich Wucherungsvorgänge, in grösserer Ausdehnung dort, wo die Knorpelplatte und der Knochenkern einander berühren, ferner am stumpfen Ende.

Um diese Knochen-Knorpelplatte, welche nach allen Seiten histologisch scharf abgegrenzt ist, gruppiren sich, wie schon erwähnt, nur zwei kleine Stellen frei lassend, sowohl die schon in der Beschreibung des mikroskopischen Bildes gedachten Höcker, als auch, und zwar dies auf der Knochenseite des Stückes, Gewebspartien, welche, ohne den Charakter der Höckerbildung zu tragen, als Auflagerungen von beträchtlicher Ausdehnung imponiren und fest dem Knochen und Knorpel anliegen, ohne dass sich indess die scharfe Grenze verwischen würde.

Die Höcker, Tafel I. II, Fig. 8, *d*, zeigen sämmtlich mehr oder weniger den gleichen Bau; wo sie von einander abzuweichen scheinen, beruht dies auf ungleicher Lage der Schnittebene, welche an diesen Stellen nicht mit der Längsaxe der Höcker zusammenfällt. Sie erheben sich nicht als einfach halbkugelige oder annähernd kugelige Gebilde über das anstossende Gewebe, sondern überragen dasselbe zum Theil, so dass sie sich in ihrer Form derjenigen von Pilzen am ehesten vergleichen lassen. Um einen im Innern liegenden grösseren Kern von faserigem Knorpel, dessen Fasern wirr durcheinanderlaufen und einen Knäuel, *e*, bilden, in dem die kleinen wenig zelligen Kapseln zerstreut ohne bestimmte Anordnung liegen, legt sich concentrisch eine Partie wachsenden Knorpels, *f*, dessen Kapseln radiär in Reihen angeordnet stehen, ziemlich gross und sehr zahlreich sind. Auf

diesen Ring folgt peripher eine dicke Schicht hyalinen Knorpels, *g*, dessen weniger zahlreiche, aber immer noch grosse Kapseln in den tiefern Lagen Neigung zu senkrechter Reihenstellung zeigen, während nach der Oberfläche zu sie, allmählich etwas kleiner und zellärmer werdend, zu einer mehr parallel zur Oberfläche verlaufenden Richtung übergehen. Die am meisten nach der Oberfläche zu gelegenen Knorpelkapseln sind sehr schmal, klein und enthalten nur noch eine oder wenige flache Knorpelzellen. Die äusserste Gewebsschicht bildet hier wie überall nach der Oberfläche des Höckers zu eine dünne Lage sehr zarten, feinfaserigen Bindegewebes, *h*. Im Innern der Höcker findet sich bisweilen eine kleine Partie Knochen, *i*, der der Markräume entbehrt, aber lamellösen Bau zeigt und wohlentwickelte Knochenkörperchen enthält.

Auf der stärker convex gestalteten Fläche der Knochenknorpelplatte, also der Seite, auf der der Knochen liegt, setzen sich die Höcker nicht direct, wie auf der anderen Seite, an die Platte an. Zwischen ihnen und der letzteren liegt Gewebe, das, sowohl Knochen wie Knorpel angehörend, in seinem Bau und der Aufeinanderfolge der histologischen Verhältnisse grosse Mannigfaltigkeit aufweist und trotz im Allgemeinen anscheinend grosser Regellosigkeit doch wieder ein bestimmtes, immer wiederkehrendes Bild zeigt. Die Grenze gegen den Knorpeltheil der Platte ist eine durchaus scharfe, buchtig verlaufende; die Buchten springen nach der Seite des vorliegenden Gewebes ein. Der Knorpel, welcher hier liegt, zeigt stellenweise streifiges Gepräge und senkrechte Reihenstellung der Kapseln. Die Hauptmasse bildet Faserknorpel, *k*, mit zahlreichen, dicht an einander stehenden, kleinen, rundlichen, wenig zelligen Kapseln, die in den Randpartien ebenfalls Reihenstellung zeigen und geringe Tinctionsfähigkeit besitzen. In sie eingesprengt in Gestalt einzelner Nester, andererseits aber auch schalenartig über einander gelagert, liegt sich stärker tingirendes Gewebe, *l*, dessen kleine, dicht an einander stehende Zellen theilweise noch ausgesprochenen Knorpelcharakter tragen, allmählich aber eckig werden und zum Theil Ausläufer bekommen, so dass sie schliesslich einen unmerklichen Uebergang zu Stellen bilden, die anscheinend knöchern sind, und deren Knochenkörperchen, wenn sie auch etwas kleiner als in spongiösen Knochen sind, diesen letzteren durchaus ähnlich erscheinen. Diese Knochenpartien, stellenweise, wie erwähnt, nur dünne über einander gelagerte Schalen, *l*, formirend, sind durchaus compact. Nur an zwei Stellen findet sich im vorliegenden Schnitt spongiöser Knochen, *m*, der in der Anordnung der Balken und Markräume ganz an den centralen Knochenkern erinnert und möglicher

Weise, um so mehr, da er nahe demselben liegt, mit ihm zusammenhängt, aber in den vorliegenden Schnitten nicht in seinen Verbindungsstellen getroffen worden ist.

Nicht überall behält der Knorpel die oben geschilderte Structur. Bleibt er auch zunächst faserig, so differirt doch sein Zellreichthum. Eingesprengt finden sich kleinere oder grössere Partien hyalinen Knorpels, die zum Theil Wucherungsvorgänge aufweisen, und dessen Kapseln sowohl durch ihre Grösse als auch durch ihre Reihenstellung hervorstechen. Ab und zu finden sich im Knorpel Lücken und Hohlräume, die unregelmässig zerfetzte Begrenzung zeigen und das Product regressiver Vorgänge zu sein scheinen.

Mit Vorliebe finden sich das knochenähnliche Gewebe und seine Uebergänge zu wirklichem Knochen in den Randpartien gegen die freie Oberfläche, von der sie nur die stellenweise mächtiger anschwellende Bindegewebshülle, welche Sternzellen enthält, scheidet. Theilweise mit letzterer, die sich an einer Stelle tiefer in die Masse der Gelenkmaus einsenkt, *o*, ziehen sich Züge von feinfaserigem, wenig zellreichem Bindegewebe ins Innere des Gelenkkörpers und durchlaufen den Knorpel in verschiedener Richtung.

Auf diese ziemlich ausgedehnte, annähernd den dritten Theil des Schnittes einnehmende Gewebspartie setzen sich nach der Oberfläche zu Höcker auf, welche ähnliche Verhältnisse wie die vorstehend beschriebenen zeigen, in ihrem Bau vollständig mit ihnen übereinstimmen und den Eindruck eines noch nicht abgeschlossenen Wachsthums machen.

Speciell die Höcker, sowie die oben beschriebene Knorpel-Knochenlage sind der Sitz der Verkalkung, während die ursprüngliche Knochenplatte frei von solcher ist. Wie Vergleiche mit unentkalkten Schnitten zeigen, ist die Verkalkung in den centralen Partien der Höcker, welche stark faserigen Charakter haben, am ausgeprägtesten und betrifft dort auch die Knorpelkapseln, welch' letztere in den mehr nach der Peripherie zu gelegenen Partien frei sind. Dadurch, dass in diesen Theilen nur die Grundsubstanz verkalkt ist, entsteht eine netzförmige Zeichnung.

Eine Bindegewebshülle, *h*, umgiebt, wie schon erwähnt, den ganzen Gelenkkörper. Während sie auf der Höhe der Höcker nur einen äusserst zarten, fest anliegenden Ueberzug bildet, schwillt sie in den Thälern zu grösserer Mächtigkeit an und erscheint daselbst etwas lockerer. Sie legt sich mit Vorliebe in die durch die überhängenden Ränder der pilzförmigen Prominenzen geschaffenen Vertiefungen hinein und schickt, wie oben angegeben, an einigen Stellen Fasern in den Knorpel. Die Fasern dieses Bindegewebes sind ziemlich zart, laufen

in der Hülle annähernd parallel zur Oberfläche und tingiren sich mit Pikrocarmin ziemlich stark. Eingestreut finden sich längliche kernhaltige Zellen, die mancherorts durch Ausläufer ein sternartiges Aussehen bekommen.

Resumiren wir den Befund, so haben wir einen centralen, nur an wenigen Stellen an die Oberfläche tretenden Knochenknorpelkern, um den sich eine Anzahl Höcker gruppiren, welche in ihrer Hauptmasse aus Knorpel bestehen, aber nach der Mitte zu verkalkt sind. Sie zeigen im Wesentlichen übereinstimmenden Bau. Theilweise enthalten sie central wahren Knochen, einige ausserdem theils peripher, theils mehr im Innern Partien knochenähnlichen, bisweilen schalenartig angeordneten Gewebes, welches in grösseren Partien sich in einer grossen, der Knochenseite des ursprünglichen Kernes anliegenden Gewebspartie vorfindet. Nur der Knorpeltheil des ursprünglichen Kernes zeigt den Bau des Gelenkknorpels; der grössere Theil des Knorpels des ganzen Gelenkkörpers hat abweichende Structur, welche nur in den Höckern eine gewisse Regelmässigkeit erkennen lässt. Das Ganze ist umgeben von einer fibrösen Hülle, welche mancherorts Fasern ins Innere des Körpers schickt.

Zum Verständniss des Baues dieses so complicirt gebauten Gelenkkörpers hat das Studium der vorbeschriebenen einfachen Formen wesentlich beigetragen. Im Vergleich mit diesen stellt er sich als eine weitere, mehr ausgebildete Entwicklungsstufe dar. Als ursprüngliche Anlage findet sich auch hier ein aus Knorpel und Knochen gebildeter Kern, welcher in seinem Bau völlige Uebereinstimmung mit dem an Gelenken sich betheiligender Knochen und Knorpel zeigt. Alles, was sich um dieses Stück herum findet und die Hauptmasse des Körpers ausmacht, erscheint secundärer Natur, als ein Product eigener activer Thätigkeit des Körpers selbst. Die Weiterentwicklung erfolgt hier, entsprechend den Beobachtungen bei Gelenkkörper IV, in Gestalt einzelner Herde, nur dass dieser Modus der Entwicklung noch weit ausgeprägter ist, indem diese Herde zu getrennten Höckern ausgewachsen sind und sich infolgedessen ungestörter nach allen Seiten entwickeln konnten. Wie erwähnt, bieten diese Höcker ein einheitliches Structurbild. Eine grössere, ebenfalls nachträglich gebildete, aber nicht in Höckerform auftretende Gewebspartie liegt der Knochenseite des Kernes an, zeigt aber ziemlich regellose Structurverhältnisse. Die Entwicklung des Gelenkkörpers erscheint indess damit noch nicht abgeschlossen, indem der Knorpel, vor Allem der der Höcker, in beträchtlicher Ausdehnung noch in lebhafter Thätigkeit begriffen erscheint. Auch im Bereiche der ursprünglichen Knorpel-

platte, sowohl peripher als central, lagen Nester zahlreicher grosser, in Theilung begriffener Knorpelkapseln. Als weitere secundäre Bildung ist natürlich auch die fibröse Hülle zu betrachten.

Dafür, dass wir es hier mit einem abgelösten, aber nachträglich weiter gewachsenen Stück eines Theiles der festen Gelenkoberfläche zu thun haben, spricht der anatomische Befund. Die Ablösung kann, wie aus der Besprechung der Aetiologie hervorgeht, auf verschiedene Weise erfolgt sein. Ablösung durch Trauma macht die Erwähnung einer Verletzung des nachträglich mit Gelenkmaus behafteten Knies, sowie die dadurch bedingte längere Functionsbehinderung, das lange Bestehen der Gelenkmaus, deren Hervortreten allerdings mit dem Trauma sich zeitlich nicht mehr in Zusammenhang bringen lässt, wahrscheinlich. Der rein traumatischen Entstehung widerspricht die Constatirung grober Veränderungen in dem die Gelenkmaus bergenden Kniegelenk, sowie die Krankheitserscheinungen von Seiten anderer Gelenke. Die mangelnde Wachsthumsverlängerung des Femur steht vielleicht der Verwerthung des in frühe Jugend fallenden Traumas für die Gelenkmausbildung entgegen, kann indess bei der Neuheit der Erscheinung noch nicht mit Erfolg herbeigezogen werden. Dass die Gelenkmaus schon sehr lange bestanden haben muss, geht, abgesehen von den bestimmten Angaben des Patienten, aus dem histologischen Befunde hervor. Die Frage nach der Aetiologie des vorliegenden Gelenkkörpers muss auch hier offen gelassen werden, wenn auch die Möglichkeit einer rein traumatischen Entstehung ziemlich nahe liegt.

Trotz des an Menge geringen Materials, welches für die anatomische Untersuchung zu Gebote stand, haben die günstigen Verhältnisse desselben die Möglichkeit geboten, die fünf vorhandenen Gelenkkörper in eine aufsteigende Reihe zu bringen, welche die verschiedenen Stadien, die die Entwicklung einer Gelenkmaus durchlaufen kann, in, wie mir scheint, einleuchtender Weise erkennen lässt und den Schlüssel zu den an und für sich räthselhaften Bildern, welche die complicirter gebauten Körper darbieten, giebt. Es ist mir auch, da mir zuerst gerade der complicirteste Fall unter die Hände kam, trotz langen Suchens das Structurbild erst klar geworden, nachdem die übrigen Körper genau studirt und durch Zeichnungen fixirt worden waren. Dass damit indess noch nicht alle Formen der Gelenkmäuse von einander abgeleitet, resp. durch einander erklärt werden können, lehrt die nachfolgende Beschreibung zweier weiterer Gelenkkörper, die Verhältnisse aufweisen, welche eine Einreihung derselben unter die vorstehenden fünf nicht rathsam erscheinen liessen.

Allen fünf Gelenkkörpern gemeinsam ist der Umstand, dass sich in jedem von ihnen ein Kern findet, dessen Gewebe — Knorpel oder Knorpel und Knochen — genau die Structurverhältnisse aufweisen, wie wir sie normal in den an einem Gelenke sich betheiligenden entsprechenden Geweben antreffen. Dieser Kern bildet entweder ausschliesslich die Gelenkmaus, wie bei Gelenkkörper I und, abgesehen von der fibrösen Hülle, II, oder ist noch von accessorischem Gewebe verschiedener Mächtigkeit begleitet. Es liegt deshalb nahe, diesen Kern als ein abgelöstes Stück der Gelenkfläche zu betrachten, das in einigen Fällen der Sitz secundärer Vorgänge gewesen ist. Allerdings lässt sich die Möglichkeit nicht leugnen, dass ein an anderem Orte, z. B. auf der Synovia gebildeter Gelenkkörper infolge der ähnlichen äusseren Bedingungen, unter denen er steht, eine entsprechende Structur darbieten kann. Das müssen eben histologische Untersuchungen derartiger Knorpelplatten zeigen, die aber noch anzustellen sind. Allein auch in diesem Falle bleibt die Bedeutung des Kernes als primäres Gebilde im Verhältniss zu den accessorischen Geweben dieselbe.

Nach der Beschaffenheit des Kernes zerfallen die fünf Gelenkkörper in zwei Gruppen. Die eine wird repräsentirt durch den Gelenkkörper I, welcher nur aus Knorpel besteht, die zweite durch No. II bis V. Die letztere charakterisirt sich dadurch, dass der Kern aus Knorpel und Knochen gebildet wird. No. I stellt demgemäss die einfachste Form dar, die zudem am wenigsten Abweichungen vom normalen Befunde eines Gelenkknorpels darbietet. Nur spärlich vertreten sind in ihr die Stellen, welche auf ein nachträgliches Weiterleben und Weiterentwicklung der Gelenkmaus schliessen lassen.

Unter den aus Knorpel und Knochen gebildeten Gelenkkörpern bietet die einfachsten Verhältnisse Gelenkmaus No. II dar. Spuren nachträglicher Veränderung finden sich nur wenige in ihr: einige Wucherungsherde im Knorpelstratum und jene fibröse Hülle, die den Körper theilweise bedeckt und der wir in verschieden grosser Ausdehnung in den übrigen Fällen wieder begegnen. Für die Art der Entstehung der letzteren scheint das Verhältniss, in dem sie zu den Markräumen des Knochens steht, nicht unwichtig. Man gewinnt den Eindruck, als wachse sie gewissermaassen aus diesen heraus und schlage sich dann von da auf die Knorpelseite hinüber. Dieser besonderen Beziehung des Knochens resp. seiner Markräume zu den neugebildeten Partien begegnen wir auch in den folgenden Fällen.

No. III stellt ein höheres Glied in der Reihe dar. Die Knochenseite liegt hier nicht mehr frei oder ist höchstens von einer fibrösen Hülle bedeckt. Sie besitzt nun ebenfalls einen Knorpelüberzug, so

dass die Gelenkmaus peripher überall von Knorpel bekleidet ist. Diese Knorpellage, welche ihr überall anliegt, zeigt abweichenden Bau und enthält bereits von einander getrennte und unabhängige Centren einer eigenen, stärkeren Entwicklung. Aber nicht nur auf den Knorpel erstreckt sich die Neubildung; auch ein Gewebe, das, wenn es vielleicht auch noch nicht als wahrer Knochen angesprochen werden darf, doch diesem sehr nahe steht, tritt uns in seinen Anfängen entgegen.

Bedeutend weiter gediehen ist die Entwicklung bei Gelenkkörper No. IV. Nicht nur hat die die Knochenseite des Kernes bedeckende Knorpelschicht an Mächtigkeit zugenommen; sie erstreckt sich auch auf die, wenn wir so sagen dürfen, Gelenkseite des Körpers. Wie aus dem ganzen Structurbilde hervorgeht, handelt es sich nämlich an der in Betracht fallenden Stelle nicht um ein Hervorwachsen aus der Unterlage, sondern eher um ein Umgreifen von der Ablösungsseite her, von der Seite, wo wir normaliter ein noch nicht abgeschlossenes Wachsthum vor uns haben. Daneben ist die Entwicklung in einzelnen Herden deutlicher geworden, wenn auch diese Herde, abgesehen von ihrer Trennung durch Spalten, sich gleichmässig entwickeln und anscheinend ein einheitliches Ganzes bilden. Das knochenähnliche Gewebe spielt hier eine grössere Rolle; es legt sich an verschiedenen Orten, sei es mehr in der Tiefe, sei es höher gelegen, in Schalenform an den Körper an, oft in mehreren Schichten über einander.

Den höchsten Grad der Entwicklung stellt No. V dar. Hier ist der Kern fast ganz in anderes Gewebe eingebettet. Starke Höcker, die nun völlig für sich eine gleichmässige charakteristische Entwicklung zeigen, sitzen ihm nach allen Seiten auf, doch scheinen sie auch hier mehr auf die Oberfläche der Knorpelseite übergegriffen zu haben, als aus ihr hervorgegangen zu sein. Daneben befinden sich grössere zusammenhängende Gewebspartien, die in ihrer Structur weder mit dem Kern, noch mit den Höckern übereinstimmen. Das knochenähnliche Gewebe tritt auch hier vorzüglich in Schalenform an den verschiedensten Stellen, bisweilen in bedeutender Mächtigkeit, auf, mit Vorliebe peripher. Die Structur des Knorpels zeigt die grösste Mannigfaltigkeit. Der ursprüngliche Kern erscheint auch hier, wie in den vorigen Fällen, intact, wenn auch in seiner Umgebung die Neuproduction am stärksten ist, das ursprüngliche Knochenstratum nur verhältnissmässig wenig verändert und spärliche Wucherungsherde enthaltend. Die fibröse Hülle hat hier grosse Mächtigkeit erlangt, indem sie den Körper völlig einhüllt und stellenweise Fasern in sein Inneres schickt.

Mit Nothwendigkeit ergiebt sich aus der Untersuchung, dass die Gelenkkörper sich nachträglich activ vergrösserten. Auf andere Weise scheint mir diese mannigfaltige und von der Norm abweichende Gewebsbildung neben den Kernen, welche durchaus den Bau zeigen, den Knorpel und Knochen im Gelenk aufweisen, nicht zu erklären. Hätten wir es mit Körpern zu thun, die ausschliesslich aus derartig abweichend gebildeten Geweben bestünden, so wäre der Befund weniger zwingend als hier, wo wir förmlich dazu gedrängt werden, eine nachträgliche Weiterentwicklung der ursprünglich einfach gestalteten Körper anzunehmen. Das Wachsthum erfolgte dabei nicht überall auf gleiche Art. Es kam einerseits zu Stande durch Knorpelproliferation, andererseits periostal durch Apposition. Das Wachsthum nach ersterer Art ist in unseren Fällen das verbreitetere. Es charakterisirt sich, wie der Name sagt, durch Wucherung der Knorpelelemente. Zwei Modi kommen dabei vor: erstens ein Wachsthum in einzelnen Herden, zweitens diffus. Wir finden den ersteren in jedem der Fälle vertreten in Gestalt von einzelnen Nestern wuchernder Knorpelzellen, in den weiter entwickelten Fällen als Ursprung der Höcker. Das diffuse Wachsthum ist besonders deutlich in Fall IV, wo wir die gleichmässige Dickenzunahme der ursprünglichen Knorpelplatte auf seine Rechnung zu schreiben haben.

Durch appositives periostales Wachsthum haben wir uns in erster Linie die Partien entstanden zu denken, welche uns durch ihr schalenartiges, geschichtetes Aussehen aufgefallen sind, so in erster Linie das knochenähnliche Gewebe. Als Matrix desselben wäre die fibröse Hülle aufzufassen, die auf diese Weise die Rolle des Periostes spielt und in der That auch an manchen Stellen das Aussehen desselben zeigt. Hieraus erklärt sich auch die ganze topographische Verbreitung des schalenartig lamellös geschichteten knochenartigen Gewebes; es liegt stets da, wo ein fibröser Ueberzug vorhanden ist, und ist demselben mehr oder weniger parallel gelagert. Endlich kommt es auch in mehrfachen, durch Knorpelgewebe geschiedenen Lagen vor, ein Verhältniss, welches für eine osteoplastische Wirkung der periostartigen Hülle zu verschiedenen Zeiten spricht, deren Thätigkeit durch Einschiebung proliferirten Knorpels zeitweise unterbrochen war. Die tieferen Schalen sind die Marksteine der früheren Contouren des Körpers. Das Periost oder Perichondrium der Hülle wirkt aber nicht blos als Matrix, sondern zugleich als destruirendes Moment an anderen Stellen, genau wie das analoge Gewebe im normalen Zustande des Körpers. Dies können wir an den Resorptionslacunen des Körpers IV sehen. Es wird hiedurch der Substitution des Gewebes des Grundkörpers wirksam vorgearbeitet.

Diese beiden Elemente der geweblichen Um- und Fortbildung des freien Körpers treten also mit einander in Concurrenz: Die Wucherung des Knorpels bewirkt locale Vergrösserung, diffuse Vergrösserung und Enchondrosenbildung mit nachfolgender Verkalkung und zum Theil auch metaplastischer Osteogenese (Körper V). Die Enchondrosen wachsen zuerst rundlich, dann höckerig, wenn zu dicht stehend, sich an einander theils abflachend, wie ein Hautrelief (IV), oder, wenn ihnen der Raum seitlich genügt (V), knopfförmig heraus. Die perichondrale oder periostale Hülle erzeugt schalige, dem echten Knochen sehr nahestehende Substanz. Ihre Thätigkeit ist eine späteren Perioden angehörige, wie bei der normalen Knochenheilung, sie stellt ein ruhiges, mehr abschliessendes Werk der Vergrösserung dar, das den wuchernden Kern mit harter Hülle umgiebt. Vielfach wird aber ihre Thätigkeit, lange bevor eine continuirliche äussere Knochenschale gebildet ist, wieder durch den wuchernden centralen Knochenkern, d. h. durch seine Auswüchse, überholt, der durch die noch bestehenden Lücken gleichsam ausbricht. Taf. I. II, Fig. 8 rechts unten giebt ein klares Bild hievon oder auch Taf. I. II, Fig. 6. Die beiden Momente erklären zur Genüge das bunte Structurbild und die Unregelmässigkeit der Formen.

Das rohe Nährmaterial, welches zu diesem Wachsthum verwendet wurde, dürfte aus der Synovia stammen. Von sämmtlichen fünf Körpern zeigt nur einer einen Gewebsrest, der als Rest eines Stieles gedeutet werden könnte. Haben wir es aber, zu welcher Annahme der ganze Bau drängt, mit abgelösten Stücken der Gelenkfläche zu thun, so könnte allenfalls an eine ursprünglich unvollständige Ablösung gedacht werden, wodurch eine gewisse Verproviantirung aus der Umgebung denkbar würde. Allein die neugebildeten Gewebe finden sich überall auf der Seite, welche wir als Ablösungsfläche ansprechen müssen, ausschliesslich oder doch in grösserer Mächtigkeit, so dass ein inniger Zusammenhang des abgelösten Stückes mit seiner Umgebung nicht lange bestanden haben kann.

Poulet und Vaillard[25]) deuten, wie oben erwähnt, die in den von ihnen untersuchten Gelenkkörpern vorhandenen Structuränderungen anders. Statt eine nachträgliche Bildung von Knochen aus Knorpel anzunehmen, halten sie dafür, dass es sich um eine regressive Umwandlung von Knochen in Knorpel handle, da in den Gelenkkörpern das Bestreben herrsche, ihr Gewebe der veränderten Lebensweise durch Imbibition anzupassen, und dass deswegen Knorpel gebildet werden müsse. Es ist aber nicht einzusehen, warum denn diese Vorgänge sich nicht auf die Peripherie, welche allein mit der

Synovia in Berührung steht, beschränken, sondern auch central vorkommen. Für die centralen Partien besteht für eine Umwandlung aus solchem Grunde keine Nöthigung. Wo spongiöser Knochen vorhanden ist, ist er, auch wenn er an die Oberfläche tritt, wie bei Gelenkkörper II, überall gut erhalten, wenn auch, soweit zu constatiren, wie in Thiele's Fall, todt. Die Stellen lebhafter Knorpelthätigkeit stehen durchaus nicht überall mit ihm in Verbindung, sondern finden sich auch mitten im anderen Knorpel, welcher selbst keine Zeichen von Zellproliferation darbietet. Wenn man diese Vorgänge als Zeichen einer activen Thätigkeit in den Gelenkkörpern auffassen will, scheint es mir doch gewiss näher liegend, sie im Sinne einer aufsteigenden, als einer absteigenden Entwicklungsthätigkeit anzusehen. Das stimmt auch mit den anderen Erfahrungen der Knochenbildung, während Poulet und Vaillard's Annahme ohne jedes Analogon wäre.

VI und VII.

Im Anschluss an die oben beschriebene Reihe von fünf Gelenkkörpern aus dem St. Galler Cantonsspital lassen wir die Beschreibung von zwei weiteren Gelenkkörpern folgen, deren histologische Verhältnisse eine Anreihung an die anderen nicht gestatteten.

Bei der Eröffnung des rechten Ellbogengelenkes des 68jährigen Mannes M. H., welcher am 29. December 1891 auf der internen Abtheilung des Züricher Cantonsspitales gestorben war, wurden auf der Anatomie die beiden Gelenkkörper zufällig gefunden. Dieselben lagen frei in den hinteren Taschen der Gelenkkapsel. Das Gelenk mit den zwei Gelenkkörpern, sowie das linke Ellbogengelenk wurden Herrn Dr. Hanau von dem anatomischen Institute tauschweise überlassen.

Der grössere der beiden Gelenkkörper ist 19 Mm. lang, 13 Mm. breit und 6 Mm. dick und hat Mandelform. Die eine Oberfläche ist convex, uneben und weist mehrere kleine Höcker auf, welche verschieden weit vorspringen. Sie ist im Ganzen knochenhart, zeigt aber um die Höcker herum, deren einer etwas beweglich ist, weichere Partien, welche sich durch ihre mattweisse Farbe auszeichnen. Die andere Fläche ist weniger stark convex, rauh, überall knochenhart, aber ohne Protuberanzen. Auf einem durch die grösste Dicke der Gelenkmaus gelegten senkrechten Längsschnitte ist der grösste Theil des Schnittes von markhaltigem bräunlichem Knochengewebe gebildet. Auf der stärker convexen Fläche findet sich eine dünne homogene, hell erscheinende Randschicht.

Am mikroskopischen Präparate zeigt es sich, dass an keiner Stelle

der Peripherie der Knochen frei zu Tage liegt, sondern überall von einem dünnen bindegewebigen Ueberzug, Taf. I. II, Fig. 10, *a*, bedeckt ist, der aus feinen Fibrillen und spärlichen länglichen Zellen besteht und dicht anliegt. Gegen diese Bindegewebsschicht bildet der darunter liegende Knochen, *b*, eine compacte Schale, welche nur an einigen wenigen Stellen von einigen feinen Kanälen durchbrochen ist. Sonst ist der Knochen ausgesprochen spongiöser Natur, die Balken sind meist schlank, haben lamellösen Bau und bergen in ihrem Maschenwerk grosse buchtige Hohlräume, welche reichlich Fettgewebe enthalten. Die Knochenkörperchen sind wohlausgebildet und zahlreich, aber leer.

Auf der stärker convexen Seite sitzt dem Knochen eine kleinere Partie hyalinen Knorpels, *c*, auf, welcher des bindegewebigen Ueberzuges entbehrt. Die Schicht ist stellenweise nur dünn und bildet nur dort, wo die Höckerchen sitzen, eine etwas grössere zusammenhängende Masse. Die Knorpelzellen liegen in den äussersten Partien parallel zur Oberfläche und sind klein und glatt; deutliche Kapseln sind nicht wahrzunehmen. Nach der Tiefe zu treten mehrzellige Kapseln auf von rundlicher Form, die noch tiefer länglich werden, eine beträchtliche Grösse erreichen und allmählich sich in zur Oberfläche senkrechten Reihen anordnen. Die Grundsubstanz ist in diesen tiefsten Partien senkrecht gestreift und tingirt sich stark. Die Grenze zwischen Knorpel und Knochen, der auch hier eine compacte Randschicht aufweist, ist überall scharf.

Der zweite kleinere Gelenkkörper ist erbsengross, etwas länger als breit und dick, von allseitig etwas rauher Oberfläche. Er ist grösstentheils knochenhart; nur eine kleine Partie der einen Seite fühlt sich etwas weicher an. Auf dem Durchschnitte erscheint die Gelenkmaus compact, doch ist auch hier die Zusammensetzung aus zwei verschiedenen Geweben erkennbar. Das weichere derselben ist von grösserer Ausdehnung, als nach der äusseren Besichtigung anzunehmen war, und nimmt im Ganzen wohl die Hälfte des Körpers ein. Fast auf seiner ganzen Peripherie ist er von einer stellenweise allerdings äusserst dünnen, knochenharten Schale umgeben, welch' letztere an einem Pol der Gelenkmaus eine grössere zusammenhängende Knochenpartie bildet.

Mikroskopisch ergiebt sich die Gegenwart einer sehr dünnen Bindegewebsschicht (Taf. I. II, Fig. 11, *a*), welche bis auf wenige kleine Stellen den Gelenkkörper vollständig einhüllt, sehr feinfaserig ist und schmale spindelige Zellen enthält. Sie schickt stellenweise in die Vertiefungen des Knorpels locker gewobene Faserzüge, die jedoch

von jenem stets durch eine schmale Knochenlage geschieden sind. Unter ihr liegt Knochen, *b*, welcher sich selbst wieder in zwei Schichten gliedert (Taf. I. II, Fig. 12), eine schmale zur Oberfläche senkrecht parallelstreifige, mit spärlichen Knochenkörperchen, welche sich dunkler tingirt, als die folgende, in die sie mit convexen Buckeln hineingreift, und eine zweite, welche die Hauptmasse des Knochens ausmacht. Sie ist von der vorigen deutlich lineär abgegrenzt, ebenfalls compact und zeigt stellenweise lamellösen Bau. Markräume fehlen auch dort, wo sie ziemlich mächtig ist (Taf. I. II, Fig. 11, *b'*), vollständig. Dagegen finden sich an verschiedenen Stellen Knorpelnester, *c*, eingesprengt, die einen mit grobfaseriger Grundsubstanz und mittelgrossen, einzelligen Knorpelkapseln mit undeutlichen Kernen, die anderen mit hyaliner Grundsubstanz und lebhafter Zellproliferation (Taf. I. II, Fig. 13). Die Differenzirung der Aussenschicht des Knochens ist nicht überall vorhanden. Mancherorts fehlt die erstbeschriebene Schicht, und es liegt die letzterwähnte direct unter der Bindegewebshülle (Taf. I. II, Fig. 14).

Die weichere, fast vollständig von der Knochenschale umgebene Partie der Gelenkmaus besteht aus Knorpel. Die an den Knochen anstossenden Theile (Taf. I. II, Fig. 15, *d*) zeigen stark faserige Grundsubstanz und zahlreiche kleine Knorpelkapseln. Die Hauptmasse bildet indess hyaliner Knorpel, *e*, welcher sich wenig tingirt und ziemlich langgestreckte, mehrzellige Knorpelkapseln ohne bestimmte Richtungsordnung aufweist. An einigen Stellen ist die Grundsubstanz aufgefasert und zerklüftet, *f*, doch sind auch da die Zellen erhalten. In den peripheren Partien dieser Knorpelmasse, besonders gegen den Theil des Gelenkkörpers, welcher die grösste compacte Knochenmasse enthält, sind die Knorpelkapseln sehr gross, mehr rund, bergen bis zu zehn ebenfalls grosse runde Zellen in sich und stehen dicht, stellenweise senkrecht zur Oberfläche in der hier leicht granulirten Grundsubstanz beisammen. Anstossend an diese Knorpelmasse, zum Theil in die Ausläufer der compacten Knochenmasse eingelagert, findet sich ein Knorpel, *g*, mit kleinen Kapseln, die stellenweise für sich eine wirbelförmige Anordnung zeigen, an anderen Orten in der Form der Zellen Annäherung an die der benachbarten Knochenkörperchen erkennen lassen.

Das rechte Ellbogengelenk, in welchem die vorstehend beschriebenen Gelenkkörper lagen, weist im Allgemeinen keine gröberen Abnormitäten auf. Die Gelenkkapsel ist, soweit das am Spirituspräparat zu beurtheilen ist, nicht auffällig ausgeweitet und verdickt. Die Gelenkenden der Knochen sind weder was Form, noch was

Grössenverhältnisse anbelangt, verändert. Zeichen von Arthritis deformans fehlen. In der Fossa sigmoidea major ulnae findet sich eine annähernd dreieckige Stelle, deren Spitze etwas über die Mittellinie hinüberreicht, während die Basis am medianen Rand der Fossa liegt. Sie sticht durch ihre bräunliche rauhe Oberfläche scharf vom anstossenden Gelenkknorpel ab. Während die Spitze des von ihr gebildeten Dreiecks eher eine Niveauerhöhung darbietet, ist die Basis beträchtlich vertieft. Wie schon die makroskopische Betrachtung vermuthen liess, geht ihr die Knorpelbedeckung ab. Statt dieser finden wir eine Schicht compacten Knochens, bedeckt von einer dünnen periostähnlichen Gewebsschicht (Taf. I. II, Fig. 15, *a*), in welche sich einige Bindegewebspfröpfe mit gewundenen Gefässen aus oberflächlichen Markräumen hineinziehen. Unter ihr liegt ein spongiöser Knochenkern, *b*, schief dreieckig auf dem Durchschnitt, der durch zwei vom normalen Gelenkknorpel nach der Tiefe ziehende Knorpelspangen, *d*, welche ihn seitlich begrenzen, fast völlig von dem gleich gebauten, tiefer liegenden Epiphysenknochen, *e*, isolirt wird.

Zuerst glaubten wir, dass wir es hier mit einer pathologisch veränderten Stelle zu thun hätten, dass der Knorpeldefect mit der Bildung der freien Körper in ursächlicher Verbindung stehe, und dass der erwähnte Knochenkern vielleicht der Ersatz des verlorenen Stückes sei, der selbst durch seine Exfoliation wieder eine Gelenkmaus liefern könne. Der überwiegend knorpelige Körper wäre vielleicht das erste Exfoliationsproduct, der mehr knöcherne ein abgelöster ähnlicher Kern. Bestärkt wurden wir in dieser Deutung durch Poulet und Vaillard's Abbildung eines ihrer Arthrophyten, welche eine auffallende Aehnlichkeit mit unseren Präparaten zeigte. Der Vorsicht wegen verglichen wir jedoch ein normales macerirtes Gelenk und, als wir von der erwähnten Furche keine Andeutung sahen, zunächst die üblichen anatomischen Lehr- und Handbücher. Bei Hyrtl[44]) und Henle[45]) fand sich die erwähnte quere rauhe Furche der Fossa sigmoidea und zwar als häufig, resp. gewöhnlich beschrieben und bei Letzterem auch abgebildet. Revision einer Anzahl frischer Leichengelenke bestätigte ihre Anwesenheit bei Erwachsenen, während sie bei einem älteren Fötus und bei Kindern fehlte. Die mikroskopische Untersuchung der Fossa sigmoidea des normalen Gelenkes zweier Erwachsenen ergab einen im Wesentlichen gleichartigen Befund, wie in dem Falle mit den Gelenkkörpern. Wir haben somit vorerst noch kein Recht, diese normale Furche mit der Bildung von Gelenkmäusen in causalen Zusammenhang zu bringen. Ueber die feinere Zusammensetzung und die allmähliche Entwicklung dieses Gebildes

— vielleicht Analogon der Kappe des Proc. condyloid. mandibulae — behalten wir uns weitere Studien vor.

Abgesehen von dieser Stelle fand sich nichts Pathologisches; speciell liessen sich trotz eifrigsten und oft wiederholten Suchens nirgends Zeichen eines Substanzverlustes an den Gelenkenden oder Spuren im Gelenk, die mit den Gelenkmäusen hätten in Verbindung gebracht werden können, auffinden.

Im linken Ellbogengelenk, welches keine Gelenkkörper enthielt, zeigen sich ausser der der erwähnten entsprechenden knorpellosen Stelle in der Fossa sigmoid. maj., die aber hier weniger gross ist, bei normalen Kapselverhältnissen neben einigen kleinen aufgefaserten Stellen des Knorpels, wie man sie bei Arthritis deformans zu finden pflegt, drei Knorpelusuren, die eine an der Eminentia capitata humeri und der Trochlea, die zweite im Mittelpunkt der Cavitas sigmoid. maj. ulnae und die dritte am medianen Rand der Cavitas glenoidal. capit. radii gelegen. Alle drei manifestiren sich auch mikroskopisch als reine Knorpeldefecte, von denen nur einer bis auf den intacten Knochen hinunter reicht, während der Grund der anderen dort, wo sich die Grenze zwischen verkalktem und nicht verkalktem Knorpel findet, liegt. Sie sind zum Theil durch Bindegewebe ausgefüllt. Der normale Gelenkknorpel an den Defecträndern zeigt nichts Besonderes, auch der Knochen ist unverändert.

Von den beiden zusammengehörenden Gelenkkörpern besteht also der eine aus einem Stück spongiösen Knochens, das, von compactem Rande umgeben, sich durch seine auffallend grossen Markräume auszeichnet und, soweit es die Peripherie des Körpers bildet, von einer fibrösen Hülle bedeckt ist. Nur auf einer Seite findet sich eine kleine Partie hyalinen Knorpels, der nicht den Bau des Gelenkknorpels zeigt und Wucherungsvorgänge aufweist.

Im Gegensatz dazu besitzt der kleinere Gelenkkörper einen Kern aus hyalinem Knorpel, welcher peripher wuchert und fast vollständig von einer knöchernen Schale umgeben ist. Diese besteht ihrerseits aus zwei Schichten und bildet, während sie sonst dünn ist, am einen Ende des Körpers eine grössere zusammenhängende Knochenpartie ohne Markräume, in welche einzelne Knorpelnester eingesprengt sind. Eine dünne Bindegewebsschicht bildet auch hier die Hülle. Es spricht dieser Befund dafür, dass wir es wohl mit einem ursprünglich rein oder doch fast rein knorpeligen Gebilde zu thun haben, welches (analog Thiele's[29]) Fall) durch eine periostale Ossification eine Knochenrinde erhalten hat. Lacunäre Resorption des Knorpels

und Knochens hat, wie wir oben sahen, auch eine modificirende Rolle dabei gespielt.

Der ganze Bau der Gelenkkörper, das Fehlen von Gewebspartien, welche in ihrer feineren Structur mit den normaler Weise in den Gelenkenden der Knochen vorkommenden Geweben übereinstimmen, macht die Annahme einer Entstehung durch Ablösung einer Partie der letzteren äusserst unwahrscheinlich, abgesehen davon, dass nirgends eine Stelle aufzufinden war, die den Eindruck eines Substanzverlustes machte. Da die beiden Gelenke von Herrn Dr. Martin, Privatdocent in Zürich, selbst und zwar an verschiedenen Tagen herausgenommen und Herrn Dr. Hanau übergeben wurden, so ist die Annahme einer Verwechslung von rechts und links in Bezug auf den Fundort der Gelenkkörper recht unwahrscheinlich. Anamnese und klinischer Befund fallen ausser Betracht, da sie nicht zur Verfügung standen. Da im anderen Gelenk sich Zeichen arthritischer Veränderungen fanden, so handelt es sich vielleicht um arthritische Neubildungen. Hätten sie ihren Sitz auf den festen Gelenktheilen gehabt, so könnte höchstens die erwähnte knorpellose Stelle an der Ulna in Betracht kommen. Dieser Fall ist schon oben gewürdigt worden. Allein ebenso gut könnte es sich um im Bereiche der Synovialis entstandene Bildungen handeln, die auf dieser keine besonderen Spuren hinterliessen. Unerklärlich bleibt aber auch in diesem Falle die grosse Verschiedenheit im Bau der beiden Gelenkkörper und dunkel die ganze Art ihrer Bildung.

Die Structur des kleineren Gelenkkörpers scheint gegen die Theorie der Veränderungen, die freie Gelenkkörper nach Poulet und Vaillard[25]) erleiden sollen, zu sprechen. Denn wenn die Tendenz dieser Veränderungen dahin gerichtet ist, die Gewebe für die Nahrungsaufnahme durch Imbibition geschickt zu machen, so steht damit die knöcherne Schale um einen knorpeligen Kern, die an und für sich in ihrer Zusammensetzung aus zwei Schichten als secundäre appositive Bildung imponirt, im Widerspruch. Wir müssten entsprechend den normaler Weise im Gelenk vorhandenen Verhältnissen erwarten, Knorpel zu finden.

IV. Schluss.

Soll zum Schlusse über sämmtliche neun im klinischen Theile ausführlich behandelten Fälle von Gelenkkörpern in ätiologischer Beziehung ein Urtheil abgegeben werden, so ist hervorzuheben, dass für keinen derselben die rein traumatische Entstehung sicher erwiesen ist. In Frage kommen Fall 4, 6, 7 und 9, während bei den anderen entweder der klinische oder der anatomische Befund oder der Mangel eines Traumas die oben erwähnte Entstehungsart ausschliessen. Bei

Fall 4 macht das Trauma, speciell im Zusammenhang mit der sofort danach aufgetretenen vorübergehenden Unmöglichkeit der Streckung des Knies, viel eher den Eindruck der erstmaligen Einklemmung eines schon vorhandenen Gelenkkörpers. Das in Fall 6 angegebene Trauma darf als hinreichend für die Erzeugung eines Gelenkkörpers angesehen werden. Einer Verwerthung desselben als primäre Ursache steht indess die Angabe gegenüber, dass die Gelenkmaus bei der Operation nicht so aussah, als würde sie erst 3 Wochen (Zeitraum zwischen Trauma und Operation) existiren. Die Annahme, dass es sich auch bei dem oben angeführten Falle um eine Einklemmung, eventuell auch Stieltrennung einer schon gebildeten Gelenkmaus handle, wird unterstützt durch die Angabe, dass schon seit Jahren vorübergehend Schmerzen im betreffenden Kniegelenk bestanden. Am ehesten dürften Fall 7 und 9 der rein traumatischen Entstehungsweise zugewiesen werden, obwohl auch bei diesen der Zusammenhang zwischen Trauma und Gelenkmaus nicht völlig klargelegt ist. Der anatomische Befund der Gelenkkörper allein genügt nach Allem nicht zum positiven Nachweis derselben, mit Ausnahme vielleicht der Fälle, bei denen es sich um eine eben erfolgte frische Absprengung handelt. Wohl aber scheint die eigenthümliche histologische Structur des Gelenkknorpels die Entscheidung, ob es sich im concreten Falle um ein abgelöstes Stück eines Gelenkes — den Modus der Ablösung vorbehalten — oder um eine Neubildung handelt, zu erlauben. Secundäre Veränderungen können wohl die Structur einer Gelenkmaus wesentlich modificiren, doch sollte es trotzdem möglich sein, Reste der ursprünglichen Anlage aufzufinden.

Das Wachsen — also das Wiedererwachen der Wachsthumsthätigkeit — der abgelösten Knorpelstücke in den Gelenkkörpern, welches, soweit bis jetzt genau untersuchtes Material vorliegt, gewissen Typen zu folgen scheint, ist eine äusserst interessante Thatsache, welche einem von der Natur selbst angestellten Experimente gleich die Wachsthumsbedingungen organisirten Materials, wenn auch in einem geringen Grade, analogisiren lässt. Das Regenerationsvermögen an erworbenen Defectstellen, altbekannt und seit langer Zeit mit Vorliebe studirt, zeigt uns, dass latente Fähigkeiten des Wachsthums auch in schon ausgewachsenen Körpern bis zu einem gewissen Grade — wenn auch in sehr ungleich hohem bei den verschiedenen Lebewesen — stets vorhanden sind. Weigert hat das Verdienst, durch Berücksichtigung dieser normaliter viel unscheinbareren Energien und durch den thatsächlichen Nachweis gezeigt zu haben, dass die Wucherungsvorgänge, wie sie auf viele Schädlichkeiten folgen, nicht einer directen „Heil-

wirkung", sondern derartigen reparatorischen Processen ihre Entstehung verdanken. Die Schädlichkeit schafft nach der von diesem Forscher gegebenen Erklärung durch Vernichtung des Gewebes eine Lücke oder die Vorbedingung für eine solche, sie beseitigt den früher vorhandenen Gegendruck des Nachbartheils, und die Continuitätstrennung hebt zugleich die natürliche Wachsthumsgrenze auf. Indess ist dies nur ein Specialfall, und jede Aenderung, welche in dem einmal auf Basis innerer Bedingungen und äusserer Einwirkung entstandenen und bestehenden Zustande des Organismus bewirkt wird, ändert auch die Art der Zusammengehörigkeit, schafft neue Bedingungen, denen irgend eine weitere Art von Aenderung oder richtiger ein Complex solcher folgen muss, bis ein Gleichgewicht wiederhergestellt ist. Der Kampf der Theile im Organismus, wie ihn Roux[46]), von den Arbeiten Empedokles', Darwin's, Wallace's, Virchow's, Haeckel's, Pflüger's ausgehend, in so genialer Weise geschildert und in seinen weiteren Arbeiten über die Entwicklungsmechanik des Embryo verfolgt und analysirt hat, ist nicht blos ein mechanischer, sondern es nehmen alle Factoren des Lebens daran Theil. Für die Ausbildung eines Organes kommt in Betracht, dass es eine richtige Zusammensetzung, Form, Grösse und Function erlangt. Die Bedingungen hierfür liegen: 1. in idiopathischen Eigenschaften, Roux' Selbstdifferenzirungsvermögen; 2. in den mechanischen Verhältnissen, besonders den Druckverhältnissen zur Umgebung; 3. in den functionellen; 4. in weiteren correlativen Beziehungen zu anderen Organen; 5. in den Bedingungen der Ernährung: a) der Zufuhr des allgemeinen Nährmaterials, b) der Zufuhr specieller Stoffe, die für die Zusammensetzung, z. B. Kalk für die Knochen, und solcher die für die Function von Bedeutung sind (Letzteres ist noch nicht exact zu beweisen, doch spricht milzartige Hyperplasie der Lymphdrüsen z. B. dafür). (Vergleiche neben Roux[45]) als speciellen Fall eines auf Grund der Roux'schen Principien gedeuteten und nach dieser Richtung weiter verwertheten Beispiels Hanau's Demonstration eines Acardiacus anceps mit Bemerkungen über normales und pathologisches Wachsthum. Verhandlungen der 63. Versammlung deutscher Naturforscher. Bremen 1890, S. 194.)

Beim Knorpel fallen Wirkung der Function und der Druckverhältnisse zusammen und sind bei einem Organ von so überwiegend mechanischer Bedeutung auch von besonderem Einfluss.*) Da anderer-

*) Ein interessantes Beispiel hiefür stellt nach anatomischen und klinischen Untersuchungen die Patella dar, welche nach Albrecht sich an der Stelle der stärksten Reibung der Quadricepssehne auf dem Knochen entwickelt, welche bei

seits der Knorpel speciell auch ein Element des Wachsthums ist, so ist schon von vornherein zu erwarten, dass sein Selbstdifferenzirungsvermögen ein nicht geringes ist. Wird ein Knorpel unter abnorme Druckverhältnisse gebracht, so wird sein Wachsthum, wie viele Beispiele zeigen, alsbald beeinflusst, seine Form modificirt. Der freie Körper im Gelenk ist durch seine isolirte Lage vom Nachbargewebsdruck befreit, und durch die Trennung selbst, durch die Auslösung ist zugleich die latente reparatorische und überhaupt Wachsthumsenergie veranlasst, sich als lebendige Kraft zu bethätigen. Deshalb tritt auch, sobald letztere genügend vorhanden, das Wuchern des Gewebes in einer Weise ein, wie wir sie vom normalen festsitzenden Knorpel durchaus nicht kennen, zuerst gewissen Typen folgend, zuletzt zu bizarren Formen führend. Die Analogie zwischen den üppig fortwuchernden transplantirten Knorpelstücken in Zahn's[48]) und Leopold's[49]) Versuchen und dem Proliferiren der Gelenkmäuse ist auch mit Recht schon in Kaufmann's Arbeit hervorgehoben worden. Auffallender wird indess diese Uebereinstimmung noch, wenn wir die fernere gewebliche Anordnung der Wucherungsherde der Gelenkmäuse und diejenige ihrer Höcker mit der Schilderung vergleichen, welche Zahn von Enchondrosen seiner transplantirten Knorpelstücke und der ganzen Röhrenknochen giebt, und bei letzteren war ja Knorpel und Knochen nicht einmal selbst verletzt, sondern die Versetzung in eine andere Umgebung hatte genügt. Ein Analogon findet wiederum dies Verhalten in dem jener Enchondrombildungen aus Knorpelresten bei der Rachitis (Virchow), von welchen Dr. Hanau ein instructives Beispiel eines sehr frühen Stadiums im hiesigen ärztlichen Verein vorwies. Hier concurriren jugendliches actionsfähiges Gewebe und abnorme Umgebung mit einander (Roux[46]) l. c. pag. 202). Begreiflich ist es auch, dass abgebrochene Knorpelgeschwülste ein besonders zur weiteren atypischen Proliferation geeignetes Material abgeben müssen. Unerklärt bliebe aber vorerst noch die Differenz zwischen der Wucherungsfähigkeit der übrigen abgelösten Knorpelstücke und den negativen Resultaten, welche die Transplantation nicht mehr fötalen Knorpels zur Folge hatten. Sehr interessant ist endlich auch, dass die abgetrennten Stücke ausser der üppigen, gleichsam

---

congenitaler Luxatio genu fehlt oder verkümmert ist, bei späterer Uebung indess an Grösse nachträglich zuzunehmen scheint (Joachimsthal, Krönlein, Barnell). Sogar bei durch Klumpfuss, also ganz indirect beeinträchtigter Kniefunction hatte schon vorher Ammon abnorme Kleinheit der Patella beobachtet, die nach Operation des Pes varus einer besseren Entwicklung wich. Lücke konnte dies bestätigen. (Alles citirt nach C. Brunner.[47])

verwilderten Knorpelwucherung noch die Neigung haben, sich durch die Wirkung eines selbstgeschaffenen periostalen oder perichondralen Gewebes mit apponirtem Knochen zu umgeben, ein Vorgang, der wieder eine gewisse Analogie mit der normalen Knochenentwicklung zeigt und sogar vielleicht, wenn auch nur entfernt, an die viel weitergehende Ausbildung abgetrennter Theile niederer Thiere erinnert oder an die Weiterbildung im fötalen Zustande verlagerter Organkeime.

Es bleibt mir noch die angenehme Pflicht übrig, Herrn Dr. Feurer für die Anregung zu der vorliegenden Arbeit und seine Unterstützung bei der Ausführung des klinischen Theiles, Herrn Privatdocent Dr. Hanau für die Leitung der anatomischen Untersuchung meinen herzlichen Dank abzustatten.

Verzeichniss der benutzten Literatur.

1. Langenbeck, B., Berliner klinische Wochenschrift 1869.
2. Bergmann, E., Petersburger medic. Zeitschrift, XIV, Heft 2, 1868, citirt von Langenbeck.[1])
3. Ollier, Gazette hebdomad. de méd. et chir. 1873, Nr. 35, citirt von Bidder.[5]) Derselbe, Archives de physiol. normale et patholog. 1873, citirt von Bidder.[5])
4. Poncet, Gazette hebdomad. de méd. et. chir. 1872, citirt von Bidder.[5])
5. Bidder, A., Archiv für klin. Chirurgie, Bd. XVIII, 1875, S. 603 ff.
6. Schneider, R., Archiv für klin. Chirurgie, Bd. IX, 1868, S. 919 ff.
7. Brocca, Des aneurysmes, 1856, Paris, pag. 76, citirt von Langenbeck.[1])
8. Holden, erwähnt in Paget, J., Lectures on Surgical pathology, London, Vol. I. 1853, pag. 87.
9. Chassaignac, Gazette des hopitaux 1861, Paris, pag. 303 ff.
10. Rupprecht, Aerztliches Intelligenzblatt 1862, citirt in Gurlt's Jahresbericht für 1862, Archiv für klin. Chirurgie.
11. Derouban, Revue méd. XXII, 1870, citirt von Riesenfeld.[15])
12. Volkmann, Knochenkrankheit in Pitha und Billroth's Handbuch der allgem. u. spec. Chirurgie, Bd. II, Abth. II.
13. Cohn, Ueber die freien Gelenkkörper, Inaug. Dissert.-Breslau 1875.
14. Bardeleben, Beitr. zu d. Lehre von den Gelenkmäusen, Inaug.-Diss., Berlin 1886.
15. Riesenfeld, Fünf Fälle von Gelenkkörpern, Inaug.-Dissert. Breslau 1887.
16. Frank, Ueber die Structur der Gelenkmäuse, Inaug. Dissertat. Würzburg 1890.
17. Völker, Archiv für klin. Chirurgie, Bd. XXXVII, S. 732.
18. König, Deutsche Zeitschrift für Chirurgie, Bd. XXVII, S. 90 ff.
19. Bowlby, Transactions of the patholog. soc. of London, Bd. XXXIX, pag. 281 u. 282.
20. Shattock, Transactions of the patholog. soc. of London, Bd. XXXIX, pag. 285.
21. Fischer, Deutsche Zeitschrift für Chirurgie, Bd. XII, S. 335 ff.
22. Shaw, Transactions of the patholog. soc. of London, Bd. VI, pag. 328.
23. Schuchhardt, Virchow's Archiv, Bd. CXIV, S. 166.

24. Virchow, Die krankhaften Geschwülste, Berlin 1863, Bd. I, S. 449 ff.
25. Poulet et Vaillard, Archiv. de physiolog. normale et patholog. 1885, pag. 266 ff.
26. Klein, Virchow's Archiv, Bd. XXIX, S. 190 ff.
27. Shattock, Transactions of the pathological soc. of London, Bd. XL, pag. 256.
28. Kragelund, Studien über die pathol. Anatomie und Pathogenese der Gelenkmäuse, Kopenhagen 1886, referirt im Centralblatt für Chirurgie, 1887, S. 412.
29. Thiele, Beitrag zur Entstehung der freien Gelenkkörper. Inaug.-Diss. Bonn 1879.
30. March, British med. Journ. April 14, 1888, citirt von Shattock.[27])
31. Bruns, Beiträge zur klin. Chirurgie, Bd. IX. S. 435 ff.
32. Fiorani, Rivista veneta 1884, referirt im Centralblatt für Chirurgie, 1885, S. 211.
33. Gies, Archiv für klin. Chirurgie, Bd. XXVI, S. 848 ff.
34. Weichselbaum, Virchow's Archiv Bd. LVII, S. 127 ff.
35. Ziegler, Lehrbuch der speciellen patholog. Anatomie, Jena 1887, S. 152.
36. Gutsch, Archiv für klin. Chirurgie, Bd. XXV.
37. Solly, Report of the proceeding of the pathol. soc. of London, 3. Session, pag. 109.
38. Recklinghausen, De corporibus liberis articulor. Regismonti a. MDCXIV.
39. Simon, Archiv für klin. Chirurgie, Bd. VI.
40. Klebs, Die allgemeine Pathologie, II. Theil, Jena 1889, S. 239.
41. Cooper, Diseases of the joints, London 1807, citirt bei Virchow.[23])
42. Meckel, Patholog. Anatomie, Bd. II, Abth. II., S. 236.
43. Poncet, Revue de chirurgie, No. X, referirt im Centralblatt für Chirurgie, 1883, S. 92.
44. Hyrtl, Lehrbuch der Anatomie des Menschen 1885, S. 278.
45. Henle, Handbuch der Anatomie des Menschen, Bd. I.
46. Roux, Der Kampf der Theile im Organismus, Leipzig 1881.
47. Brunner, Conrad, Virchow's Archiv, Bd. CXXIV, S. 358.
48. Zahn, Virchow's Archiv, Bd. LXXXXV.
49. Leopold, Virchow's Archiv, Bd. LXXXV.

Erklärung der Abbildungen.

(Taf. I u. II.)

Fig. 1. Gelenkmaus von Fall 8. Medianer Längsschnitt. Leitz Ocular 1, Objectiv 3. *a* Faserige Randschicht. *b* Knorpel vom Bau des Gelenkknorpels. *c*. Zone mit Verkalkungen und Nester grosser Knorpelkapseln. *d* Elastische Fasern.

Fig. 2. Gelenkmaus von Fall 5. Medianer Längsschnitt. Leitz Ocular 1. Objectiv 3. *a* Bindegewebige Hülle, bei *b* Fasern in den Knorpel sendend. *c* Knorpelplatte. *d* Besonders grosse Knorpelkapseln. *e* Spongiöser Knochen.

Fig. 3. Gelenkmaus von Fall 2. Medianer Längsschnitt. Leitz Ocular 1, Objectiv 3. *a* Primäre wie Gelenkknorpel gebaute Knorpelschicht. *b* Spongiöser Knochenkern. *c* Knochenähnliches Gewebe. *dd* Secundäre faserige Knorpelschicht mit Wucherungsherden *e*. *f* Bindegewebshülle.

Fig. 4. Gelenkmaus von Fall 9. Natürliche Grösse.

Fig. 5. Medianer Längsschnitt derselben (unentkalkt). *a* Verkalkungen. *b* Knochen.

Fig. 6. Medianer Längsschnitt derselben (entkalkt). Leitz Ocular 1, Objectiv 3. *a* Knorpelplatte. *b* Bindegewebige Hülle. *c* Wuchernde Knorpelnester. *d* Helmartiger Randwall. *e* Knochenähnliches Gewebe, zum Theil schalig angeordnet. *f* Kleinzelliger Knorpel. *g* Faserzüge. *h* Wachsender Knorpel. *i* Spongiöser Knochen.

Fig. 7. Gelenkmaus von Fall 7. Natürliche Grösse.

Fig. 8. Medianer Längsschnitt derselben. Leitz Ocular 1, Objectiv 3. *a* Ursprüngliche Knorpelplatte mit Wucherungsherden *cc'*. *b* Knochenkern. *d* Höcker mit ihren verschiedenen Knorpelschichten *e—g* und dem Knochenkern *i*. *h* Bindegewebshülle, bei *o* Fasern in den Knorpel schickend. *k* Faseriger Knorpel. *l* Knochenähnliches Gewebe, bei *l'* schalenförmig angeordnet. *m* Partien spongiösen Knochens. *n* Lücken im Knorpel.

Fig. 9. Wucherungsherde im Knorpel (Fig. 8 *c'*). Leitz Ocular 3, Objectiv 7.

Fig. 10. Gelenkmaus Nr. VI. Medianer Längsschnitt. Leitz Ocular 1, Objectiv 3. *a* Bindegewebshülle. *b* Knochen. *c* Knorpel.

Fig. 11. Gelenksmaus Nr. VII. Medianer Längsschnitt. Leitz Ocular 1, Objectiv 3. *a* Bindegewebshülle. *bb'* Knochen, theilweise aus zwei Schichten bestehend (Fig. 12), mit eingelagerten Knorpelnestern *c* (Fig. 13). *d* Faserknorpel. *e* Hyaliner Knorpel, bei *f* Spalten. *g* Kleinzelliger Knorpel.

Fig. 12. Partie aus der Knochenschale. Leitz Ocular 3, Objectiv 7. *a* Fibröse Hülle. *b* Aeussere, *c* Innere Knochenschale.

Fig. 13. In die Knochenschale eingesprengte Knorpelnester. Leitz Ocular 3, Objectiv 7.

Fig. 14. Knochenknorpelgrenze bei Gelenkmaus Nr. VII. Leitz Ocular 3, Objectiv 7.

Fig. 15. Querschnitt durch die Furche in der Fossa sigmoid. major. ulnae dextrae. Leitz Ocular 1, Objectiv 3. *a* Periostähnliche Schicht. *b* Knochenkern mit Markräumen *c*. *d* Knorpelspangen. *e* Epiphysenknochen.

II.

Ueber symmetrisches Auftreten von Lipomen.

Von

Dr. A. Koettnitz
in Zeitz.

(Mit 2 Abbildungen.)

Die Aetiologie der Lipome ist noch dunkel. Wir wissen[1]), dass manchmal an Stellen, die, wie bei manchen Beschäftigungen, Insulten ausgesetzt sind, Lipome auftreten (Berufslipome); wir nehmen an, dass Alkoholismus und üppige, dabei gemächliche Lebensweise zu Lipombildungen prädisponiren; wir sehen in ganz seltenen Fällen Lipome angeboren sich darstellen, glauben auch manchmal Erblichkeit nicht ausschliessen zu können; wir wissen ferner, dass das höhere Alter und das weibliche Geschlecht grössere Procentsätze der Erkrankung darbieten, und in manchen Fällen, zumal bei symmetrischer Anordnung multipler Lipome, glauben wir nervöse Einflüsse nicht von der Hand weisen zu dürfen.

Für viele, ja die weitaus meisten Fälle aber scheint jede Erklärung zu fehlen.

Wir sehen Lipome mit Vorliebe im subcutanen Fettgewebe sich entwickeln, wir finden sie aber auch cutan, subfascial und intramusculär, hier öfter von dem Fettgewebe, das die Gefässe und Nerven begleitet, ausgehend. Auch subseröse und submucöse, Gelenk- und Sehnenscheiden-Lipome kommen vor; ja selbst in der Schädelhöhle, an der Pia mater, im Wirbelcanal, von dem perimeningealen Fettgewebe ausgehend, und in der Augenhöhle, subconjunctival gelegen, sind Fettgeschwülste beobachtet worden.

In der Regel solitär, als circumscripter, manchmal diffuser Tumor auftretend, zeigt sich das Lipom in seltenen Fällen in einer Multiplicität, die oft staunenerregende Zahlen aufweist. In ganz sel-

1) Vgl. Lücke, Pitha-Billroth's Handbuch der allgem. und spec. Chirurgie. Bd. II. Abtheilung I. S. 146 ff.

tenen Fällen zeigt sich dabei eine ausgesprochen symmetrische Anordnung der Tumoren, die wie die solitären die wechselvollsten Grössen präsentiren.

In einer interessanten Arbeit hat nun Grosch[1]) versucht, Klarheit in all diese Verhältnisse zu bringen und vor Allem über die Aetiologie Licht zu verbreiten.

An der Hand einer grösseren Statistik stellte er fest, dass das Lipom, wie auch schon von anderen Forschern betont worden, gewisse Prädilectionsstellen besitzt, dass z. B. Rücken, Oberarm, Nacken, Hals, Brust, Oberschenkel, Gesäss mit Vorliebe, manche Stellen dagegen, wie Hohlhand und Fusssohle, fast nie befallen werden, trotzdem doch hier Fettgewebe vorhanden und eben dieses Fettgewebe Insulten ausgesetzt ist, wie kaum irgendwo.

Das Räthsel dieser Thatsache glaubt er gelöst zu haben, indem er annimmt, dass die Localisation der Lipome sich in einem ganz bestimmten Abhängigkeitsverhältnisse von der Ausbreitung der in das Gewebe der Haut eingebetteten Drüsenorgane, der Talg- und Schweissdrüsen befindet, insofern als die Disposition zur Geschwulstbildung in einem umgekehrten Verhältniss zum Drüsenwachsthum stehe.

Grosch glaubt zu diesen Schlüssen auf Grund folgender Deductionen berechtigt zu sein:

Ueberall wo der Haarwuchs am üppigsten, die Talgdrüsen daher am dichtesten stehen, sind die Fettgeschwülste am seltensten.

Den Talgdrüsen gleichwerthig erscheinen auch die Schweissdrüsen, die wie die ersteren „ausser den Zerfallsproducten des Stoffwechsels auch Fette und deren Derivate produciren".

Zu den am reichsten[2]) mit Schweissdrüsen ausgestatteten Kör-

1) Studien über das Lipom. Deutsche Zeitschrift f. Chirurgie. 1887. Bd. XXVI. Heft 3 u. 4. S. 307 ff.

2) Nach Krause (vgl. Vierordt, Daten und Tabellen u. s. w. 1893. S. 95) kommen auf 1 Qcm.

an der Hand (Volarfläche)	373	Schweissdrüsen
" dem Fuss (Plantarfläche)	366	"
" der Hand (Rücken)	203	"
" dem Hals	178	"
" der Stirn	172	"
dem Vorderarm (Beugeseite)	157	"
" der Brust und dem Bauch	155	"
" dem Vorderarm (Streckseite)	149	"
" " Fuss (Rücken)	126	"
" " Ober- und Unterschenkel (mediale Seite)	79	"
" den Wangen	75	"
" dem Nacken, Rücken, Gesäss	57	"

perflächen gehören nun Hohlhand und Fusssohle, und diese sind am seltensten von Fettgeschwülsten befallen.

Drüsenreiche Gebiete sind nun mit Berücksichtigung beider Drüsengattungen der Kopf, die unteren Abschnitte der Extremitäten, namentlich Hohlhand und Fusssohle, alle Gelenkbeugen, die medialen Extremitätenflächen, der Mons veneris, das Perineum, die Afterspalte.

Drüsenarm sind der Rücken, die Schultern und die oberen Abschnitte der Extremitäten, namentlich der Oberarm.

„Am überzeugendsten manifestirt sich nun jenes Verhältniss der Gegensätzlichkeit beim Vergleich solcher Hautpartien, die extreme Grade der Behaarung aufweisen, wie die Haut des Kopfes, der Axilla, des Mons veneris u. a. auf der einen Seite — die Haut des Halses, des Nackens, Rückens und der Schultern andererseits, die sich ja hinsichtlich ihrer Disposition zur Lipombildung als wahre Antipoden gegenüberstehen."

„Auch befällt das Lipom der Extremitäten mit grösserer Vorliebe die lateralen Flächen, als die mit einem reichlichen Drüsenapparate ausgestatteten medialen und Beugeflächen, durch welche Beobachtung der Antagonismus der Localisation noch eine weitere Bestätigung erfährt."

Der Annahme, die von dem vorhandenen Fettgewebe und der Menge desselben die Localisation der Lipome abhängig macht, spricht er jede Berechtigung ab. Eher glaubt er, dass eine gewisse Congruenz zwischen Lipombildung und Adipositas besteht.

„Die Localisation der Lipome entspricht der Anordnung der Fettpolster bei der Obesitas."

Es ist ihm in hohem Grade wahrscheinlich, „dass die Drüsensecretion auf die Anordnung des gesammten Panniculus adiposus von Bedeutung ist". Letzteres Gewebe wird von dem Gefässsystem mit Fett versorgt; wo nun weniger Fett auf dem Wege der Secretion abgeführt werden kann, wo also drüsenarmes Gewebe ist, wird auch die Entwicklung des Panniculus adiposus entsprechend stärker ausfallen."

Auf 1 Qcm. rechnet man Haare (Krause):

Scheitel	171
Hinterhaupt	132
Vorderhaupt	123
Kinn	23
Schamberg	20
Unterer Theil des Vorderarmes	13
Rücken des 5. Mittelhandknochens	11
Vorderfläche des Oberschenkels	8

Der Grosch'schen Schrift sind verschiedene, die dasselbe Thema behandeln, gefolgt. Es sind aber auch welche vorausgegangen, die ebenfalls diesen Gegenstand, zum Theil in erschöpfender Weise, abhandeln.

So hat J. Brohl[1]) in seiner Dissertation, die eine Menge interessanten Materials birgt, die Localisation der Lipome ähnlich bestimmt. Er findet nämlich nach zwei Statistiken, die einen Zahlenwerth repräsentiren, der dem Grosch'schen kaum nachsteht, dass Schultergegend, Rücken, Nacken, Hals, Bauchwand, Oberarm und Oberschenkel vorzugsweise der Sitz von Lipomen sind.

Aber auch andere Momente, die Grosch betont, wie das Ueberwiegen des reiferen Alters und des weiblichen Geschlechts, erörtert er in seiner Arbeit in überzeugender Weise.

In einer anderen Arbeit, 10 Jahre früher geschrieben, bezeichnet C. Voigt[2]) als „Lieblingssitz der Fettgeschwülste die Haut des Rumpfes, besonders die Nacken- und Gesässgegend, während die Extremitäten, vor Allem die oberen, weniger häufig befallen werden". „Höheres Alter, reichliche Nahrung, Mangel an Bewegung begünstigen auch die Disposition zur Lipombildung."

Präcise Angaben, wiederum auf Zahlen gestützt, geben mehrere nach Grosch's Publication entstandene Arbeiten.

So berichtet Henningsen[3]) über 109 Fälle der Kieler Klinik. Er findet wie Grosch, dass das weibliche Geschlecht und das reifere Alter überwiegt; er bestätigt, dass die Prädilectionsstellen im Ganzen dem Grosch'schen Schema entsprechen; die Grosch'sche Hypothese führt er an, ohne ihre Richtigkeit zu bestätigen oder in Frage zu stellen.

Anders Wedel[4]), der in seiner Dissertation: „Ueber die Localisation der subcutanen Lipome und Atherome" voll und ganz den Grosch'schen Standpunkt vertritt.

Auf Grund von 81 Lipom- und 21 Atheromfällen und dem dabei zu Tage getretenen Vertheilungsmodus kommt er zu dem Schluss, dass ein gewisser Antagonismus zwischen beiden Tumoren hinsichtlich ihres Sitzes besteht. Die Vertheilung der Lipome entsprach dem Grosch'schen Schema; von den 21 Atheromen sassen 16 auf der Kopfhaut, eins auf dem Oberkiefer, eins am Halse, eins in der Glutäalgegend, zwei an der Kniescheibe.

---

1) Zur Aetiologie und Statistik der Lipome. Würzburg 1886.

2) Einige seltene congenitale Lipome. Diss. inaug. Berlin 1876.

3) Beitrag zur Statistik der Fettgeschwülste. Diss. inaug. Kiel 1888.

4) Ueber die Localisation der subcutanen Lipome und Atherome. Diss. inaug. Greifswald 1890.

„Wenn nun auch kein unbedingtes Ausschliessungsverhältniss zwischen den Lipomen und Atheromen hinsichtlich ihres Sitzes besteht, so ist doch nicht von der Hand zu weisen, dass am Rücken, dem Oberarm und am Halse, also den Prädilectionsstellen der Lipome, fast gar keine Atherome auftreten, während das auffallende Verhalten der Atherome auf der behaarten Kopfhaut im Verhältniss zur Localisation des Lipoms klar zu Tage tritt." „Es geht also daraus hervor, dass die Lipome nicht regellos vertheilt sind, sondern mit besonderer Häufigkeit an den drüsenarmen, die Atherome an den drüsenreichen Stellen derselben vorkommen."

Reservirter verhalten sich unsere Chirurgen von Fach.

So giebt zwar auch Riedel[1]) in König's Allgemeiner Chirurgie an, dass die Ausbreitungsweise der Lipome in der Regel eine bestimmte ist, derart, dass die vom subcutanen Fettgewebe ausgehenden am häufigsten Hals und Nacken, die hintere Fläche des Rumpfes vom Nacken herab bis zum Gesäss, dann von den Extremitäten öfter die obere befallen, die Extremitäten aber in der Weise, dass die dem Rumpfe zunächst liegenden Partien bevorzugt werden. Aber er spricht durchaus nicht von einem gesetzmässigen (Grosch) oder streng gesetzmässigen (Wedel) Typus.

Die Grosch'sche Theorie führt er an, widmet ihr auch einige anerkennende Worte, im Uebrigen hält er sie nicht für ausreichend.

Er knüpft an die Behauptung Grosch's, dass Fettsucht und Lipombildungen zwar nach der formalen Seite hin different, ihrem Wesen nach aber identisch seien, indem ein Theil von Lipomen einfach als Theilerscheinung der allgemeinen Polysarcie zu betrachten, folgende Kritik:

„Wie alle Theorien über Geschwulstbildung, so ist auch diese, in ihrem letzten Theile uralte, zwar besser als die Cohnheim'sche, aber doch noch nicht ausreichend, da sie immer nur die Polysarcie erklären könnte, nicht die Bildung circumscripter Geschwülste, die bei mageren Personen zwar seltener vorkommen, als bei fetten, aber immerhin noch oft genug bei jenen beobachtet werden."

Madelung[2]) erwähnt in seiner Arbeit: „Ueber den Fetthals" wohl Grosch's Stastistik, nicht aber seine Theorie, trotzdem die ätiologischen Verhältnisse ausführlich erörtert werden.

---

1) Riedel in Koenig's Allgem. Chirurgie. 1889. Bd. III. S. 834 ff.

2) Ueber den Fetthals (diffuses Lipom des Halses). Archiv f. klin. Chirurgie. Bd. XXXVII. Heft I. S. 106 u. f. 1888.

Tillmanns[1]) spricht sich sehr anerkennend über Grosch's Theorie aus. Er sagt: „In neuerer Zeit hat besonders Grosch eingehende Studien über das Lipom veröffentlicht und ist zu interessanten Ergebnissen gekommen, durch welche die scheinbar so einförmigen Lipome in ganz verändertem Lichte erscheinen."

Er führt die einzelnen Deductionen und die daraus gezogenen Schlüsse an, vermeidet es aber, selbst Stellung zu Grosch's Hypothese zu nehmen.

Wie schon früher erwähnt, treten Lipome nicht nur solitär, sondern auch multipel und dabei manchmal in auffallend symmetrischer Anordnung auf.

Schon a priori wird man sagen, dass gerade diese Fälle geeignet sind, als Prüfstein für die Richtigkeit der Grosch'schen Theorie zu dienen. Kommen doch Fälle vor, die Lipome in einer Menge von hundert ja bis zweitausend und darüber an ein und demselben Individuum darbieten. Wenn irgendwo, dann ist es hier, wo die Drüsentheorie die Probe bestehen, ihren Werth und ihre Berechtigung zeigen kann.

In der That kommen Fälle vor, die geradezu als Schulfälle für Grosch's Schema gelten können. Aber, und hier kommt der wunde Punkt, es sind dies nur einzelne Fälle. Eine ganze Anzahl will durchaus nicht zu dem Schema passen.

So führt v. Lutzau[2]) 20 Fälle multipler Lipome an. Er hat gefunden, dass bei 11 Fällen **nur die Extremitäten** und nur bei 7 **Rumpf und Extremitäten** befallen waren, so dass er zu dem Schluss kommt, dass in allen den Fällen, wo der Rumpf stark mit Lipomen besetzt ist, die Extremitäten verhältnissmässig frei sind, bei starkem Befallensein der Extremitäten der Rumpf frei bleibt.

Weiter interessiren folgende Bemerkungen über den Sitz der Lipome.

Die dichtesten Gruppen stehen auf dem Rücken und dem Leibe, besonders auf den unteren Regionen desselben und um die Hüften (5 Fälle). Am häufigsten finden wir die Tumoren auf den Extremitäten (18 Fälle) und zwar weit häufiger an den oberen als an den unteren (18 : 11); der Vorderarm ist öfter occupirt als der Oberarm (14 : 12), der Oberschenkel häufiger als der Unterschenkel (9 : 6); Handteller und Fusssohle waren stets frei; die Stirn war 3 mal, das Gesicht selbst einmal befallen. Der Fall v. Lutzau's präsentirte sich mit 2436 Tumoren.

1) Lehrbuch der allgem. Chirurgie. 3. Aufl. 1893. S. 633.
2) Beitrag zur Casuistik der multiplen Lipome. Diss. inaug. Dorpat 1878.

Meerbeck[1]) findet unter 52 Fällen multipler Lipome, dass in 10 Fällen der ganze Rumpf (Kopf, Nacken und Hals, Rücken, Brust und Bauch), in 7 Fällen der ganze Körper (Rumpf und Extremitäten, in 9 Fällen die oberen und unteren Extremitäten mit Ausschluss von Rumpf, die oberen Extremitäten allein in 7, die unteren allein in 4 Fällen befallen waren. Eine Beschränkung der Geschwülste auf das Gesicht, den Hals und Nacken zeigt sich nur 2 mal.

C. v. Ehrenwall[2]), der auf etwa 40 Fälle recurriren kann, findet, dass die beiden Arme weitaus am häufigsten befallen sind, Ober- wie Unterarme.

Man sieht aus diesen Zusammenstellungen, dass von einem streng gesetzmässigen Auftreten der Lipome im Sinne Grosch's und Wedel's nicht die Rede, von einem streng nach Drüsenreichthum und Drüsenarmuth geregelten Typus der Localisation nicht gesprochen werden kann. Bestimmte Gebiete, sowohl drüsenarme wie drüsenreiche (Vorderarm), werden auffallend bevorzugt, andere dagegen nicht oder fast nie (Hohlhand, Fusssohle) befallen.

Eine ganze ähnliche Erscheinung können wir bei den Fällen von symmetrischer Anordnung der Lipome beobachten, Fälle, die um so mehr unser Interesse beanspruchen dürften, als sie ausser den Eigenheiten der solitären und multiplen Lipome noch das Räthsel der Symmetrie darbieten.

Ich unterlasse es vorläufig, auf Grosch's Erklärungsversuche, die er auf Grund seiner Theorie, man kann nicht anders sagen, mit Geist und Geschick gegeben, näher einzugehen, da nach Durchmusterung der einschlägigen Fälle eine klarere Einsicht möglich ist.

Es ist keine allzu grosse Gruppe, die ich aus der Literatur zusammenstellen konnte, und der ich zwei eigene Beobachtungen zuzufügen vermag.

Fall 1 kenne ich seit 10½ Jahren (vgl. Abbildungen).

Frau Webermeister G., 65 Jahre alt, stammt aus einer gesunden und kinderreichen Familie. Weder väterlicher-, noch mütterlicherseits waren Krankheitsanlagen und Geschwulstbildungen zu finden. Die Geschwister, 13 an der Zahl, waren ebenfalls ohne Fehler. Ein Theil (6) starb in zarter Kindheit an gewöhnlichen Kinderkrankheiten, einige in späteren Jahren, 4 sind noch am Leben, darunter eine Schwester mit mässiger Corpulenz.

Unsere Patientin, stets gesund, wurde mit dem 17. Jahre menstruirt. Die Periode trat alle 4 Wochen regelmässig und ohne Beschwerden ein. Mit dem 25. Jahre verheirathete sie sich; ein Jahr darauf gab sie einem

1) Ueber multiple Lipome. Diss. inaug. Würzburg 1887.
2) Zur Casuistik der multiplen Lipome. Diss. inaug. Würzburg 1979.

Töchterchen das Leben, das im 3. Lebensjahre, anscheinend an Meningitis tuberculosa, starb. Nach der Geburt des Kindes hat unsere Patientin die Regel nur dreimal wiedergesehen. Statt der Menses traten heftige

Fig. 1.

Schmerzen in den Armen, Beinen und dem Rumpfe auf, gleichzeitig machten sich Knoten an den betreffenden Körperstellen bemerkbar, die immer grösser und zahlreicher wurden, ganz den monatlichen Schmerzattaquen synchron. Mit dem 54. Lebensjahre cessirten die Schmerzen

und die Knotenbildungen. Patientin giebt an, viel Noth und Trübsal gemeinsam mit ihrem Manne, einem Webermeister, durchgemacht zu haben. Lohn und Verdienst hätten oft kaum zum Lebensunterhalt hingereicht.

Fig. 2.

Der Status praesens ist folgender:

Frau G. von nur mässigem Panniculus adiposus zeigt auf dem behaarten Kopfe auf der Höhe des Scheitels genau in der Mittellinie eine etwa erbensengrosse, verschiebliche Geschwulst.

Im Gesicht und Nacken ist nichts von einem Tumor zu merken, anders verhält es sich mit dem Hals. In der Fossa jugularis bis zur Regio laryngea findet man 3 haselnuss- bis welschnussgrosse Tumoren, links und rechts davon je einen grösseren, von denen der rechte voluminöser sich präsentirt.

Der Rücken ist frei von Geschwülsten, der Panniculus adiposus ist mässig entwickelt.

In der Lendengegend dicht unter der Taille präsentiren sich links und rechts je ein grosser Fettwulst, der bei näherer Untersuchung sich als ein Packet einzelner Tumoren präsentirt, von verschiedener Grösse und dicht an einander grenzend, so dass die Zahl schwer festzustellen ist.

Auf der Brust fühlt man in der Mamma oberhalb der Papille links und rechts je 3 Tumoren, ebenso axillarwärts unterhalb der Brustwarze je 4; weiter davon nach der Regio hypochondrica zu links und rechts 3 Knoten.

Der Bauch zeigt ein ziemliches Fettpolster, in dem deutliche Tumoren abzutasten sind, die um den Nabel herum in der Regio epigastrica, meso- und hypogastrica, doch symmetrisch geordnet liegen.

Ein interessantes Bild bieten die Oberschenkel dar. Links wie rechts präsentiren sich, von der Crista ilei beginnend, die Gelenk- und Trochanterengegend überragend, je ein grosser, die Hälfte eines Manneskopfes betragender, platt aufsitzender Tumor. Die vordere und äussere Seite des Oberschenkels nimmt eine diffuse Fettmasse ein, während die mediane und hintere Fläche frei bleiben.

Am Unterschenkel zeigt die dorsale Seite wenig Fettpolster, die Flexionsseite zeigt dagegen an der medianen und hinteren Seite eine diffuse Fettmasse, die eine Hand breit oberhalb der Malleolen aufhört.

Am Knie und zwar ebenfalls an der medianen Seite findet sich eine nicht scharf begrenzte starke Fettanhäufung, während der Fuss dorsalwie plantarwärts nichts von einem Tumor erkennen lässt.

In ausgeprägter Weise zeigt sich die Geschwulstentwicklung an den oberen Extremitäten.

Die Oberarme lassen im oberen Drittel nichts Abnormes erkennen, dagegen ist hauptsächlich im mittleren Drittel die Flexions-, im unteren die Extensionsseite mit Tumoren durchsetzt, die median- und lateralwärts über das Ellbogengelenk direct in den Vorderarm übergehen, der auf der Beuge- wie Streckseite buchstäblich mit Tumoren übersäet ist, die rechts voluminöser als links und zwar ulnarwärts.

Handgelenk, Hohlhand und Handrücken sind völlig frei.

Im Uebrigen ist die Frau völlig gesund. Die Patellarreflexe sind normal; die Pupillen völlig gleich; nirgends von einem centralen Leiden etwas zu constatiren.

Die Geschwülste sind echte Lipome; sie zeigen das Volkmann'sche Einziehungsphänomen bei Spannung.

Fall 2. Frau B., 53 Jahre alt, aus gesunder Familie stammend, ist in ihren Kinderjahren nicht krank gewesen. In ihrer Mädchenzeit hat sie einmal an Rheumatismus, als junge Frau aber viel an linksseitiger Migräne gelitten. In diesen Jahren entwickelte sich, angeblich infolge

der Brechanfälle, eine Struma, die noch jetzt, ohne Beschwerden zu machen, in derselben Grösse besteht.

In ihrer Ehe, die durch den frühzeitigen Tod des Gatten (Folgen einer Blinddarmentzündung) eine kurze war, hat sie zweimal geboren; bei der einen Entbindung handelte es sich um die Frühgeburt eines todten Kindes.

Seit 6 Jahren hat sie ihre Periode verloren; seit ca. 3 Jahren ist sie krank.

Das jetzige Leiden charakterisirt sich durch schwere nervöse Symptome.

Rheumatische Schmerzen in den Gliedern, Congestionen nach dem Kopfe mit Schwindel- und Ohnmachtsanwandlungen bildeten den Anfang; Gelenkschmerzen, zumal in den Fuss-, Knie- und Handgelenken, Unruhe und Beklemmung, hochgradige Schwäche mit Erscheinungen von Ataxie gesellten sich dazu. Die Patellarreflexe waren beiderseits sehr lebhaft. Sonst war nichts Abnormes zu entdecken; Stuhl und Urin waren in bester Ordnung, letzterer stets eiweiss- und zuckerfrei.

Da der Zustand trotz aller angewandten Mittel eher schlimmer als besser wurde, wurde Patientin, bei der inzwischen an beiden Fussgelenken und zwar an den beiden äusseren Malleolen circumscripte, feste Anschwellungen von etwa Haselnussgrösse, ebenso an beiden Knieen median am Ligam. patell. ein ähnlicher Tumor entstanden war, einem berühmten Neurologen zur Untersuchung überwiesen, der den Verdacht aussprach, dass eine beginnende spinale Affection, vielleicht specifischer Natur, sich unter dem Symptomenbild verbergen könnte, und eine energische Jodkalicur wenigstens versuchsweise vorschlug.

Da das Leiden eher schlimmer denn besser wurde, ging Patientin in eine bekannte Wasserheilanstalt, in der schliesslich, nachdem einfache Wasser- sowie elektrische Bäder der Patientin nicht bekamen, durch allgemeine Faradisation nach und nach Besserung erzielt wurde.

Die Patientin, die sich mit Unterbrechungen noch weiter faradisiren lässt, befindet sich jetzt leidlich wohl. Die Schwäche ist bedeutend zurückgegangen, die ataktischen Erscheinungen geschwunden; die Patellarreflexe sind normal; der linke zwar etwas ausgeprägter als rechts, aber doch noch im Rahmen der physiologischen Breite; die Schmerzen sind gegen früher gering und nicht perpetuirlich.

Die Geschwülste sind jetzt grösser und distincter geworden. An den beiden äusseren Malleolen präsentiren sie sich in der Grösse einer breitgedrückten Pflaume, an beiden Knieen, median am Lig. pat. in der Grösse einer durchgeschnittenen Wallnuss; die Tumoren zeigen deutlich das Volkmann'sche Phänomen der Einziehungen bei Spannung; es sind also echte Lipome.

An beiden Vorderarmen bemerkt man ulnarwärts, von der Mitte des Vorderarms beginnend, eine nicht scharf begrenzte Verdickung des subcutanen Fettgewebes, die bis zum Os pisiforme reicht.

Es sind zwei merkwürdige Fälle, Fälle, wie sie wohl sehr selten zur Beobachtung kommen.

In unserem Fall I verliert eine junge 27 jährige Frau die Periode; an Stelle derselben treten periodische Schmerzattaquen mit Eruption

symmetrisch gelegener Lipome auf, die in erster Linie den Vorderarm, in zweiter Oberarm, Brust, Bauch, Oberschenkel, Hals occupiren; dabei zeigt sich die rechte Seite durch die Grösse der Tumoren bevorzugt. Die rechte Seite des Halses, der rechte Vorderarm, der rechte Oberschenkel zeigen sich voluminöser eben durch grösseres Volumen der Tumoren. (S. Abbildung.)

Vorzeitige Menopause und Obesitas werden beide nicht gar so selten vereint angetroffen (Kisch). Aber ganz frühzeitiges Klimakterium mit Eruption symmetrischer Lipome und concomittirenden Schmerzen zur Zeit der sonst eintretenden Menses, wie unser Fall es zeigt, ist wohl ein Unicum.

Die ausgesprochene Bevorzugung der rechten Körperseite durch grössere Entwicklung der betreffenden Tumoren ist nicht zu selten, wenigstens finde ich in einigen, später zu besprechenden französischen Fällen dasselbe Phänomen erwähnt.

In unserem Fall II beherrscht eine schwere Neurose die Scene, so eigenartiger Natur, dass ein schweres centrales (spinales) Leiden vermuthet werden konnte. Mit derselben treten an den Fuss- und Kniegelenken Lipome in symmetrischer Anordnung, und an den Vorderarmen eine merkwürdige Fettablagerung ebenfalls in symmetrischer Form auf, also an Stellen, die nichts weniger als Prädilectionsstellen von Fettgeschwülsten sind.

In beiden Fällen waren prädisponirende Momente, wie Erblichkeit, Alcoholismus, auszuschliessen, dagegen haben beide nach eigener Angabe viel Sorgen und Kummer zu überstehen gehabt. Fall II war ausserdem seit der Verheirathung nervös alterirt; Migräne mit heftigen Brechanfällen hatten Jahrzehnte bestanden.

Sehen wir uns in der Literatur um, so finden wir einige Fälle, wo ebenfalls rheumatoide Schmerzen und nervöse Affectionen als Begleiterscheinungen symmetrischer Lipome angegeben werden.

Fall 3 von C. Fieber[1]), Deutsche Zeitschrift für Chirurgie 1881, citirt von Grosch. „Ein Fall von Lipoma multiplex symmetricum." Die Trägerin dieser Geschwülste ist ein 34 Jahre altes, lediges Dienstmädchen. Patientin kam wegen einer schon seit längerer Zeit bestehenden Schmerzhaftigkeit des rechten Schultergelenks zur Consultation. Bei Betrachtung der entblössten Körperoberfläche fällt vor Allem jederseits eine die Gegend des Schulterblatts, Schultergelenks, des äusseren Drittels vom Schlüsselbein und der oberen zwei Drittel des Oberarms umfassende Anschwellung auf. Die Geschwulst ist nach innen, oben und gegen den unteren Theil des Oberarms hin ziemlich scharf begrenzt; sie umfasst den Oberarm in seinen oberen zwei Dritttheilen ringsum

1) Grosch, l. c. S. 380.

vollständig, wenngleich sie an seiner Aussenseite bei Weitem voluminöser erscheint, als an der Innenseite. Der Tumor ist derb elastisch und ohne jede fühlbare Lappung. Die gegebene Beschreibung gilt in allen Einzelheiten gleichmässig für den Tumor der rechten wie für jenen der linken Schultergegend, selbst die Grösse zeigt keine wesentliche Differenz. In der rechten Schultergegend empfindet Patientin zeitweise dumpfe, auch bisweilen reissende Schmerzen von nicht sehr grosser Intensität. — Ausser diesen beiden grossen Geschwülsten findet man noch zwei ähnlich beschaffene, deren jede etwa die vier- bis fünffache Grösse einer Orange hat, zu beiden Seiten der Wirbelsäule, ungefähr von der Höhe des unteren Schulterblattwinkels bis gegen den hinteren Abschnitt des Darmbeinkammes herabreichend; sie sind an der Oberfläche deutlich gelappt. Beide Geschwülste sind einander nach Grösse und Form vollkommen gleich. — Neben diesen vier symmetrisch gelegenen Tumoren sieht man noch in der Gegend der Dornfortsätze der unteren Halswirbel eine rundliche, etwa citronengrosse Geschwulst, welche etwas weicher, sonst aber wie die vorigen beschaffen ist und etwas verschoben werden kann. — Der gesammte Panniculus adiposus zeigt eine sehr ungleichmässige Vertheilung; im Gesichte mager, zeigt die Patientin am Halse und an der oberen Brusthälfte, sowie längs der Wirbelsäule nur geringen Fettreichthum; die Brüste sind fettarm. Ganz besonders auffallend ist die vollständige Fettlosigkeit des subcutanen Zellgewebes im unteren Drittel beider Oberarme, sowie an den Vorderarmen und Händen, einem Gebiete, das sich nach oben zu gegen die beiden grossen Tumoren durch eine scharf markirte Furche abgrenzt. Auch an der unteren Körperhälfte bestehen ganz auffällige Differenzen. In der Regio epigastrica findet sich ein mächtiger quergelagerter Fettwulst, der fast den Charakter einer Geschwulst trägt und in der Höhe des Nabels durch eine tiefe Horizontalfurche von der Unterbauchsgegend geschieden ist. Im Bereiche dieser letzteren, sowie auch der Kreuzbein-, Hüft- und Gesässgegend ist das Unterhautzellgewebe ziemlich fettreich. Dieser Fettreichthum verliert sich jedoch schon in der Höhe der beiden grossen Trochanteren rasch und in der unteren Hälfte beider Oberschenkel; an Knieen, Unterschenkeln und Füssen ist die Haut gerade so fettarm, wie an den Vorderarmen und Händen der Patientin.

Fall 4 von Wahl's[2]) Beobachtung auf der Dorpater chirurgischen Klinik (nach Grosch). T. K., 42jährige, estnische Bäuerin, verheirathet und Mutter von fünf Kindern, stellte sich am 15. October 1885 in der chirurgischen Klinik wegen rheumatoider, vager Schmerzen vor, die sie seit mehreren Monaten besonders oben an den Extremitäten und an mehreren Stellen des Rumpfes zeitweilig verspürte. Ihr sonstiger Gesundheitszustand war bis auf ein hartnäckiges Uterinleiden stets ein befriedigender gewesen. Bei der Entblössung der oberen Extremitäten fiel sofort eine merkliche Anschwellung auf, die beiderseits vollkommen symmetrisch die laterale und hintere Fläche der Oberarme von der Schulterwölbung bis hinab drei Querfinger breit über der Ellenbeuge eingenommen hatte und diese Gebiete polsterartig verwölbte. Die Pal-

1) Grosch, l. c. S. 380.

pation liess an der Consistenz, dem lappigen, stellenweise mehr feinkörnigen Bau und an der grubenförmigen Einziehung beim Anspannen der sonst ganz normalen Haut unschwer erkennen, dass es sich um eine reichlichere Fettablagerung im Panniculus adiposus handele, welcher hier durchschnittlich eine Mächtigkeit von circa 4 Cm. angenommen hatte; ohne scharf markirte Grenzen flachte sich diese hypertrophische Partie gegen das Fettpolster der Umgebung ab, das an der verticalen Oberarmseite auffallend fettarm erschien und sich in dünnen Falten emporheben liess. Denselben Eindruck der Atrophie, der mit dem kräftigen Habitus der Patientin contrastirte, machte gleichfalls auch das Unterhautzellgewebe beider Vorderarme, sowie beider Unterschenkel, besonders in ihren unteren zwei Dritteln, während wiederum das Fettpolster an den lateralen Seiten der Oberschenkel und theilweise auch am Gesäss eine stärkere Volumenzunahme erfahren hatte. Auch an den zuletzt genannten Bezirken ist die Fettanhäufung nicht deutlich umgrenzt, doch konnte man hier und ebenso an den Oberarmen beim Uebergang in die, wie schon bemerkt, etwas abgemagerte Fettschicht der Nachbarschaft hin und wieder einzelne bis wallnussgrosse, discret liegende Knoten herauspalpiren.

Aehnliches zeigte sich an beiden Mammae, in deren gleichfalls sehr reichlichem Fettpolster mehrere vereinzelte, von dem übrigen Fettlager deutlich abgrenzbare Lappen eingesprengt waren. Endlich fanden sich noch diffuse Fettanhäufungen auf dem Rücken, und zwar beiderseits symmetrisch in den Reg. supraspinatae scapulae und den beiden Lendengegenden.

Ueberhaupt war der Panniculus adiposus des Rückens stärker entwickelt, als der des Abdomen. Ausser den erwähnten, in der unmittelbaren Umgebung der diffusen Fettschichten oder in diese selbst eingesprengt liegenden Knoten fanden sich noch an folgenden Körperstellen haselnuss- bis kleinhühnereigrosse subcutane Lipome: eins über dem Proc. spin. des 7. Halswirbels, eins am unteren Winkel der linken Scapula, während sich an der entsprechenden Stelle der rechten Scapula eine stärkere diffuse Schwellung des Fettpolsters bemerkbar machte; eins in der hinteren Axillarlinie in der Höhe der 12. Rippe und eins über der rechten Darmbeincrista; endlich eins in der Linea alba, 4 Cm. unterhalb des Process. xyphoid. Das Fettpolster am Kopf, Gesicht und Hals, sowie an den Händen und Füssen normal.

Fall 5. Auf der 59. Versammlung der Gesellschaft Deutscher Naturforscher und Aerzte berichtete Israël[1]) über einen Fall diffuser symmetrischer Lipome des Oberarms, verbunden mit Neuralgien und motorischer Schwäche, so dass ihm eine neuropathische Anlage für die Lipome wahrscheinlich erscheint.

Fall 6. Bucquoy[2]) (Société médicale des hôpitaux de Paris, 17 juin 1891) berichtet in der Gaz. des hôp. Nr. 77 (vgl. Bouju, Thèse

1) Tageblatt der 59. Versammlung Deutscher Naturf. u. Aerzte. 1886. S. 150.

2) Vgl. Bouju, Thèse de Paris 1892, Des lipomes multiples symétriques d'origine nerveuse. p. 33.

de Paris 1892. Des lipomes multiples symétriques d'origine nerveuse p. 33) über folgenden Fall:

Ein 51jähriger Kanzleidiener (garçon de bureau) wird wegen linksseitiger Ischias in das Hôtel-Dieu aufgenommen. Er ist von kräftigem Körperbau und robustem Aussehen, ohne Neigung zu Fettleibigkeit; er ist kein Alkoholist.

In seinem 18. Jahre acquirirte er Lues; später erkrankte er mehrere Male an Luftröhrenkatarrh, schliesslich an einem varicösen Fussgeschwür und varicösem Ekzem.

Seit mehreren Jahren spürte er öfter Schmerzen in der Lendengegend, die bis in die Beine ausstrahlten und bei feuchter kalter Witterung intensiver wurden. Die jetzige Ischias veranlasste ihn, das Hospital aufzusuchen. Bei der Untersuchung wurden eine Reihe symmetrisch sitzender Lipome entdeckt.

„On est frappé immédiatement du faciès particulier de ce malade et du développement énorme de son tissu adipeux qui lui fait au-dessous de la mâchoire inférieure un vaste double menton. En arrière se trouvent de grosses masses graisseuses disposées symétriquement sur la nuque et derrière les apophyses mastoides, de sorte que le cou tout entier est comme entouré d'une espèce de collier coupé en divers points par des sillons plus ou moins profonds."

Die Anfänge des Leidens machten sich 18 Jahre zuvor bemerkbar. Zu gleicher Zeit entwickelten sich an verschiedenen Körpertheilen ganz ähnliche Tumoren von Mandarinen- bis Orangengrösse, von runder und spindelförmiger Gestalt, alle aber symmetrisch angeordnet.

Ausser dem Fetthals mit Doppelkinn finden sich je zwei hinter den Ohren, ferner im Nacken, vier auf der vorderen Seite des Rumpfes, zwei hinten in der Lendengegend, zwei im Scrotum, derart, dass die Hoden nach dem Leistenring zu gedrängt werden, zwei am Oberarm, nicht weit von der Achselhöhle.

Die unteren Extremitäten sind frei, auch die linke, wo die Ischias sitzt.

Fall 7 von Boucher de Rouen (France médicale, 13 juin 1889, n. 67, p. 769 und Bouju, l. c. p. 35).

Frau N., 55 Jahre alt, von gesunden Eltern stammend, fühlte sich bis zum Eintritt der Menopause (1886) völlig wohl. Seit dieser Zeit leidet sie an Congestionen nach dem Kopfe, die zur Zeit der sonst eintretenden Menses ihren Höhepunkt erreichten. Aber auch das Temperament, der Charakter änderte sich; die Frau wurde jähzornig, ja sie bekam manchmal förmlich Wuthanfälle.

Eines Morgens wurden ganz zufällig bei der Morgentoilette zwei an jeder Seite des Halses sitzende Tumoren von Taubeneigrösse bemerkt.

Im Jahre 1887 erschienen noch zwei symmetrische Geschwülste von der Grösse einer kleinen Mandel auf der Dorsalseite der Hand, in der Gegend des 2. und 3. Metacarpalknochens; dann Ende desselben Jahres zwei weitere, etwas grössere am äusseren Malleolus. Im Jahre 1888 entwickelten sich dann noch in beiden Kniekehlen Tumoren von der Grösse eines Taubeneies. Im December desselben Jahres traten unbestimmte, intermittirende Schmerzen in den Gelenken auf; gleichzeitig fühlte man

in beiden Kniekehlen, später auch noch im rechten Ellbogengelenk, Knacken, Zeichen des beginnenden chronischen Rheumatismus.

Zu bemerken ist, dass die Mutter der Patientin anscheinend auch einmal eine gichtisch-rheumatische Affection gehabt hat (névralgie sciatique goutteuse).

Der Status praesens vom Mai 1889 lautete, abgesehen von unseren Tumoren:

„Frequents accès de colère pendant lesquels Mme. N. a la face violacée et est ensuite couverte de sueurs, intelligence conservée toutefois avec la préoccupation continuelle de son affection.

Aucun trouble dans la sensibilité, le réflexe tendineux serait peut-être un peu exagéré: état de paresse vaso-motrice persistant.

Le pouls et la température sont normaux, les systèmes digestif et respiratoire sont intacts et en dehors de légères obnubilations visuelles coïncidant avec les congestions passagères auxquelles la malade est sujette, il n'y a rien à signaler du côté des organes des sens. Les deux craquements articulaires existent dans les articulations du genou et le coude droit. Ainsi donc chez cette malade qui de par sa mère (névralgie sciatique goutteuse) est candidate à une maladie par ralentissement de la nutrition, les troubles nerveux psychiques, modification du caractère, accès de colère violente, l'état de paralysie vaso-motrice, survenant après la ménopause, sont bientôt suivis de l'éclosion successive de tumeurs symétriques dans le tissu cellulaire sous-cutané, signe avant-coureur du rheumatisme chronique qui va en se caractérisant de plus en plus."

Fall 8 von Mathieu (Arch. génér. de médecine, novembre 1885, p. 607 und Bouju, l. c. p. 38).

Frau R., 52 Jahre alt, Tagelöhnerin, spürt seit einigen Wochen heftige Schmerzen in den unteren Extremitäten, gleichzeitig bemerkt sie das Auftreten von Tumoren an Knieen und Hüften.

Sie war sonst gesund gewesen, hatte nicht an Syphilis gelitten, nie Rheumatismus, nie eine Hautaffection gehabt, nur hatte sie einmal, das Jahr zuvor, Schmerzen in den Beinen gespürt, doch so, dass sie nur kurze Zeit im Hospital zu liegen brauchte.

Diesmal scheint sie infolge von Ueberanstrengung und ausserordentlicher Strapazen krank geworden zu sein.

Bei der Untersuchung bemerkt man eine Anzahl Tumoren von beträchtlicher Grösse (10 Cm. in der Länge, 5—6 Cm. in der Breite, 3 bis 4 Cm. in der Höhe), die nicht scharf begrenzt sind, sondern ganz allmählich in ihre Umgebung übergehen. Sie sind deutlich als Lipome zu erkennen.

Die Vertheilung der Geschwülste ist eine durchaus symmetrische; nur sind sie links mehr entwickelt als rechts.

Auf der inneren Seite beider Kniee findet man zwei Tumoren, dicht aneinandergedrängt.

Beide Lenden sind auffallend stark; die äussere und obere Gegend wird eingenommen von einer sehr umfangreichen Geschwulst, die über die Crista ilei hinweggeht.

In der Fossa epigastrica befindet sich ein Tumor, der nach beiden Hypochondrien sich erstreckt.

An den Beinen sonst nichts Abnormes; die oberen Extremitäten sind absolut frei.

Bei der Untersuchung des Ischiadicus auf die klassischen Schmerzpunkte findet man nur den Truncus ischiadicus und seine Umgebung druckempfindlich. Ausser diesem künstlich hervorgerufenen Schmerz besteht noch ein spontaner, aber keine Hyperästhesie oder Anästhesie oder irgend eine Alteration der Sensibilität.

Im Uebrigen leidet Patientin noch an Schmerzanfällen im Epigastrium mit nachfolgendem galligen Erbrechen. (Survient une crise douloureuse à l'epigastre avec vomissements bilieux à la suite de cette crise.)

In der Folgezeit haben die Tumoren, mit Ausnahme der am Abdomen, die an Grösse zunahmen, sich verkleinert.

Fall 9 von Bouju: Lipomes multiples, symétriques. Tabès, arthritisme. Thèse de Paris, 1892.

Es handelt sich um einen 52jährigen Juwelier, dessen Eltern relativ frühzeitig gestorben waren, und zwar der Vater, beiläufig gesagt, ein Absynthtrinker, im Alter von 42 Jahren an Lungenentzündung, die Mutter, 40 Jahre alt, infolge eines Herzleidens, Folge von Rheumatismus. Von drei Brüdern leben zwei und sind gesund, einer hat durch Selbstmord wegen Geldverluste geendet.

Unser Patient hat in seiner Kindheit keine nennenswerthen Krankheiten durchgemacht. Im Alter von 20—25 Jahren litt er viel an Migräne; er hat angeblich nicht an Syphilis gelitten, bekam aber frühzeitig einen Kahlkopf.

Im Alter von 32 Jahren wurde er eines Tages plötzlich von Blindheit und Ptosis, die rechts mehr als links ausgeprägt war, befallen. Die Amaurose verschwand relativ schnell, während die Ptosis und eine gleichzeitige Diplopie sehr langsam im Laufe von 8 Monaten unter Anwendung von Jodkali und Elektricität zurückgingen.

13 Jahre darauf war es ihm auf der Strasse, als ob ihm die Beine fehlten. Er fiel hin, ohne das Bewusstsein zu verlieren. Ein Jahr später merkte er eine zunehmende Schwäche in den Beinen; er musste einen Stock benutzen und beim Gehen auf die Füsse sehen. Gleichzeitig machten sich wieder Sehstörungen bemerkbar. Er sah Schmetterlinge und bekam sogar Hallucinationen: er sah Schattenspiele an der Wand, Personen über die Dächer laufen, Thiere, besonders Löwen; jedenfalls Folgen von Alkoholexcessen.

Seit 4—5 Jahren spürt er heftige, bohrende Schmerzen in den unteren Extremitäten, hauptsächlich im Knie und der Fussspanne und besonders links. Die Schmerzen treten periodisch auf, kommen selbst Nachts und halten bald einen, bald 3 Tage lang an. Manchmal gesellen sich noch Lumbalschmerzen, aber von geringer Intensität, dazu.

Im Alter von 28 Jahren bemerkte übrigens Patient hinten im Nacken eine Geschwulst; gleichzeitig wurde der Hals dick, und nach und nach traten noch an anderen Stellen Geschwülste auf.

Bei der Untersuchung lässt sich Folgendes constatiren:

Ungleichheit der Pupillen (die rechte ist kleiner als die linke), geringe rechtsseitige Ptosis, Fehlen des Patellarreflexes.

Lunge und Herz sind gesund, Verdauung in Ordnung.

Einen sonderbaren Anblick bietet das Aeussere des Mannes, der 7 Jahre zuvor noch 150 Pfund gewogen und jetzt nur noch 117 wiegt. Der Mann ist mager, von schmächtiger Taille, die Arme und Beine sind schlank, während der Rumpf und vor Allem der Kopf wahrhaft monströs erscheint, wie ein Medusenhaupt.

Das Haupt sitzt quasi auf 4 Tumoren, die symmetrisch und von bedeutender Grösse sind, auf; davon sitzen 2 im Nacken, 2 unter dem Oberkiefer. Diese beiden Geschwulstgruppen sind durch eine sehr deutliche Furche geschieden, die am Ohrläppchen anfängt und schief nach vorn, nach der Regio clavicul. herabgeht. In Wirklichkeit ist die Trennung nur eine scheinbare, denn bei der Palpation erkennt man weiche Massen, die jederseits die vorderen und hinteren Lappen verbinden. Die vorderen bezw. submaxillaren sind theilweise durch den Bart verdeckt; sie bilden zwei symmetrische Massen, die vom Os maxill. sup. bis zum Schlüsselbein reichen und durch eine median verlaufende Furche getrennt sind; diese Furche, die von der Kinnspitze bis zum oberen Rand des Sternum geht, misst 17 Cm. Eine Linie, die man von einem Ohrläppchen zum anderen über die grösste Convexität der Tumormassen zieht, misst 38 Cm.

Bei der Palpation erkennt man genau, dass es sich um Lipome handelt.

Die beiden hinteren Tumoren haben einen Umfang von 33 Cm.; sie sind deutlich jederseits in 4 Lappen getheilt.

Eine sehr deutliche Furche trennt Hals von Brust; sie misst 52 Cm. und geht schief nach unten und vorn.

Regio thoracica posterior: Unterhalb dieser Furche findet man zwei Tumoren von dem Volumen einer grossen Orange, die auf ihrer Oberfläche ein leichtes Adergeflecht zeigen.

Zwei andere Geschwülste von derselben Grösse sitzen am unteren Schulterblattwinkel und reichen bis zur Schulterblattgräte.

Zwei andere von der Grösse einer Nuss befinden sich am oberen Winkel der Scapula; zwei in der Gegend des 12. Brustwirbels von der Grösse einer Haselnuss.

Regio thoracica anterior: Zwei Geschwülste in der Mitte beider Clavicula von der Grösse einer kleinen Orange; zwei von derselben Grösse am unteren Rand des Pectoralis major; zwei von Haselnussgrösse unterhalb der genannten in der Gegend der Brustwarzen.

Ueber die ganze vordere Brust zieht sich ein Netz oberflächlich verzweigter Venen.

Regio brachialis: Zwei Geschwülste von dem Volumen einer kleinen Orange am Arronium; zwei in der Gegend der Insertion des Deltoides; zwei im oberen Drittel des Triceps von Orangengrösse rechts, links etwas weniger gross; zwei im oberen Drittel des Biceps, nach der Achselhöhle hin prominirend.

Im Ganzen sind die Tumoren der rechten Schulter stärker entwickelt, als links, aber immerhin symmetrisch geordnet.

In der Ellbogenbeuge eine weiche Masse, die die Beugefalte ganz verwischt und bei der Flexion deutlich sichtbar wird.

Abdomen: Eine von der Grösse eines Manneskopfes, vom Processus xiphoid. zum Schambein reichende, in der Mitte gelegene Geschwulst, eine

Einzelgeschwulst darstellend. Am Leistenring und Leistencanal jederseits ein weicher Tumor.

Membra inferiora: Zwei weiche Tumoren in der Gegend des Scarpaschen Dreiecks von der Grösse einer Nuss. Keine Varicen. Die Beine sind mager und frei von Tumoren.

Fall 10. Armand Syredey, Société médicale des hôpitaux, 30 juin 1892. Boujul. c. p. 10.

Lipomes multiples et symétriques chez un malade atteint de rhumatisme articulaire subaigu avec purpura des membres inférieurs.

A. H., 42 jähriger Mann, wird am 17. Juni 1892 in das Hôtel-Dieu wegen Gelenkschmerzen, die das Laufen unmöglich machen, aufgenommen.

Anamnestisch wird festgestellt, dass die Grosseltern gesunde kräftige Leute ohne Krankheitsanlagen gewesen sind. Der Vater war ein sehr kräftiger, etwas starker Mann, der an Rheumatismus gelitten; die Mutter war im Alter von 70 Jahren nach 11 monatlichem Krankenlager (woran, unbekannt) gestorben.

Von 11 Geschwistern waren 4 im zarten Alter gestorben, zwei erst später, 50—60 Jahre alt, nachdem sie längere Zeit „an geschwollenen Beinen" (jambes enflées) gelitten; die noch lebenden Geschwister sind angeblich gesund.

Der Patient selbst hat mehrere Beschäftigungen getrieben; erst war er in einem Gewürzladen thätig, dann arbeitete er als Tagelöhner, zuletzt war er in einer Leimfabrik.

Im 4. Lebensjahre hat er Pocken, im 12. Abdominaltyphus überstanden. Während seiner Kindheit und Jugendzeit hat er viel an Nasenbluten gelitten.

Im Alter von 15 Jahren verspürte er in den Gelenken vage, aber ziemlich hartnäckige Schmerzen, die ihn aber nicht ans Bett fesselten; seit dieser Zeit verspürte er öfter nach Erkältungen und Anstrengungen ähnliche Beschwerden.

Mit dem 28. Jahre überstand er Lungenentzündung und 1889 Influenza.

Die jetzige Krankheit datirt 3 Wochen zurück. Seit 8 Tagen bemerkte Patient noch zahlreiche rothe Flecke an beiden Beinen, Flecke, die sich jeden Tag vermehrten; dabei war die Haut ödematös, Ursachen, die den Patienten bewogen, das Hospital aufzusuchen.

Bei der Aufnahme wurde Fieber (38,2) constatirt und die Diagnose auf subacuten Rheumatismus, Purpura und Plattfuss (pied plat valgus) gestellt.

Verdauungstractus war in Ordnung, der Appetit gut, Stuhl normal und regelmässig; Leber normal.

Kein Zucker, kein Eiweiss im Urin. Puls regelmässig, etwas hart, die Arterien nicht atheromatös. Herzfehler, Atherom der Aorta mit Stenose, aber keine Aorteninsufficienz.

Bei der Auscultation der Lungen nichts Bemerkenswerthes; ein kurzer, trockener Husten scheint nervösen Ursprungs zu sein. Kurz, H. hat subacuten Gelenkrheumatismus, complicirt mit Purpura rheumatica und einer Endocarditis aortica.

Aber bevor man den Kranken entkleiden lässt, um die kranken Gelenke zu untersuchen, wird die Aufmerksamkeit aller Beobachter durch

enorme Geschwülste, die den Hals nach Art eines Halzbandes umgeben, und die schon bei der oberflächlichsten Untersuchung sich als Lipome charakterisiren, erregt. Auch auf anderen Körperstellen finden sich Tumoren; aber alle sind regelmässig vertheilt, vollkommen symmetrisch geordnet. Die grössten finden sich am Halse.

Vorn unmittelbar unter dem Unterkiefer bilden sie zwei kaum von einander abgrenzbare Massen; in der Mittellinie verläuft eine seichte Furche.

Diese beiden Tumoren, jeder von Faustgrösse, reichen bis vor den Kehlkopf herab. Je nachdem nun der Kopf gebeugt oder erhoben wird, hat man bald den Anblick eines Doppelkinnes, bald eines grossen Kropfes, zumal die anderen Partien der Geschwülste sich hinter das Brustbein fortsetzen.

Im Nacken findet man zwei ähnliche Tumoren unter dem Bilde zweier transversalen Massen, die durch eine tiefe Verticalfurche getrennt sind, die von Zeit zu Zeit den Sitz eines lästigen Intertrigos bildet.

Von diesen beiden Tumoren sitzt die obere Masse bis an die Apophyse des Os mastoideum und bis zur Höhe der Regio occipitalis, die untere bis an die Spina scapulae und darüber hinaus. Beide Tumoren gehen allmählich in das benachbarte Fettgewebe, das diffus verdickt ist und die obere Partie des Thorax, die Schultern und die Oberarme wie ein Tuch einhüllt, über.

Zwischen den Tumoren des Halses und des Nackens bemerkt man unregelmässige Ausläufer, auf denen deutlich kleine Knötchen sich erheben; eins dieser Knötchen, etwas grösser als eine Nuss, sitzt auf der linken Wange dicht am Unterkiefer, die einzige Stelle des Gesichts, die mit einem Tumor besetzt ist.

Die beiden Schultern sind mit einer ziemlich gleichmässigen Fettmasse bedeckt, die unten die hintere Achselhöhlenwand überzieht und einen länglichen, dieser Grenze parallelen Tumor bildet.

Die oberen Extremitäten zeigen diffuse Lipome in der Form breiter Streifen, deren grösste Dicke innen am Biceps, aussen und hinten am Triceps sich befindet.

In der Gegend des Ellbogens bildet die Fettmasse mehrere deutliche Buckel. Der übrige Theil des Vorderarmes und die Hand sind frei.

Auf dem Thorax bemerkt man noch jederseits zwei breite Fettwülste, je eine am Schulterblattwinkel, ferner eine an der Schulterblattgräte.

Die Brüste sind wie bei einer Frau entwickelt und deutlich lipomatös.

Am Bauche bemerkt man beiderseits von der Linea alba unterhalb des Nabels je eine beträchtliche Fettmasse, die bis zum Arcus cruralis herabgeht.

An jedem Leistencanal liegt ein etwa taubeneigrosses Lipom, das eine Hernie vortäuschen könnte. Scrotum und Testikel sind intact.

Unterhalb der früher erwähnten Fettplatten auf dem Rücken finden sich kleine Geschwülste in der Gegend der Articulatio coxo-vertebralis.

Vor dem Scarpa'schen Dreieck findet man an der „Wurzel des Schenkels" eine grosse Fettmasse; ebenso lange Fettgewebszüge aussen am Oberschenkel; von der Mitte des Oberschenkels an sind keine Tumoren mehr zu bemerken.

Mit ihrer relativen Magerkeit bilden die Unterextremitäten zu den oberen einen merkwürdigen Contrast.

Alle Geschwülste zeigen die charakteristischen Merkmale der Lipome. Die ersten Tumoren, und zwar am Halse, haben sich vor 17 Jahren entwickelt; dann folgten die im Nacken und dann erst die übrigen.

Fall 11. Dartigolles, Société médicale des hôpitaux, 10 juillet 1891. Bouju p. 45. (NB. Die nachfolgenden kurzen, aber in ihrer Kürze charakteristischen Krankengeschichten gebe ich wörtlich, ohne sie zu übersetzen, wieder.

Malade âgée de 21 ans.

Antécédents héréditaires. — Père névropathe et dyspeptique, mère d'une bonne santé ayant des ascendants entachés de nervosisme et d'un caractère excentrique.

Antécédents personnels. — Dermatose à 4 ans, plus tard fréquents maux de gorge et des rhumes, à la puberté chlorose.

A 18 ans, céphalées, essoufflements et faiblesses, douleurs dans les membres.

Sciatique droite; mictions frequentes et douloureuses.

Migraines intenses, rebelles à tout traitement. Hydrarthrose du genou légère, chutes frequentes pendant la marche.

Etat actuel. — Face déformée et contrefaite par des tumeurs siégeant sur sa surface.

Encolure énorme.

Tumeurs volumineuses à la nuque.

A la région lombo-sacrée tumeur énorme impaire.

A la partie interne et supérieure des cuisses, deux tumeurs symétriques fusiformes.

En tout 9 tumeurs, 9 lipômes, qui augmentent de volume.

Réglée d'une façon irrégulière et presque nulle parfois, une seule menstrue en un an; elle présente de plus actuellement une sécheresse de la peau caractéristique de l'ichtyose, poils abondants.

Souffle léger à la pointe, pouls petit et régulire, depuis un mois les jambes sont enflées.

Fall 12. Desnos, Société médicale des hôpitaux, 10 juillet 1891; Bouju p. 46.

Dame X., présentent sur tout son corps des tumeurs rappelant par leur consistance, ici plus molle, presque fluctuante; la plus dure, plus résistante, granuleuse en certains points, soit les lipômes, soit ce qui a été decrit sous le nom de pseudo-lipômes.

En nombre considérable, situées aux membres supérieurs, inférieurs, avant-bras, bras et cuisses, face externe.

Quelques-unes sur les parties latérales du tronc.

Du volume d'une cerise à celui d'une petite pomme.

La peau avait conservé sa coloration normale.

Quelques-unes de ces tumeurs situées au cou avaient en partie disparu.

Toutes ces tumeurs sont symétriques, sauf une médiane au niveau du sternum.

Cette dame est un type d'arthritisme. Rhumatisme articulaire aigu

antérieur, douleurs frequentes encore dans les jointures, gonflement des articulations phalangieuses.

Fall 13. A. Mathieu. Gazette des hôpitaux, 8 juillet 1890, No. 78. Bouju, p. 48.

Mme. X., 65 ans, atteinte depuis trois ans de douleurs nevralgiques lombaires très intenses et présentant une saillie convex du rachis qui porte sur 4 ou 5 apophyses épineuses dorsales dernières et premières lombaires. Rhumatisante, ayant tous les symptômes articulaires de l'arthritisme, il est probable qu'elle est atteinte actuellement d'arthrite de la colonne vertébrale ayant amené de la deformation et de la compression nerveuse.

Il existe sur le front du côté droit des cicatrices qu'il est facile de reconnaître pour des cicatrices de zona. Elles datent de 2 ans.

Rien dans les urines.

Aux membres inférieurs il existe 4 lipômes symétriques, deux de chaque côté: deux siègent au niveau du grand trochanter, volume d'une tête de foetus.

Apparition remontant à un an, varicosités aux membres inférieurs, et oedème des extrémités. Il existe en plus un mauchon oedémateux qui embrasse la moitié externe de la jambe et qui rappelle l'éléphantiasis; tuméfaction résistante, élastique, dans laquelle on ne peut produire, par la pression digitale, le godet caractéristique de l'oedème.

Fall 14. Cargowla. Annales médico-psychologiques, mars—avril 1891. Bouju, p. 62.

Paralysie générale avec signes somatiques et psychiques. Abscence d'accès congestifs. Développement de tumeurs lipomateuses dans le tissu sous-cutané. Situation symétrique de ces tumeurs.

L., François-Emile, 42 ans, cocher, interné au Dépôt le 9 juin 1890. M. le Dr. Legras pose le diagnostic de paralysie générale avec affaiblissements des facultés intellectuelles et de la mémoire; idées vagues de persécution. Inconscience des actes. Malpropreté. Trouble de la parole. Inégalité pupillaire. M. M. les DDr. Maynan, Vallon et Marandon de Montyel confirment le diagnostic de paralysie générale avec tous les signes somatiques et psychiques.

Pendant un séjour à Ville-Evrard le malade n'a en aucune attaque congestive, ni accès d'agitation. Pas de maladie intercurrente.

Il présente actuellement tous les symptômes en grande partie de la paralysie générale.

Antécédents et renseignements sur sa famille inconnus; cependant il paraît résulter de son interrogatoire que sa mère est alcoolique et qu'un de ses frères est mort à 42 ans de phthisie pulmonaire.

Rien de particulier à noter du côté des viscères.

Le pannicule adipeux sous-cutané présente un certain développement, ce qui donne au malade l'aspect d'un individu gras.

A la région zygomatique, en avant du tragus et située symétriquement de chaque côté de la face, une tumeur lipomateuse, grosse comme un oeuf de pigeon.

En arrière de chaque oreille, on trouve également deux tumeurs ayant la dimension d'un oeuf de pigeon.

La région sous-maxillaire est occupée par une masse graisseuse que fait le tour de toute la région.

Cette masse est lâche, diffluente, peu élastique. La ligne médiane la sépare, par une dépression à peine sensible, en deux moitiés inégales; celle du côté droit plus vaillante.

Au tiers moyen de deux clavicules, deux tumeurs grosses comme une noix.

A la région deltoïdienne on trouve un pannicule adipeux en forme de manchon, limité en haut par un bourrelet épaisse qui s'arrête brusquement au niveau de l'acromion.

En bas il se continue avec les tegumente du bras. La consistance est celle de l'oedème dur.

Des deux côtés de la ligne médiane de la région sacrée, à sa partie supérieure on voit deux masses graisseuses, de la grosseur d'un oeuf de poule, réunis par une lamelle graisseuse qui passe par dessus les trois apophyses épineuses supérieures de la région sacrée.

Es sind ausser meinen beiden Fällen noch zwölf[1]), die ich aus der Literatur, und zwar drei[2]) aus der deutschen, neun aus der französischen, zu einer Gruppe zusammenstellen konnte, zu einer Gruppe, die sich, abgesehen von unseren symmetrischen Lipomen, durch complicirende nervöse oder rheumatische bezw. rheumatoide Affectionen charakterisirt.

Zwei Fälle zeigen ein schweres centrales Leiden als Complication: Tabes dorsalis der Fall von Bouju, allgemeine Paralyse der Fall von Cargowla.

Menstruelle Störungen machen sich geltend in meinem Fall I (vorzeitiges Climakterium mit periodischen Schmerzattaquen), in dem Fall von Boucher de Rouen (Climakterium mit periodischen Wutanfällen) und bis zu einem gewissen Grade auch in dem Falle von Dartigolles, wo Amenorrhoe neben Gelenkrheumatismus die Scene beherrschte.

Rheumatische und rheumatoide Begleiterscheinungen bieten die übrigen Fälle.

Dieser wohlcharakterisirten Gruppe mit complicirenden Begleiterscheinungen steht nun eine Gruppe gegenüber, wo die Eruption der symmetrischen Lipome ohne alle Störung, völlig symptomlos erfolgte.

---

1) Eigentlich dreizehn } da einer der interessantesten (Fall von Buchterkirch
2) Bezw. vier, } und Bumke) am Schlusse der Arbeit mitgetheilt wird.
Auch der Fall von Alsberg (S. 113 dieser Arbeit), der nahezu symmetrische Anordnung zeigt, kann hierher gerechnet werden; man kann dann von 14 bezw. 5 Fällen statt 12 und 3 reden.

Auf der 59. Versammluung Deutscher Naturforscher und Aerzte erwähnt v. Volkmann[1]), dass er Lipome symmetrisch am grossen Trochanter sitzend gefunden habe.

Ebenso berichtet Küster[1]) von einem Mann mit symmetrischen lipomatösen Geschwülsten am Nacken; der Patient war Alkoholist.

v. Bramann[1]) stellte auf derselben Versammlung zwei Patienten mit nahezu symmetrischen Lipomen vor, beide waren Alkoholisten. Es fanden sich diffuse Lipome an Nacken, Schultern, Oberarmen, Bauch und Oberschenkeln vor.

Bowmann[2]) (London Journal of medecine 1849,11, citirt nach Brohl, l. c.) behandelte einen gesunden Knaben, der an jedem Augenlid ein entstellendes Lipom hatte.

Morel-Lavallée[2]) (Gaz. d. hôp. 137, citirt nach Brohl) sah symmetrische Lipome in den Kniekehlen.

Robert und Amussat[2]) (L'Union médic. 1851, citirt nach Brohl) amputirten die Brüste einer 21jährigen Dame, von denen die eine 30,5 die andere 20,5 Pfund schwer war.

Darbez (Thèse, 1868, citirt nach Bouju, p. 57) berichtet kurz folgende eigene Beobachtung:

D., Georges, 68 ans.

Antécédents personnels et héréditaires. — Nuls, 215 tumeurs parmi lesquelles certaines affectaient entre elles une certaine symétrie; telles étaient surtout celles des membres et en particulier celles des membres supérieurs. Ainsi distribuées.

Région antérieure du cou	5
Tronc, face antérieure	79
Tronc, face postérieure	43
Membre supérieur	57
Membre inférieure	91
	215

Quelqu'unes grosses comme les deux poings.

Huguier, Société de chirurgie, 7 mars 1855. (Diesen Fall beschreibt Bouju ausführlich. Soweit ich mich orientiren konnte, ist er identisch mit dem dritten Fall von Laskarides, der als Quelle angiebt: Perotte, du lipom, Nr. 44, Thèse de Paris 1857, ebenso scheint der Fall identisch zu sein mit einem Falle der These de Darbez, in der Bouju'schen Arbeit irrthümlicher Weise als neuer Fall gerechnet. Vgl. Bouju l. c. p. 49 und p. 58, ferner Laskarides, Ueber symmetrische Lipome, Strassburg 1878, S. 14 und 15.)

1) Tageblatt der 59. Versammlung Deutscher Naturforscher und Aerzte 1886. S. 150, bezw. S. 207 u. 208.

2) Brohl l. c. S. 64, 65.

Es handelt sich um einen 55jährigen Steinsetzer, einen gesunden, kräftigen Mann, dessen Vater im 87., die Mutter im 67. Jahre an Gebärmutterleiden gestorben ist. Zwei Schwestern unseres Patienten sind noch am Leben und völlig gesund; Niemand hat in der Familie an einer ähnlichen Affection gelitten, wie unser Patient selbst.

Vor 6 Jahren machte er bei einem Sturze zufällig die Wahrnehmung, dass auf der linken Seite des Nackens eine Geschwulst sass. Diese wurde immer grösser, andere kamen dazu und erreichten theilweise eine beträchtliche Grösse.

Die Geschwülste sind deutlich als Lipome zu erkennen; ihre Vertheilung ist eine auffallend symmetrische.

Die Tumoren machen keine Schmerzen, nur sind sie bei manchen Bewegungen im Wege.

Die Vertheilung der Geschwülste ist folgende:

Auf jeder Seite des Unterkiefers sitzt ein Tumor von der Grösse einer kleinen Orange.

Auf der äusseren Partie der Clavicula je einer von derselben Grösse.

Am Halse sitzt vorn in der Mittellinie ein unpaarer, links und rechts davon je ein Tumor von der früher beschriebenen Grösse.

Auf der Brustdrüse oberhalb der Warze fand sich jederseits ein sehr grosses Lipom, unterhalb der Brustdrüse sassen zwei andere.

Auf jeder Seite des Hypogastriums fand sich je eins von Kindskopfgrösse; ein unpaares in der Schamgegend.

An der äusseren Partie des Musculus deltoides und unter jeder Achselhöhle sassen drei Tumoren; an der Aussenseite jedes Oberschenkels im oberen Drittel je einer von halber Kindskopfgrösse.

Endlich fanden sich noch je zwei symmetrisch gelegene Lipome ober- und unterhalb der Regio mastoidea beiderseits, ferner zwei am unteren Schulterblattwinkel und zehn kleinere beiderseits der Wirbelsäule; ein unpaares in der Gegend des Os sacrum.

Lipômes	pairs	40
=	impairs	3
	Total	43

Foucher[1]) (Gazette des hôpitaux, 1869, p. 485. Revue clinique hebdomadaire; vgl. Bouju, p. 55 und Birch-Hirschfeld in Eulenburg's Realencyklopädie, 2. Aufl., Bd. XII, S. 105) berichtet von einem 35jährigen Kellner, der aus gesunder Familie stammte und selbst stets gesund gewesen war, der eine Reihe symmetrisch sitzender Lipome, die ohne alle Beschwerden entstanden waren, zeigte.

---

1) Dieser Fall ist zweifellos identisch mit dem 6. Falle von Laskarides, der Foucher selbst und die von mir nach Bouju citirte Quelle nicht angiebt, sondern Gazette de Strasbourg, Vol. IV. No. 59. p. 18. Ebenso scheint der Fall identisch zu sein mit dem 3. Falle der Thèse de Darbez, der von Bouju wiederum als besondere Beobachtung, wie vorher mit dem Falle Huguier und Fall II von Darbez geschehen, registrirt worden ist. Für diesen Fall Foucher's ist in der Thèse de Darbez als Quelle Gazette des hôpitaux, n. 122. p. 485 (cf. Bouju p. 79), während ebendiese Quelle von Laskarides für seinen 5. Fall angegeben wird.

Es fanden sich vier Lipome im Nacken, zwei vorn am Hals, auf jeder Seite neben der Schilddrüse eins, zwei in der Magengegend, rechts und links von der Mittellinie sitzend, zwei in der Lumbal- und weitere zwei in der Lumbal-Sacralgegend.

Es handelte sich also um 12 Tumoren, die eine Symmetrie der Anordnung und des Sitzes zeigten, wie sie Foucher noch nie beobachtet hatte. Die grössten Tumoren sassen in der Magengegend; sie waren faustgross.

Sedillot (5. Fall der Dissertation von Laskarides[1]) beobachtete folgenden Fall:

„R. J., Commissionär aus Colmar, trägt seit 7 Jahren eine Kette von Tumoren rings um den Hals. Diese Tumoren zeigten besonders in den letzten 6 Monaten ein schnelleres Wachsthum. Der Umfang des Halses des Kranken beträgt 86 Cm. Auf der Rückseite des Halses befindet sich an der Medianlinie eine Furche, welche zwei ziemlich gut isolirte Tumoren von einander trennt; jeder dieser Tumoren hat das Volumen einer Orange. Unterhalb derselben befindet sich ein dritter in transversaler Richtung, welcher aus mehreren kleinen über einander liegenden Tumoren besteht. Auf den seitlichen Partien des Halses und vorn befinden sich Tumoren von lappigem Bau. Nach oben verdecken die Lipome den Rand des Unterkiefers, und unten berühren sie das Sternum und die Clavicula, über welche sie herabhängen. Das subcutane Fettgewebe, welches die Schulterblätter überzieht, ist gleichfalls hypertrophirt und bildet einen diffusen Tumor.

Sedillot exstirpirte zuerst die ersterwähnten beiden Tumoren am Halse und dann die anderen."

Remy (Lipômes intramusculaires symétriques. Bulletin de la soc. anat. de Paris 1876, p. 136, citirt nach Laskarides, dessen Fall IV er bildet) theilt folgenden Fall mit:

„Bei einem mit Schleimhautentzündung unter dem linken Oberarm behafteten Manne fanden sich an beiden Oberarmen symmetrisch gelegen zwei Geschwülste im Verlaufe des Musculus biceps; dort, wo der lange Kopf in den Muskelbauch übergeht, bemerkte man bei der Contraction des Muskels eine 2 Cm. dicke Anschwellung, welche bei Ruhe des Muskels nicht sichtbar, wohl aber fühlbar blieb. Der Tumor war nicht mit der Haut verwachsen, sondern deutlich im festen Zusammenhang mit den Muskeln. Seine Consistenz war weich und pseudofluctuirend. In der Mitte des Muskels fühlte man einen Tumor in der Grösse zweier Mandeln.

Patient bekam eine Vereiterung seines Schleimbeutels, derselbe wurde geöffnet; an der Wunde trat Hospitalbrand auf, an welchem Patient starb.

Die Section ergab, dass die Tumoren unterhalb der Muskelsubstanz gelegene, gleich grosse Fettgeschwülste waren, von denen die grösseren eine mehr fibröse Umwandlung eingegangen waren."

1) Laskarides giebt als Quelle an: Gaz. des hôpit. 1863. No. 122; ebenso, jedenfalls nach Laskarides citirend, Brohl S. 87 in seiner Arbeit „Zur Aetiologie und Stasistik der Lipome", während Madelung l. c. S. 107 in der angegebenen Zeitschrift den Fall nicht gefunden. Vergl. auch vorhergehende Anmerkung. Vielleicht handelt es sich um einen anderen Jahrgang, etwa 1869?

University of California

Bruck[1]) (Langenbeck's Archiv Bd. XVII [ref. von Laskarides, Grosch und Bouju]):

„Ein Gastwirth von 43 Jahren, der abgesehen von einer Gelbsucht immer gesund gewesen war, bemerkt seit 4 Jahren, dass an verschiedenen Stellen des Rumpfes und der Extremitäten weiche, schmerzlose Geschwülste sich bildeten, die langsam an Grösse zunahmen, jedoch keine Beschwerden verursachten. Vor einem Jahre zeigte sich eine den übrigen ähnliche Geschwulst von der Grösse einer Wallnuss an der linken Wange und kurze Zeit darauf eine ebenso beschaffene auf der entgegengesetzten Seite; dann etwas später auf jeder Seite des Halses gleichartige Tumoren, welche allmählich zusammenflossen. Der Hals war von einer Geschwulst umgeben, die von vorn betrachtet dem Gesicht ein colossales, bis nahe zum Jugulum reichendes Doppelkinn verleiht, dessen Schenkel sich jederseits bis zum Ohr rings um den Hals herumgelegt, von da bis zur Mitte der oberen Seitengegend des Halses ausgedehnt und am Nacken zu einem gemeinschaftlichen Höcker vereinigt haben, welcher, von viereckiger Gestalt, mit abgerundeten Enden versehen, die ganze Cervicalgegend vom äusseren Occipitalhöcker bis zum Processus spinosus des 5. Halswirbels eingenommen hat und daselbst durch einen tiefen Einschnitt von einem zweiten, mannsfaustgrossen Gewächs geschieden ist, welches den Rest des Nackens von dem 2. Hals- bis zum 2. Brustwirbel bedeckt.

Genau betrachtet zerfiel die ganze Geschwulst in zwei symmetrische Hälften, die durch eine in der Richtung des Processus spinosus verlaufende seichte Furche getheilt waren; ausserdem war jede Hälfte durch oberflächliche Einschnürungen gesondert.

Die Haut liess sich nur wenig verschieben, adhärirte stellenweise, besonders am Nacken, fest mit der Geschwulst, welche sich durch Unbeweglichkeit und eine weiche, elastische Consistenz auszeichnete.

Was die übrigen Geschwülste betrifft, so befand sich an jedem Schulterblatt ein kindskopfgrosses Lipom, ebenso symmetrisch gelegen je ein apfelgrosses unter dem Winkel der Scapula; je eins von derselben Grösse an der inneren Fläche des Oberarms und je eins von spindelförmiger Gestalt an der Ulnarseite des Vorderarms. Auch in der Lumbalgegend befanden sich zu beiden Seiten der Wirbelsäule zwei gänseeigrosse Lipome; in der Regio epigastrica je eins zu beiden Seiten der Linea alba zwischen Schwertfortsatz und Nabel; endlich auf jedem Oberschenkel je zwei spindelförmige Fettgeschwülste.

Die Halsgeschwulst verursachte dem Kranken Athemnoth und in der letzten Zeit Erstickungsanfälle während des Schlafes.

Durch eine energische, aber blutreiche Operation wurde die Dyspnoe beseitigt."

Ferner gehören zu unserer Gruppe zwei Beobachtungen, die unter den multiplen Lipomen registrirt worden sind, die Beobachtungen von Georg van Vaernewyck aus der v. Langenbeck'schen Klinik und von Carl von Ehrenwall aus der v. Bergmann'schen Klinik.

1) Nach Grosch u. Bouju ref.

G. van Vaernewyck[1]):

Knüppel, 46 Jahre alt, Eisenbahnarbeiter, von mittlerer Grösse, gutem Aussehen, leidet seit 11 Jahren an einer multiplen Lipombildung. Er giebt an, im 9. Lebensjahre eine fieberhafte Affection und 8 Jahre später die Pocken leichterer Form gehabt zu haben; von da ab will er immer gesund gewesen sein.

Vor 11 Jahren nun bemerkte Patient auf beiden Seiten des Halses in der Fossa inframaxillaris einen ungefähr taubeneigrossen Knoten gleichzeitig entstehen; diese vergrösserten sich; es entstanden neue an verschiedenen Stellen des Körpers; sein jetziger Zustand ist folgender:

Die ganze Fossa inframaxillaris ist ausgefüllt von einer grossen, zusammenhängenden Geschwulst. Beim Betasten überzeugt man sich leicht, dass dieselbe aus vielen kleinen und grösseren, aber zusammenhängenden Knoten besteht; das Ganze bietet eine weiche Consistenz dar und ist in geringem Maasse beweglich; der Unterkiefer wird davon wie mit einer breiten Cravatte umschlossen.

Zu beiden Seiten des Kinnes, vom Rande des Unterkiefers sich nach aufwärts in den unteren Theil der Wange erstreckend, fällt ein wallnussgrosser Tumor in die Augen, der auf der linken Seite etwas prominenter ist.

Weiter nach aufwärts, genau der Regio parotidea entsprechend, begegnet man beiderseits einem etwas grösseren fast unbeweglichen Tumor.

Hinter dem Ohr auf dem Processus mastoideus trifft man auf eine wallnussgrosse Prominenz, die sich nach unten in einen mässigen Wulst, dem oberen Theil des M. sternocleidomast. entsprechend, fortsetzt; auf beiden Seiten die gleichen Verhältnisse. Der behaarte Kopf ist frei.

Im Nacken jedoch, den letzten Hals- und oberen Brustwirbeln entsprechend, gewahrt man einen mässig faustgrossen Tumor von derber Consistenz und geringer Beweglichkeit.

Am Rücken begegnen wir anderen recht ansehnlichen Fettwülsten. Gleich unterhalb der Scapula zieht ein quer von oben und hinten nach vorn unten verlaufender 7 Cm. langer, ziemlich prominenter Wulst vom Rücken zur seitlichen Thoraxwand hin. Von diesem durch eine schräg verlaufende Furche getrennt, bemerkt man einen bedeutend mächtigeren Wulst, entsprechend der Regio ileolumbaris, von der hinteren Wand der untersten Rippen bis zur Crista onis ilei sich erstreckend. Nach der Wirbelsäule zu ist seine Grenze ziemlich deutlich umschrieben, während er nach der Bauchseite hin sich in den sehr hypertrophischen Panniculus adiposus der seitlichen und vorderen Bauchdecken verliert.

Besonders auffallend und interessant ist die colossale Vergrösserung beider Schultern und des oberen Theiles beider Oberarme: Die Contouren der Muskeln, wie des Deltoides, des oberen Theiles des Biceps sind ganz verwischt, man fühlt sie nicht mehr, statt dessen sieht man eine grosse gleichmässige Fettmasse die Schulterwölbung einnehmen. Der bei muskelkräftigen Personen deutlich markirte und fest anzufühlende Bauch des M. biceps wird hier durch eine weiche schwappende Fettgewebssubstanz repräsentirt.

---

1) Einige interessante Fälle von Lipombildung. Diss. inaug. Berlin 1868.

Von den Umgrenzungen des Acromion und Caput humeri ist wenig zu fühlen, sie sind gleichsam dick eingehüllt von der Fettmasse. Die Dicke des Oberarms beträgt 46 Cm., die Circumferenz des Oberkörpers, die Oberarme mit gemessen, 129 Cm.

Gegen den herkulischen Eindruck der Schultern und der Oberarme contrastiren merkwürdig die Vorderarme; diese sind verhältnissmässig sehr dünn, die Musculatur schlaff und atrophisch mit einem sehr geringen Panniculus adiposus.

Gleich mächtige Verhältnisse wie an den Schultern bietet die vordere Thoraxwand dar in den sehr vergrösserten Brustdrüsen, die ganz den Eindruck von zwei ausgebildeten weiblichen Mammae machen. Die linke ist beträchtlich grösser als die rechte.

An dem gleichfalls übermässig entwickelten Panniculus adiposus der Bauchdecken ist noch bemerkenswerth, dass er sich nicht gleichmässig über die vordere Bauchwand ausbreitet, wie bei sehr fetten Menschen, sondern wie ein runder Schild, dessen centrale Vertiefung der Nabel bildet, auf den Bauch geklebt ist.

Schliesslich ist noch ein sehr interessanter Tumor zu erwähnen, der oberhalb der Symphyse genau dem Mons veneris entsprechend seinen Sitz hat; er prominirt beträchtlich nach vorn und überdeckt fast den ganzen Penis.

Mit Ausnahme einer umschriebenen Fettbildung in der Fossa ileo-cruralis des Oberschenkels ist der Pannic. adip. des letzteren und des Unterschenkels sehr gering entwickelt.

Mit Ausnahme einer motorischen Schwäche der Oberarme ist Patient sonst gesund.

Fall von Ehrenwall (l. c.). G. S., 40 Jahre alt, Bierbrauer aus B., ist von mittlerer Grösse und von ziemlich kräftigem Muskelbau. Früher ist er nie krank gewesen, mit Ausnahme vor etwa 3 Jahren an Diphtheritis. Seinem Geschäfte entsprechend hat er stets viel gearbeitet, schwere Lasten auf dem Nacken getragen und, wie es sein Geschäft mit sich brachte, mässig alkoholische Getränke zu sich genommen. Vor etwa 2½ Jahren wurde Patient zuerst auf eine kleine Geschwulst am oberen Rande des Sternums aufmerksam, der sich bald einige andere Geschwülste in beiden Inguinalgegenden beigesellten. Etwa 3 Monate später bemerkte er ebensolche kleine, verschiebbare, bohnengrosse Prominenzen, die er anfangs für geschwollene Mandeln hielt. Ein Jahr lang blieben diese in derselben Grösse bestehen, und Patient arbeitete rüstig wie früher; allmählich hatte sich auch eine kleine Anschwellung in der Nackengegend gezeigt. Plötzlich nach einer schweren Erkältung exacerbiren sämmtliche Geschwülste und schwellen im Zeitraume von 14 Tagen mächtig an. Es entwickeln sich weitere Geschwülste an anderen Stellen.

Bei der Aufnahme in die Würzburger v. Bergmann'sche Klinik wird folgender Status aufgenommen:

Patient ist ein gut genährter, kräftiger, mittelgrosser Mann mit stark entwickeltem Pannic. adip. An seinem Körper bemerkt man überallhin vertheilte Geschwülste, die von normaler Haut überzogen sind. Die Haut ist in Falten erhebbar, die Geschwülste auf ihrer Unterlage verschieb-

bar. Die am meisten entwickelten Geschwülste finden sich am Halse. Die ganze Fossa inframaxillaris beiderseits vom Rande des Unterkiefers abwärts bis zum Kehlkopf, und zu beiden Seiten bis zum äusseren Gehörgang hin ist ausgefüllt von einer grossen zusammenhängenden Geschwulst. Beim Betasten überzeugt man sich leicht, dass dieselbe aus vielen kleineren und grösseren, aber unter sich zusammenhängenden, lappenförmigen Knoten besteht. Der behaarte Kopf ist frei von Geschwülsten. Dagegen gewahrt man auf dem Process. mastoid. beiderseits einen etwa wallnussgrossen Tumor, der durch eine seichte Furche von einer grösseren Geschwulstmasse zu beiden Seiten der Halswirbelsäule getrennt ist. Endlich ist vor dem rechten Ohre eine kleine Geschwulst.

Die oberen Extremitäten haben nur wenige Erhebungen von der Grösse einer Wallnuss, symmetrisch beiderseits in dem Sulcus bicipitalis gelagert. Beim Betasten fühlt man, dass diese Prominenzen aus kleinen Geschwülsten bestehen, die zum Theil unter der Fascie liegen und eine spindelförmige Gestalt haben. Desgleichen finden sich einige wenige im Rücken. Der Kehlkopf ist von einer mächtigen dreieckigen Geschwulst umwölbt, die nach oben zu von der Halsgeschwulst überragt wird. Die linke Brustdrüse ist um das Dreifache vergrössert.

Auf dem sehr entwickelten Pannic. adip. des Abdomen prominirt eine circa 10 Cm. im Durchmesser haltende, scharf umgrenzte Geschwulst, die sich aus circa sechs kleineren, zusammenhängenden Tumoren bestehend erweist. Endlich finden sich noch symmetrische Geschwülste in der Inguinalgegend und zu beiden Seiten des Penis. An den unteren Extremitäten sind keinerlei Geschwülste wahrnehmbar.

Bei seiner Entlassung aus der Klinik erhielt Patient Pil. Blandii. Interessant ist nun das weitere Verhalten der Lipome.

Patient gab seine Brauerei auf, hielt eine strenge Diät, so dass er nach 6 Monaten kaum noch zu erkennen war, so hatten sich die Geschwülste verkleinert.

Augustin Prichard, The british med. Journal, 1881. Vol. I, p. 271, citirt nach Grosch l. c., S. 378.

Es wird ohne Angabe des Alters und des Geschlechts über einen Fall von multiplen Lipomen berichtet, die eine nahezu vollkommen symmetrische Anordnung zeigten. Je ein Knoten sass hart an der Insertionsstelle des M. deltoides beider Arme, je einer über dem Condylus int. humeri, je einer an beiden Flächen der Vorderarme und endlich je einer vorn an den Oberschenkeln.

Diese 10 Lipome bestanden seit über 25 Jahren, ohne sich in dieser Zeit erheblich verändert zu haben; hinterher vereiterte das eine am Oberschenkel gelegene Lipom nach einer Erkrankung und hat sich seitdem auch nicht wieder gezeigt. Die übrigen erfuhren von Zeit zu Zeit eine Verkleinerung ihres Volumens, und zwei von ihnen können gegenwärtig kaum noch aufgefunden werden. Diese Verkleinerung der Tumoren fällt in der Regel mit einer Abnahme des übrigen Körperfetts zusammen.

H. A. Schmith, British med. Journal, 1881, Vol. I, p. 193, vgl. Grosch S. 376.

62jähriger, kräftig gebauter, etwas corpulenter Mann mit zahlreichen Lipomen von der Grösse einer Wallnuss bis zu der einer Tangerorange, die in nahezu symmetrischer Anordnung sich über die Extremitäten und das Abdomen ausbreiten. Es finden sich 12 an der rechten, 13 an der linken oberen Extremität, wo sie besonders die Flexor- und Ulnarseiten des Ober- und Vorderarms einnehmen; ähnliche Geschwülste an der Streck- und Innenseite der Oberschenkel, nur sind sie hier kleiner; drei befinden sich am Abdomen. Sie wurden vor ungefähr 40 Jahren bemerkt. Eine Familienanlage zu dieser Geshwulstbildung existirt nicht.

Clutton, St. Thomas' Hospital Reports, Vol. X, 1879, p. 69, vgl. Grosch S. 375.

Eine 43jährige verheirathete Frau bemerkte vor 3 Monaten an ihren Vorderarmen die Entwicklung kleiner Knoten. Von geringem Umfange, flach und leicht verschiebbar unter der Haut gelegen, nahmen dieselben zur Zeit der Untersuchung in grosser Anzahl die Streck- und Beugeseiten beider Vorderarme ein, wobei sich eine höchst auffällige Symmetrie in ihrer Anordnung bemerkbar machte.

Clutton, ibidem. Grosch l. c.

Eine 48 jährige, gleichfalls verheirathete Frau bemerkte die Entstehung ihrer Geschwülste vor ungefähr 12 Monaten; dieselben vermehrten sich während dieser Zeit so rapid, dass beide Vorderame nunmehr mit Knoten dicht besäet sind, die von der Grösse einer Erbse bis zu der einer Wallnuss variiren. Ausserdem sitzt ein grosses Lipom auf dem Rücken. Auch in diesem Falle ist die Symmetrie sehr deutlich ausgesprochen. Patientin leidet weder an allgemeiner Fettleibigkeit noch an einer anderen constitutionellen Krankheit.

Clutton, St. Thomas' Hospital Reports, Vol. XI, 1881, p. 54. Grosch l. c.

Wm. S., 44 jähriger Kellner, bemerkte erst vor 5 Wochen an seinem Hinterkopf zwei Tumoren, die während dieser Zeit nur wenig gewachsen sein sollen. Bei der Untersuchung fand sich ausserdem noch eine grosse Anzahl von Lipomen, die in exquisit symmetrischer Weise auf beide Körperhälften vertheilt waren; in der Gegend des Hinterhauptes jene zwei Tumoren, die nach aufwärts bis zur Linea semicircularis sup. occip., nach abwärts und vorn biszum Ansatz des Sternocleidomastoideus an den Warzenfortsatz sich erstreckten, und die, in Form und Grösse mit einander vollkommen übereinstimmend, symmetrisch zu beiden Seiten des Lig. nuchae sassen.

Etwas weiter nach unten und von ihnen völlig getrennt fanden sich zwei weitere Geschwülste, die seitwärts vom Process. spinos. vertebral. VII gleichfalls symmetrisch gelegen waren. Ferner waren die beiden Unterkiefergegenden von einer Reihe von Geschwülsten occupirt, die mit den vorigen zusammen Hals und Nacken gleichsam wie ein Halstuch einschlossen; auch letztere Geschwülste waren deutlich von einander abgegrenzt und liessen eine reguläre Abkapselung vermuthen.

Der ganze Rücken war mit Geschwülsten von der Grösse einer kleinen Nuss bis zu der einer Orange besetzt, die im Allgemeinen auch

eine symmetrische Gruppirung, jedoch nicht so streng wie die obigen einhielten. In der Regio lumbalis jederseits ein Tumor von beträchtlicherer Grösse.

Auch bei den Lipomen des Abdomens macht sich eine sehr bemerkenswerthe Symmetrie geltend. Unmittelbar unter dem Nabel sassen zu beiden Seiten der Linea alba zwei leicht prominirende Geschwülste von mehr diffuser Beschaffenheit, jedoch noch immer deutlich isolirbar, so dass auch hier eine Abkapselung vorausgesetzt werden konnte. Dagegen fanden sich oberhalb des Nabels den beiden vorigen entsprechend gelegene Lipome, die sich von dem umliegenden Gewebe nicht mehr abgrenzen liessen und gewissermaassen eine Uebergangsform von einer starken subcutanen Fettpolsterung zu einer legalen Geschwulstbildung darstellten. Endlich fand man noch je ein kleines Lipom in den Ellbogen, sonst war an den Extremitäten nichts mehr von Geschwülsten zu entdecken.

Holgmann, The lancet 1873, 31. Mai, nach Bouju l. c., berichtet über ein 12jähriges Mädchen, bei dem seit Jahresfrist der Hals immer dicker und dicker geworden war, bis Athmung und Schlucken erschwert wurden.

Diese Verdickung des Halses, die rechts bedeutender als links war, wurde verursacht durch ein Lipom, das die Luftwege, ja selbst die Speiseröhre beengte.

Galvanisation hatte keine Wirkung, dagegen brachten innerliche Anwendung von Jodkali und Einreibungen von Jodquecksilbersalbe eine Verkleinerung des Tumors zu Stande, so dass nach einigen Monaten der Tumor kaum noch zu bemerken war.

Morrant Baker und Anthony A. Bowlby (Medico-Chirurgical Transactions 1886 LXIX p. 41, cf. Bouju l. c.) berichten über 12 [1]) Beobachtungen, von denen ich nur die von Bouju citirten Fälle anführen kann.

Fall 2. Ein 40jähriger Kellner, Potator strenuus, ohne organische Leiden, zeigt hinten im Nacken in der Gegend der oberen Halswirbel eine breite Geschwulst, die beiderseits die Hinterhauptpartie einnimmt und bis zu den Process. mastoid. reicht. In der Mitte der Wirbelsäule ist sie durch eine breite Furche getheilt. Die obere Grenze des Tumors bildet das obere Ende des Ohres. Die Regio submaxillaris ist eingenommen durch eine breite Masse, das Gefühl der Fluctuation vortäuschend, beiderseits an die Wangen sich erstreckend, aber ohne mediane Theilungslinie. Die Haut ist leicht geröthet. Zwei andere ähnliche Massen finden sich auf beiden Armen, die Regio subclavicularis ist frei. In beiden Schambeugen, sowie auf der Aussenseite jedes Oberschenkels bemerkt man ähnliche, aber kleinere Tumoren, endlich noch einen unterhalb des Nabels. Das Leiden besteht seit 4 Jahren.

Im Fall 3 handelt es sich um einen 51 jährigen Potator, der an geringer Albuminurie litt. Inmitten des Nackens breitete sich in gleichem Abstand von der Medianlinie ein breiter Tumor aus. Ein klein wenig höher zwei andere derselben Natur, und zwar unterhalb und hinter jedem Ohr bis zu den Process. mastoid.

---

1) Nach Madelung 13, 10 eigene und 3 von Haviland Hill, Alchin, Henry Morris.

Zu gewissen Zeiten kommt es dem Patienten vor, als ob die Tumoren kleiner würden.

Der Fall 4 handelt von einem 38jährigen Kutscher, der ebenfalls ein Trinker war, aber auch über guten Appetit verfügte. Patient litt an chronischer Bronchitis, an Nierenschmerzen und Albuminurie.

Zwei symmetrische Tumoren sitzen beiderseits im Nacken in der oberen Partie der Pars mastoidea, in der Mitte durch eine breite Furche getrennt.

In der Regio submaxillaris bemerkt man eine diffuse, weiche Geschwulst; die Wangen sind frei.

Ein kleinerer Tumor von der Grösse einer Nuss sitzt beiderseits auf dem Os zygomatic. dicht am Ohr. Der rechte ist etwas grösser als der linke.

In der Lendengegend finden sich beiderseits der Wirbelsäule zwei Tumoren, ebenso in der Leistengegend, dem Scrotum, den Ober- und Vorderarmen.

Bei Beobachtung 5 handelt es sich wiederum um einen Trinker, 48 Jahre alt, von kräftiger Gesundheit.

Zwei symmetrische, durch eine Furche von einander getrennte Tumoren befinden sich im Nacken, am Os zygomatic. in der Nähe des Ohres beiderseits zwei weitere haselnussgrosse Geschwülste.

Fall 6 bildet ein Schweineschlächter, Vater von 2 Kindern, ein Potator strenuus mit Tremor der Hände, Phthisiker.

Patient hat ebenfalls zwei symmetrische Tumoren im Nacken, zwei weitere in der Regio submaxillaris, von denen der linke grösser als der rechte ist.

Die Lymphdrüsen der Schenkelbeuge sind durch dieselbe Geschwulstform verdeckt; zwei weitere kleine Tumoren finden sich links und rechts am Os pubis.

Fall 7 wird nicht näher geschildert. Als besondere Eigenthümlichkeit werden zwei kugelförmige Tumoren der vorderen Brust angegeben, die täuschend ähnlich weiblichen Brustdrüsen waren.

Ueber die übrigen Beobachtungen geht Bouju einfach hinweg, da sie nichts als eine Wiederholung der vorhergehenden bildeten; die Tumoren wären immer symmetrisch und immer an denselben Stellen gewesen.

Blizard Curling (Med. chir. Transact. Vol. XXXIII; Laskarides, l. c. S. 13) berichtet über zwei Beobachtungen.

Der erste Fall betraf ein Mädchen von 10 Jahren, dessen Körper im Wachsthum sehr zurückgeblieben war, dessen Gliedmaassen unverhältnissmässig stark und lang entwickelt waren; dabei war allgemeine Fettleibigkeit vorhanden, die Fontanellen noch nicht geschlossen, das Gesicht von idiotischem Ausdruck, der Mund gross, die Zunge dick, aus dem Munde vorstehend. Zu beiden Seiten des Halses, nach aussen von den Musc. sternocleidomastoidei, befanden sich zwei symmetrische Anschwellungen, die sich teigig, unelastisch anfühlten. Aehnliche kleine, wenig begrenzte Anschwellungen fanden sich vorn in jeder Achselhöhle. Das Kind konnte wenig gehen und gar nicht sprechen; es erkannte jedoch seine Eltern und zeigte Spuren von Willensäusserungen. Nicht lange nach-

her starb es an Erysipelas, und bei der Section erschienen die Anschwellungen kleiner, als während des Lebens. Sie bestanden aus Fett, waren nicht von einer Kapsel umgeben und hatten eine lockere lobuläre Structur. Die Hirnhemisphären waren flach; von der Schilddrüse fand sich keine Spur.

In dem zweiten Fall handelte es sich um ein Mädchen von 6 Jahren, aus gesunder Familie, von exquisit idiotischem Aussehen. Die Zunge war gross, stand aus dem Munde hervor. An beiden Seiten des Halses lagen weiche symmetrische, teigig anzufühlende, nicht zusammendrückbare, ovale Anschwellungen in schräger Richtung vom Rande des Musc. trapezius nach der Mitte der Clavicula zu. Nach einem Monat starb das Kind, bei der Section zeigte sich eine sehr geringe Entwicklung der vorderen Lappen des Gehirns, von den Schilddrüsen war nichts zu finden. Die Anschwellungen am Halse bestanden aus oberflächlichen Anhäufungen von Fettgewebe, ohne Umhüllung mit den umliegenden Theilen locker verbunden.

Aus der Lücke'schen Klinik referirt Lascarides zwei Beobachtungen.

In Fall 1 handelt es sich um einen 38 Jahre alten, aus gesunder Familie stammenden, an sich selbst gesunden Mann. Vor 4 Jahren entwickelte sich in der Regio sublingualis ein Tumor, der nach und nach die Grösse eines Hühnereies erreicht hat. Dann entstanden im Laufe der beiden letzten Jahre zwei weitere, symmetrisch gelegene Tumoren jederseits hinter dem Ohre in der Regio mastoidea, der linke etwas eher als der rechte; sie erreichten beide die Grösse einer Wallnuss.

Der Mann ist zwar nicht mager, aber auch nicht fett, im Uebrigen dem Weingenuss ergeben.

In Fall 2 handelt es sich um einen 32jährigen Winzer. Der Vater starb an einer „Brustkrankheit", die Mutter ist hochbetagt, die Geschwister sind gesund.

Vor 5 Jahren begann sich unter dem Kinn in der oberen Halsgegend eine diffuse Anschwellung zu bilden, die sich sehr langsam zu ihrer jetzigen Ausdehnung entwickelte. Die Geschwulstmasse bildet keinen circumscripten Tumor, sie ist nicht deutlich begrenzt. Vorn zeigt sich ein mächtiges Doppelkinn, das fast bis zum Brustbein herabreicht. Unmittelbar unter dem Unterkiefer ist eine Hautfurche vorhanden, die die Geschwulstmasse von dem Unterkiefer trennt. Von dieser Furche nach abwärts hat die in gewölbter Form herabhängende Geschwulstmasse eine Länge von circa 5,5 Cm.; sie geht um den ganzen Hals ringförmig herum und steigt hinter den Ohren empor mit nach oben divergirenden Schenkeln, die nach unten in der Gegend des 6. bis 7. Halswirbels sich in die diffuse, um den ganzen Hals herumgehende Geschwulstmasse verlieren.

Ausser diesem hat Patient auf jeder Seite der Wirbelsäule, in der Gegend des 1. und 2. Brustwirbels, zwei symmetrisch gelegene Lipome von der Grösse eines Hühnereies und vorn in der Fossa jugularis eine diffuse, median gelegene, lipomatöse Anschwellung.

Die Tumoren machten keine nennenswerthen Beschwerden, eine von Lücke vorgenommene energische Operation geschah nur aus kosmetischen Gründen.

Madelung (l. c.) hat im Anschluss an seinen in der Berliner Naturforscherversammlung gehaltenen Vortrag eine ausführliche Arbeit über den „Fetthals" publicirt. Er konnte aus der Literatur 30 Fälle sammeln, die ausführlicher mitgetheilt waren, Fälle, die im Grossen und Ganzen zu der Gruppe der „symmetrischen Lipome" zu rechnen und theilweise auch schon unter diesem Namen veröffentlicht worden sind.

Er selbst kann drei Fälle berichten.

I. J. S., 53 Jahre alt, Erbpächter, wurde am 25. Juni 1885 wegen eines Zungencarcinoms in die chirurgische Klinik zu Rostock aufgenommen.

Im Nacken fanden sich Lipome, die seit etwa 12 Jahren in Erscheinung getreten, erst in der linken oberen, dann in der rechten Nackengegend, schliesslich unter dem rechten Ohre.

Vater und Geschwister haben nie an Tumoren gelitten; der Patient selbst war kein Potator gewesen und entschieden ein magerer Mensch zu nennen.

II. Fr. W., 66 Jahre alt, Arbeitsmann. Patient war seit einigen Jahren rückenmarksleidend (Tabetiker). Seit etwa 20 Jahren traten Geschwülste im Nacken auf, zuerst eine unterhalb des rechten Ohres, dann eine zweite, symmetrisch gelegene, unter dem linken Ohre, dann traten die Nackengeschwülste auf, ganz wie in Bryk's Fall.

Die Eltern und Geschwister des Patienten waren frei von Geschwülsten gewesen.

III. H. Qu., 59 Jahre alt, Landwirth, später Kaufmann in einer kleinen Stadt. Bei Familienangehörigen sind Neubildungen nicht aufgetreten. Ein Bruder des Patienten ist sehr mager, eine Schwester ist eine wohlgenährte, aber durchaus proportionirt gebaute Frau. Patient war im Wesentlichen immer gesund, er ist nicht Alkoholist.

Den Beginn der Geschwulstbildung am Halse datirt Patient 23 Jahre zurück. Er fühlte damals am Nacken, sowie an beiden Seiten des Halses taubeneigrosse Geschwülste, die keinerlei Beschwerden verursachten. Sie vergrösserten sich langsam, in den letzten 5 Jahren etwas schneller.

Patient ist von mittelgrosser, untersetzter Statur, im Ganzen wohlgenährt, nicht übermässig fett.

Im Panniculus adiposus der unterhalb der Taille gelegenen Körpertheile waren keinerlei Fettanhäufungen vorhanden. In der Haut der Oberarme, auf dem Rücken, auf der Vorderseite der Brust um die Mamillae dagegen eine beträchtliche Anzahl von Fettklumpen sichtbar. Keiner derselben überstieg Hühnereigrösse.

Der monströse Hals erforderte schliesslich zweimalige Operation, das erste Mal aus kosmetischen Gründen, das zweite Mal, weil Patient „in seinem eigenen Fette zu ersticken" drohte.

Bardeleben[1]) berichtete ebenfalls auf der Berliner Naturforscherversammlung über zwei den Madelung'schen Fällen ähnliche Beobachtungen.

Madelung erwähnt noch König und Riedel, ferner Ben-

1) Tageblatt der 59. Versamml. Deutsch. Naturforsch. u. Aerzte 1886. S. 150.

jamin Brodie, Schuh, Hutchinson und Mac Cormac, die Fälle dieses seltenen Leidens gesehen bezw. beschrieben haben.

König[1]) giebt in seinem neuesten Lehrbuch an, dass er mehrfach „Fetthälse" gesehen, dass dies Leiden nicht nur bei Männern, — in Madelung's Tabelle waren nur Männer zu finden —, sondern auch bei Frauen, allerdings sehr selten, zur Beobachtung kommt. So hat er bei einer in den dreissiger Jahren befindlichen Frau dasselbe Leiden constatiren können.

Riedel[2]) theilt in der „Deutschen Chirurgie" einen Fall symmetrischer Lipome mit, auf den Madelung in seiner Arbeit recurrirt.

Es handelte sich um einen 63jährigen Herrn, der vor 25 Jahren den Beginn der Geschwülste bemerkte.

Es fanden sich zunächst im Nacken zwei durch eine seichte Furche in der Mittellinie getrennte, fast genau viereckige Geschwülste, deren oberer Rand, ganz genau horizontal verlaufend, scharfrandig, 1,5 Cm. unter der höchsten Convexität der Ohrmuscheln den Raum zwischen denselben bis auf jederseits 1 Cm. Abstand völlig ausfüllte; nach abwärts erstreckten sie sich bis zum Proc. spinos. des 4. Halswirbels; sie waren an der Oberfläche glatt, fühlten sich derb und gespannt an.

Unterhalb derselben lagen in der Höhe des 6. Proc. spinos. zwei weitere faustgrosse, lappige Tumoren.

Vorn, beiderseits ca. 4 Cm. unter dem Kieferwinkel, zwei apfelgrosse, in der Mittellinie durch eine schmale Brücke mit einander in Verbindung stehende Geschwülste; ferner in beiden Fossae supraclaviculares lappige Tumoren, die weit nach abwärts die Claviculae überragten; endlich noch, nicht ganz symmetrisch, links hinter und unter dem Sternocleidomastoideus ein zweifaustgrosses Packet lappiger Geschwülste, denen rechts nur einige kleine Tumoren entsprachen.

Sämmtliche Geschwülste waren zum mindesten subfascial, was sich besonders an den zum Hinterhaupt hinaufsteigenden Geschwülsten nachweisen liess, die genau mit dem Ansatz der Fascia cervicalis an die quere Hinterhauptslinie abschlossen; an der vorderen Halsfläche lagen sie zum Theil noch tiefer, unter dem Sternocleidomastoideus. Wesentliche Beschwerden hatte Patient nicht, so dass eine Operation bei dem alten Manne nicht indicirt erschien.

Die übrigen Quellen, die Madelung citirt (Benjamin Brodie, Lectures on Pathology and Surgery 1846, p. 275; Schuh, Ueber die Erkenntniss der Pseudoplasmen, Wien 1851, S. 101; J. Hutchinson, Transactions of the Ophthalmological Society 1884, Vol. IV, p. 40; Mac Cormac, Medico-Chirurgical Transactions, 1886, LXIX, p. 41) waren mir leider nicht zugänglich.

1) Lehrbuch d. spec. Chirurgie. VI. Aufl. 1893. Bd. I. S. 542 u. 543.

2) In Deutsche Chirurgie, Lieferung 36. 1882. König und Riedel, Die entzündlichen Processe am Hals und die Geschwülste am Hals. S. 107 u. 108.

Nach Madelung bemerkt Hutchinson, er habe mehrfach unvollständig begrenzte, symmetrisch gelegene Fettklumpen in der Tiefe des Nackens (note at the nape, but deep in the root of the neck) bei Frauen gesehen, die ein wenig jenseits des mittleren Alters sich befanden.

Das Leiden sei immer mit Nervosität und Reizbarkeit verbunden gewesen.

Es scheinen demnach die Fälle Hutchinson's, über die anscheinend keine genauen Krankengeschichten existiren, zu unserer ersten Klasse der symmetrischen Lipome zu gehören.

Zwei weitere zu unserer zweiten Gruppe gehörige Beobachtungen sind von Grosch aus der v. Wahl'schen und von Henningsen aus der v. Esmarch'schen Klinik beschrieben worden.

Grosch's[1]) Aufzeichnung lautet wie folgt:

H. P., 46jähriger estnischer Bauer, wurde am 10. September 1885 wegen einer 8 Tage alten, total vernachlässigten Beilhiebwunde des rechten Kniegelenks in die chirurgische Klinik aufgenommen. Beim Entkleiden des Körpers fand man ganz zufällig an der lateralen Seite des gesunden linken Kniegelenks eine unter der Haut gelegene, frei bewegliche Geschwulst von der Grösse eines kleinen Hühnereies, die sich bei der im Anschluss an die Arthrotomie des verletzten rechten Kniegelenks ausgeführten Exstirpation als ein reines Lipom von gewöhnlicher Beschaffenheit erwies.

Eine nunmehr vorgenommene Durchmusterung der gesammten Körperoberfläche ergab das Vorhandensein mehrerer in folgender Weise localisirter Lipome:

Mitten auf dem Nacken ein bohnengrosser Knoten; am rechten Oberarm ein Knoten von derselben Grösse, an der medialen Seite des rechten Vorderarmes zwei ebenso grosse; am linken Oberarm einer von Erbsengrösse, am linken Vorderarm, und zwar gleichfalls an der medialen Seite desselben gelegen, drei erbsen- bis haselnussgrosse Knoten. Unter der Haut des Abdomen, ziemlich symmetrisch zu beiden Seiten der Linea alba angeordnet und dabei die behaarten Partien des Bauches freilassend, zwölf erbsengrosse Lipome.

Am rechten Oberschenkel vorn oben ein erbsengrosses und an der lateralen Seite des linken Oberschenkels zwei Lipome. Schliesslich fanden sich noch beiderseitig an den oberen Partien des Gesässes unweit der Darmbeincristen je ein bohnen- bis wallnussgrosses Lipom.

Kopf, Gesicht, die Hände, Füsse und beide Unterschenkel vollkommen frei.

Die Geschwülste machten nicht die geringsten Beschwerden; über ihre Entstehung vermag Patient nicht das Geringste anzugeben. Sämmtliche Glieder seiner Familie, namentlich die Eltern und Kinder, sollen nichts Derartiges aufweisen. Patient ist von kräftiger Statur, sein Pannic.

1) Grosch l. c. S. 379.

adipos. mässig stark entwickelt; Haarwuchs mittelstark und von hellbrauner Farbe.

Henningsen (l. c.) schreibt:

A. S., 50 Jahre alt, Nagelschmied, stammt aus gesunder Familie. Unter seinen Angehörigen besteht keine Neigung zur Geschwulstbildung, auch nicht zu allgemeiner Fettleibigkeit. Er war in früheren Jahren im Wesentlichen stets gesund, weder auffallend stark, noch besonders mager.

Während seiner Militärzeit und später noch als Schmiedegeselle, etwa 4—6 Jahre hindurch, hat er stark Schnaps getrunken, später nur täglich 1—2 kleine Gläser.

Im Alter von 32 Jahren erwarb er sich einen Schanker. Er hielt sich deshalb 14 Tage in einem Krankenhause auf. Bald nach der Entlassung bekam er jedoch einen fleckigen rothen Ausschlag über den ganzen Körper und reissende Schmerzen in den Schultergelenken, die ihn ins Krankenhaus zurückführten. Hier wurde er 3 Wochen lang mit Medicin und etwa 6—8 Schwitzbädern behandelt, wonach Heilung eingetreten sein soll. Späterhin hat er keine Erscheinungen von Lues gehabt. Darauf verheirathete er sich; die Frau soll gesund geblieben sein; Kinder hat er nicht.

Vor 12 Jahren bemerkte er zuerst ein Stärkerwerden in der vorderen unteren Bauchgegend. Die Geschwulstbildung schritt nach oben hin fort, trat allmählich auch am Rücken auf, vor 7 Jahren an den Oberarmen, vor 4 Jahren im Nacken und vor ½ Jahre an den Vorderarmen. Die Geschwülste nahmen allmählich an Grösse zu, ohne besondere Schmerzen zu verursachen. Er klagt, dass mit dem Wachsen der Geschwülste seine Arbeitsfähigkeit abgenommen habe. In den letzten Jahren hat er auffallenden Durst nach Wasser gehabt.

Status: Patient ist von kleiner, untersetzter Statur. Musculatur gut entwickelt. Pannic. adip. ausser an den erkrankten Partien von normaler Stärke. Haut trocken und auffallend wenig behaart. Gewicht 70,76 Kgrm.

Von den Pubes nach oben bis zum Schwertfortsatz finden sich zu beiden Seiten der Linea alba vollkommen symmetrisch angeordnet straussenei- bis knabenkopfgrosse Tumoren im Unterhautfettgewebe. In der Haut um beide Mamillae ferner mächtige Fettwulste. In den Fossae infra- und supraclavic., sowie auf der Höhe des M. deltoides je eine gänseeigrosse Geschwulst, vollkommen symmetrisch. Im Uebrigen ist die Vorderseite des Halses frei. Dagegen sieht man wieder, wenn Patient die Arme wagerecht hält, mächtige, strausseneigrosse, beutelartig herabhängende Tumoren an der Hinterfläche beider Oberarme, welche sich distalwärts allmählich verlieren, in allerdings immer noch mächtigen Anschwellungen, die bis zur Mitte der Vorderarme reichen.

Ein ähnliches Bild, wie die Vorderseite des Rumpfes, bietet der Rücken des Patienten. Auch hier finden sich zu beiden Seiten der Dornfortsätze symmetrisch angeordnet riesige Wülste in der Haut. Ueber dem Kreuzbein ist die Geschwulst mehr circumscript, halbkuglig, aber in der Mitte derselben befindet sich eine Furche, so dass der Typus der Symmetrie gewahrt bleibt.

Zwischen den Schulterblättern findet sich mehr eine diffuse Verdickung des Unterhautfettgewebes, die nach oben hin in der Höhe des letzten Halswirbels sich zu zwei billardkugelgrossen, wieder mehr umschriebenen Tumoren erhebt. Dann folgt ein zwei Finger breiter Bezirk normal contourirter Haut und oben zu beiden Seiten des Lig. nuchae hinter den Processus mastoid. je ein halbkugliger Tumor von Gänseeigrösse. Diese sind im unteren Theil durch eine Brücke von Geschwulsttheilen mit einander verbunden, im Uebrigen aber deutlich durch eine mediane Furche von einander getrennt.

Die Geschwülste sind deutlich als Lipome zu erkennen; sie sind nicht scharf begrenzt, sondern gehen diffus in das benachbarte Unterhautzellgewebe über.

Patient ist sonst gesund; nichts von Lues nachweisbar. Urin ohne Eiweiss, ohne Zucker; keine Erkrankung des Nervensystems vorhanden.

Unsere zweite Gruppe zeichnet sich im Gegensatz zur ersten durch das symptomenlose Auftreten der Tumoren aus.

Bei einem Theile der Fälle wurde ganz zufällig das Vorhandensein symmetrischer Lipome entdeckt; ein Theil suchte chirurgische Hülfe aus kosmetischen Gründen, und nur ein ganz geringer Bruchtheil erforderte die Operation, weil die Geschwülste am Halse rein mechanisch Schlucken und Athmung erschwerten.

Aber für alle Fälle charakteristisch ist die symptomenlose Eruption der Tumoren.

Es ist im höchsten Grade interessant, dass in manchen Fällen Schmerzen resp. Krankheiten mit Schmerzen das Auftreten von Lipomen begleiten, während in anderen ganz symptomenlos Tumor auf Tumor sich entwickelt, eine Erscheinung, die wir auch bei gewöhnlichen multiplen und auch solitären Lipomen beobachten können.

Alsberg[1]) hat in seiner Dissertation „Ueber Neurolipome" eine Lösung dafür an der Hand eines Falles zu geben versucht.

Ein 39jähriger Kupferschmied aus gesunder Familie fühlt sich seit 3 Jahren unwohl. Mattigkeit, Ziehen in den Gliedern bilden die Beschwerden. Es finden sich kleine Geschwülste in grosser Zahl über den Körper fast symmetrisch verbreitet vor, die unter Stechen und Frösteln und einem Gefühl von Kälte und Taubsein in den Füssen entstanden sein sollen. Die Tumoren sind druckempfindlich. Bei der Exstirpation einiger findet man, dass dieselben mit Nerven zusammenhängen, von denen Fasern und Ausläufer in die Geschwülste eindringen. Die mikroskopische Untersuchung bestätigte das Vorhandensein von Nervenfasern.

In Rücksicht auf diesen Fall nimmt nun Alsberg als zweifellos

1) Ueber Neurolipome, ein Beitrag zur Kenntniss der falschen Neurome. Inaugural-Dissertation von Adolf Alsberg. Berlin 1892.

an, dass es Lipome giebt, die von den bindegewebigen Hüllen der peripheren Nerven ausgehen und somit als Neurolipome zu bezeichnen sind.

Er citirt noch 6 Fälle aus der Literatur, die Schmerzen dargeboten, und die nach ihm für seine Annahme sprechen.[1]) Im Uebrigen recurrirt er auf das Vorkommen symmetrischer Lipome, die schliesslich auch ohne concomittirende Schmerzen für seine Theorie verwerthbar sein sollen.

Schon vor Alsberg giebt Meerbeck, allerdings ohne Quellen zu citiren, an, dass Nerven in Lipomen gefunden worden sind. Weitere Deductionen knüpft er nicht daran an.

Riedel glaubt für manche Fälle intermusculärer Lipome, die vielfach von dem Fettgewebe ausgehen, das Gefässe und Nerven begleitet, die Ursache für die Schmerzen in dem Druck ersterer auf die Nerven suchen zu müssen.

Dass diese beiden Möglichkeiten nicht die einzigen sind, zeigen mehrere Fälle der ersten Gruppe, vor Allem mein Fall I, wo vorzeitige Menopause mit periodischen, den Menstrualtypus einhaltenden Schmerzattaquen und gleichzeitiger Eruption symmetrischer Lipome in Scene trat. Mit dem 53. Lebensjahre hörten Schmerzen und Lipombildung auf, also zu einem Zeitabschnitt, der für manche Frauen das Klimakterium bringt.

Dass hier denn doch andere Factoren thätig gewesen, andere Momente mitgewirkt haben, ist wohl ohne Weiteres anzunehmen. Das ganze Bild macht den Eindruck einer Reflexneurose; der menstruelle Reiz bildete den Impuls, der reflectorische Schmerzattaquen und Lipombildungen auslöste. Mit dem Erlöschen dieses Reizes hörten beide auf.

Oder anders ausgedrückt, die Lipome bildeten nicht das primäre, die Schmerzen das secundäre Moment, durch Druck ersterer auf Nervenfasern bedingt, sondern Schmerzen wie Lipome sind beide das Product ein und derselben Ursache; in ihrem Auftreten spiegelt sich wieder eine Alteration der nervösen Centralorgane; sie sind der Ausdruck einer Neurose, einer Reflex- wie Trophoneurose.

In den meisten Fällen tritt der Schmerz mit dem Auftreten, mit der Entwicklung der Lipome ein, nicht erst hinterher, ja in manchen Fällen, wie auch in dem Alsberg'schen, ging er sogar vorher.

1) Von den 16 Fällen Grosch's sind übrigens die beiden letzteren, wie sich bei näherer Prüfung zeigt, zu streichen. Alsberg rechnet 16. Auch bei Bouju l. c. ist Fall Potain, wo nie von Symmetrie die Rede ist, weiter, wie schon früher bemerkt, einige, die doppelt angeführt sind, zu streichen.

Mag nun das perineurale Bindegewebe oder, bei manchen subfascialen Lipomen, das Fettgewebe der Gefässe und Nerven den Ausgangspunkt der Tumoren bilden, immerhin deutet das symmetrische Auftreten auf eine nervöse Ursache centraler Natur hin.

Zwar wirft Riedel mit Recht ein, dass wir der räthselhaften Erscheinung der Symmetrie auch bei „veritablen Infectionskrankheiten, der Tuberculose der Phalangen, Lymphdrüsen" u. s. w. begegnen, ich erinnere auch an symmetrische Gangrän, Räthsel, die auch noch ihrer Lösung harren; aber direct in Parallele stellen mit der Symmetrie der Lipome lassen sich die angezogenen Affectionen denn doch nicht.

Bei den Lipomen handelt es sich um homologe Geschwülste, um Gewebselemente, die im Körper vorhanden und exquisit physiologischer Natur sind, und dabei von ausgesprochener Benignität, während die angeführten Affectionen gerade das Gegentheil darbieten.

Immerhin deutet in unseren Fällen die Symmetrie in der Anordnung der Geschwülste im Verein mit anderen nervösen Erscheinungen auf nervöse Impulse centraler Natur hin. Aber selbst in den Fällen der zweiten Gruppe, wo die Lipome völlig symptomenlos aufgetreten, möchte man den Gedanken einer centralen Störung nicht ganz von der Hand weisen.

Man betrachte nur einmal die Gruppirung und Vertheilung unserer Tumoren.

Von allen Körperstellen bildet der Hals die Prädilectionsstelle *κατ' ἐξοχήν*.

Hals, Nacken, ja das Hinterhaupt bis zur Linea semicircularis werden in auffallender Weise bevorzugt; dann folgen Oberarm, Rücken, Oberschenkel und Bauch, dann Brust, Vorderarme und Schulter, dann die Schamgegend.

In manchen Fällen ist nur der Hals, in einigen sind nur die Extremitäten, in einzelnen sogar nur die Gelenke befallen.

Man vergleiche nun damit Grosch's Schema der Localisation. Manche Fälle (Fieber, v. Wahl, Henningsen, v. Ehrenwall, Vaernewyck[2]) passen ganz gut zu diesem Schema; es handelt sich fast durchweg um die diffuse Form der Lipome in diesen Fällen. Aber die meisten Beobachtungen —, und hier sind meist die circumscripten Tumoren vorherrschend —, vor Allem die Fälle, wo nur die Extremitäten, nur die Gelenke, nur der Hals befallen sind, lassen sich nicht gut einreihen.

Schon die Drüsentheorie, die Annahme, dass die drüsenreichsten Gegenden so gut wie nie, die drüsenärmsten Stellen häufig von Lipomen befallen würden, oder, wie die Formel mathematisch klingend

lautet, dass die Localisation der Lipome in einem umgekehrten Verhältnisse zum Drüsenreichthum stehe, schon diese Theorie stimmt nicht zu Grosch's Schema der Verheilung der Lipome.

Nach seiner Statistik (über solitäre Lipome, deren Localisationstypus aber identisch mit dem der multiplen sein soll) wird der Rücken, Oberarm, Hals, Nacken, Oberschenkel, Brust am häufigsten befallen, und nimmt man Rücksicht auf die Raumverhältnisse der einzelnen Körperregionen, also auf die Dichtigkeit der Lipome im Verhältniss zu einer Raumeinheit, so folgen die einzelnen Körperstellen in der Reihe, dass Hals und Nacken die erste Stelle einnehmen, dann folgt die hintere Fläche des Rumpfes vom Nacken bis zum Gesäss hinab, während die vordere Fläche viel weniger afficirt wird. „Die unteren Extremitäten zeigen eine geringere Disposition, als die oberen, die im Bereiche der Schulter nahezu die gleiche Stärke wie die Rückfläche des Rumpfes aufweisen. Doch ist an sämmtlichen Extremitäten die Ausbreitungsweise dieselbe, indem sich von der Schulter resp. dem Gesässe beginnend in der Richtung nach abwärts die Geschwulsteruption stetig vermindert, um an der Hohlhand, besonders auffallend jedoch an der Fusssohle die niedrigste Stufe der Dichtigkeitsscala zu erreichen." „Am Kopfe sind Lipome ziemlich selten zu finden, häufiger am Gesicht, als im Bereiche der behaarten Kopfschwarte, welch letztere hinsichtlich ihrer sehr geringen Neigung zur Lipombildung in einem auffallenden Gegensatz zu der angrenzenden Nackengegend steht."

Dieses Schema Grosch's, weder das nach procentualen, noch das nach Dichtigkeitsverhältnissen zurechtgebaute, stimmt zu der von demselben Autor aufgestellten Drüsentheorie.

Man vergleiche die aus Vierordt's Daten und Tabellen (Seite 76 dieser Arbeit) angezogenen Zahlen und Angaben, und man wird finden, dass der Hals zu den drüsenreichsten Gebieten gehört. Zwar sind nur die Schweissdrüsen berücksichtigt, über Talgdrüsen resp. Dichte der Behaarung fehlen für viele Regionen genauere Daten, aber diese fehlten auch Grosch, und seine Angaben und Schätzungen über Drüsenreichthum bezw. Drüsenarmuth sind rein willkürlich. Wie schon bemerkt, hält er Talg- und Schweissdrüsen für äquivalente Momente, also die Summe beider als das ausschlaggebende Datum.

Nun haben Hohlhand und Fusssohle überhaupt nur Schweissdrüsen, ihnen zunächst steht, was Reichthum an Schweissdrüsen angeht, der Hals, der ausserdem noch, zumal bei Männern, aber natürlich individuell verschieden, bis zur Regio laryngea mehr oder weniger dicht behaart, also mit Talgdrüsen besetzt ist. Dasselbe trifft vom

Nacken zu, der bei vielen Individuen mehr oder minder üppig behaart erscheint. Der Hals gehört also de facto zum drüsenreichsten Gebiete und nimmt doch in Grosch's Schema der Localisation die erste Rolle ein.

Grosch betont, dass der „gesetzmässige Typus der Localisation" nicht nur für die solitären, sondern auch für die multiplen, ja auch symmetrischen Lipome gelten. Aber wenn irgendwo, muss hier widersprochen werden. Wenn auch einzelne Fälle zu seinem Schema passen, die meisten stehen im Widerspruch zu demselben und zu der Drüsentheorie. Wie aus den früher angegebenen Tabellen v. Lutzau's und Meerbeck's für die multiplen, aus meiner Zusammenstellung für die symmetrischen Lipome hervorgeht, werden die Extremitäten, vor Allem die Vorderarme, die zu den drüsenreichsten Organen gehören, auffallend oft und dicht befallen; mein Fall I illustrirt dies Phänomen sehr deutlich, ebenso die Beobachtungen Clatton I und II und H. A. Smith.

Ferner ein guter Theil der Nackentumoren bei Fetthälsen geht am Hinterhaupt, das dem Nacken gegenüber eine Antipodenstellung einnehmen soll, bis zur Linea semicircularis und zur Protuberantia occipitalis (vgl. Fall Riedel, Bouju, Syredey, Brück, Madelung). Auffallend häufig ist die Schamgegend (Leistenbeuge, Leistencanal, Regio ossis pubis, Scrotum) afficirt, also Gegenden, die nach Grosch ihrer Umgebung gegenüber an Reichthum der Drüsen wie Seltenheit der Lipome als Antipoden dastehen (Fall Bouju, Bucquoy, Syredey, Huguier, v. Vaernewyck, v. Ehrenwall, Morrant Baker und Anthony Bowlby II, III, VI). Relativ häufig finden wir auch die Gelenke befallen (Fall II von mir, Boucher de Rouen, Mathieu I, Bouju u. s. w.).

Grosch fühlte wohl selbst die Schwäche seiner Drüsentheorie, einer Theorie, mit der et nicht erklären konnte, weshalb bei dem einen Menschen eine drüsenarme, bei dem anderen eine ziemlich drüsenreiche, bei dem dritten, wenn auch sehr selten eine der drüsenreichsten Stellen, behaarter Kopf, Schamgegend, Hohlhand, Fusssohle, befallen wurde, und vor Allem mit der er die in manchen Fällen zu beobachtende Symmetrie der Anordnung und Vertheilung multipler Lipome nicht verständlich zu machen vermochte.

Er half sich aus diesem Dilemma, indem er zu einer neuen Hypothese griff, um gleichzeitig die alte zu stützen. Er sprach von einer Trophoneurose, von einer Alteration nervöser Centren, und zwar der Centren, die mit ihren Leitungsbahnen die Hautdrüsen und ihre Secretion beherrschen, nämlich von einer Alteration dieser Centren

im Sinne einer Secretverminderung, die ihrerseits hinwiederum keine totale, sondern im Hinblick auf die circumscripte und disseminirte Form des Lipoms nur der Effect einer partiellen Alteration sein kann.

Auch das solitäre Lipom kann in diesem Sinne als das Product einer neuropathischen Hautaffection aufgefasst werden.

Wie schon früher erwähnt, glaubt Grosch, dass die Drüsensecretion auf die Anordnung des gesammten Panniculus adiposus von Einfluss sei. „Letzteres Gewebe wird von dem Gefässsystem mit Fett versorgt. Wenn nun bei vorhandener Disposition zur Fettleibigkeit der gesammte Panniculus adiposus anschwillt, so wird die Massenzunahme desselben jedenfalls an denjenigen Stellen stärker sein, wo weniger Fett auf dem Wege der Secretion auf die Hautoberfläche abgeführt wird, als an den drüsenreichen Partien, die eine grössere Quote des mit dem Blute zugeführten Fettes für sich beanspruchen."

Die Anordnung des Fettpolsters bei der Obesitas entspricht somit im Grossen und Ganzen der der Lipome, oder mit anderen Worten: „die Localisation der Lipome entspricht der Anordnung des Fettpolsters bei der Obesitas". „Obesitas und Lipombildung unterscheiden sich nur nach der formalen Seite, dem Wesen nach sind sie völlig identisch."

Man sieht hieraus, dass Grosch Obesitas und Lipom gewissermaassen für congruente und gleichwerthige Begriffe hält, ebenso wie ihm Talg- und Schweissdrüsen äquivalent erscheinen.

Wie wenig stichhaltig und begründet Grosch's Anschauungen über Obesitas und Lipombildung sind, das zeigen die vielen Fälle multipler und symmetrischer Fettgeschwülste, bei denen vorzugsweise, ja manchmal ganz allein solche Stellen befallen sind, die bei der Polysarcie am dürftigsten wegkommen (Vorderarme, Gelenke, Hals).

Mit Recht wirft ausserdem Riedel diesen Deductionen Grosch's vor, dass sie höchstens die Polysarcie, nie aber die Bildung circumscripter Geschwülste erklären könnten.

Dieser Klippe weicht nun Grosch bis zu einem gewissen Grade durch die Annahme einer neuropathischen Hautaffection, einer Trophoneurose aus. Aber diese Hypothese versucht er wieder durch eine andere zu stützen, indem er den Talg- und Schweissdrüsen eine regulirende Rolle im „Fettstoffwechsel" zuschreibt.

Abgesehen davon, dass diese Annahme eine rein willkürliche ist, für deren Richtigkeit auch nicht der Schatten eines Beweises erbracht wird — nach den Lehrbüchern der Physiologie liegt den Talgdrüsen, die ausserdem gar nicht unter dem Einfluss des Nerven-

systems stehen (A. Wolf) [1]), nur die Aufgabe ob, die Epidermis und Haare geschmeidig zu erhalten und die Haut vor zu starker Eintrocknung zu schützen (Landois); die Schweissdrüsen secerniren zwar auch Fette, sie spielen auch eine grosse Rolle in der Wärmeregulirung des Organismus, dass sie aber den Fettgehalt des Unterhautzellgewebes zu reguliren berufen sind, das ist vorläufig noch nicht bekannt — sie erklärt doch nie die subfascialen und intermusculären symmetrischen Lipome und ihre Entstehung.

Und dann, wenn wirklich jedes Lipom als das Product einer neuropathischen Hautaffection und zwar als der Effect einer Secretverminderung der Talg- und Schweissdrüsen, bedingt durch eine partielle Alteration ihrer nervösen Centren, angesehen, also das Lipom quasi als eine circumscripte Hypertrophie des Fettgewebes infolge jener hypothetischen Vorgänge betrachtet werden kann, dann müsste doch schliesslich einmal durch eine Alteration im entgegengesetzten Sinne eine circumscripte Atrophie des Fettgewebes infolge einer Secreterhöhung, einer Hypersecretion der genannten Drüsen zur Beobachtung kommen, analog den Vorgängen, die man als Hyperidrosis und Anidrosis, als Seborrhoe und Asteatosis cutis, als Pigmenthypertrophie und Pigmentatrophie, als Angioneurose spastischen und paralytischen Charakters kennt.

Eine solche Beobachtung ist meines Wissens bis jetzt noch nicht gemacht worden.

Aber mag man über Grosch's Drüsentheorie denken, wie man will, bewundern muss man den Geist, den Scharfsinn, mit denen er die verschiedensten Probleme in der Aetiologie und dem Wesen der Lipombildungen auf Grund seiner Drüsenhypothese zu lösen versucht hat.

So wenig ich mich für diese Drüsentheorie entscheiden kann, so sehr stimme ich andererseits für seine Annahme einer nervösen Affection, einer Trophoneurose, aber ohne Mitwirkung der Drüsen. Wie wir schon bei unserer Gruppe I gesehen, treten in manchen Fällen die Tumoren als Theilerscheinung einer Neurose oder eines Leidens mit Betheiligung nervöser Elemente in Scene.

Aber selbst bei Gruppe II, die sich durch symptomloses Auftreten der Lipome charakterisirt, sind nervöse Einflüsse nicht von der Hand zu weisen.

Die Symmetrie der Anordnung, das Befallensein von Gegenden, die sonst nicht als Prädilectionsstellen zu bezeichnen sind, lassen gar

1) A. Wolf, Lehrbuch der Haut- und Geschlechtskrankheiten 1893. S. 12.

keine andere Deutung zu, als dass nervöse Ursachen mit im Spiele sind.

Allerdings bemerkt Riedel, dass wir dem Räthsel der Symmetrie auch bei manchen Infectionskrankheiten begegnen, z. B. Tuberculose der Phalangen; wir treffen aber auch, wie schon früher bemerkt, dasselbe Räthsel bei der symmetrischen Gangrän.

Es ist richtig, dass wir bei vielen Infectionskrankheiten —, ich nenne in erster Linie die acuten Exantheme, wie Masern, Rötheln, Scharlach — eine ausgeprägte Symmetrie der specifischen Krankheitserscheinungen auf beiden Körperhälften beobachten (z. B. des Hautausschlags, der Augen- und der Mund-Rachenaffection, gegebenen Falls auch der Gelenke); ja selbst in den Folgezuständen gewisser Infectionskrankheiten — ich erinnere an die postdiphtheritischen Lähmungen des Gaumensegels, der Arme, der Beine, der Augen (Accommodationsmuskel), der Ohren (M. tensor tympani) tritt oft eine merkwürdige Symmetrie zu Tage.

Abgesehen davon, dass jede Infectionskrankheit ihre Prädilectionsstellen hat, und im concreten Fall rein zufällig eine Symmetrie der Erscheinungen dem Auge sich bieten kann, zumal wenn auf dem Wege der Blutbahnen Verschwemmung von Infectionskeimen stattgefunden hat, so wird doch andererseits eine constante Symmetrie ein Moment bilden, das unter Umständen eine Betheiligung der nervösen Centralorgane wahrscheinlich macht. Denn bei den Infectionskrankheiten treten Toxine auf, die mehr oder weniger intensiv die nervösen Centralorgane und Apparate alteriren, ein Vorgang, der sich recht wohl in der Symmetrie bestimmter Krankheitserscheinungen wiederzuspiegeln vermag.

Bei der symmetrischen Gangrän handelt es sich zweifellos um eine Affection centraler Natur, die sensiblen Störungen, die den trophischen vorausgehen, illustriren dies deutlich.

Auch bei unseren symmetrischen Lipomen kann sehr wohl eine Alteration bestimmter Nervencentren und -gebiete, mag nun diese Alteration eine primäre oder secundäre sein, eine Krankheit sui generis oder einen Folgezustand einer anderen Affection bilden, vorliegen.

Ich erinnere an das Myxödem, das eine Zeit lang als der Ausdruck eines centralen Leidens galt, bis erst durch die Strumaoperationen und die in manchen Fällen beobachtete Kachexie Licht in diese räthselhafte Krankheit gebracht und gezeigt wurde, dass das Ausfallen der Thyreoidea das Wesentliche, die Alteration der nervösen Centren das Secundäre ist.

Man hat auch bei den symmetrischen Lipomen, wenigstens für den Fetthals, an Erkrankungen oder Fehlen der Thyreoidea gedacht (Madelung); und in der That vermisste Blizard Curling bei den beiden (S. 107 u. 108 dieser Arbeit) mit Halslipomen behafteten Idioten jede Spur einer Schilddrüse. Und bei dem Fall III Madelung's war trotz weiter Freilegung aller Gebilde an der Vorderseite des Halses nichts von Schilddrüsengewebe zu sehen. Dagegen erwähnt wieder Brück, dass bei einem Fall das rechte Horn der Schilddrüsen freigelegt worden war.

Mit einem Fehlen der Thyreoidea kann somit das Leiden kaum in Verbindung gebracht werden; die Fälle Curling's waren ja auch Idioten, und Cretinismus, Myxödem, Cachexia strumipriva sind, wie Semon[1]) auf der Berliner Naturforscherversammlung energisch betonte, identisch und Folgen einer Totalatrophie der Schilddrüse.

Wie Madelung erwähnt, hat Hutchinson schon ähnliche Gedanken über die Aetiologie der symmetrischen Halslipome ausgesprochen; indem er den Exophthalmus bei der Basedow'schen Krankheit in einer Fetthypertrophie der Orbita begründet hielt, glaubte er überhaupt an eine Verwandtschaft beider Leiden.

In meinem Fall II haben wir nun das interessante Factum, dass Struma und Lipome an ein und demselben Individuum sich manifestiren; Exophthalmus, Tachycardie fehlen.

Jedenfalls macht, wie Madelung auch hervorhebt, die in manchen Fällen in ziemlich schnellem Tempo erfolgte An- und Abschwellung der Tumoren, mit und ohne Schmerzgefühl, eine vasomotorische Störung sehr wahrscheinlich.

Auch Madelung kann sich des Gedankens nicht erwehren, dass örtlich beschränkte Neurosen und circumscripte Lipome auf dieselbe Ursache hin entstehen und gegenseitig von einander abhängig sind.

So beobachtete er zweimal, wie nach einer heftigen, die Aussenseite des Armes treffenden Contusion Lipome und nervöse Störungen im Arm gleichzeitig auftraten. Nach Exstirpation der betreffenden Geschwulst trat in dem einen Fall Heilung, in dem anderen wesentliche Besserung ein.

Aehnliche Beobachtungen machten Israel[2]) und Baumgärtner.[3]) Von ganz besonderm Interesse ist die Beobachtung von

1) Vgl. Tageblatt der 59. Versammlung Deutscher Naturforscher und Aerzte. Berlin 1886. S. 340.

2) Vgl. Fall 5 unserer Gruppe I. S. 88. Vgl. Tageblatt u. s. w. S. 150.

3) Vgl. Tageblatt u. s. w. S. 150.

Buchterkirch und Bumke[1]), wo sich in ganz kurzer Zeit nach einer Contusion der Wirbelsäule multiple symmetrische Lipome am Rücken und Bauch entwickelten.

Carl R., Arbeiter, 56 Jahre alt, sonst gesund, stürzte am 13. April (1886) 4½ Meter tief auf Schutt und Steine. Kurze Bewusstlosigkeit. Lähmung des Sphincter ani und vesicae nicht vorhanden, wohl aber Abnahme der Sensibilität und Motilität in den unteren Extremitäten.

Unter den Augen der behandelnden Aerzte entwickelten sich nun in wenigen Tagen eine Reihe von symmetrischen Lipomen. Gleichzeitig machte sich eine Abnahme der Hör- und Sehschärfe bemerkbar. Patient klagt über Kreuz- und Lendenschmerzen und über Unbehülflichkeit beim Gehen.

Der Status praesens der Krankengeschichte lautet:

Patient ist ein ziemlich kräftiger Mann mit gutem Fettpolster und mittelstarker Musculatur. An der Bauchwand befindet sich in der Magengegend eine Hervorwölbung, welche die ganze Region im Bereiche des Rippenbogens ausfüllt. Bei der Betastung fühlt man eine Geschwulst von weicher Consistenz, nach allen Seiten deutlich abgrenzbar, im Querdurchmesser 19,5 Cm., in der Frontallinie 10 Cm. messend. Wird die die Tumoren bedeckende Haut durch Umfassen gespannt, so erscheint dieselbe höckerig. — Die Unterbauchgegend ist sehr prominent. Oberhalb der Symphyse liegen zwei deutlich durch die Linea alba getrennte Geschwülste, von demselben Charakter wie die oben genannten. Der Querdurchmesser beträgt 12, der Höhendurchmesser 14 Cm. bei beiden Tumoren.

Auf dem Rücken im Bereiche der Lumbalwirbelsäule und des Kreuzbeins sind jederseits drei Tumoren vorhanden, die nicht ganz gleichmässig entwickelt sind, deren Lage jedoch mit einander correspondirt.

Das Gesicht zeigt einen schmerzhaften, melancholischen Ausdruck; die Pupillen sind eng und starr; die Augenlider und die Augenbrauen sind in zitternder Bewegung. Die Sehschärfe ist bedeutend herabgesetzt, Hörschärfe auch. Die übrigen Sinnesorgane sind normal. Eine Abnahme des Gedächtnisses, der Urtheilskraft, eine Veränderung des Temperaments und der Stimmung, eine Verschlechterung der Sprache u. s. w. ist nicht zu constatiren.

Der Gang ist unsicher. R. geht mit etwas auseinandergespreizten, zitternden Beinen und nach vorn gebogenem Oberkörper langsam und schleppend. Die Sensibilität und das Localisationsgefühl sind deutlich an den Beinen herabgesetzt. Die elektrische Erregbarkeit zeigt keine Abweichung. Patellarreflex ist beiderseits vorhanden. Die Untersuchung der Brust- und Unterleibsorgane ergiebt, abgesehen von Schmerzhaftigkeit der Magengegend bei Druck, normales Verhalten.

Später entwickelten sich bei dem Patienten beiderseits innerhalb der Schlüsselbeingegend je drei etwa wallnussgrosse, in den Fossae supraspinatae je eine faustgrosse Geschwulst. Entsprechend den hinteren Por-

1) Berliner Klin. Wochenschrift 1887. S. 634. Die Bildung multipler, symmetrischer Geschwülste infolge von Contusion ees Rückenmarks.

tionen der beiden Musculi deltoidei ist gleichfalls ein über mannsfaustgrosser Tumor entstanden.

Die letzteren Geschwülste erwiesen sich bei vorgenommener Probeincision als mehr oder weniger circumscripte Hyperplasien im Muskel, während die übrigen sich als Lipome herausstellten.

„Der Umstand, dass sämmtliche Geschwülste symmetrisch gelegen, und dass nicht allein das Unterhautzellgewebe, sondern auch das Muskelgewebe in durchaus analoger Weise an der Umbildung theilnimmt, spricht für eine gemeinschaftliche Ursache des ganzen Processes, und dürfte dieselbe wohl nur in die nervösen (trophischen) Centralorgane zu verlegen sein."

Vorstehende Beobachtung ist um so werthvoller, als sich die Tumoren unter den Augen der behandelnden Aerzte entwickelten.

Nach alledem ist man berechtigt, das Lipom, wenigstens für die symmetrischen Fälle, als den Ausdruck einer Trophoneurose, wie schon Grosch betont, anzusehen.

III.

Besprechungen.

1.

Ribbert, Anatomische Untersuchungen über die Osteomalacie. Bibliotheca medica, Abth. C, Heft 2. 1893. Th. Fischer & Co. Cassel.

Die umfangreiche Arbeit enthält Ribbert's neue Untersuchungen über Osteomalacie, in welchen besonders drei Fragen berücksichtigt werden: 1) ob die an gewissen Stellen makroskopisch wahrnehmbaren Verdichtungen des Knochens zum Wesen der Krankheit gehören; 2) ob die osteoiden Zonen entkalkten Knochen darstellen und die Erweichung und Atrophie auf Decalcination und Auflösung beruhen; 3) in welchem Verhältniss puerperale, nicht puerperale und senile Osteomalacie zu einander, und die deformirende Ostitis zu ihnen steht. Eine historische Darstellung der Osteomalacielehre zeigt, dass bisher in der Beantwortung dieser Fragen vielfache Differenzen bestehen.

Ribbert legt besonderen Nachdruck auf die an den verschiedensten Knochen systematisch durchgeführte makroskopische Betrachtung der Knochenarchitektur. Er findet dabei Neubildungsprocesse in noch ausgedehnterem Maasse, als v. Recklinghausen sie beschrieben hat, nämlich nicht nur an den Stellen, welche deutlich verdichtet erscheinen (Wirbel, Sternum u. s. w), sondern auch an scheinbar unveränderten oder rareficirten Knochenpartien; denn hier liegt einmal häufig eine Verdickung der einzelnen Bälkchen vor, andererseits eine die typische Anordnung nach der Zugrichtung verwischende Architektur, ein mehr gleichmässiges Spongiosanetz. Aus letzterem Momente vor Allem geht hervor, dass ein grossartiger Umbau, ein Ersatz ganzer Querschnitte des alten Knochens durch neuen stattgefunden hat; nach Ausweis der mikroskopischen Untersuchung können stellenweise alle Reste des alten Gewebes fehlen und auch die kalkhaltigen Bälkchen als neuproducirte sich herausstellen, obwohl dieselben der überwiegenden Menge nach kalklos sind. Der regelmässige Befund dieser Neubildungsvorgänge stempelt sie zu einem wesentlichen integrirenden Moment im Verlaufe der Osteomalacie.

Bezüglich der Zerstörung des Knochens bekennt sich Ribbert als unbedingten Anhänger der Entkalkungstheorie. Abgesehen davon, dass er die gegen die Vorstellung einer Decalcination geltend gemachten Gründe als unzureichend zurückweisen kann, und ebenso die Beweise für einen anderen Resorptionsvorgang als durch Entkalkung vermisst, findet er positive Beweise für die letztere in der histologischen Structur der osteoiden Bälkchen, dem Vorhandensein der Gitterfiguren, der Anordnung

der kalklosen Säume u. s. w.; durch Auflösung der entkalkten Substanz erfolgt Rareficirung. Wo Resorption und Neubildung neben einander bestehen, sind die osteoiden Bälkchen theils als decalcinirte, theils als solche neuer Bildung anzusehen, beide aber histologisch deutlich von einander zu scheiden.

Auch an Stellen, wo der alte Knochen völlig geschwunden und durch neuen ersetzt ist, lässt Ribbert beide Processe der Auflösung und Neubildung nicht zeitlich sich folgen, sondern neben einander hergehen; die letztere sieht er als eine Art Regeneration an. Das Nebeneinanderbestehen beider Vorgänge ist verständlich bei der Annahme, dass die Entkalkung des alten und das Kalklosbleiben des neuen Knochens auf der gleichen Ursache beruht.

Aus der Architektur der Oberschenkelknochen zieht Ribbert den Schluss, dass vor dem Beginn der eigentlichen malacischen Erkrankung ein totaler Umbau durch Steigerung der normalen Resorptions- und Appositionsvorgänge mit völliger Verwischung der Structur des Knochens stattgefunden haben muss, und in diesem veränderten, aber kalkhaltigen Gewebe erst die typische Erweichung Platz gegriffen hat.

Die senile Osteomalacie gehört zur echten Osteomalacie, ebenso wie die nicht puerperale Form, da in beiden die wesentlichen Punkte aufzufinden sind. Auch die Ostitis deformans hält Ribbert mit v. Recklinghausen vom anatomischen Standpunkt für der Osteomalacie nahe verwandt. M. B. Schmidt (Strassburg).

2.

Karg und Schmorl, Atlas der pathologischen Gewebelehre in mikrophotographischer Darstellung. Mit einem Vorwort von F. V. Birch-Hirschfeld. Mit 27 Tafeln in Kupferätzung. Leipzig 1893. F. C. W. Vogel.

Der Atlas soll auf 27 Tafeln die hauptsächlichsten Gewebsveränderungen umfassen in ungefähr derselben Zusammenstellung, wie sie in einem praktischen Cours der pathologischen Histologie geboten werden. Die bisher erschienenen 18 Tafeln bringen: Karyokiuese und Fragmentirung der Zellen, verschiedene Zellformen im Eiter, leukämischen Blut u. s. w., ferner, unter Herbeiziehung aller Organe, die Degenerationen, Concrementbildung, Atrophie, Hypertrophie und Circulationsstörungen; es folgen Wundheilung, nicht specifische und specifische Entzündungen — Typhus, Pocken, Anthrax u. s. w. —, Bacterien, Infektionsgeschwülste, Syphilis. Die noch ausstehenden 2 Lieferungen sind für die Geschwülste bestimmt, und somit folgt die Darstellung in der Anordnung des Stoffes derjenigen, welche Birch-Hirschfeld in seinem „Grundriss der allgemeinen Pathologie“ eingehalten hat. Sind im Allgemeinen auch Schulfälle mit sorgfältiger Auswahl typischer Bilder aufgenommen mit besonderer Rücksicht auf die chirurgisch-wichtigen Affectionen, so fehlen doch auch interessante Raritäten nicht (Schimmelmykose der Lunge u. A.).

Die Abfassung eines neuen histologischen Werkes dieser Art findet ihre Berechtigung nicht nur in der durch die vervollkommte Technik

erzielten Erweiterung unserer Kenntnisse in der pathologisshen Gewebelehre, sondern vor Allem in der Möglichkeit, die Präparate objectiv auf mikrophotographischem Wege zu reproduciren. Der vorliegende Atlas ist der erste umfassende, in welchem diese Vervielfältigungsmethode benutzt wurde, und zwar mit ausgezeichnetem Erfolg. Durch Verwendung farbenempfindlicher Platten ist die Auswahl der Färbemethoden für die darzustellenden Objecte erweitert und dadurch im Photogramm eine Abtönung der verschiedenen Gewebselemente gegen einander möglich gemacht, welche die künstliche Tingirung der Präparate in weitgehender Weise ersetzt.

Es kann nicht übersehen werden, dass manche Objecte bei dieser Methode nicht mit voller Klarheit hervortreten, dass bei einzelnen Abbildungen auch der mit den Vorgängen Vertraute der aufklärenden Erläuterung bedarf. Indessen sollen auch, wie die Vorrede betont, die einfachen schematischen Zeichnungen als Lehrmittel nicht durch die Photogramme verdrängt werden. Dem ist zweifellos zuzustimmen, dass im Allgemeinen dem Lernenden durch die Erinnerung an die detaillirte mikrophotographische Darstellung der Einblick in die feineren Structurverhältnisse der Präparate selbst mehr erleichtert wird, als es durch schematische Illustrationen geschieht.

Die Vortrefflichkeit der Leistung springt zunächst in die Augen in den bei schwacher Vergrösserung aufgenommenen Uebersichtsbildern, z. B. von Miliartuberculose der Lunge, Zungentuberculose, typhösen Darmveränderungen, verdient aber weit grössere Anerkennung an den bei starken Vergrösserungen wiedergegebenen Präparaten: Als Beispiele vorzüglicher Structurbilder seien aus vielen die verschieden gebauten Tuberkelknötchen (Taf. XV), die schleimige Degeneration in einem Sarkom (Taf. IV) hervorgehoben. Vor Allem ausgezeichnet sind die auf Taf. I dargestellten karyokinetischen Vorgänge am Zellkern.

M. B. Schmidt (Strassburg).

3.

Adolf Schmitt, Die Fascienscheiden und ihre Beziehungen zu den Senkungsabscessen. J. F. Lehmann (München und Leipzig). 1893.

Die Untersuchungen beschäftigen sich mit den aus lockerem Bindegewebe bestehenden und durch dichtere Gewebsplatten und Organe allseitig begrenzten Spalträumen, welche vorzugsweise als Bahn der Eitersenkungen dienen. Schmitt stellt eine Reihe dieser Räume an Kopf, Hals und Becken durch Injection zinnobergefärbter Colophoniumlösung in ihrer Abgrenzung dar, um manche rein anatomische Fragen zu lösen, vor Allem aber die Gründe für die typische Verbreitung gewisser Eiterungen aufzudecken.

Nur die Hauptzüge der sehr sorgfältigen und inhaltsreichen Arbeit sollen hier wiedergegeben werden.

Am Kopfe werden der temporale und der Parotidenraum untersucht. Am temporalen stellt die Injection drei abgegrenzte Abthei-

lungen fest: die eine unter, die zweite auf der Fascia temporalis gelegen, die dritte zwischen den auseinanderweichenden Blättern derselben; vom tiefsten Raum erfolgt durch Einriss leicht ein Vordringen der Masse in die Backe. Die Verbreitung der temporalen Eiterungen folgt genau den Bahnen des oberflächlichen oder des tiefen Spaltes, von letzterem ebenfalls oft auf die Backen übergreifend. Die Neigung der Parotiseiterungen, auf die Submaxillargegend überzugehen, findet ihre anatomische Begründung in den Injectionen des Parotisraumes: zwischen ihm und Submaxillarraum besteht eine Verbindung längs der V. facialis post.; ferner erfolgen Senkungen der Injectionsmasse wie des Eiters aus dem Parotidenraum gern längs der styloiden Muskeln, weil durch eine Lücke in der Kapsel die Parotis direct an den Griffelfortsatz und seine Muskeln anstösst. Andere klinisch beobachtete Verbreitungswege (z. B. längs des M. sternocleidom.) sind durch die Injection nicht nachzuahmen, weil für sie Fascien-nekrosen u. A. eine Rolle spielen.

Im Zusammenhang mit dem submaxillaren Spaltraum wird die erste Angina Ludwigi, die ja von seinem Inhalt, d. h. der Submaxillardrüse und dem umgebenden Gewebe ausgeht, besprochen. Ihr typisches Verbreitungsgebiet zur Parotisgegend, Backe, auf den Mundboden, unter dem Kinn zur anderen Seite, zum Kehlkopf, findet seine Erklärung in dem anatomischen Bau und lässt sich leicht durch Injectionen darstellen. Die häufigen von diesem Bilde abweichenden Fälle beruhen auf Fascien-nekrose mit diffuser Vertheilung der Eiterung.

Gefässspalt. Die unentschiedene Frage, ob um Carotis und Jugularis eine eigentliche Scheide und zwischen beiden Gefässen eine Wand besteht, beantwortet Schmitt derart, dass nur ein „Gefässspalt" durch Zusammenstossen verschiedener Fascien und Gewebslamellen gebildet und dieser durch ein Septum getheilt wird. Um jedes Gefäss lässt sich so ein Raum bis zum Ursprung desselben füllen, und erst durch hohen Druck wird die Hülle gesprengt. Dementsprechend zeigen die Eiterungen im Gefässspalt mehr die Tendenz, nach aussen zu perforiren, als sich ins Mediastinum fortzusetzen; letzteres ist am leichtesten von der linken Carotis aus möglich, da deren Spalt bis zum Aortenbogen reicht.

Der suprasternale Spaltraum, von zwei an Vorder- und Hinterfläche des Manubrium sterni entspringenden und nach oben sich vereinigenden Fascien eingeschlossen, gehört nach Schmitt nur der in diese zwei Lamellen gespaltenen Fascia superfic. an. Er ist allseitig fest abgeschlossen bis auf eine hinter dem Sternalende der Clavicula gelegene Stelle, welche zum Saccus coecus sternocleidom. führt. So bleiben die Eiterungen in diesem Raum meist umschrieben, die Gefahr einer Mediastinitis ist gering.

Den Spaltraum des Sternocleidomastoideus findet Schmitt im Gegensatz zu Anderen auch vorn von einer wirklichen fascialen Hülle abgeschlossen. Die Scheide um den ganzen Muskel wird durch Injection an dessen Aussenseite gefüllt, ebenso wie bei den von der äusseren Fläche des Proc. mast. ausgehenden Abscessen. Die von der Innenfläche des letzteren kommenden Eiterungen halten sich nicht an die Bahn des Muskels, sondern senken sich in die Fossa retromax., zum Kehlkopf, zur Wirbelsäule u. s. w.; durch Injection erkennt Schmitt als Wege

für diese den Biventer, die Art. occipitalis und besonders den hinteren Bauch des Omohyoideus. Der präviscerale Raum ist nach vorn durch die Mm. sternothyr. und sternohyoidei, nach hinten durch Kehlkopf, Trachea und Schilddrüse fest abgeschlossen, seitlich im Wesentlichen durch lockeres Bindegewebe; nach oben bleibt der Verschluss mangelhaft und längs des Biventer können Senkungen erfolgen. Die wichtigste und häufigste Verbreitung seiner Eiterungen ist die ins Mediastinum, mit dem er in offener Communication steht.

Der retroviscerale Spaltraum, zwischen Wirbelsäule und Pharynx-Oesophagus, ist oben als breiter Spalt gut begrenzt, nach unten umgrenzt er röhrenförmig den Oesophagus und communicirt mit dem Mediastinum post. Diese durch die Injectionen klargelegte Gestalt bedingt die typische Ausbreitung der idiopathischen retropharyngealen Abscesse, die meist von Drüseneiterungen ausgehen; dieselben erreichen die Oberfläche direct hinter dem Kieferwinkel, wo der Raum am breitesten ist, oder, unter dem M. sternocleidomast. nach hinten ziehend, direct hinter dem Proc. mast. oder nach Fortsetzung längs der Art. thyreoid. inf., hinter dem Clavicularkopf des Sternocleidomast., die von den zwei obersten Halswirbeln ausgehen, den Eiterungen folgen in ihrer typischen Ausbreitung nach dem Nacken u. s. w. nicht dem retrovisceralen Raume, sondern laufen, wie die Injectionsversuche lehren, von diesem durch die Prävertebralfascie getrennt; erst die Vorwölbung der hinteren Pharynxwand zeigt den Einbruch in den Retrovisceralraum an. Die acuten septischen Phlegmonen des letzteren halten sich wegen der ausgedehnten Gewebsnekrosen nicht an die natürlichen Grenzen. Im unteren Theil communicirt der Spalt mit dem präviscerale, nirgends aber mit dem Gefässspalt.

Am grossen Becken untersuchte Schmitt: 1) den retroperitonealen Spaltraum, 2) den des Psoas, 3) den des Iliacus. Bezüglich des ersteren stimmen die Injectionsversuche darin mit den klinischen Beobachtungen überein, dass derselbe nicht einheitlich ist, sondern, je nach dem Ausgang der Erkrankung resp. der Injection, getrennte Abtheilungen gefüllt werden, deren complicirte Anordnung Schmitt beschreibt.

Die Injectionen in die Substanz des Psoas oder seinen Ursprung an der Wirbelsäule überschreiten nach unten nie die Grenze zwischen Muskel und Sehne; für die so oft bis zum Oberschenkel sich fortsetzenden Psoaseiterungen muss demnach angenommen werden, dass sie nicht auf einem präformirten Wege, sondern nur nach Degeneration der Sehne sich entwickeln; dasselbe gilt für die zwischen Muskel und Fascie zum Oberschenkel laufenden Abscesse, da die Fascie am unteren Ende des Muskels und seiner Sehne unlösbar fixirt ist. Die vom fünften Lendenwirbel kommenden Eiterungen folgen nicht dem Psoas, sondern ziehen unter diesem durch längs der Nerven nach abwärts.

Am Iliacus kann die Injectionsmasse sich ebenso wie der Eiter zwischen Muskel und seiner Fascie bis zum Oberschenkel senken. Am Darmbeinkamm liegt eine besonders dünne Stelle der Fascie, die leicht zu sprengen ist und zu retroperitonealen Infiltrationen führt.

M. B. Schmidt (Strassburg).

IV.

Ueber Fracturen mit Bezug auf das Unfallversicherungsgesetz.

Von

Dr. Friedrich Haenel
in Dresden.

(Vortrag, gehalten am 22. April 1893 in der Gesellschaft für Natur- und Heilkunde in Dresden.)

Die sociale Gesetzgebung des letzten Jahrzehnts hat für die Aerzte, die in erster Linie berufen sind, an der Durchführung der humanen Ideen dieser Gesetzgebung mitzuwirken, wichtige Neuerungen und Aenderungen im Gefolge gehabt.

Viel besprochen ist ihre einschneidende Bedeutung in socialer und materieller Hinsicht, wie sie namentlich bei dem Krankenversicherungsgesetz hervortritt.

Es liegt nicht in meiner Absicht, diese Standesfragen hier zu erörtern; ich möchte vielmehr hervorheben, wie auch unsere Wissenschaft von den neuen Verhältnissen beeinflusst wird.

In erster Linie gilt dies von dem Unfallversicherungsgesetz. Indem sich die ärztliche Wissenschaft in den Dienst der gesetzlichen Fürsorge für die Invaliden der Arbeit stellte, erwuchsen ihr neue Aufgaben, eröffneten sich ihr neue Gebiete.

Neu ist für den Arzt im Allgemeinen die Begutachtung der Unfallsfolgen mit Rücksicht auf die Erwerbsfähigkeit der Beschädigten; durch die neuen Verhältnisse hervorgerufen war auch ein erhöhtes Interesse an der Behandlung von Unfallsfolgen, gewisse Behandlungsmethoden fingen erst jetzt an aufzublühen; in gesteigertem Maasse wurde die Aufmerksamkeit auf gewisse traumatische Störungen des Nervensystems, auf die Frage der Simulation gelenkt u. s. w.

Neu vor allen Dingen ist die gutachtliche Thätigkeit für den Arzt. Seit dem Bestehen des Unfallgesetzes ist der Arzt viel häufiger als früher in die Lage gesetzt, über die Prognose von Unfallverletzungen hinsichtlich der längere oder kürzere Zeit bleibenden Functionsstörungen sich gutachtlich auszusprechen. Diese Aufgabe traf die

ärztliche Wissenschaft ziemlich unvorbereitet. Gerade das functionelle Ergebniss nach vollendeter Heilung einer Verletzung ist bisher wenig geprüft worden.

Die Privatversicherungsanstalten, die ein Interesse an der Beurtheilung von functionellen Schäden haben mussten, hatten nur eine beschränkte Ausdehnung. Statistische Arbeiten aus grossen Krankenhäusern hatten bei der Beantwortung dieser Frage mit den grössten Schwierigkeiten zu kämpfen, da die aus der Behandlung entlassenen, an einer ferneren ärztlichen Beobachtung nicht interessirten Kranken der persönlichen oder brieflichen Controle meist entzogen blieben.

Mit dem Inkrafttreten des Unfallversicherungsgesetzes hat sich dies geändert.

Alle, auch die kleinsten Folgezustände von Betriebsverletzungen werden jetzt von den Kranken mit peinlicher Aufmerksamkeit verfolgt, von Aerzten wiederholt untersucht, zu Protokoll genommen und hinsichtlich ihrer Bedeutung für die Erwerbsfähigkeit gewürdigt. Der Patient bleibt so lange in dem ärztlichen Gesichtskreise, bis er entweder völlig hergestellt ist, oder bis eine weitere Besserung nicht mehr erreicht werden kann.

Es bieten also für die Beurtheilung der Functionsstörungen nach Unfällen die Acten der Berufsgenossenschaften ein die Bearbeitung lohnendes, bis jetzt noch nicht genügend verwerthetes, ausgiebiges Material.

Von dieser Ansicht ausgehend, habe ich mir schon vor Jahren die Aufgabe gestellt, die Resultate wenigstens eines kleinen Gebietes an der Hand von Unfallsacten zu untersuchen, die Ergebnisse unserer ärztlichen Behandlung und Begutachtung also gleichsam durch die Brille der Berufsgenossenschaften zu betrachten.

Ich musste mir zu diesem Zwecke natürlich eine Gruppe von Verletzungen herausgreifen, die im Allgemeinen einen typischen Verlauf zu nehmen pflegen.

Ich habe deshalb als Thema die subcutanen Fracturen der langen Röhrenknochen gewählt und wurde, abgesehen von den angeführten Erwägungen, auch dadurch darauf geführt, weil mir seit Bestehen des Unfallversicherungsgesetzes auffallend viele und auffallend langdauernde Functionsstörungen gerade nach Brüchen der Extremitäten zur Beobachtung kamen.

Die Angaben in den chirurgischen Lehr- und Handbüchern über diesen Gegenstand sind ausserordentlich spärliche. Neben der Angabe über den Zeitpunkt der Consolidation pflegen wir nur allgemeine Bemerkungen über die „noch einige Zeit" zurückbleibende Schwäche,

Steifigkeit und dergleichen und über „längeres“ Ausbleiben der Gebrauchsfähigkeit zu finden.

Auch das Kaufmann'sche Handbuch der Unfallverletzungen, von dem man am ehesten präciseren Aufschluss über diese Punkte hätte erhoffen können, konnte aus Mangel an statistischen Unterlagen diese Frage ebenfalls nur oberflächlich berühren.

Statistische Angaben über das Häufigkeitsverhältniss von Wiedererlangung der Arbeitsfähigkeit zu bleibender Arbeitsunfähigkeit habe ich in der mir zugänglichen Literatur nur in geringer Anzahl und nur mit ganz allgemeiner Bedeutung gefunden.

So ist in dem Beitrag zur Statistik der Fracturen von Drecker[1]) nur die Angabe enthalten, dass unter 2021 Kranken mit Fracturen aller Art wieder fähig zur Arbeit wurden 1359, unfähig blieben 288, also 67 Proc. zu 14 Proc. Als geheilt sind bezeichnet 1549, als ungeheilt 107, also 77 Proc. zu 5 Proc.

Aus den deutschen Armeesanitätsberichten lernen wir leider auch wenig zu einem Vergleiche mit unseren Ergebnissen geeignete Zahlen kennen. Wir erfahren z. B. aus den Berichten der zwei Jahre 1888 bis 1890, dass bei 2441 Fracturen jeder Art das Verhältniss der im Laufe des betreffenden Berichtsjahres wieder völlig hergestellten und dienstfähig gewordenen Verletzten zu den „anderweitig entlassenen“ (dienstuntauglich, ganz- oder halbinvalid, beurlaubt, in Bäder geschickt u. s. w.) 70 Proc. zu 29 Proc. ist, während 1 Proc. (fast nur Schädel- und Wirbelsäulenbrüche) gestorben ist.

Ueber das Einzelne, die Art der Fractur, Complicationen, die Ursache, sowie den Grad der Invalidität u. s. w. sind keine Angaben gemacht.

In sehr entgegenkommender, dankenswerther Weise stellten mir die Berufsgenossenschaften ihr Actenmaterial zur Verfügung.

Ich habe aus den Acten des Jahres 1889 von der sächsischen land- und forstwirthschaftlichen Berufsgenossenschaft, der sächsischen Holzberufsgenossenschaft, der Section VII der Steinbruchberufsgenossenschaft, der Section VI der Ziegeleiberufsgenossenschaft, der Section XXIX der Fuhrwerksberufsgenossenschaft, bei denen in dem genannten Jahre in Summa 3151 Unfälle gemeldet waren, die subcutanen Brüche des Ober- und Unterschenkels und des Ober- und Unterarmes, 304 an der Zahl, zusammengestellt und dieses statistische Material aus gewissen, nachher zu erwähnenden Gründen noch durch die Fälle von Oberschenkelbrüchen aus den früheren Jahrgängen der

1) Langenbeck's Archiv. Bd. XXVII.

genannten Berufsgenossenschaften, sowie aus den Acten der Jahrgänge 1885—1889 der sächsischen Baugewerksberufsgenossenschaft im Ganzen durch weitere 96 Fälle von Oberschenkelbruch ergänzt. Die Gesammtzahl der in den angeführten Berufsgenossenschaften bis Ende 1889 gemeldeten Unfälle beträgt 15647.

Zur Wahl des Jahrganges 1889 bezw. auch der vorhergegangenen Jahrgänge bestimmten mich mehrere Gründe. Zunächst kam es mir darauf an, eine möglichst grosse Anzahl von definitiv erledigten Fällen zu erhalten; erfahrungsgemäss zieht sich ja namentlich bei schweren Functionsstörungen die endliche Regelung oft über mehrere Jahre hin. Dann glaubte ich in den ersten Jahren nach Einführung des Gesetzes eine grössere Unbefangenheit von Seiten des in Betracht kommenden Publikums voraussetzen zu dürfen, als sie wohl jetzt durchschnittlich zu finden ist. Einen früheren Jahrgang aber als den von 1889 wollte ich deswegen nicht zur Grundlage meiner Untersuchungen nehmen weil 1889 das erste Geschäftsjahr der grössten mir zugänglichen Berufsgenossenschaft, der für Land- und Forstwirthschaft in Sachsen, war.

Der Bearbeitung von Krankengeschichten aus berufsgenossenschaftlichen Acten stellen sich manche Schwierigkeiten entgegen, welche Jeder, der mit solchen Acten zu thun hat, ermessen kann.

Namentlich zwei Mängel machen sich bemerklich. Erstens die Unzuverlässigkeit der an der Spitze der Acten geführten Diagnose infolge des Fehlens einer ärztlich sachverständigen Angabe direct nach dem Unfall, und zweitens der Mangel an genügenden Berichten über den Krankheitsverlauf in den ersten 13 Wochen.

Was das Erste anbelangt, so vermissen wir sowohl in der Unfallsanzeige als auch meist in dem behördlichen Untersuchungsprotokoll eine klare, sachgemässe Bezeichnung des Schadens. Selten habe ich eine vom Arzte herrührende Diagnose gefunden; vielfach liest man laienhafte, theils falsche, theils allgemein gehaltene Bezeichnungen: „Flechsendehnung“ (bei Knöchelbruch), „Beinschaden“ und dergleichen. Man muss dies beim Sichten der Acten berücksichtigen.

Im Untersuchungsprotokoll pflegt Alles, was auf den Unfall Bezug hat, mit peinlicher Genauigkeit angeführt zu sein; z. B. erfahren wir umständlich, wie viel Sprossen die Leiter hatte, von welcher Jemand heruntergefallen war, auch in welchem Winkel sie zu der Mauer stand u. s. w. u. s. w.; aber der Schaden, den der Verunglückte davongetragen, ist meist wenig ausführlich und sachgemäss bezeichnet. Der sehr zum Nachtheil sowohl der Verletzten als der Berufsgenossenschaften wirkende Mangel an obligatorischer Zuziehung

eines ärztlichen Sachverständigen sofort nach dem Unfall ist von berufener Seite schon so oft hervorgehoben worden, dass wir auf diesen Punkt, über den kaum eine Meinungsverschiedenheit herrscht, hier nicht weiter eingehen wollen. Erst der Zustand des Verletzten nach Ablauf eines Vierteljahres und der fernere Verlauf wird uns durch ärztliche Gutachten und Berichte kundgethan.

Vielfach hören wir in diesen Auslassungen das Wesentliche über die vorhergegangene Zeit; oft aber müssen wir das, was uns in dieser Richtung interessirt, mühsam aus einzelnen in dem ganzen Actenheft zerstreuten Bemerkungen zusammenlesen. Auf manche Fragen erhalten wir zuweilen auch gar keine Antwort; so ist es manchmal nicht möglich, nur über den genauen Sitz einer Fractur ins Klare zu kommen, obwohl über den Fall ein dickes Actenheft vorhanden ist.

Es liegt nun sehr nahe, einer aus derartigem Actenmaterial sich aufbauenden Statistik allerlei Einwürfe entgegenzuhalten: es ist kein einheitliches Material, was zusammengetragen wurde; es sind schwere und leichte Fälle zusammengeworfen; die Besonderheiten der einzelnen Fälle sind nicht genügend hervorgehoben; die Behandlung ist nach verschiedenen Grundsätzen und unter den verschiedenartigsten äusseren Verhältnissen geleitet; die Qualität der ärztlichen Gutachten ist eine ungleiche.

So gerechtfertigt auch im Allgemeinen derartige Einwürfe erscheinen, so sind sie doch für unsere Statistik weniger zutreffend, da es uns gerade darauf ankam, zu zeigen, wie sich die Resultate in praxi, vom Standpunkt der Berufsgenossenschaften aus, präsentiren.

Was die ärztlichen Gutachten betrifft, so muss leider zugegeben werden, dass dieselben nicht selten weniger eingehend ausgefallen sind. Indessen sind es doch die selteneren Fälle, in denen man ausschliesslich auf ungenügende Gutachten angewiesen ist. Meistens und zumal wenn es sich um länger dauernde und schwerere Unfallsfolgen handelt, ist die Mangelhaftigkeit des einen Gutachtens durch ein bald darauf folgendes besser begründetes eines zweiten Sachverständigen corrigirt.

Den Einwand, dass bei der Unvollständigkeit, ja dem gänzlichen Fehlen der Angaben über den Verlauf im ersten Vierteljahr die innerhalb dieses Zeitraumes geheilten Fälle nach Art und Zahl nicht genügend gewürdigt sind und das Verhältniss zwischen ihnen und den Fällen mit längerer Heilungsdauer oder dauernder Invalidität nicht ganz klargestellt ist, muss man gelten lassen. Es ist deshalb den Zahlen in dieser Hinsicht nur ein bedingter Werth zuzusprechen.

Nur bei einer Kategorie von Brüchen macht sich die angedeutete Fehlerquelle nicht geltend, bei den Oberschenkelbrüchen; des-

halb, weil nur sehr selten (3 mal unter 155 Fällen) ein Fall in den ersten 13 Wochen sich erledigt.

Das war der Grund, dass ich im Laufe meiner Arbeit dazu gekommen bin, auf breiterer Basis die Acten über Oberschenkelbrüche zusammenzustellen.

Ich habe im Ganzen aus dem genannten Actenmaterial 400 Fälle von subcutanen Brüchen der langen Röhrenknochen zusammengestellt, und zwar

155 Brüche des Oberschenkels,
148 Brüche des Unterschenkels,
39 Brüche des Oberarmes,
67 Brüche des Unterarmes.

Die Zahl der mir zur Verfügung stehenden Fälle ist keine sehr beträchtliche, und die aus der Statistik sich ergebenden Schlüsse werden wohl der Ergänzung und Controle durch andere statistische Arbeiten bedürfen.

Ich möchte meine Arbeit nur als einen Versuch betrachtet sehen, das in den Acten der Berufsgenossenschaften ruhende Material unserer Wissenschaft dienstbar zu machen, ein Versuch, der vielleicht die Anregung zu ähnlichem Vorgehen in dieser oder in anderen Fragen geben könnte.

Der Analyse unserer Fälle seien nur noch wenige Worte vorausgeschickt.

Den Zeitpunkt der völligen Wiederherstellung der Erwerbsfähigkeit — die ich der Kürze halber, wie es auch aus dem Zusammenhang hervorgehen wird, als Heilung bezeichne — habe ich den ärztlichen Gutachten oder den Sitzungsprotokollen der Entschädigungscommissionen entnommen. Es lässt sich denken, dass in manchen Fällen der Eintritt der vollen Erwerbsfähigkeit bereits an einem früheren Zeitpunkt hätte festgestellt werden können, und dass also der Durchschnitt der Heilungsdauer sich in Wahrheit etwas niedriger herausstellen wird.

Die Grösse der dauernden Einbusse an Erwerbsfähigkeit ist entsprechend der Gepflogenheit der meisten Berufsgenossenschaften nach Procenten angegeben. Grössere Milde oder Strenge der Begutachter wird eine gewisse Ungleichheit in der Abschätzung voraussetzen lassen; indessen bietet das meist wiederholt geprüfte Endresultat wenigstens einen annähernden Anhalt für die thatsächliche Grösse des Verlustes.

Nicht ganz auszuschliessen ist die Möglichkeit, dass auch bei den als dauernd invalid abgeschlossenen Fällen im Laufe der Zeit

doch noch eine Besserung eintritt, wodurch sich der mittlere Procentsatz der Invalidität verringern würde.

Um eine erhebliche Differenz wird es sich jedoch kaum handeln, da die von mir betrachteten Fälle bereits vier und mehr Jahre beobachtet waren.

I. Die Fälle von Oberschenkelbruch sind 155 an der Zahl. — Sie entsprechen einer Gesammtmenge von 15647 Betriebsunfällen, so dass also auf ungefähr 100 Unfälle ein subcutaner Oberschenkelbruch kommt. Es ist dabei an die verhältnissmässige Häufigkeit von schweren Verletzungen bei den hier in Betracht gezogenen Berufsarten zu erinnern.

Die Verletzten waren mit Ausnahme von drei Frauen männlichen Geschlechtes. Die betroffene Körperseite war 83 mal die rechte, 69 mal die linke. 3 mal fehlt die entsprechende Angabe.

Von diesen 155 Fällen sind 3 innerhalb 13 Wochen geheilt (1,9 Proc.).

Gestorben innerhalb 13 Wochen sind 2 (an Altersschwäche und Lungenaffection), gestorben in der späteren Zeit ebenfalls 2 (1 an Apoplexie, 1 an Gangrän).

Die Mortalität beträgt demnach, da der eine Todesfall gänzlich ausser Zusammenhang mit dem Oberschenkelbruch stand, 1,9 Proc.

Der Fürsorge der Berufsgenossenschaft fielen zu 150 Fälle (97 Proc.), von denen, wie erwähnt, 2 vor Eintritt völliger Erwerbsfähigkeit gestorben sind, während 8 aus verschiedenen Gründen (unerledigt geblieben, ungeheilt weiterer Beobachtung entzogen u. s. w.) bei unserer Aufstellung nicht in Betracht kommen können.

Von den bis zu Ende beobachteten 140 Fällen sind später noch geheilt 43 oder 29 Proc. aller Fälle (wenn man bei der Berechnung von den Fällen mit unbekanntem Ausgang absieht), dagegen sind invalid geblieben 97 oder 66 Proc.

Im Ganzen haben also ihre volle Erwerbsfähigkeit wiedererlangt 46 Patienten (31,3 Proc.).

Die durchschnittliche Heilungsdauer war für diese 46 Fälle 12,6 Monate, für die 43 Fälle mit verzögerter Wiederherstellung 13,4 Monate.

Bei den dauernd geschädigt gebliebenen 97 Fällen betrug der durchschnittliche Verlust an Erwerbsfähigkeit 31 Proc.

Der Sitz der Fractur war

der Schaft des Femur	in	121	Fällen (78 Proc.)
der Schenkelhals	in	19	" (12 ")
das untere Femurende	in	15	" (10 ")

Es empfiehlt sich, die Fracturen der Diaphyse und die der Epiphysen gesondert zu besprechen.

A. Von den 121 Brüchen des Femurschaftes handelte es sich
31 mal um das obere Drittel,
28 mal um das mittlere Drittel,
26 mal um das untere Drittel,
26 mal war die Bruchstelle nicht näher bezeichnet.

Von den 121 Patienten
sind nicht bis zu Ende beobachtet 6
ist ungeheilt gestorben (Apoplexie) 1

Zu völliger Heilung gelangten 39 (34 Proc., wobei die Fälle mit unbekanntem Ausgang und der Fall mit intercurrentem Tod nicht mitgerechnet sind).

Dauernd geschädigt blieben 75 (66 Proc.).

Die durchschnittliche Heilungsdauer war
für die wiederhergestellten Fälle 13,5 Monate,
und zwar für die Brüche des oberen Drittels 19 "
für die Brüche des mittler. Drittels 16 "
für die Brüche des unteren Drittels 9 "

Die mittlere Dauer der vollständigen Arbeitsunfähigkeit, die vielfach mit der Dauer des Heilverfahrens zusammenfällt, betrug bei 105 zu dieser Aufstellung geeigneten Fällen 7,5 Monate (oberes Drittel 9 Monate, mittleres Drittel 7 Monate, unteres Drittel 7 Monate, unbestimmter Sitz 6,5 Monate). Die mit anderweiten, wenn auch auf das Heilungsresultat des Oberschenkelbruches ohne Einfluss gebliebenen Verletzungen und Krankheiten complicirten Fälle sind dabei ausser Berechnung gelassen.

Der Verlust an Erwerbsfähigkeit bei den dauernd geschädigten Patienten beziffert sich auf durchschnittlich 28 Proc. (oberes Drittel 33,3 Proc., mittleres und unteres Drittel 28 Proc., unbestimmter Sitz 22 Proc.). Zu dieser Berechnung waren 62 Fälle tauglich, da natürlich alle (13) die Fälle unberücksichtigt bleiben mussten, bei denen ausser dem Oberschenkelbruch noch andere Factoren, Folgen früherer Verletzungen u. s. w. maassgebend waren für die Feststellung des Grades der Erwerbsfähigkeit.

Ueber das Lebensalter sind in 112 von den 114 uns dabei interessirenden Fällen Angaben vorhanden.

Im Alter bis zu 30 J. standen	45,	davon geh. 27 (60 %),	invalid	18 (40 %)
zwischen 30 u. 50 J. "	46,	" " 10 (26 %),	"	36 (74 %)
über 50 J. "	21,	" " 1 (5 %),	"	20 (95 %)

Es entspricht dieses Ergebniss der allgemeinen Erfahrung, dass mit zunehmendem Alter die Resultate schlechter werden.

Die 3 bereits am Ende des Vierteljahres wieder erwerbsfähig gewordenen Patienten standen im Alter von 14, 24 und 30 Jahren.

Unter den Ursachen für die Verzögerung oder das Ausbleiben der Wiederherstellung der vollen Functionsfähigkeit stehen an Bedeutung obenan die Verschiebungen der Bruchenden und ferner die Kniegelenksteifigkeit.

Die übrigen in den Acten angeführten pathologischen Zustände spielen diesen Factoren gegenüber nur eine kleine Rolle, sind zuweilen auch nur von secundärer Bedeutung.

Ueber die Häufigkeit der Ursachen für die Mangelhaftigkeit der functionellen Resultate giebt die folgende Tabelle Auskunft. Es treffen natürlich in einem Fall oft mehrere Ursachen zusammen, was bei Würdigung der Zahlen in Betracht zu ziehen ist.

	1. im ober. Drittel		2. im mittleren Drittel		3. im unter. Drittel		4. ohne Angabe des Sitzes		Summa	
	geheilt	ungeh.	geheilt	ungeh.	geheilt	ungeh.	geheilt	ungeh.	geheilt	ungeh.
Verkürzung	8	22	7	26	6	12	4	9	25	69
Anderweite Dislocation	1	18	—	11	2	9	1	1	4	39
Gelenksteifigkeit . . .	2	8	2	13	2	6	1	5	7	32
Schlottergelenk (Knie)	—	—	—	1	—	—	—	1	—	2
Muskelatrophie erheblichen Grades	3	10	3	4	4	7	1	2	11	23
Callushypertrophie und Schmerzhaftigkeit .	1	—	2	2	2	2	—	—	5	4
Pseudarthrose resp. verzögerte Consolidat.	—	—	—	2	—	1	—	—	—	3
Decubitus	—	—	—	1	—	—	—	—	—	1

Besondere Aufmerksamkeit verdient das häufige Vorkommen von Verkürzung, besonders wenn man bedenkt, dass durch die von Volkmann wiedereingeführte Extensionsbehandlung wenigstens die hochgradigeren Verkürzungen vermieden werden sollten.

Bruns[1]) sagt: „Sind nun auch derartige Verkürzungen durch die moderne Extensionsbehandlung entschieden viel seltener als früher geworden, so kommen sie doch immer noch hie und da, sei es durch Schuld des Arztes oder Patienten, zur Beobachtung."

Nach Volkmann[2]) heilten unter 110 Oberschenkelfracturen 87 (also 79 Proc.) ohne jede Verkürzung. Die in den übrigen Fällen

1) Die Lehre von den Knochenbrüchen. Deutsche Chirurgie.

2) Citirt nach Hoffa, Lehrbuch der Fracturen und Luxationen.

zu Stande gekommene Verkürzung betrug meist nur ½—1 Cm., und zwar im Mittel für die Brüche des oberen Drittels 0,4 Cm., des mittleren Drittels 0,2 Cm., des unteren Drittels 0,4 Cm.

Nach Gurdon Buck[1]) trugen 79 Erwachsene eine Verkürzung von kaum ½ Zoll davon, während bei 12 ein Unterschied zwischen beiden Beinen überhaupt nicht nachweisbar war.

Ein ganz anderes Bild bieten dagegen unsere Resultate.

Unter 112 mit genügender Angabe versehenen Brüchen heilten nur 18, also 16 Proc., ohne jede Verkürzung. In 94 Fällen, also 84 Proc., war Verkürzung vorhanden, und zwar durchschnittlich von 4,4 Cm.

Hinsichtlich des durchschnittlichen Grades der Verkürzung besteht zwischen den Brüchen der verschiedenen Abschnitte des Femurschaftes kein nennenswerther Unterschied. Eine wesentlich geringere Durchschnittsverkürzung (2 Cm.) findet sich bei den Fällen, in denen der Sitz der Fractur nicht näher bezeichnet ist.

Die geschädigt gebliebenen Fälle weisen natürlich eine beträchtlichere Verkürzung auf, als die geheilten, erstere im Durchschnitt 4,8 Cm. (oberes Drittel 5,5 Cm., mittleres und unteres Drittel 5 Cm.), letztere im Durchschnitt 3,2 Cm. (oberes Drittel 2,5 Cm., mittleres und unteres Drittel 4 Cm.).

Bei den eine Verkürzung aufweisenden Fällen kam 25 mal, also in 26 Proc. dieser Fälle, eine völlige Heilung noch zu Stande.

Will man eine Verkürzung bis zu 2½ Cm. als zulässig ansehen, was bei der Möglichkeit ungleicher physiologischer Längenentwicklung der Beine und bei den Fehlerquellen der Messung statthaft erscheinen kann, so bestand 62 mal (55 Proc. aller Fälle) hochgradigere Verkürzung.

Zu einer völligen Wiederherstellung kam es dabei nur in 10 Fällen, also in 16 Proc. der mit hochgradiger Verkürzung behafteten Fälle.

Dislocatio ad latus und ad axin war in nennenswerthem Grade bei 43 Fällen vorhanden (37 Proc.); 39 mal handelte es sich dabei um Fälle mit dauernder Functionsstörung.

Es ist also etwa die Hälfte aller dauernd geschädigten Patienten mit dieser Difformität behaftet.

Nur 4 mal kam noch völlige Heilung zu Stande, also in 9 Proc.

Unter den 43 Fällen ist 35 mal zugleich hochgradige, über 2½ Cm. betragende Verkürzung angegeben; dagegen war in 8 Fällen keine erhebliche Verkürzung vorhanden.

---

1) Lossen, Verletzungen der unteren Extremitäten.

Stellt man die Verschiebungen aller Art ad longitudinem, ad latus und ad axin zusammen, so handelt es sich in 70 Fällen um erhebliche Dislocation, und zwar in 11 Fällen mit Ausgang in Heilung und in 59 Fällen mit bleibendem Verlust von Erwerbsfähigkeit.

Es ist demnach bei den mit schwereren Dislocationen consolidirten Fracturen in 15,7 Proc. der Fälle noch eine völlige Functionswiederherstellung zu erwarten.

Beträchtlicher Grad von Gelenksteifigkeit, fast ausschliesslich des Kniegelenks, ist in 39 Fällen (34 Proc.) angegeben.

Dabei sind 32 Fälle mit dauernder Schädigung, die kleinere Hälfte (43 Proc.) aller dauernd invaliden Fälle, und 7 Fälle mit Heilung. Es kam also in 18 Proc. der eine Knieversteifung hinterlassenden Oberschenkelschaftbrüche noch zu völliger Wiedererlangung der Gebrauchsfähigkeit.

B. Schenkelhalsfractur lag in 19 Fällen vor.

Vorzeitig schieden aus der Beobachtung aus 2.

Gestorben sind (Altersschwäche, Lungenaffection) 2 (12 Proc.).

Zur Heilung gelangten nach 40 und 11 Monaten 2 (12 Proc.).

Dauernd geschädigt um durchschnittlich 56 Proc. blieben 13 (77 Proc.).

Die mittlere Dauer der gänzlichen Erwerbsunfähigkeit betrug 8 Monate.

Hinsichtlich des Lebensalters vertheilen sich die 19 Fälle derart, dass im Alter

bis zu 30 Jahren sich befanden . . . . 1, invalid 1
zwischen 30 u. 50 Jahren sich befanden 6, davon geheilt 1, invalid 5
über 50 Jahre " " 12, davon geheilt 1, invalid 7

Was die das functionelle Resultat beeinträchtigenden Folgezustände betrifft, so findet sich angegeben

Verkürzung von durchschnittlich 4 Cm. in 17 Fällen, wovon geheilt 1 (dabei 8 mal Verkürzung von mehr als 2½ Cm.)
Gelenksteifigkeit (Hüfte und Knie) in 10 Fällen, wovon geheilt 1
Pseudarthrose in 3 Fällen
Erhebliche Atrophie in 6 Fällen.

C. Als Brüche des unteren Femurendes sind 15 Fälle bezeichnet.

Nähere Angaben über die Art der Fractur fehlen meistens.

Gestorben nach 1½ Monaten an Gangrän infolge Druckes des dislocirten unteren Fragmentes gegen die grossen Gefässe ist

Von den übrigen sind geheilt nach durchschnittlich 16,5 Monaten 5;
sind geschädigt geblieben um durchschnittlich 25 Proc. 9.

Die Dauer der gänzlichen Erwerbsunfähigkeit betrug im Mittel 8 Monate.

Was das Alter anlangt, so waren

bis zu 30 Jahren	6,	wovon geheilt 4,	invalid 2
zwischen 30 u. 50 Jahren	6,	wovon geheilt 1,	invalid 4
über 50 Jahre	3,		invalid 3.

Von störenden Folgezuständen der Fractur sind erwähnt:

Verkürzung von durchschnittl. 3,5 Cm.	in 10 Fällen,	davon geheilt	3
(dabei 3 mal Verkürzung von mehr als $2^1/_2$ Cm.)			
Anderweite Dislocation erhebl. Grades	in 4 Fällen,	davon geheilt	0
(dabei 3 mal ohne gleichzeitige hochgradige Verkürzung)			
Kniegelenksteifigkeit	in 6 Fällen,	davon geheilt	3
Kniegelenkslockerung	in 3 „	„ „	0
Callushypertrophie	in 2 „	„ „	1
Druck auf Nerv. peron.	in 1 Fall,	„ „	0
Atrophie	in 8 Fällen,	„ „	3

Hervorgehoben sei, dass von den 6 beträchtliche Dislocation aufweisenden Fällen keiner die volle Erwerbsfähigkeit wiedererlangte, und dass der dritte Theil der mit Gelenkversteifung erheblichen Grades behafteten Patienten noch vollständig geheilt wurde.

II. Von den Fracturen des Unterschenkels liegen 148 Krankengeschichten vor.

Nur 23 Fälle betrafen Frauen.

Die verletzte Körperseite war 76 mal die rechte, 67 mal die linke; 5 mal fehlt die betreffende Angabe.

Vor Ablauf der 13. Woche waren geheilt 52 Patienten (35 Proc.).

Nähere Angaben über diese Kategorie vermissen wir natürlich auch hier vielfach. Soviel aus den Acten zu entnehmen war, handelte es sich in ungefähr der Hälfte um Diaphysenbrüche, in der anderen Hälfte um Malleolenbrüche.

Noch nicht erledigt vor Ablauf eines Vierteljahres waren 96 Fälle (65 Proc.).

Von diesen sind unerledigt geblieben oder weiterer Beobachtung entzogen 6 Fälle.

Von den übrigen 90 Fällen sind
später noch geheilt . . . . 59 (41,5 Proc. aller Fälle),

geschädigt geblieben . . . 30 (21 Proc.),
gestorben (Alter, Herzschwäche) 1 (0,7 ").

Das Verhältniss der überhaupt zur völligen Erwerbsfähigkeit wieder gelangten und der dauernd geschädigten Patienten ist also 111 zu 30 oder 78 Proc. zu 21 Proc.

Die Fälle mit verzögerter Heilung brauchten bis zu ihrer Wiederherstellung durchschnittlich 16 Monate (die Brüche des Mittelstückes 17 Monate, die der Malleolen 15 Monate).

Nimmt man an, dass die Heilungsdauer für die bereits im ersten Vierteljahr erledigten Fälle nur 2 Monate betragen hätte, so würde die mittlere Heilungsdauer für alle zur vollen Restitutio gelangten Fälle auf 10 Monate sich berechnen.

Die durchschnittliche Herabsetzung der Erwerbsfähigkeit bei den dauernd geschädigten Patienten betrug 36 Proc. (Brüche des Mittelstückes 20 Proc., der Malleolen 50 Proc.).

Der Sitz der Fractur war
das Mittelstück in 46 Fällen, wovon 30 (65%) geheilt, 16 invalid (35%)
das obere Ende der Tibia
in 3 Fällen, wovon 1 geheilt, 2 "
die Malleolen in 40 " " 28 (70%) " 12 " (30%)

Das Alter der Patienten ist in 83 Fällen notirt. Es standen im
Alter bis zu 30 Jahren 29, wovon geheilt 22, invalid 7
zwischen 30 u. 50 " 37, " " 25, " 12
über 50 " 17, " " 8, " 9

Als Ursachen für die Verzögerung und Beeinträchtigung der Heilung finden sich angeführt:

1. bei den Fracturen der Diaphyse

Dislocation der Fragmente . . .	in 20 Fällen,	wovon geheilt	7
Gelenksteifigkeit	in 19 "	" "	9
Callushypertrophie	in 6 "	" "	4
Druck auf Nervus peroneus . .	in 1 Fall,	" "	1
Muskelatrophie erhebl. Grades .	in 7 Fällen,	" "	5
Pseudarthrose	in 4 "	" "	2

(resp. verzögerte Consolidation)

2. bei den Fracturen der Malleolen

Dislocation mit Plattfussstellung	in 10 Fällen,	wovon geheilt	4
Gelenksteifigkeit	in 27 "	" "	10
Callushypertrophie	in 3 "	" "	2
Muskelatrophie	in 11 "	" "	5

Bei den Brüchen des oberen Tibiaendes war es immer Kniegelenksteifigkeit, die als störender Folgezustand angeführt ist.

Ueber die häufigste Störung, die Gelenksteifigkeit, lehrt also unsere Aufstellung, dass dieselbe in 53 Proc. der Fälle, 46 mal unter 86 mit genügender Angabe versehenen Fällen, anzutreffen war, und dass in 26 Fällen, also in 58 Proc. der nach Ablauf eines Vierteljahres noch erhebliche Gelenksteifigkeit aufweisenden Fälle noch völlige Functionsfähigkeit erzielt wurde.

Dislocation war unter 86 Fällen 30 mal, also in 35 Proc. vorhanden. 13 mal kam es noch zur völligen Wiederherstellung, also in 40 Proc. der mit Dislocation behafteten Fälle.

III. Die Brüche des Oberarmes sind durch 30 Fälle vertreten.

26 mal handelte es sich um Männer,
4 mal um Frauen.

Innerhalb des ersten Vierteljahres sind wieder erwerbsfähig geworden 11 Patienten (37 Proc.). Ueber das Nähere dieser 11 Fälle ist sehr wenig zu erfahren gewesen; auch Angaben über die Körperseite der Verletzung finden sich nur selten.

Von den der Berufsgenossenschaft zugefallenen 19 Fällen betrafen 10 den rechten, 9 den linken Oberarm.

Von diesen 19 Fällen ist nicht bis zu Ende beobachtet 1,
sind noch geheilt . . . . . 10 (34,5 Proc.),
sind dauernd geschädigt 8 (27,6 ").

Es sind demnach von den 29 in Betracht kommenden Patienten im Ganzen 21 (72 Proc.) zur völligen Erwerbsfähigkeit wiedergelangt.

Die mittlere Heilungsdauer für die Fälle mit verzögerter Wiederherstellung war 12,2 Monate.

Nimmt man an, dass die bereits im ersten Vierteljahr geheilten Patienten schon nach 6 Wochen erwerbsfähig geworden wären, so würde die Heilungsdauer sich im Mittel auf 6,6 Monate berechnen.

Bei den invalid gebliebenen Patienten betrug der durchschnittliche Verlust an Erwerbsfähigkeit 22 Proc.

Ein wesentlicher Unterschied für den rechten und linken Arm besteht dabei nicht; die Zahlen sind auch zu klein, als dass ein solcher als beweisend angeführt werden könnte.

Der Sitz der Fractur ist in 17 Fällen näher bezeichnet. Es handelte sich um

das Mittelstück . . . in	10	Fällen,	wovon geheilt	6,	invalid 4
die obere Epiphyse in	2	"	"	1,	" 1
die untere Epiphyse in	5	"	"	2,	" 3

Ueber das Lebensalter ist zu bemerken, dass

unter 30 Jahren waren	6	Patienten,	wovon	geheilt	4,	invalid 2
zwischen 30 u. 50 Jahren	5	"	"	"	1,	" 4
über 50 Jahre	6	"	"	"	4,	" 2

Hinsichtlich der das Resultat ungünstg beeinflussenden Momente ist angegeben, dass vorhanden war

Dislocation der Bruchenden . . .	in	2	Fällen, wovon	geheilt	1
Gelenksteifigkeit	in	10	"	"	5
Callushypertrophie	in	3	"	"	2
Druck auf den Nerv. radial. . .	in	2	"	"	2
Muskelatrophie erheblich. Grades	in	5	"	"	3

IV. Unter den 67 Fällen von Vorderarmbruch sind vor Ablauf der 13. Woche geheilt 36 (55 Proc.).

Der Berufsgenossenschaft fielen zu 31 (45 Proc.) (20 männliche, 11 weibliche Patienten, 15 rechtsseitige, 16 linksseitige Brüche).

Nicht bis zu Ende beobachtet sind 2 Patienten;
völlig geheilt sind . . . . . 21 (32 Proc. aller Fälle)
dauernd geschädigt blieben . 8 (12 Proc.).

Im Ganzen haben also 57 Patienten die volle Functionsfähigkeit wiedererlangt, 87,7 Proc.

Die durchschnittliche Heilungsdauer für die 21 Fälle mit verzögerter Wiederherstellung betrug 16 Monate.

Setzt man den Fall, dass die bereits im ersten Vierteljahr geheilten Patienten nach 6 Wochen schon wieder erwerbsfähig gewesen seien, so ergiebt sich als mittlere Heilungsdauer für die überhaupt zur völligen Wiederherstellung gelangten Fälle 6,8 Monate.

Bei den invalid gebliebenen Fällen betrug die durchschnittliche Minderung der Erwerbsfähigkeit 39 Proc. Rechte und linke Körperseite sind dabei in annähernd gleicher Weise betheiligt.

Der Sitz der Fractur war

die Diaphyse in 14 Fällen, wovon geheilt 8, invalid 6
(dabei 2 mal Ulna, 1 mal Radius allein, geheilt 1, invalid 2)
die untere Epiphyse in 13 Fällen, geheilt 13
(typ. Radiusbruch, 2 mal mit Bruch der Ulna)
die obere Epiphyse in 2 Fällen invalid 2

Auffallend ist, dass bei allen Radiusbrüchen volle Functionsfähigkeit wiedererlangt wurde, während dauernde Störungen in solchen Fällen nach sonstigen Erfahrungen nicht ganz selten sind.

Das Lebensalter kennen wir in 28 Fällen. Es standen im Alter bis zu 30 Jahren 10 Patienten, wovon geheilt 7, invalid 3
zwischen 30 u. 50 Jahren 6 „ „ „ 4, „ 2
über 50 Jahre 12 „ „ „ 8, „ 4

Für die Verzögerung und die Mangelhaftigkeit des functionellen Resultates ist verantwortlich gemacht:

Dislocation der Fragmente	in 9 Fällen,	wovon	geheilt	6
Gelenksteifigkeit	in 24 „	„	„	17
Callushypertrophie	in 4 „	„	„	3
Muskelatrophie	in 10 „	„	„	7
Pseudarthrose	in 1 Fall,	„	„	1

(resp. verzögerte Consolidation)

Die Zahlen sind zu klein, um mit einiger Berechtigung Schlüsse daraus zu ziehen. Indessen lässt sich doch, wenn man die Ergebnisse für Oberarm und Unterarm zusammen betrachtet, hinsichtlich der am häufigsten zu findenden Folgezustände, Dislocation und Gelenksteifigkeit, ein ungefährer Ueberblick gewinnen.

Was die Dislocationen anlangt, so fanden sich solche unter 46 Brüchen der oberen Extremitäten, die nach einem Vierteljahr noch nicht geheilt waren, 11 mal, also in 24 Proc. der Fälle.

7 mal, also in 65 Proc. der mit Dislocation behafteten Fälle, kam es noch zur Wiederherstellung der vollen Functionsfähigkeit.

Gelenksteifigkeit war 34 mal, also in 74 Proc. vorhanden. 22 mal, also in 65 Proc. der mit Gelenksteifigkeit consolidirten Fracturen der oberen Extremität, wurde noch eine völlige Restitutio erlangt.

Wenn wir einen kurzen Ueberblick über das gesammte Resultat werfen, so ist zu bedenken, dass der in unserer Zusammenstellung enthaltenen Anzahl von Brüchen des Unterschenkels, Oberarmes und Unterarmes nicht die gesammte Menge der von uns analysirten Oberschenkelbrüche entspricht, sondern nur ein Theil derselben, nämlich 59. Wir dürfen, um über die thatsächlichen Verhältnisse Aufschluss zu erhalten, nur die einem bestimmten, allen Bruchart gemeinsamen Zeitraum und Beobachtungskreise entsprechenden Fälle in dem Resumé betrachten.

Halten wir uns also nur an die aus dem Jahre 1889 stammenden 304 Fälle, so stehen 207 geheilten, darunter 100 vor Ablauf der 13. Woche geheilten (49 Proc. der geheilten), 83 dauernd invalide gegenüber, 68 Proc.: 27 Proc. — 2 Patienten sind gestorben (0,7 Proc.), 12 nicht bis zu Ende beobachtet.

Wollten wir die gesammten 400 Fälle zusammenstellen, so würden wir ein schlechteres Resultat erhalten: geheilt 235 (62 Proc.), darunter vor Ablauf der 13. Woche geheilt 103 (44 Proc. der Geheilten), dauernd invalide 143 (37 Proc.), gestorben 5 (1,3 Proc.), unerledigt 17.

Die Häufigkeit der beiden hauptsächlichsten, nach Ablauf eines Vierteljahres noch vorhandenen Folgezustände und ihr Einfluss auf das functionelle Ergebniss ist unter den 304 Fällen in 186 Krankengeschichten klargestellt.

Von diesen hatten 75 Fälle (40 Proc.) Dislocation der Bruchenden aufzuweisen, wobei 26 mal (35 Proc.) noch Heilung zu Stande kam, während 49 Fälle (65 Proc.) dauernd geschädigt blieben.

Gelenksteifigkeit nennenswerthen Grades war in 102 Fällen (55 Proc.) vorhanden, wobei 52 mal, also in etwa der Hälfte der Fälle (51 Proc.) noch völlige Functionsfähigkeit erlangt wurde, während diese in der anderen Hälfte (50 Fälle, 49 Proc.) vermisst wurde.

Von den übrigen Folgezuständen sei nur die Pseudarthrose noch genannt.

Eine solche, bezw. eine Verzögerung der Consolidation ist in 11 Fällen angegeben (3 Oberschenkelschaft, 3 Schenkelhals, 4 Unterschenkel, 1 Unterarm), wobei 3 mal (2 Unterschenkel, 1 Unterarm) noch völlige Restitutio zu Stande kam. Wie oft unter den dauernd Geschädigten eine wahre Pseudarthrose, wie oft eine blosse Verzögerung der Knochenvereinigung vorlag, ist aus den Acten nicht zu entnehmen.

Auffallend ist die Häufigkeit der Pseudarthrose in der vorliegenden Statistik im Gegensatz zu den günstigeren Ergebnissen anderer Zusammenstellungen, wie sie z. B. in Bruns, „Die Lehre von den Knochenbrüchen“ angeführt sind.

Die grössten Chancen für völlige Wiederherstellung bieten die Brüche des Vorderarmes mit 87 Proc. Wiedererlangung der Erwerbsfähigkeit, dann folgen die Unterschenkelbrüche mit 78 Proc., ferner die Oberarmbrüche mit 72 Proc., die ungünstigste Prognose haben die Brüche des Oberschenkels mit 30,7 Proc.

Hinsichtlich der Zahl der bereits vor der 13. Woche erreichten völligen Heilungen weisen die vier Kategorien folgende Procentsätze auf: Unterarm 55 Proc., Oberarm 37 Proc., Unterschenkel 35 Proc., Oberschenkel 1,9 Proc.

Was die Dauer der Störungen betrifft, so finden sich die günstigsten Verhältnisse bei den Oberarmbrüchen mit 6,6 Monaten oder, wenn man lediglich die verzögerten Heilungen ins Auge fasst,

mit 12,2 Monaten; es folgt dann der Unterarm mit 6,8 bezw. 16 Monaten, der Unterschenkel mit 10 bezw. 16 Monaten, der Oberschenkel mit 12,6 bezw. 14,4 Monaten.

Die durchschnittliche Einbusse an Erwerbsfähigkeit ist am grössten bei den Unterarmbrüchen, wo sie 39 Proc. beträgt; nur wenig geringer ist sie bei den Unterschenkelbrüchen, 36 Proc.; bei den Oberschenkelbrüchen ist der Durchschnitt 31 Proc., bei den Oberarmbrüchen 22 Proc.

Die erörterten Resultate bleiben weit hinter den Erwartungen, zu denen wir nach den bisherigen klinischen Erfahrungen glaubten berechtigt zu sein, zurück.

Angesichts der Ergebnisse unserer Statistik drängt sich die Frage auf: Was beeinflusst diese Resultate, und auf welche Weise sind dieselben zu verbessern?

Vielfach wird dem Bestehen des Unfallgesetzes an sich ein Theil der Schuld zugeschoben, in ähnlicher Weise, wie Hoffmann[1]) das Gesetz als prädisponirendes Moment für die traumatische Neurose auffasst. Gewiss wird der Gedanke an ihre Rentenansprüche für Viele ein Sporn sein, mit mehr Aufmerksamkeit etwaige Functionsstörungen zu verfolgen, die sie in früherer Zeit kaum als Hinderniss für die Arbeitsfähigkeit betrachtet hätten. Allein der Umstand, dass doch fast immer nachweisbare Störungen zu Grunde liegen, nöthigt uns, der Bedeutung dieser Störungen näher zu treten.

Nur kurz sei hier die Frage der Häufigkeit der Simulation und Uebertreibung berührt.

Reine Simulation ist nach meiner Erfahrung ein seltenes Vorkommniss; ich halte dieselbe für viel seltener als Golebiewski[2]), der 10 Proc., nach seinen letzten Erfahrungen weniger, der Verletzten als Simulanten annimmt.

In unseren Acten ist nur ein Verletzter als entlarvter Simulant bezeichnet. Viel häufiger kommt natürlich Uebertreibung vor; in unseren 400 Fällen ist 20 mal Uebertreibung, und zwar meist leichten Grades, nachgewiesen worden.

Von den zur Beurtheilung von Fracturen und deren Folgen wichtigen Momenten können leider infolge der oben hervorgehobenen Mangelhaftigkeit der Acten eine Anzahl nicht genügend gewürdigt werden. So sind wir häufig über die Art des Bruches, die Frage,

---

1) Sammlung klin. Vorträge. Neue Folge. Nr. 17.

2) Aerztlicher Commentar zum Unfallversicherungsgesetz. Berlin 1893.

ob ein Quer-, Schräg-, Längs-, Splitter u. s. w. -Bruch vorlag, über den anfänglichen Zustand hinsichtlich Verschiebung, Bluterguss u. s. w. zu wenig unterrichtet.

Der Einfluss des Lebensalters macht sich in der a priori anzunehmenden Weise geltend, dass das höhere Alter ungünstigere Resultate aufweist, dass insbesondere der Procentsatz der dauernd Geschädigten mit zunehmendem Alter wächst, und zwar in den von uns unterschiedenen drei Altersgruppen von 31 Proc. zu 50 Proc. zu 55 Proc. oder, wenn man sämmtliche Fälle von Oberschenkelbruch mit rechnet, von 34 Proc. zu 59 Proc. zu 67 Proc. Auffallend ist die verhältnissmässig grosse Zahl der Invaliden in der ersten Altersgruppe.

Auch die Heilungsdauer steht in Beziehung zu dem Lebensalter.

Bei den völlig wiederhergestellten Fällen von Oberschenkelbruch beträgt die mittlere Heilungsdauer für die erste Altersgruppe 14 Monate (und zwar für das zweite Jahrzehnt 12, das dritte 16 Monate), für die zweite Altersgruppe 18 Monate (und zwar für das dritte Jahrzehnt 17, das vierte 19 Monate).

Bei dem Unterschenkel sind die Zeitangaben für die drei Altersstufen — mit Vernachlässigung natürlich der bereits im ersten Vierteljahr erledigten Fälle — 13, 18 und 20,5 Monate, beim Unterarm 12, 14 und 17 Monate.

Bei den wenigen Fällen von Oberarmbruch ist kein wesentlicher Unterschied zu constatiren.

Der Kräftezustand, constitutionelle Krankheiten, intercurrente Erkrankungen, Delirium tremens u. dergl. sind natürlich in Betracht zu ziehen. Fälle, in denen das Endergebniss von solchen ausserhalb der Verletzung gelegenen Bedingungen mit abhing, sind für die Statistik nicht verwendet.

Von Wichtigkeit sind die Wohnungs- und Pflegeverhältnisse.

Es ist hier ein wesentlicher Unterschied zwischen Wohnungs- und Krankenhauspflege zu machen.

Dass die erstere bei den ärmlichen Verhältnissen, in denen unsere Verletzten zumal auf dem Lande leben, eine für die Behandlung von Fracturen namentlich der unteren Extremitäten, um welche es sich in der Mehrzahl handelte, ungenügende ist, braucht nicht erst ausführlich erörtert zu werden. Es kommt dazu die Schwierigkeit ärztlicher Controle, besonders bei unverständigen Patienten und bei Verdacht auf Uebertreibung oder Simulation.

Von vornherein ist anzunehmen, dass die Behandlungsresultate in Krankenhäusern bessere sein würden, zumal bei schwereren Un-

fallverletzungen und besonders bei Fracturen der unteren Extremitäten.

Wenn unsere Statistik dafür auch keinen eclatanten Beweis zu liefern vermag, so liegt es zunächst daran, dass die für diese Frage verwerthbaren Fälle zu wenig zahlreich sind. Des Weiteren ist zu bedenken, dass unter den in den Krankenhäusern untergebrachten Verletzungen in der Regel zahlreichere schwere sich befinden, als unter den in den Wohnungen behandelten, dass also die beiden Kategorien nicht gleichwerthiges Material aufweisen, dass ferner häufig die Patienten vor völligem Abschluss des Heilverfahrens aus der Anstaltsbehandlung in die häusliche Behandlung entlassen wurden.

Schliesslich kommt noch in Betracht die Verschiedenheit der Krankenanstalten. Manche Krankenhäuser erfreuen sich nicht so guter und zweckmässiger Ausstattung, dass sie zur gleichzeitigen Aufnahme einer grösseren Anzahl von Schwerverletzten im Stande wären, wenn ich auch den Ausspruch von Thiem[1]), welcher von Krankenhäusern redet, „die diesen Namen nur insofern verdienen, als sie zu Wohnungen für Gesunde zu schlecht sind", wenigstens für die mir bekannten, auch weniger gut eingerichteten Krankenhäuser nicht gelten lassen möchte.

Aus unserer Zusammenstellung sind nur die Fälle von Oberschenkelbruch hier einigermaassen zur Illustration, nicht etwa zur stricten Beweisführung verwerthbar.

Es wurden in Krankenhäusern 90 Patienten, in Wohnungen 53 behandelt.

Von den ersteren wurde eine grosse Anzahl (36 Proc.) nach kürzerer Zeit (12 Monate) wiederhergestellt, als von den letzteren (27 Proc.) nach 16 Monaten. Die Dauer der völligen Erwerbsunfähigkeit betrug für die ersteren 7 Monate, für die letzteren 8 Monate. Die Minderung der Erwerbsfähigkeit bei den dauernd Geschädigten war nach der Krankenhausbehandlung auf 25 Proc., nach der Wohnungsbehandlung auf 31 Proc. geschätzt.

Der Zusammenhang führt mich hier auf eine Frage, die zwar, streng genommen, nicht zu meinem Thema gehört, der aber nur wenige Worte zu widmen mir doch gestattet sein möge; ich meine die Frage der Unfallskrankenhäuser.

Da zur Unterbringung einer grossen Menge von Unfallverletzten auf längere Zeit die vorhandenen Krankenanstalten weder an Zahl noch an Beschaffenheit ausreichen, so ist wiederholt der Gedanke

1) Bemerkungen zur Behandlung und Begutachtung der Unfallverletzten. Berlin 1892.

der Errichtung besonderer Unfallskrankenhäuser von Seiten der Berufsgenossenschaften ausgesprochen, und da und dort ist dieser Gedanke auch bereits verwirklicht worden.

So wohlthätig auch solche Anstalten an manchen Orten, localen Bedürfnissen entsprechend, wirken können, so kann ich mich im Allgemeinen doch nicht von der Zweckmässigkeit derartiger, einseitigen Interessen dienenden Anstalten überzeugen.

Ist schon die Abneigung des wenig gebildeten Publikums, um das es sich handelt, gegen allgemeine, öffentliche Krankenhäuser oft schwer zu überwinden, so wird eine von den Berufsgenossenschaften geleitete Anstalt noch leichter in Misscredit bei den Unfallverletzten kommen; sie wird weniger als eine der Besserung körperlicher Leiden dienende Heilanstalt, als ein die Herabsetzung der Rente bezweckendes Institut angesehen werden.

Von nicht zu unterschätzender Bedeutung ist der Umstand, dass die an solchen Instituten wirkenden Aerzte Beamte der Berufsgenossenschaften werden.

Durch ihre gutachtliche Thätigkeit, die erfahrungsgemäss in den meisten Fällen bei der Festsetzung der Rente das entscheidende Wort redet, sind die Aerzte, wie Thiem schon ausführte, Richter geworden, an deren Gerechtigkeit der Beschädigte um so mehr glaubt, je unabhängiger er die Aerzte von der „anderen Partei“ weiss.

Was dann die Simulanten und Uebertreiber betrifft, so dürfte die Anhäufung solcher Elemente an einem Ort, zusammen mit noch unbefangenen, aber doch über kurz oder lang zu Rentenansprüchen berechtigten Verletzten doch wohl nicht ohne Bedenken sein.

Nach meiner Erfahrung liegt gerade in dem ungezwungenen Verkehr mit Kranken aller Art, welche mit der Unfallversicherung nichts zu thun und an dem Krankenhaus kein anderes persönliches Interesse als das ihrer Heilung haben, ein äusserst wirksames und von mir nicht gern vermisstes Mittel für die Beobachtung und Behandlung von Simulanten und Uebertreibern. Die Kranken controliren sich gegenseitig, und erleichtert man dem Uebertreiber nur einigermaassen seinen Rückzug, wie es von manchen erfahrungsreichen Beobachtern wie Golebiewski u. A. gehandhabt wird, so bessern sich die Symptome auffallend rasch.

Meines Erachtens brauchen wir für unsere Unfallverletzten im Allgemeinen keine besonderen Krankenhäuser, wohl aber dürfen wir von der Erweiterung der vorhandenen Anstalten und der Neuerrichtung von allgemeinen, unabhängig von den Berufsgenossenschaften geleiteten Krankenhäusern Gutes erwarten.

Kehren wir nach dieser Abschweifung wieder zu unserem Thema zurück.

Bei aller Bedeutung, die den berührten Momenten zukommt, hat doch den hervorragendsten Einfluss auf das functionelle Ergebniss die Art der Behandlung.

Nicht zufällig ist, dass gerade in den letzten Jahren die Discussion über die Fracturbehandlung wieder neu belebt wurde. Das Unfallversicherungsgesetz lenkte die Aufmerksamkeit der Aerzte mehr denn früher auf die Folgezustände nach Verletzungen.

Ich erinnere an die Ausbildung der Extensionsbehandlung durch Bardenheuer, an die verschiedenen Vorschläge, bald früher, bald später die Immobilisation mit Compression, Massage, passiven Bewegungen u. s. w. zu verbinden (Oberst, Landerer, Kraske, Klemm u. A.), an die Versuche, Fracturen der unteren Extremitäten im Umhergehen zu behandeln, sei es mit einfachem Gypsverband, sei es mit Benutzung besonderer, theilweise nach Hessing'schem Muster erdachten Schienen (Krause, Heusner, Korsch, Bruns, Liermann u. A.), die Vorschläge von Heusner, die Fractur des Humerus mit Extension ambulant zu behandeln u. s. w. u. s. w.

Alle diese Methoden zielen dahin, bei exacter Fixation der reponirten Knochenenden die Dauer der Inactivität der verletzten Gliedmaassen und damit die functionsstörenden Folgezustände möglichst zu beschränken.

Es ist nicht meine Absicht, genauer auf die Therapie der Knochenbrüche einzugehen; nur einige Punkte, deren Wichtigkeit zwar längst erkannt, aber von Neuem durch die berufsgenossenschaftlichen Erfahrungen beleuchtet wird, möchte ich hervorheben.

Die Häufigkeit der Dislocationen deutet auf einen Mangel in der Reposition und in der Fixation der Brucheuden hin.

Wir lesen zu unserer Ueberraschung nicht selten, dass wegen zu grosser Schwellung die Einrichtung und Fixation nicht sofort möglich gewesen wäre. In vielen Fällen ist die sachgemässe Versorgung der Fractur, obwohl fast in allen Fällen sofort ärztliche Hülfe in Anspruch genommen war (nur 4 Fälle — ausserordentlich wenig für die hiesigen Verhältnisse — kamen in die Hände von Curpfuschern), erst nach mehreren Tagen vorgenommen worden, in 8 Fällen besonders spät, nach einer Woche und darüber, einmal nach 3 Wochen, in einem anderen in unserer Statistik nicht verwertheten Falle sogar erst nach 5 Wochen.

Sehr selten ist zur Reposition Narkose angewandt worden. Und

doch liegen die Vortheile der Narkose bei nur einigermassen complicirten Fällen auf der Hand.

Die grössere Mühe, die für den Arzt ausserhalb des Krankenhauses bei mangelnder Assistenz oft recht beträchtlich sein kann und nicht unterschätzt werden darf, wird reichlich aufgewogen durch den besseren Erfolg in therapeutischer und diagnostischer Hinsicht. Mit Rücksicht auf die Schmerzlosigkeit des Verfahrens für den Verletzten, die Sicherung der Diagnose in zweifelhaften Fällen, die Möglichkeit der völligen und nach Belieben controlirbaren Reposition, sowie der bequemen Verbandanlage sollte man nicht zögern, geeigneten Falles sich und dem Patienten diese Erleichterung zu verschaffen.

Es werden dann auch seltener folgenschwere Irrthümer unterlaufen, wie die ein Vierteljahr lang festgehaltene Verwechslung von Luxation des Humerus oder des Femur mit Fractur, wie sie in dem durchmusterten Actenmaterial je einmal zu finden war.

Was die Fixation anlangt, so ist auf die Schädlichkeit ungenügender und zu lange fortgesetzter Ruhestellung oft hingewiesen. Unsere Statistik beleuchtet aufs Neue diesen Punkt.

Wir finden unter den fehlerhaft geheilten Fracturen eine Anzahl typischer Fälle von ungenügender Fixation, wo der oft zu dick gepolsterte Gypsverband uncontrolirt lange liegen blieb, so dass bei Abnahme der Schwellung des Gliedes und bei Schwund des Wattepolsters die Consolidation in fehlerhafter Stellung der Bruchenden erfolgte, oder wo man sich mit dem Anlegen einer kaum über die Frakturstelle hinausreichenden Schiene begnügt hatte, u. s. w.

Für extrem lange fortgesetzte Fixation mit festen Verbänden habe ich neben zahlreichen Fällen von mässiger, nach unserer Ansicht immer noch zu langer Dauer der Fixation in den Acten 24 sichere Beispiele gefunden, Fixation mit Gypsverband bis zu 13 Wochen beim Oberschenkelbruch, bis zu 11 Wochen beim Vorderarmbruch, bis zu 7 Wochen beim Oberarmbruch.

Um von den Folgen zu lange festgehaltener Ruhestellung nur die wichtigste zu erwähnen, so ist die grösste Zahl der Gelenkversteifungen auf diese Ursache zurückzuführen, namentlich bei Brüchen der Epiphysen, aber auch bei Brüchen, die nicht in unmittelbarer Nähe eines Gelenks entstehen, die auch nicht durch Fissuren das Gelenk in directe Mitleidenschaft ziehen. So weisen von den Brüchen des Oberschenkelschaftes 34 Proc., von denen des Mittelstückes des Unterschenkels 41 Proc. nach Ablauf eines Vierteljahres noch nennenswerthe Grade von Gelenkversteifung auf.

Wechsel des festen Verbandes nach wenigen Tagen,

spätestens einer Woche, zeitiger Beginn mit Massage, passiven Bewegungen und Bädern, zeitiges actives Gebrauchenlassen der verletzten Extremität je nach der Individualität des Falles sind die Mittel, den genannten Uebelständen entgegenzuwirken.

Zu erwähnen ist hier auch die Extensionsbehandlung, die wohl ein grösseres Feld beanspruchen darf, als ihr gewöhnlich trotz der Bardenheuer'schen Empfehlung eingeräumt wird, und die nach unserer Erfahrung, namentlich bei Gelenkfracturen und bei starker Neigung zu Dislocation, Ausgezeichnetes leistet.

Die überlegene Wirksamkeit der Extensionsbehandlung, genügende Gewichtsverwendung vorausgesetzt, bei Oberschenkelbrüchen steht schon längst ausser allem Zweifel, und doch finden wir namentlich unter den fehlerhaft geheilten Oberschenkelbrüchen eine nicht geringe Anzahl, in denen diese einzig zuverlässige, dabei verhältnissmässig wenig Mühe und Aufsicht verlangende Methode verschmäht wurde oder nicht durchgeführt werden konnte.

Nicht hoch genug anzuschlagen ist schliesslich die Bedeutung der Nachbehandlung, d. h. der nach Consolidirung der Fractur fortzusetzenden, auf Wiederherstellung der Gebrauchstähigkeit hinzielenden Therapie.

Es unterliegt keinem Zweifel, dass in den meisten Fällen der Privat- und namentlich der Krankenkassenpraxis, ja auch in sehr vielen Krankenhäusern diesem Theil der Behandlung zu wenig Werth beigemessen wird. Ist der gebrochene Knochen wieder fest, so gilt der Patient vielfach als geheilt, er bekommt vielleicht noch eine „Einreibung", oder er wird einige Male elektrisirt, höchst selten massirt, und das Uebrige wird der Zeit überlassen. Anschaulich schildert Becker[1]) derartiges Verfahren und seine Folgen.

Ist der Patient gar bei den ersten Versuchen nach ärztlicher Verordnung in häuslicher Beschäftigung das versteifte und atrophische Glied zu üben, von der Krankenkassencontrole betroffen und infolge dessen von dem kurzsichtigen Kassenvorstand mit Entziehung des Krankengeldes bedroht worden, so ist es mit weiterer, auf die Functionstüchtigkeit doch so ausserordentlich günstig wirkender activer Uebung vorbei.

Mit Recht wird allseitig gefordert, dass dieselbe Sorgfalt der Nachbehandlung zugewendet wird, wie der Behandlung vor vollendeter Consolidation des Bruches. Dabei soll die Behandlung mög-

1) Anleitung zur Bestimmung der Arbeits- und Erwerbsunfähigkeit u. s. w. Berlin 1890.

lichst ohne Unterbrechung weitergeführt werden; es soll, wie mit Thiem zu verlangen ist, die chirurgische unmerklich in die mechanische Behandlung übergehen.

Das Herumschicken der Kranken aus einem Krankenhause in das andere, von einem Arzt zum anderen ist im Interesse der Kranken sowohl wie der Berufsgenossenschaften thunlichst zu vermeiden. Ich erinnere hier an den bekannten von Lauenstein[1]) berichteten Fall, der ein klassisches Beispiel für die Unzweckmässigkeit solchen Verfahrens darstellt. —

Neben der schon früher begonnenen Anwendung von Massage, Bädern u. s. w. soll die Verbesserung der activen Beweglichkeit auf alle Weise angestrebt werden. Dazu dienen z. B. methodische Gehübungen, auf ebenem und ansteigendem Terrain, Treppensteigen, gymnastische Uebungen, zum Theil an einfachen Apparaten, Arbeitsübungen mit einfachen Werkzeugen, leichte Beschäftigungen in gärtnerischem und landwirthschaftlichem Betrieb, auch im Krankenhausdienst, ferner Beschäftigungen, welche dem Kranken eine Unterhaltung gewähren: Spiele im Freien, Kegeln u. s. w. u. s. w.

Gegen die zurückbleibende Gelenksteifigkeit empfiehlt sich als sehr zweckmässiges Mittel das Princip der Krukenberg'schen Pendel, das sich nach unserer Erfahrung in einfacherer Weise, auch ohne die complicirten und theueren Apparate anwenden lässt. Auch den elastischen Zug und die Gewichtsextension benutzen wir mit Erfolg zur Bekämpfung von Ankylosen.

Das sind im Grossen und Ganzen die Grundsätze, die uns seit Jahren bei der Behandlung zahlreicher Unfallverletzter, namentlich in der deutschen Heilstätte bei Dresden, welcher mit Rücksicht auf ihre günstigen Terrainverhältnisse derartige Kranke besonders häufig zugewiesen werden, leiten.

Der Durchführung solcher Grundsätze, die ich von zahlreichen erfahrenen Autoren ausgesprochen finde, stellte sich an vielen Orten das bisherige Verhältniss zwischen Krankenkassen und Berufsgenossenschaften hindernd entgegen, wonach gerade in der ersten, wichtigsten Zeit die Krankenkasse für die Behandlung einzutreten hatte, die Krankenkasse, welche kein besonderes Interesse an dem Zustandekommen eines functionell guten Resultates haben konnte und der nicht selten der gute Wille, sehr oft das rechte Verständniss, und fast immer die nöthigen Mittel fehlten. Was dann in der günstigen Zeit versäumt war, musste die nunmehr für den

1) Deutsche med. Wochenschrift 1892. Nr. 15.

Schaden aufkommende Berufsgenossenschaft mit erhöhtem Kostenaufwand und dabei mit geringerer Aussicht auf Erfolg nachzuholen suchen.

Es entsprach daher durchaus den Forderungen der Praxis, wenn seit Anfang dieses Jahres den Berufsgenossenschaften das Recht zugesprochen ist, die Behandlung sofort nach Empfang der Unfallsanzeige zu übernehmen. Es ist dies zwar schon ein Fortschritt; man wird sich indessen damit nicht begnügen dürfen, sondern wird sich der logischen Nothwendigkeit nicht verschliessen können, aus diesem Recht, sei es durch Gesetz, sei es durch Gewohnheit, eine Pflicht zu machen. —

V.

Pathologie und Therapie der Perityphlitis (Appendicitis simplex und perforativa).

Von

Prof. Dr. Sonnenburg,
Professor der Chirurgie an der Universität
und Director der chirurg. Abtheilung des Krankenhauses Moabit in Berlin.

(Mit 7 Abbildungen.)

I. Einleitung.

Wenn ich in dieser Arbeit, manchen Wünschen und Aufforderungen nachkommend, die Erfahrungen, die ich in den letzten 5 Jahren bei über 80 [1]) von mir operirten Fällen in der Erkenntniss und Behandlung der Perityphlitis gesammelt, mittheile, so habe ich das Bestreben, ein einheitliches Bild dieser Krankheit zu entwerfen, wie es sich mir speciell an der Hand meines Krankenmaterials allmählich gestaltet hat. Denn gerade auf einem Gebiete, das noch nicht vollständig ausgearbeitet und abgeschlossen ist, wo im Gegentheil Strömungen verschiedenster Richtungen sich geltend machen, spielt die persönliche Erfahrung, vorausgesetzt, dass diese eine grosse ist, selbstredend eine bedeutende Rolle. Es ist diese Arbeit eine Fortsetzung der Veröffentlichungen, die früher über dasselbe Thema von mir erfolgt sind. [2]) Man wird aber ohne Weiteres erkennen können, dass manche der Anschauungen, die ich früher über den Verlauf und die Behandlung der Krankheit hatte, sich — ich möchte sagen — geklärt und im Laufe der Jahre Aenderungen erfahren hat, abhängig davon, wie das weitere Studium der Krankheit sie beeinflusste.

Ich will durchaus nicht leugnen, dass ich in diesen meinen Anschauungen auch durch die Publicationen anderer Autoren beeinflusst worden bin. Denn gerade über die Perityphlitis ist in allen Län-

1) Die Krankenjournale der letzt operirten Fälle sind im klinischen Theile, da die Beobachtungszeit noch zu kurz ist (Januar 1894), nicht mit berücksichtigt worden.

2) Sammlung klin. Vorträge. N. F. Nr. 13, Verhandlungen der freien Vereinigung der Chirurgen Berlins 1892, 1893, Encyclopädische Jahrbücher II. Bd., Medical Annual. 1893. p. 415.

dern in dem letzten Jahrzehnt so fleissig gearbeitet worden, dass es ganz selbstverständlich ist, dass auch ich die Literatur mit dem grössten Eifer verfolgt und meine Erfahrungen mit denen der anderen Chirurgen verglichen habe. Ich glaube, dass mir kaum eine Abhandlung über dieses Thema entgangen ist, und habe ich durch die Liebenswürdigkeit der Autoren eine solche Fülle interessanter Arbeiten zugesandt bekommen, dass ich eine stattliche Bibliothek über die Perityphlitis besitze. Jede Arbeit ist von mir genau durchgesehen, registrirt und die wichtigen Befunde notirt worden. Wenn nun besonders im klinischen Theile dieser meiner Veröffentlichungen die Erwähnung der vielen interessanten Arbeiten seltener und weniger erfolgt, als es von Manchen vorausgesetzt werden dürfte, so hat es darin seinen Grund, dass ich vor allen Dingen das von mir construirte Krankheitsbild wiederzugeben bestrebt bin. Dieses Krankeitsbild ist, wie ich schon erwähnt habe, an der Hand meines Krankenmaterials entstanden. Das Krankenmaterial ist bekanntlich immer ein eigenartiges: Fälle, die manchen Collegen oft vorzukommen pflegen, fehlen anderen wiederum; der eine operirt vorwiegend recidivirende Formen von Perityphlitis, der andere bekommt nur acute, frische Entzündungen zur Behandlung; der eine hat es mit sehr grossen und ausgebreiteten Exsudaten zu thun, der andere nur mit circumscripten, kleinen, oft schwer zu palpirenden Exsudaten; der eine findet immer nur eitrige Exsudate vor, der andere serös-fibrinöse. Es ist erklärlich, dass dadurch in der That Unterschiede in den Anschauungen sowohl wie auch in den Behandlungsmethoden sich geltend machen müssen. Daher sind daher die Behandlungsmethoden nur richtig zu beurtheilen, wenn man Einsicht bekommt in die Art des Krankenmaterials.

Was z. B. die eben erwähnten serös-fibrinösen Exsudate betrifft, so habe ich früher als Ursache der grossen umfangreichen serofibrinösen Exsudate in vielen Fällen Stuhlverstopfung angenommen (Sammlung klin. Vorträge Nr. 13. S. 71 ff.). Ferner heisst es dort: „Sie sitzen meist von Anfang an sehr ausgedehnt um das Coecum und lassen viel häufiger, als man annimmt, den Processus vermiformis frei. Daher kommt es, dass nach Hebung der Ursache, wenigstens bei bisher gesunden Menschen, das Exsudat wieder schwindet, jedenfalls nicht eitrig wird. Diese grossen Exsudate können aber bei Kranken, welche mit acuten oder chronischen Darmaffectionen (auch Tuberculose) behaftet sind, durch Perforation der Darmwand infolge von Geschwüren gleichfalls eitrig werden." Ich muss diese Ansichten nach meinen jetzigen Erfahrungen dahin abändern, dass ich zunächst sehr ausgedehnte

derartige Exsudate für selten halte, dann, dass dieselben immer als Begleiterscheinungen einer Appendicitis oder eines bereits abgekapselten Abscesses aufzufassen sind, endlich, dass dieselben, wenn vorhanden, grosse Neigung zu plötzlichem eitrigem Zerfall zeigen. Wachsen die serofibrinösen Exsudate im Anfang langsam, so geht der eitrige Zerfall unter Fieber und stürmischen Erscheinungen ungemein rasch vor sich. Freilich kann die ödematöse Schwellung unter Umständen (wenn keine weitere Infection hinzutritt) schwinden, die Flüssigkeit wird resorbirt, es bleiben nur mehr oder weniger feste Adhäsionen zurück, die dann den Appendix an andere Organe, die an der Entzündung Theil nahmen, fixiren. Diese Adhäsionen können dann später Kothstauungen in den betreffenden Darmabschnitten hervorrufen. Manchmal scheinen sich sogar grössere Ansammlungen von Serum zu zeigen. Ich selber habe dies zwar nicht gesehen, Roux[1]) dagegen erwähnt einen Fall, der klinisch ungemein schwer verlief, in welchem es gelang, dem deutlich palpablen Tumor mit der Spritze vom Rectum aus und von den Bauchdecken her seröse Proben zu entnehmen.

Diese serös-fibrinösen Exsudate in der Umgebung eines entzündeten Wurmfortsatzes oder eines Abscesses, sind wohl als Reaction der gesunden Serosa auf einen Reiz aufzufassen, der sich in ihrer Nachbarschaft abspielt, wie das auch bei den serösen Häuten anderer Organe vorkommt. Sie entsprechen der Pleuritis, die eine Pneumonie begleitet, und der Synovitis serosa, die die Gelenke in der Nähe tuberculöser Knochensequester befällt. Roux[2]) bezeichnet sie ganz passend als „écho du voisinage de la perityphlite enkystée sur le reste du peritoine", und Frankfurter (v. Recklinghausen)[3]) theilt einen Sectionsfall dieser Art aus dem Strassburger Institut mit (Fall 3), wo neben einem grossen Abscesse in einem zweiten theilweise abgeschlossenen Peritonealraume, der sich in die linke Hälfte des kleinen Beckens erstreckte, ein trüber Erguss, mit Fibrinflocken gemischt, constatirt wurde, den Frankfurter als eine Folge der durch den grossen Eiterherd gesetzten Reizungen und als eine, wenn auch in geringerer Ausdehnung, fast regelmässige Begleiterscheinung perityphlitischer Abscesse bezeichnet. Auch beide Autoren stimmen dem bei, dass diese umgebenden Exsudatmassen für Infection ungemein empfänglich sind. Tritt eitriger Zerfall ein, dann bilden sich in kurzer Zeit Abscesse von ungemein grosser Ausdehnung, die scheinbar in

1) Correspondenzblatt für Schweizer Aerzte 1892. Nr. 14.
2) Rev. méd. de la Suisse Rom. 1892, Januar.
3) Dissertation. Strassburg 1893.

keinem Verhältniss zum ursprünglichen Krankheitsherde und der kleinen Perforationsöffnung stehen.

Die Methode mir Rechenschaft zu geben über die Art und Weise, wie die Entzündungen, die wir als Perityphlitis zusammenfassen, entstehen, sich ausbreiten, die Endresultate dieser Entzündungen und ihrer Complicationen richtig zu erkennen, bestand zunächst in genauen pathologischen und pathologisch-anatomischen Untersuchungen am Sectionstische. Diese Untersuchungen gaben uns auch Aufschlüsse über die sogenannten Spontanheilungen; aber sie waren nicht im Stande, über den Beginn der Erkrankung, über die ersten Anfänge der Entzündung uns zu belehren; denn gerade diese Fälle gelangen nur selten zur Section. Erst wenn die Entzündung sich weiter ausbreitet, zahlreiche Verwachsungen, Durchbruch von Eiter, abgekapselte oder allgemeine Entzündungen des Bauchfells eintreten, — erst dann wachsen die Gefahren für den Patienten, und kommen wir in die Lage, die Verhältnisse an der Leiche zu studieren. Dann ist aber infolge der zahlreichen Veränderungen in der Nähe des ursprünglichen Entzündungsherdes dieser selbst kaum zu erkennen, und wir können oft nur über die Verheerungen staunen, welche durch die Krankheit hervorgerufen sind. Diese fordern uns aber kategorisch auf, den Beginn der Erkrankung und die ersten Störungen, welche durch dieselbe hervorgerufen werden können, gleich rationell zu behandeln, um so schwere Folgezustände zu vermeiden. Die Anfänge der Entzündung können füglich nur am Lebenden studiert werden, und nur durch die Operationen im frühen Stadium der Krankheit sind wir im Stande, eine richtige Behandlung der Perityphlitis anzubahnen. Die Beobachtung am Lebenden, wie sie durch die Operation gegeben wird, ist für die Erkenntniss der Krankheit und ihre Behandlung allein maassgebend. Sie hat uns unter anderem auch gelehrt, dass die Entzündungen in der Ileocöcalgegend fast ausschliesslich vom Wurmfortsatz ausgehen, dass die auf rein klinischen Argumentationen aufgebaute primäre Erkrankung des Coecums einer zuverlässigen anatomischen Basis fast vollkommen entbehrt. Der operativen Behandlung der Perityphlitis haben wir es zu verdanken, dass der Glaube an das Vorhandensein einer Typhlitis und Perityphlitis stercoralis immer mehr und mehr schwindet. Schon seit langer Zeit wurden von verschiedenen Seiten Einwendungen gegen das Bestehen einer derartigen Erkrankungsform laut. So wundert sich bereits Grisolle[1]), dass die einfache Reizung der Blinddarm-

1) Tumeurs phlegmoneuses des fosses iliaques. Arch de méd. 1839.

schleimhaut durch einen Kothballen die schweren ihr zugeschriebenen Folgen haben soll, während doch die wirklich eingreifenden Processe, die auf derselben Schleimhaut hochgradige geschwürige Zerstörungen hervorrufen, wie Ruhr und Typhus, nur selten die Neigung verrathen, auf die Umgebung fortzuschreiten. Auch Burne[1]) (bei Bossard citirt) bekämpft diese Anschauung, indem er hervorhebt, dass sich oft sehr ausgedehnte ulceröse Entzündungen finden, ohne dass sich ein pericöcaler Abscess ausbildet. Bossard[2]) führt die Seltenheit einer Perityphlitis sinistra an, die häufiger vorkommen müsste, als die Perityphlitis dextra, da die Reizung durch Koprostase im absteigenden Colon weit häufiger auftrete und um so intensiver sei, als die Faeces hier bereits hart zu werden beginnen. Auch Matterstock[3]) betrachtet die primären Erkrankungen des Coecums und seiner Umgebung für eine grosse Seltenheit, und v. Volkmann[4]) meint, dass das, was man Typhlitis und Perityphlitis nennt, sehr seltene Fälle von tuberculosen- und Typhusgeschwüren im Blinddarm abgerechnet, stets vom Wurmfortsatz ausgehe. Am entschiedensten aber sind in jüngster Zeit die Gegengründe von Sahli und Talamon dargelegt worden. Sahli[5]) weist darauf hin, dass weder ein Anatom noch ein Chirurg jemals den obturirenden Kothpfropf gesehen habe, dass der Darminhalt jener Gegend noch weich und die Eindickung erst in den tieferen Theilen des Colon beginne, und dass endlich während der sogenannten Stercoraltyphlitis eine palpable Koprostase an den übrigen Partien des Dickdarms, besonders an der Prädilectionsstelle, der Flexur, kaum jemals beobachtet worden ist. Talamon[6]) giebt allerdings eine Entzündung der Cöcalwand und eine gewisse Kothstauung zu; beide aber sind secundär. Die Entzündung ist vom Appendix auf das umgebende Peritoneum und das benachbarte Coecum fortgepflanzt. Die Stagnation ist eine Folge der entzündlichen Parese der Darmwand.

Es finden sich allerdings in der Literatur mannigfache Mittheilungen über Perforationen des Coecums und ihre Folgeerscheinungen in der Umgebung. Durchbohrungen von Fremdkörpern sind vielfach beobachtet worden; aber da sie in gleicher Weise auch tiefer und höher im Darmkanal gesehen worden sind, können sie nicht als eine Eigenthümlichkeit gerade dieses Darmabschnittes betrachtet werden. Die grössere Mehrzahl der mitgetheilten Perforationen des Coecums

1) Med. chir. Transactions. XXII. p. 33.
2) Ueber die Verschwärung u. Durchbohrung des Wurmfortsatzes. Zürich 1869.
3) Gerhardt's Handbuch der Kinderkrankheiten. IV. 2. 1880.
4) Verh. der freien Verein. der Chirurgen Berlins 1889. Jahrg. II. S. 48.
5) Ueber das Wesen und die Behandlung der Perityphlitiden. Basel 1892.
6) Appendicite et Perityphlite. Paris 1892.

sind zudem secundäre, d. h. von einem aussen gelegenen Abscesse nach innen in das Darmlumen vorgedrungene. Sie zeigen den grössten Geschwürsdefect an der Serosa, der sich entsprechend der Schichtenfolge verkleinert und auf der Schleimhaut am geringsten ist. Excoriationen finden sich in der Umgebung der Perforation nur auf der Serosa und fehlen auf der Mucosa. Eine primäre Perforation von innen nach aussen würde das umgekehrte Verhalten zeigen.

Sobald durch die frühzeitige operative Behandlung der Perityphlitis der Beginn dieser Erkrankung richtig erkannt und die Abhängigkeit von den entzündlichen Veränderungen des Processus vermiformis festgestellt wurde, konnte erst über die richtige Behandlung der Krankheit discutiert werden. Ich habe nun von jeher das Bestreben gehabt, die chirurgisch gewonnenen Anschauungen mit denen der inneren Collegen in Einklang zu bringen. Die Frage gipfelte schliesslich bei diesen Versuchen in dem Satze: Sind wir im Stande, das Vorhandensein von Eiter zu diagnosticiren? Darin stimmten die meisten Aerzte überein, dass, sobald der Nachweis des Eiters möglich sei, auch dadurch eine Indication zum operativen Vorgehen gegeben sei. Aber es hat ja immer grosse Schwierigkeiten gehabt, das frühzeitige Auftreten eines eitrigen Exsudats durch unsere heutigen Hülfsmittel zu erkennen, zumal das Hauptsymptom, die Fluctuation, fast stets fehlt. Die zahlreichen Beobachtungen, dass auch schmerzhafte und deutlich greifbare Exsudate schwinden konnten, liessen immer wieder von Neuem Zweifel aufkommen, ob es sich hierbei schon um Eiterbildung gehandelt habe oder nicht. Erst dadurch, dass man consequent ein unter bestimmten klinischen Erscheinungen aufgetretenes Exsudat durch einen Schnitt freilegte und untersuchte, ward der Ueberzeugung allmählich Verbreitung verschafft, dass der Eiter sehr viel häufiger, als man vermuthete, bei diesen Exsudaten schon vorhanden sei.[1]) Ich glaube speciell mir das Verdienst anrechnen zu können, dass ich für das operative Einschreiten ganz bestimmte Indicationen mit der Zeit aufgestellt habe. Die Erfahrung der letzten Jahre hat gezeigt, dass ich im Vertrauen auf diese Indicationen mich in keinem einzigen Falle getäuscht und stets auch den Eiter, den ich diagnosticirt, vorgefunden habe.

Das Studium und die Operation der perityphlitischen Entzündungen hat uns dahin gebracht, dass wir in der richtigen Erkenntniss der Ursachen der Entzündung nicht mehr von einer Perityphlitis, sondern

1) Wenn hier und im Folgenden von Eiter die Rede ist, so sind der Einfachheit halber unter diesen Begriff auch alle serös-eitrigen serös-jauchigen u. s. w. Exsudate, wie sie so häufig bei der Perityphlitis angetroffen werden, mit gemeint worden.

von einer Appendicitis[1]) sprechen und die Entzündungen des Wurmfortsatzes eintheilen in

1. eine Appendicitis acuta catarrhalis,
2. eine Appendicitis chronica catarrhalis,
3. eine Appendicitis ulcerosa (oder gangraenosa) perforativa.

Diese beiden letzteren Formen können entweder

a) mit circumscripter Peritonitis (periappendiculärem Abscess), oder

b) mit diffuser Peritonitis auftreten.

Die beiden ersten Formen, die Appendicitis simplex acuta und chronica catarrhalis, sind selten ganz sicher zu diagnosticiren und nur unter bestimmten Umständen Gegenstand chirurgischer Behandlung. Dagegen behaupte ich, dass die Appendicitis perforativa stets mit Sicherheit zu diagnosticiren ist, und dass die sich anschliessende circumscripte Peritonitis, eine Folge der Perforation des Wurmfortsatzes, mit Bildung von Eiterung verbunden ist. Ich will den Beweis erbringen, dass bei jeder Perforation ein eitriges Exsudat entsteht, und dass die Appendicitis perforativa dadurch Gegenstand chirurgischer Behandlung werden kann. Die Appendicitis perforativa ist die eigentliche „Perityphlitis". Das klinische Bild derselben ist ein so wohlcharakterisirtes, dass die Diagnose jedem erfahrenen Arzte leicht wird. Unter fieberhaften und stürmischen Erscheinungen bildet sich in der Ileocöcalgegend eine schmerzhafte Resistenz. Der plötzlich auftretende Schmerz im Bauch, entweder mitten in voller Gesundheit oder nach unbedeutendem Unwohlsein, anfänglich kolikartig in der Nabelgegend oder im rechten Epigastrium und von da in das Abdomen ausstrahlend, concentrirt sich nach kurzer Zeit in der rechten Seite. Erbrechen, verbunden mit Diarrhöen, in anderen Fällen hartnäckige Obstipation, gehören zu den Symptomen der ersten Tage. Zu gleicher Zeit stellt sich Fieber ein, oft mit einleitendem Schüttelfrost. Es zeigt sich dann die bekannte Druckempfindlichkeit in der Ileocöcalgegend, eine durch Percussion und Palpation nachweisbare Resistenz in dieser Gegend meist ohne jede Spur von Fluctuation; dabei besteht entweder nur geringer Meteorismus oder gleich von Anfang an starkes Aufgetriebensein des ganzen Leibes (peritoneale Reizung). Das allgemeine Aussehen des Patienten ist das eines Schwerkranken. Das Fieber ist ein atypisches.

1) Wir haben die Bezeichnung „Appendicitis", bekanntlich von den Amerikanern eingeführt, trotz des griechisch-lateinischen Ursprungs als bequemen und klaren Ausdruck beibehalten.

Starke Steigerungen kündigen stets locale Verschlimmerungen an.[1]) Wer solche Beobachtungen am Krankenbette zu machen Gelegenheit gehabt hat, wird die Diagnose der Perityphlitis leicht stellen können: es sind eben die prägnanten Symptome der vom Wurmfortsatz ausgehenden, zunächst meist circumscripten Peritonitis. Die Diagnose kann noch wesentlich unterstützt werden, wenn die Anamnese ergiebt, dass das bis dahin durchaus gesunde Individuum von Zeit zu Zeit ohne besonderen Anlass kolikartige Schmerzen in der rechten Seite des Bauches empfunden hat. Diese Symptome kann man mit Recht als Zeichen der Entzündung des Wurmfortsatzes, der Appendicitis simplex, ansehen.

Freilich wird der Arzt unter Umständen und bei geringer Erfahrung Schwierigkeiten für die Diagnose finden, besonders dann, wenn die Ansammlung des Exsudats nicht an der typischen Stelle, bedingt durch die verschiedene Lage des Processus vermiformis, sich zeigt. Tumoren und Entzündungen, welche vom Genitalapparat bei Frauen ausgehen, ferner Entzündungen und Schmerzen, welche Gallen- oder Harnsteine hervorrufen können, wird man berücksichtigen müssen und durch genaue Untersuchungen die Diagnose sichern.

Die intramusculären oder Bauchdeckenabscesse unterscheiden sich von den partiellen Peritonitiden durch Abwesenheit der Verstopfung, des Erbrechens und des Meteorismus, ausserdem durch ihre Lage. Abscesse, die vom Psoas ausgehen, und Senkungsabscesse von der Wirbelsäule her liegen hinter der Fascia iliaca und breiten sich daher nicht als stark prominente Resistenzen, sondern mehr als flache auf der Darmbeinschaufel zum Annulus cruralis hin verlaufende Erhebungen aus, gehen meist auch durch den Annulus durch nach abwärts; diese Abscesse sind ausserdem meist schmerzlos und entwickeln sich sehr langsam. Bei der acuten Psoitis sind zwar auch heftige Schmerzen, diese strahlen aber mehr in die rechte Extremität und die Genitalien aus; der rechte Oberschenkel ist flectirt und nach innen rotirt. Dann fehlen der Psoitis die peritonitischen Symptome. Ausserdem fehlen allen diesen Affectionen die stürmischen Initialsymptome. Manchmal treten zur Perityphlitis die Symptome der Psoitis, indem der Abscess mit dem Wurmfortsatze direct auf dem Muskel liegt, wie eine Beobachtung von mir gelehrt hat (vergl. den klinischen Abschnitt). Vor Verwechselung mit Beckenexsudaten schützt schon deren Aetiologie, sie lassen sich ausserdem per vaginam palpiren und diagnosticiren und setzen sich vom kleinen Becken aus

1) Nur ganz vereinzelt kann eine Perforation vorliegen in Fällen, die klinisch milde verlaufen (vgl. S. 169).

auf die Leistengegend fort, werden aber selten die Ileocöcalgegend erreichen. Schwieriger kann, wenigstens im Anfange, die Differentialdiagnose einer ausgebreiteten Peritonitis nach Durchbohrung des Wurmfortsatzes und einer inneren Incarceration oder Invagination sein. Die Symptome können sehr ähnlich, sogar der Tumor vorhanden sein. Hier ist entscheidend für die Diagnose der Verlauf der nächsten Tage. Freilich wird es immer noch zweifelhafte Fälle geben, in denen die Erfahrung des Chirurgen den Ausschlag geben muss.

Bekanntlich ist von den „inneren" Collegen oft und wiederholt die Möglichkeit der Spontanheilungen der Perityphlitis betont worden. Aber wir können auf diesen Satz, wenn er, wie es oft geschieht, ganz allgemein ausgesprochen wird, kein allzu grosses Gewicht legen, ebensowenig wie auf die angeblichen Procente von Heilungen. Denn es sind hier oft nicht allein die Fälle von Appendicitis perforativa, sondern auch die einfache Appendicitis (vgl. weiter unten) mit einbegriffen worden, dann fehlen überall die Angaben über Rückfälle. Operiren wir doch oft genug Kranke, die bei dem ersten Anfall auf inneren Abtheilungen lagen und von dort als „geheilt" entlassen wurden. Nach den Befunden, die ich am Lebenden zu constatiren Gelegenheit hatte, hat sich mir die Frage immer aufgedrängt: Ist es möglich, dass ein perityphlitischer Abscess, wie wir ihn bereits im frühesten Stadium in den ersten Tagen nach Perforation des Wurmfortsatzes vorfinden, trotz seines gefährlichen Inhalts wieder vollständig resorbirt wird und schwindet?

Es giebt nun in der That spontane Ausheilungen. Die anatomischen Vorgänge, die diesen Heilungsprocessen zu Grunde liegen, charakterisiren sich in der Hauptsache als eine narbige Schrumpfung der entzündlichen Neubildung, in die auch der Wurmfortsatz einbezogen ist. Man hat bei Sectionen manchmal Gelegenheit, als Nebenbefund solche ausgeheilte Perityphlitiden zu sehen. Renvers machte unter seinen Autopsien innerhalb zweier Jahre 13 mal derartige Befunde, die alle eine gewisse Gleichmässigkeit darboten. Die Serosa des Coecums war stets narbig verdickt, das Coecum mit der Beckenwand verwachsen, der Wurmfortsatz, in allen Fällen in festes Bindegewebe eingebettet, lag dem Blinddarm dicht an und war erst durch Präparation überhaupt erkennbar. Stark zusammengeschrumpft, waren seine Wandungen meist verwachsen. Die Perforation war zwar nicht mehr zu finden, aber nach Sitz und Lage der Veränderungen doch mit grosser Wahrscheinlichkeit anzunehmen. — Auch wir haben mit geringen Abweichungen wiederholt Aehnliches constatirt. Unter 100 Controlsectionen fand Dr. Finkelstein einige einschlägige Befunde,

die im pathologisch-anatomischen Theile dieser Arbeit mitgetheilt werden (vgl. S. 176). Die Heilung ist besonders dann als eine vollständige zu betrachten, wenn bei dem Schrumpfungsprocess der Appendix völlig verödete und seines Lumens verlustig ging. Seine Bedeutung als Darmanhang ist damit aufgehoben, und von dem derben, functionslosen Strang ist der Ausgang eines Recidivs ausgeschlossen.

Von grosser Wichtigkeit ist die Frage nach den Endschicksalen des Eiters bei den Naturheilungen. Ueber den Durchbruch und vollständige Entleerung desselben in benachbarte Hohlorgane, die ihn nach aussen abführen, will ich hier nicht reden. Die Fälle kommen vor, wenn auch selten. Hier interessirt, was aus dem Eiter in jenen Fällen wird, in denen ein derartiger Ausgang mit Sicherheit auszuschliessen ist. Der Streit, ob solche Herde durch Resorption zum Schwinden gebracht werden können, ist unter den verschiedenen Autoren noch immer ein sehr lebhafter. Von einzelnen Seiten wird die Möglichkeit der Resorption vollkommen geleugnet (Krafft)[1]), von anderen zum mindesten stark bezweifelt (Kümmell)[2]). Demgegenüber behauptet aber Sahli[3]), sie sicher beobachtet zu haben, und Strembosz glaubt, dass sie besonders bei Kindern ziemlich häufig vorkomme. Auch von bacteriologischer Seite (Tavel und Lanz) wird im Anschluss an eine von mir ausgesprochene Ansicht die Möglichkeit der Resorption solcher Abscesse zwar zugegeben, aber als grosse Seltenheit hingestellt. Giebt man aber die Spontanheilungen (s. o.) zu, dann wird man auch die völlige Resorption des Eiters anerkennen müssen, vorausgesetzt, dass es sich nicht um grössere Ansammlungen handelte.

Eine Stütze hat die Lehre von der Resorption durch die Beobachtung von Leyden und Renvers erhalten, die mit der Spritze das Vorhandensein von Eiter constatirten und nun die allmähliche Verkleinerung des Tumors bis zur Ausheilung verfolgen konnten. Renvers meint, dass man bei Herden, die sich in den ersten zehn Tagen nicht vergrössern, auf eine solche spontane Resorption rechnen könne, und er vergleicht diese Abscesse mit circumscripten perimetritischen Exsudaten, die häufig spontan zur Heilung kommen. Auch Kammerer[4]) sah in einigen Fällen, in denen durch die Punction Eiter nachgewiesen, Heilung eintreten; aber er selbst hebt die mannigfachen Bedenken hervor, die gegen die absolute Be-

1) Sammlung klin. Vortr. 1889. Ch. 101.
2) Langenbeck's Archiv. Bd. XLIII. Jubiläumsheft.
3) Correspondenzblatt f. Schweizer Aerzte. XXII. 1892.
4) New-York med. Journ. 1892. LV.

weiskraft dieser Methode sprechen. Er hält den Vergleich mit perimetritischen Exsudaten für nicht berechtigt, da bei der Perityphlitis das Exsudat meist jauchig-eitriger Natur ist und mit dem Darmlumen durch Perforation in Verbindung steht. (Auch Renvers giebt an, dass in dem extrahirten Fluidum zahllose Fäulnissbacterien vorhanden waren.) Die Punction könne nun eventuell den Durchbruch in den Darm begünstigt haben, oder es könne durch Entleerung eines Theils des Eiters die Abnahme der Symptome bewirkt worden sein, besonders da die Besserung auffallend rasch im Anschluss an die Punction eingetreten sei. Auch Lange[1]) wendet ein, dass die Resorption des Eiters doch einen sehr langsamen Process darstelle, der mit dem oft plötzlichen Rückgang der Symptome in keinem Einklang stehe. — Ich muss noch hinzufügen, dass es nicht ausgeschlossen ist, dass der Eiter aus dem Proc. vermiformis selber stammte (Empyem des Wurmfortsatzes). Das würde auch die schnelle Besserung nach der Punction erklären.

Wenn man ferner bedenkt, dass (nach den Versuchen Notkin's im Stricker'schen Laboratorium) die Resorption von Flüssigkeiten bei Veränderungen des Peritoneums sehr erschwert und verlangsamt ist, der an und für sich schon sehr chronische Vorgang des fettigen Zerfalls, der Eindickung und Aufsaugung des Eiters also durch die vorliegende Peritonitis noch langsamer gestaltet werden dürfte, so scheint es sich in einigen der Renvers'schen Fälle kaum um eine einfache Resorption zu handeln. Es wurde z. B. bei einem hühnereigrossen Tumor am 8. Krankheitstage die Punction ausgeführt. Am 14. schon war nichts mehr nachzuweisen, und am 17. Tage der Erkrankung konnte der Patient als geheilt entlassen werden. Die Möglichkeit ist jedenfalls nicht auszuschliessen, dass der kleine Abscess durch die Punction völlig oder zum grossen Theil entleert wurde und nun das entzündliche Oedem der umgebenden Theile, auf dessen Rechnung in der Regel ein grosser Theil der Schwellung kommt, zusammengefallen ist. Besonders wahrscheinlich wird diese Annahme noch durch den Umstand, dass Renvers in diesen Fällen weniger eine Probepunction ausführte, sondern so viel von dem Eiter entleerte, als ohne zu starke Aspiration in die Spritze einlief.

Wiederholt hat man bei Operationen eingedickte, abgesackte Herde gefunden. Ich habe selber bei einer Operation einen derartigen Befund gehabt. Ich musste eine Dame operiren, die nach Durchbruch des perityphlitischen Abscesses in das Bauchfell abgekapselte eitrige

1) New-Yorker med. Monatsschrift. März 1891.

Herde im Peritoneum hatte. Während in diesen überall Eiter in grossen Mengen vorhanden war, zeigte sich auf der rechten Seite nach Freilegung des alten Entzündungsherdes durch das Messer, dass hier bereits eine Schrumpfung und Vernarbung der Gewebe stattgefunden hatte. Inmitten derselben befand sich noch eine kleine Höhle, in der Reste völlig eingedickten Eiters sich zeigten, ausserdem, die kleine Höhle beinahe ganz ausfüllend, ein kirschkerngrosser Kothstein! Solche Herde sind meist nicht sehr ausgedehnt, von Linsen- bis Bohnengrösse, und enthalten einen dicken, zuweilen fast trockenen, orangefarbenen Eiter, in dem zahlreiche Mikroorganismen enthalten sind, die in der Regel abgestorben oder abgeschwächt, zuweilen aber noch virulent sein können und in einem Falle Schede's nachträglich eine Infection des Peritoneums und tödtlichen Ausgang verursachten. Roux fand einmal eine völlige Verkalkung des Abscesses (49).

„Der Proc. vermiformis war ungefähr in der Mitte amputirt. Zwischen den beiden gut ernährten Stümpfen ein Packet festerer Adhäsionen, in dem ein kleiner, weisser, eierschalenartiger Kern sitzt. Dieses scheinbar aus reinem Kalk bestehende Concrement stellt sich nicht als abgekapselter Fremdkörper dar, sondern scheint ein zusammenhängendes Ganze mit den fibrinösen Adhäsionen zu bilden, die aus altem, nicht mehr entzündetem Bindegewebe bestehen, so dass man nicht einen eingekapselten, theilweise resorbirten und durch diese Art von Verdauung chemisch gereinigten Kothstein vor sich hat, sondern vielmehr ein kalkiges Ueberbleibsel als letzten Ausdruck der Umbildung eines harmlos gewordenen Abscesses mit oder ohne Kothbröckel."

Nach den wenigen wirklich feststehenden Thatsachen auf diesem Gebiete scheint die Ansicht, die ich bereits früher vertreten habe[1]), am meisten der Wahrheit nahe zu kommen. Darnach pflegen grössere rein eitrige Exsudate nicht resorbirt zu werden. Kleine Exsudate können lange Zeit, eventuell dauernd, ohne Symptome zu machen, sich eindicken und durch adhäsive Entzündung gegen die Nachbarschaft abkapseln. Durch die starre, derbe Kapsel findet keine Resorption mehr statt, und somit kann die Schädlichkeit des Eiters für den Organismus aufgehoben werden.

Wenn nun zwar auch Spontanheilungen des infolge der Appendicitis perforativa aufgetretenen Abscesses eintreten können, vollständige aber, wie wir gezeigt haben, sehr selten, so ist zunächst zu bemerken, dass wir es doch gar nicht in der Hand haben, diese Spontanheilungen herbeizuführen. Es hängt dies von einer Reihe glücklicher Umstände ab, die ganz ohne unser Zuthun dabei mitwirken. Was geschieht aber dann, wenn die Spontanheilung unvollständig oder gar

1) Sammlung klin. Vorträge l. c.

nicht eintritt, wenn die verheerende Wirkung des Eiters sich bemerkbar macht und die lebensgefährlichen Complicationen auftreten? Haben wir da nicht schon den besten und günstigsten Zeitpunkt zur Operation versäumt? Zweifellos ist es von grossem Interesse, in den medicinischen Gesellschaften Präparate der tödtlichen Wirkungen der Perityphlitis zu demonstriren, aber wir thun besser, durch frühzeitige, richtige, chirurgische Behandlung derartige Demonstrationen in Zukunft zu verhüten.

Tritt nur eine unvollständige sogenannte „Spontanheilung" ein, so wird sich bald der Rückfall bemerkbar machen. Jeder Rückfall kann eine tödtliche Peritonitis hervorrufen. Denn wir müssen immer betonen, die Appendicitis perforativa ist eine schwere und gefährliche Krankheit, nicht allein dadurch, dass während des acuten Stadiums durch irgend ein beliebiges Accidens, durch einen Diätfehler, durch unruhige Lage, durch Pressen beim Stuhlgang ein Sturm heraufbeschworen werden kann und das klinische Bild sich vollständig zu ändern vermag, sondern auch dadurch, dass sie nach Monaten, nach Jahren, ja selbst nach 20 Jahren (eigene Beobachtung) gefährliche, ja tödtliche Rückfälle erzeugen kann. Bei den 80 von mir operirten Patienten handelte es sich 20 mal bestimmt um Rückfälle. Wenn wir aber berücksichtigen, dass viele Kranke nicht im Stande sind, anamnestische Angaben zu machen, so können wir den Schluss ziehen, dass die rückfällige Perityphlitis sehr viel häufiger vorkommt.

Die einfachste Form von Rückfällen bildet sich zunächst in Fällen chronischer Appendicitis aus, in denen der eitrig ulceröse Katarrh eine Verengerung des ausführenden Lumens herbeigeführt hat, es aber noch nicht zur Perforation des Wurmfortsatzes und circumscripter Peritonitis gekommen ist. Die Strictur, die durch schrumpfende Geschwürsnarben, durch Torsion oder durch Abknickung des Organs bedingt sein kann, erschwert die Entleerung der Contenta und bedingt stets von neuem wieder Stagnation der Secrete, die sich zersetzen, die veränderte Wand reizen und auf dem Boden der chronischen Entzündung einen acuten Process entfachen. Die Hypertrophie der Wand wird dabei mit der Zeit eine ganz bedeutende; so maass Iversen in einem Falle eine Dicke von 5 Mm., in einem zweiten sogar 7 Mm., während die normale Ausdehnung 2 Mm. in maximo beträgt. Die Hypertrophie bezieht sich dabei auf alle Lagen, und es ist zu bedenken, dass es sich hier um einen chronischen Vorgang handelt, bei dem die ödematöse Durchtränkung in Wegfall kommt, die das acut entzündliche Organ so beträchtlich geschwellt erscheinen lässt. Dass hier thatsächlich die Stenosirung des Lumens die Ursache der Recidive ist, hat Treves

bewiesen, der bei einer Operation den Wurmfortsatz durch Verwachsungen rechtwinklig verbogen vorfand. Das abgeknickte Ende war fingerdick angeschwollen. Nach Lösung der Adhäsion und Geraderichtung des Appendix konnte der Inhalt ins Coecum entleert werden. Der Processus wurde in gestreckter Stellung am Blinddarme befestigt, und die früher häufigen Recidive blieben aus. — Diese Rückfälle treten aber nicht auf die Dauer als einfache Appendicitis und Colica appendicularis auf. Mit jeder Wiederholung der Attaque wird die pathologische Veränderung der Wand hochgradiger; ein neuer Anfall bringt eine stärkere Betheiligung des Bauchfellüberzuges, und der nächste schon kann als eine Erkrankungsform, als eigentliche Perityphlitis (Appendicitis perforativa) in die Erscheinung treten.

Kümmell hat auf eine andere Art der recidivirenden Appendicitis die Aufmerksamkeit gelenkt, die als besonders gefahrdrohend bezeichnet werden muss. Er beobachtete nämlich bei der Mehrzahl der Appendicites, die er wegen recidivirender Entzündung entfernte, eine oder mehrere Perforationen, die in der Regel nur locker verklebt waren, so dass ein geringer Druck genügte, den Verschluss zu sprengen, oder die zum Theil auch völlig offen in die benachbarten Adhäsionen ausmündeten.

Die Ursache dieser Perforationen sieht Kümmell in dem allmählich sich verschlimmernden Processe, der nach einander die verschiedenen Wandschichten zum geschwürigen Zerfall brachte. Vielleicht sind sie auch das eine oder andere Mal acut entstanden und nur unvollkommen ausgeheilt, nachdem die übrigen Symptome geschwunden waren. Es ist klar, dass hier jeder austretende Tropfen die Peritonitis von frischem anfachen kann, und dass es wesentlich von der Gutartigkeit oder Malignität der betreffenden Secrete abhängt, welchen Verlauf diese Entzündung nehmen wird.

Roux (Obs. 48) und Sendler verfügen über ähnliche Befunde. Die älteste Beobachtung dieser Art stammt übrigens bereits aus dem Jahre 1815. Der Patient war 1812 an einer sehr empfindlichen Geschwulst der rechten Fossa iliaca erkrankt. Die eintretende Besserung währte fast 3 Jahre, worauf ein Recidiv eintrat, das zur Abcessbildung führte. Nach der Incision (Dupuytren) abwechselnd Besserung und Verschlimmerung. Nach einigen Monaten Tod. Man fand eine Art Kloake, in die sich der Appendix, der mit den Wänden des Sackes durch starkes Zellgewebe zusammenhing, öffnete (Melier, Journ. n. de médec. 1827, citirt bei Volz, Fall 22).

In den weitaus häufigsten Fällen ist aber, wie gesagt, das Recidiv die Folge mangelhafter Spontanheilung eines infolge der Perforation des Wurmfortsatzes aufgetretenen eitrig-jauchigen Exsudats. Auch da, wo Abscesse unvollkommen in

Nachbarorgane entleert wurden, vermehrt sich das restirende virulente Fluidum rasch und füllt alsbald die alte Höhle von Neuem an. Hier handelt es sich um eine rasche Folge der Anfälle. Ist der Eiter theilweise resorbirt worden und sind eingedickte Reste im Gewebe abgeschlossen zurückgeblieben, oder liegen Concremente nach Entleerung des Eiters in den Adhäsionen eingekapselt, so kann jeder Zufall einen Neuausbruch der Entzündung provociren. Lange fand in einem Fall häufiger Recidive einen circa nussgrossen Herd mit Granulationen und eingedickten, zum Theil ockergelben Eiterresten, und Israel operirte einen Kranken, der 10 Jahre zuvor eine Blinddarmentzündung durchgemacht hatte, die angeblich geheilt wurde. Es blieben nur Stuhlunregelmässigkeiten zurück. Seit circa einem halben Jahre vor der Operation ist Patient jedoch wieder ernstlich leidend. Ein Abscess, der sich gebildet hatte, wurde von der Lendengegend aus incidirt und dabei ein harter, olivengrosser Kothstein extrahirt, der einem Blasenstein ähnlich war.

Häufig findet sich die Ursache der Recidive in den abnormen Verwachsungen des Appendix, die er bei Gelegenheit des ersten Anfalles eingegangen und die das nunmehr leicht lädirbare Organ allerhand Insulten aussetzen. Die Bewegungen dieser Nachbartheile zerren und quetschen ihn und zwingen ihn zu fortwährenden Lageveränderungen. Besonders gefahrvoll scheinen in dieser Beziehung die Verwachsungen mit den weiblichen Genitalien zu sein. Wenn schon während der Gravidität die beständige Volumenzunahme des Uterus einen dauernden Zug an den Adhäsionen ausübt, so kann mit der Ausstossung der Frucht, die eine sehr energische Aenderung in der Richtung des Zuges bedingt, eine Ueberdehnung, eventuell eine directe Zerreissung des entzündeten Fortsatzes, die zur Gangrän führt, stattbaben.

Wir finden bei Frankfurter ein derartiges Sectionsprotokoll. Der Processus vermiformis zieht als gangränöser Strang vom Coecum nach dem rechten Ligamentum latum. Sein kolbiges Ende ist grau gefärbt und gangränös, wenn auch mit glatter (!) Serosa versehen. In demselben zeigt sich ringsum geschlossen eine Perforation. † an Peritonitis diffusa.

Die Fälle sind überhaupt nicht selten (Langheldt, Oppenheimer u. A.), in denen im unmittelbaren Anschluss an eine Geburt eine schwere Perityphlitis sich zeigt. Vermuthlich handelte es sich dabei in der Regel um Reste einer vielleicht übersehenen, harmlos verlaufenen früheren Entzündung.

Die Verwachsungen des entzündeten Wurmfortsatzes mit dem Darm (Coecum, Colon ascendens) können zu oft wiederkehrenden Kothstauungen in diesen Darmabschnitten führen, die mit Fieber und Be-

schwerden einhergehen und so das Bild eines neu entstandenen ausgebreiteten Exsudats vortäuschen.

Wenn ich wiederholt betont habe, die Exsudate bei der Appendicitis perforativa seien sofort eitriger Natur, so stütze ich mich dabei auf 52 bei der Operation erhärtete Befunde. In den 52 Fällen perforativer Appendicitis mit circumscripter Peritonitis, die ich frühzeitig (einige bereits am 2. Tage) zu operiren Gelegenheit hatte, habe ich immer Eiter gefunden, und bei einer so grossen Zahl darf man wohl mit Fug einen Zufall für ausgeschlossen halten, der uns nur purulente Formen in die Hände geführt hätte. Hier scheint es sich bereits um eine Regel, ein Gesetz, zu handeln. Wird nicht frühzeitig chirurgisch behandelt, so vergrössert sich der Abscess, es treten entweder Senkungen oder Perforationen in die Umgebung, in das Bauchfell ein, die Eiteransammlungen werden immer grösser und grösser, und nun ist auch für denjenigen, der nicht an eine Eiteransammlung im Anfange geglaubt hat, die Diagnose auf Eiterung leicht zu stellen. Das sind ja gerade Fälle, zu denen wir Chirurgen so ungemein oft geholt werden, Fälle, die schon viele Wochen bestehen und bei denen wir dann entweder multiple Abscesse oder colossale Senkungen des ursprünglichen Eiterherdes vorfinden und bei denen die Prognose selbstverständlich schon eine weit schlechtere ist. Jeder Arzt, der dann den Operationen beiwohnt und die Ausbreitung der Entzündung mit ansehen kann, gelangt dann leicht zu der Ansicht, dass gerade hier in diesem Falle die Operation besser eher hätte gemacht werden können, und ich habe gefunden, dass gerade dadurch mancher College Anhänger der Frühoperation geworden ist und sich zu der Ansicht bekehrte, dass unmittelbar, nachdem die stürmischen Erscheinungen eingesetzt, die Perityphlitis ihren Anfang genommen hatte, auch der Eiter bereits vorhanden sein musste. Wenn wir uns darüber einigen können, dass in der That mit dem Auftreten der Appendicitis perforativa der Abscess vorhanden ist, dann können wir es dem Kranken oder seinen Angehörigen anheimstellen, ob dieser Abscess gleich eröffnet werden soll oder nicht. Wir werden die Möglichkeit auch den Angehörigen und dem Kranken gegenüber nicht leugnen, dass unter Umständen dieser Eiter wieder verschwinden kann; aber sein Vorhandensein werden wir immer als eine unberechenbare Gefahr für den Kranken bezeichnen müssen und seinen Entschluss, diesen Eiter aus dem Körper möglichst schnell entfernen zu lassen, in jeder Hinsicht zu fördern suchen. Ich kann wohl sagen, dass in den letzten Jahren ich weit mehr Gelegenheit hatte, frühzeitig chirurgisch bei der Perityphlitis einzugreifen, als früher, da eine grosse Anzahl meiner Collegen sich meiner Auffassung ange-

schlossen haben und die betreffenden Krankheitsfälle entweder direct in den ersten Tagen zu mir ins Krankenhaus geschickt oder in der Wohnung der Patienten mich frühzeitig zugezogen haben. Wie ich nachher zeigen werde, ist die Operation in diesem acuten Stadium der Erkrankung eine ungefährliche. Ich habe keinen einzigen Patienten, bei dem ich die Operation unmittelbar oder kurze Zeit nach den Erscheinungen der circumscripten Perforativperitonitis ausgeführt habe, verloren; sie sind alle ohne Ausnahme geheilt. Die Operation schützt sicher auch nach den bisherigen Erfahrungen vor Recidiven. Die Patienten bleiben dauernd heil und gesund — ein nicht zu unterschätzender Vortheil. Sie bleiben aber nicht allein heil und gesund, sie bleiben auch frei von Beschwerden, wie sie so oft da auftreten, wo die Operation spät gemacht wird, wenn bereits zahlreiche Adhäsionen vorhanden sind, die gelöst werden müssen. Operirt man z. B. die Perityphlitis, wenn sie bereits mehrere Male recidivirt ist, entfernt man dann noch die kranken Abschnitte und trennt man die zahlreichen Verwachsungen der Därme unter einander, so wird man zwar die Krankheitsursache dauernd beseitigen, die Beschwerden aber nur zum Theil. Denn wir kennen kein Verfahren, durch welches Adhäsionen dauernd beseitigt werden können; dort, wo wir sie durchtrennen, entstehen immer wieder neue Verwachsungen, in manchen Fällen vielleicht nicht so ungünstiger Art wie vordem, immerhin aber solche, welche im Stande sind, bei Bewegungen des Darmes wieder von Neuem zu hemmen, Schmerzen und Beschwerden zu machen. Operirt man, sobald die Appendicitis perforativa sich gezeigt hat, so werden, da die Wundhöhle klein ist und glatt ausheilen kann, die Gefahren ausgedehnter Verwachsungen sehr viel geringer und die Garantie dadurch grösser sein, dass die Bewegungen des Darms später glatt vor sich gehen. Es hat daher die frühzeitige Operation bei der Perityphlitis noch den grossen Vortheil, dass sie, abgesehen von dem absoluten Schutz vor Recidiven und weiteren gefährlichen Complicationen, auch so günstige Verhältnisse noch schafft, dass die Patienten von Beschwerden frei bleiben selbstverständlich auch in noch höherem Grade, als wenn Spontanheilungen eintreten.

Die Operation bei der Appendicitis perforativa ist eine einfache, und jeder, der mit den anatomischen Verhältnissen bekannt ist, wird sie leicht erlernen können. Ich habe bekanntlich früher (Samml. klin. Vorträge, Neue Folge, Nr. 13) empfohlen, um ein möglichst schonendes und gefahrloses operatives Verfahren anzugeben, zweizeitig zu operiren. Dieses Verfahren hat für den Anfänger unter Umständen grosse Vortheile. Seitdem die Diagnose des Eiters in allen Fällen sicherer zu

stellen ist, habe ich dieses etwas umständliche Verfahren verlassen und operire jetzt nur noch einzeitig. Nur in seltenen Fällen und unter ganz besonderen Umständen mache ich noch die zweizeitige Operation; so z. B. wenn von Anfang an starker Meteorismus vorhanden ist und es sich um eine undeutliche Resistenz handelt, die sehr tief und der Palpation unzugänglich liegt. Nach Spaltung der Bauchdecken bis auf das Peritoneum (1. Act) und Ausfüllung der Wunde mit Jodoformgaze kann man von der Wunde aus in den nächsten Tagen das sich vergrössernde Exsudat leichter erkennen und eventuell incidiren (2. Act). Dieses zweizeitige Verfahren gewährt ausserdem noch den Vortheil, dass man nach Spaltung der Bauchdecken die vorhin vergeblich gesuchte Resistenz finden und dieselbe eventuell direct durch das Bauchfell zur Sicherung der Diagnose punctiren kann. Nur in einem solchen Falle entschliesse ich mich zur Punction, sonst schliesse ich mich völlig dem Ausspruche von Roux an, der von der Punction sagt: „Cette ponction est quelquefois dangereuse, très souvent sans résultat, toujours inutile". Freilich ist nichts mehr im Stande, sowohl den Arzt als die Angehörigen des Kranken von der Nothwendigkeit einer Operation zu überzeugen, als eine Spritze voll Eiter. Demgegenüber ist aber festzustellen, dass man bei der schwierigen Kenntniss des Sitzes des Abscesses durchschnittlich mehrere Male punctiren muss, ehe man hoffen kann, auf denselben zu stossen, dass ein negatives Resultat gar nichts beweist, und dass man selbst bei positivem Ergebniss nicht bestimmt sagen kann, dass der Eiter nicht aus dem Lumen des Wurmfortsatzes kommt. Was man auf dem Wege nach der Tiefe Alles durchsticht, ist gar nicht vorauszusehen, und wenn wir auch die Durchbohrung eines Darmstückes mit der dünnen Canüle nicht gerade zu fürchten brauchen, so liegt doch die Möglichkeit auf der Hand, dass man mit der Nadel infectiöses Material verschleppt und auf die so empfänglichen umgebenden Exsudatmassen überimpft.

Was die einzeitige Operation selber anbetrifft, so habe ich früher (l. c.) den Rath gegeben, nach Freilegung des Exsudats, mittelst des Paquelins die Eröffnung desselben vorzunehmen und die Eiterentleerung durch die nur mässig (stumpf) dilatirte Oeffnung allmählich erfolgen zu lassen. Ich habe dieses Verfahren seitdem verlassen, denn ich habe die Erfahrung gemacht, dass wir dadurch oft eine langwierige, in manchen Fällen sogar unvollständige Heilung erzielen. Die definitive Heilung der Perityphlitis erfolgt erst nach vollständiger Beseitigung der pathologischen Processe am Wurmfortsatze, besser noch des Wurmfortsatzes selber. Solange z. B. noch nekrotische Theile desselben in

der Wundhöhle verbleiben, heilt dieselbe nicht aus, ebensowenig, wenn die infolge der Perforation des Fortsatzes entstandene Oeffnung mit dem Darm communicirt. Auch das Zurückbleiben von Kothsteinen im Processus vermiformis — dieselben habe ich manchmal aneinandergereiht zu drei oder vier in demselben vorgefunden — wird zwar den zeitweisen Verschluss der Wunde gestatten; aber die Narbe wird immer wieder von Neuem aufbrechen und Recidive der Entzündung, zugleich mit spontaner Ausstossung eines Kothsteines, erfolgen. Erfolgt ein derartiger spontaner Durchbruch nicht, so ist man sogar genöthigt, die ganze Narbe wieder aufzuschneiden, die Höhle mit dem Finger abzutasten und die Reste des Processus vermiformis nachträglich zu entfernen. Diese bei einer Reihe von Patienten gemachten Erfahrungen haben es mir zur Pflicht gemacht, die perityphlitischen Abscesse stets breit zu eröffnen und den Wurmfortsatz unter allen Umständen aufzusuchen und womöglich zu entfernen. Dazu gehört allerdings Uebung und Erfahrung; aber in den allermeisten Fällen, mit Ausnahme der bereits lange Zeit bestehenden Abscesse, gelingt dieses auch. Wir besitzen in unserer Sammlung eine grosse Anzahl exstirpirter Wurmfortsätze. Kann man den Wurmfortsatz vollständig noch entfernen, und zwar nahe an seinem Abgange, und ist die Wandung desselben an dieser Stelle nicht zu brüchig, so kann man den Stumpf exact vernähen, indem man die Schleimhaut einstülpt und die Serosa darüber durch Nähte vereinigt. Er erfolgt dann die Heilung ungemein schnell. Nach 14 Tagen kann der Patient schon vollständig gesund sein, während sonst die Heilung doch immerhin 5—7 Wochen in Anspruch nimmt. Aber diese günstigen Fälle sind leider die selteneren. Selbst wenn man ganz frühzeitig, wie z. B. am 2. Tage, operirt, kann man unter Umständen den Wurmfortsatz bereits so verwachsen und mit der Umgebung verlöthet vorfinden, dass die völlige Entfernung desselben nicht mehr möglich ist. Es mag dies daher kommen, dass der Appendicitis perforativa die einfache Form von Appendicitis vorangeht, welche zu festen Verwachsungen des Processus führen kann. Erfolgt dann die Perforation, so gelingt es gar nicht mehr, den Wurmfortsatz aus seiner Umgebung vollständig zu lösen. Immer hin ist auch in solchen Fällen zu versuchen, Theile desselben wegzunehmen und soviel als möglich von demselben noch zu entfernen, die Abstossung des Restes dann der Natur zu überlassen. Dabei kann unter Umständen das Bauchfell eröffnet werden, da Adhäsionen getrennt werden müssen, ohne dass aber weitere Folgen dadurch entstehen, da die Oeffnung schnell durch die Jodoformgazetampons verklebt oder sogar durch die Naht geschlossen werden kann. Trotzdem

man nur Theile des Proc. vermiformis entfernt, braucht eine Fistel nicht zu entstehen. Macht sich im Anfange eine kleine kothentleerende Fistel bemerkbar, so pflegt dieselbe, wie die Erfahrung gelehrt hat, ohne Weiteres, wenn auch nicht ganz schnell, zu verheilen.

Ist demnach die breite Eröffnung des Abscesses und die Entfernung des Processus vermiformis die Hauptbedingung für eine erfolgreiche chirurgische Behandlung der Perityphlitis, so ist es auch nöthig, gleich dafür zu sorgen, dass etwa vorhandene Ausbuchtungen der Abscesshöhle oder etwaige Eitersenkungen rechtzeitig entdeckt und bei der Operation freigelegt werden. Zu dem Zwecke ist eine bestimmte Schnittrichtung von vornherein nöthig. Ich habe in den letzten Jahren den auch von anderen Chirurgen gewählten bogenartigen Schnitt wie zur Unterbindung der Iliaca als den besten ausschliesslich geübt, lege ihn aber möglichst nahe dem Darmbeinkamm an. Hart am Knochen beginnend, etwas oberhalb der Spina oss. il. ant. sup., zieht er sich nach der Spina ant. infer. und von da in leichtem Bogen bis etwa zur Mitte des Poupart'schen Bandes hin. Dieser Schnitt hat zunächst den grossen Vortheil, dass nach ihm keine oder doch nur ganz unbedeutende Bauchbrüche entstehen, während die mehr nach der Mitte gelegenen Narben zur Entstehung oft mächtiger Bauchbrüche Gelegenheit geben. Ich habe wenigstens bei diesem Schnitt selten Bauchbrüche, hier und da erst nach Jahren leichte Vorwölbungen gesehen, und stimmen ja auch die Erfahrungen der anderen Chirurgen in Hinsicht auf Bauchbrüche bei dieser Schnittführung mit mir überein. Es wäre aber immerhin möglich, dass erst nach vielen Jahren sich doch noch stärkere Brüche einstellen könnten; das muss die Zeit lehren; jedenfalls würden diese kleinen Nachtheile den vielen Vortheilen der operativen Behandlung der Perityphlitis gegenüber gar nicht in Frage kommen.

Der von uns geübte Schnitt gewährt noch den grossen Vortheil, dass man bei tiefer Lage der perityphlitischen Abscesse, besonders der sogenannten paratyphlitischen [1]) Abscesse, d. h. derjenigen an der hinteren Wand des Coecums und Colons, ohne Verletzung des Peritoneums bequem extraperitoneal zu ihnen gelangen kann, indem man das Peritoneum von der Fascie des Musculus iliacus abdrängt und von unten her zu der kranken Stelle, ohne das Bauchfell zu verletzen, hingelangt. Man kann also von dem Schnitt aus bei jeder Lage des Abscesses denselben eröffnen, mag derselbe nun aussen, hinten oder innen sich befinden, ausserdem auch bei abnormer Länge

1) Eine Unterscheidung zwischen para- und perityphlitischen Abscessen ist heute nicht mehr angebracht. (Vgl. Näheres S. 200 ff.)

oder Lage des Processus vermiformis leicht zu dem Abscess gelangen. So gelang es mir vor Kurzem durch Verlängerung des Schnittes nach oben, Ablösung des Peritoneums zu einem ungewöhnlich hoch am Leberrande gelegenen perityphlitischen Abscess ohne Verletzung des Bauchfells zu gelangen. Endlich bietet der hart am Darmbein gelegene bogenförmige Schnitt den Vortheil, dass man von ihm aus die Senkungen gut erreichen und freilegen kann. Der Eiter beschreibt mit Vorliebe bei der Perityphlitis zwei auseinandergehende Strassen, abgesehen von den längs der Muskeln erfolgenden Senkungen. Einmal nimmt er den Weg quer durch das Becken nach dem linken Hypochondrium hinüber, umspült den Scheitel der Blase, füllt die Excavatio vesico-rectalis, bei Frauen den Douglas, und den vesico-uterinen Raum aus und senkt sich nach dem Mastdarm zu. Der zweite Weg führt zwischen den Darmschlingen am inneren Rande des aufsteigenden Colons empor, oft bis unter die concave Leberoberfläche. Manchmal finden sich beide Bahnen gleichzeitig beschritten. Diese typischen Eiterwanderungen kann man von dem Schnitt aus bequem erreichen. Sind die Senkungen sehr bedeutend, so ist man allerdings genöthigt, Gegenöffnungen anzulegen, entweder in der Lumbalgegend, oder sogar auf der linken Seite in der linken Fossa iliaca. Die Nachbehandlung ist eine einfache. Die Tamponade der Höhle mit Jodoformgaze bis zur Heilung hat sich als die beste Methode vielfach erwiesen und ist der Drainage entschieden vorzuziehen. Nur da, wo Gegenöffnungen angelegt sind, wird man unter Umständen ein Drainrohr für kurze Zeit anzuwenden haben.

Ich lasse nun zunächst unsere umfangreichen pathologisch-anatomischen und anatomischen Untersuchungen der Perityphlitis folgen. Herr Dr. Finkelstein hat mit grossem Eifer und Fleisse diesen speciellen Theil auf meinen Wunsch bearbeitet.

II. Pathologisch-anatomischer Theil,

bearbeitet von Dr. Finkelstein, Assistenzarzt.

Die folgenden Betrachtungen stützen sich vorwiegend auf die Operationsbefunde der im Krankenhause Moabit, sowie in der Privatpraxis des Herrn Prof. Dr. Sonnenburg wegen Perityphlitis behandelten Kranken, ferner auf die Sectionsbefunde, auf die Präparate der pathologischen Sammlung des Krankenhauses Moabit zu Berlin, endlich auf anatomische an Leichen vorgenommene Untersuchungen.

Der Ausgangspunkt der Krankheit ist in der Regel eine Entzündung im Wurmfortsatz selbst, die eigentliche Appendicitis. Sie tritt in

allen Graden eines Darmkatarrhs auf, von der leichten Hypersecretion des Drüsenapparates an bis zum brandigen Zerfall der ganzen Wandung.

Nach einer Reihe von Autoren scheinen die krankhaften Veränderungen des Wurmfortsatzes ausserordentlich häufig zu sein. Matterstock theilt eine Statistik Tüngel's mit, der in 2 Jahren 30 mal gänzliche oder theilweise Obliteration, 43 mal Katarrhe und ältere Kothconcremente, 12 mal abnorme Anheftung und 11 mal tuberculöse Geschwüre ohne Perforation im Appendix bei seinen Sectionen constatirte. Nach Toft (ebendort citirt) finden sich sogar bei jeder dritten Person krankhafte Veränderungen oder Spuren abgelaufener Processe, und bei 5 Proc. aller untersuchten Leichen Ulcerationen im Proc. vermiformis. — Kraussold[1]), der circa 300 Leichen auf diese Verhältnisse untersuchte, findet die Angaben Toft's noch zu niedrig.

In unserem Krankenhause ist von jeher bei den Sectionen mit Aufmerksamkeit auf die Erkrankungen des Wurmfortsatzes geachtet worden. Wir haben dabei durchaus nicht so häufig Abweichungen von der Norm gefunden. Um aber ein etwas sicheres Urtheil über die Morbiditätsverhältnisse des Organs zu bekommen, habe ich von 100 aufeinanderfolgenden Obductionen ohne Auswahl einen Status der Ileocöcalgegend aufgenommen und dabei nur in 7 Leichen pathologische Veränderungen gefunden. Die Befunde waren folgende:

1. Bei einem 22jährigen Tuberculösen fand sich das distale Ende des Anhangs um das Drei- bis Vierfache seines Ursprungstheils aufgetrieben, bischofstabförmig gekrümmt ohne alle Verwachsungen. Die Serosa ist stark injicirt. Bei der Berührung platzt das Organ sogleich, es entleert sich käsiger Eiter; die Empyemhöhle ist circa wallnussgross, die Mucosa geschwürig zerfallen, flottirt in feinen Fetzchen im Wasser.

2. Bei einem 60jährigen Phthisiker mit Darmtuberculose ist der Processus unverwachsen. An der Spitze starke Injection der Serosa. Die Wand ist mässig verdickt, derb, ungefähr in der Mitte auf der verdickten Schleimhaut ein unregelmässiges Geschwür. Inhalt: zäher Schleim.

3. Bei einem an Vitium cordis Verstorbenen ist der Proc. vermif. von der Hinterwand des Coecums gerade nach aussen gerichtet und durch feine Adhäsionen in die Fossa iliaca fixirt. Sein Mesenterium ist ziemlich stark injicirt. Im Innern einige Kothbröckel, eitrig-schleimiges Secret, keine Geschwüre.

4. Gestorben an Uteruscarcinom. Wurmfortsatz ohne Verwachsungen; ein längliches wurstförmiges Concrement lässt sich in ihm verschieben. An Stelle der ursprünglichen Lage desselben leichte Hyperämie der Schleimhaut. Kein Ulcus.

5. Gestorben an Apoplexie. Der Proc. vermif. wird erst nach langem Suchen an der Hinterwand des Colon gefunden. Derselbe präsentirt einen

1) Ueber die Krankheiten des Proc. vermif. und des Coecum u. s. w. Sammlung klin. Vorträge. Nr. 191.

4 bis 5 Mm. dicken, 5 Cm. langen Strang, dessen Lumen geschwunden, Cöcalöffnung nicht aufzufinden. Adhäsionen fest, aber nicht besonders massig.

6. Coecum fest in Fossa iliaca fixirt. Der Wurmfortsatz in der Bauchhöhle nicht zu finden. Die Adhäsionen des Coecums mannigfaltig, zum Theil fächerförmig, bilden einen vollkommenen Abschluss der ganzen Cöcalhinterwand gegen die Bauchhöhle. Sie sind ziemlich fest, aber sehr dünn; jedenfalls keine derben Schwarten; im Innern findet man einen gerade quer nach aussen ziehenden stricknadeldicken Strang ohne Lumen, der am Coecum inserirt, ohne dass hier eine Oeffnung nachweisbar wäre.

7. Coecum mit seiner Hinterwand in der Fossa iliaca fest fixirt; in den Adhäsionen derbe weisse Stränge. Verwachsungen mit anderen Därmen nicht vorhanden. Der Proc. vermif. in der Bauchhöhle nicht zu constatiren. Das Peritoneum lässt sich leicht vom Iliacus abheben; man fühlt alsdann an der hinteren Wand des Coecums und aufsteigenden Colons einen wurstförmigen sehr derben Tumor, der aus Schwarten und Fett besteht; erst nachdem eine Sonde vom Coecum aus in die Mündung des Wurmfortsatzes eingeführt ist, gelingt es, diesen aus den Schwarten zu lösen. Nur an einer Stelle sind die Verwachsungen so stark und straff, dass die Trennung nicht gelingt; der Wurmfortsatz, der gerade nach aufwärts steigt, ist in ganzer Ausdehnung durchgängig, relativ weit, mit einem Lumen von 3 bis 4 Mm. An der Stelle der festen Verwachsungen eine eingezogene, weissliche, mit Schleimhaut überkleidete Narbe von 3 bis 4 Mm. Durchmesser, an deren oberen Ende zwei mit Schleimhaut ausgekleidete feine Kanäle oder Fisteln die Wand des Wurmfortsatzes durchsetzen und sich im Schwartengewebe verlieren. Die Dicke der Schwarte circa 1 1/2 Cm. Nirgends ein Stein, nirgends ein Abscess oder eingedickter Eiter.

Alle übrigen Fälle boten, abgesehen von den Varietäten der Lage und der Bauchfellversorgung, keinerlei Abnormitäten oder Residuen abgelaufener Processe.

Die Beurtheilung, ob eine Abweichung von der Norm die Folge einer Erkrankung oder eine Entwicklungsanomalie darstellt, stösst allerdings gerade hier auf grosse Schwierigkeiten, wie Kelynack[1]) mit Recht hervorhebt, der ebenfalls gegen die grossen Zahlen der Toft'schen Angaben polemisirt und für seine Ansicht eine Statistik Ransohoffs[2]) anführt, der unter 60 Sectionen immerhin noch 8 abgelaufene Erkrankungen des Coecalanhangs verzeichnet. Nicht jeder Adhäsivvorgang um den Wurmfortsatz herum darf als das Product einer abgelaufenen Appendicitis angesehen werden. Unter unseren 100 Autopsien ist eine, wo der Pr. v. strangförmig nach dem unteren rechten Netzwinkel ausgespannt war, mit dem er verlöthet zu sein schien. Bei genauer Untersuchung zeigte sich aber der Wurmfortsatz

1) A contribution to the pathology of the vermiform appendix. London 1893.
2) Trans. amer. Surg. Assoc. 1890. 151.

selbst und seine Umgebung vollkommen normal, und das sehr lange, die Spitze des Appendix etwas überragende Mesenteriolum hatte die Verwachsung eingegangen, deren Ursache in dem verdickten Netz zu suchen war. In einem anderen Falle war die Spitze des Fortsatzes an die Flexura sigmoidea angeheftet. Er selbst war völlig gesund; aber es fanden sich in der Abdominalhöhle noch mannigfache andere Verwachsungen von Därmen als Residuen einer überstandenen Peritonitis.

Auch Obliteration des Lumens sollte beim Mangel anderweitiger Befunde nach den neuen Untersuchungen Ribbert's[1]) nur mit Vorsichts als pathologisch gedeutet werden. Ribbert stellt die interessante Thatsache fest, dass unter 400 von ihm untersuchten Leichen bei 99, also in 25 Proc., der Wurmfortsatz partiell oder total verschlossen war. Unter Schwund der Drüsen kommt es bei völliger Intactheit und genauer Differenzirung aller anderen Wandschichten zu einer Verwachsung des Bindegewebes der Mucosa. Man sieht dann im mikroskopischen Bilde an Stelle der Schleimhaut ein mehr weniger zellreiches Gewebe; in demselben findet sich hier und da in den Anfangsstadien noch eine Art engen Lumens, in dem man aber bei genauer Betrachtung ein feines kernarmes Fasergeflecht constatiren kann. Dieser Obliterationsvorgang beginnt mit verschwindenden Ausnahmen am peripheren Ende des Appendix, dehnt sich in der Regel nur über einen Bruchtheil der Länge desselben aus und ist nur in wenigen Fällen ein vollständiger (unter 99 Obliterationen 16 totale). Mit zunehmendem Alter nimmt auch die Häufigkeit der Obliterationen zu. Während im ersten Decennium nur 4 Proc. diesen Vorgang zeigten, waren bei Leuten über 60 Jahre mehr als die Hälfte aller Fortsätze in Obliteration begriffen. Kurze Anhängsel verfallen dem Verschluss häufiger als lange. — Auch Favre[2]) fand, allerdings ohne die Bedeutung der Erscheinung richtig zu würdigen, dass die längsten Wurmfortsätze meist ein gut durchgängiges Kaliber haben und kleine Kothbröckel bergen, während die kürzeren fast undurchgängig sind, sehr resistente Wandungen besitzen und höchstens Spuren von Schleim enthalten. — Krankhafte Erscheinungen waren an dem so veränderten Organ im Uebrigen nicht vorhanden, und Ribbert interpretirt infolgedessen diesen Vorgang als eine Involutionserscheinung, wie sie der Bedeutung des Processus vermiformis als eines in Rückbildung begriffenen Organes entspricht.

1) Beiträge zur normalen und pathologischen Anatomie des Wurmfortsatzes. Virchow's Archiv. 132. 1893.

2) Histoire des perforations spontanées de l'appendice ileocoecal. Thèse de Paris 1851.

Die Gründe, weshalb der Appendix so häufigen Erkrankungen ausgesetzt ist, dürften in der Hauptsache mechanischer Natur sein. Wenn schon in jeglichem Blindsacke die Bedingungen für Stagnation der Contenta gegeben sind, so steigert sich diese Prädisposition bei dem ausserordentlichen Missverhältniss des Lumens zur Länge im Wurmfortsatz noch ganz besonders. Während der lichte Durchmesser des gesunden Processus 5 Mm. kaum jemals übersteigt, so beträgt seine durchschnittliche Länge 8 Cm., also ungefähr das 16fache. Sehr häufig aber trifft man weit grössere Maasse: Bei einem jungen Menschen sah ich einen Appendix von 19 Cm., Ribbert fand einen Fortsatz von 21 Cm., Luschka einen solchen von 23 Cm. Die Schwierigkeit des Rückzugs für einen Körper, der in das Ende dieser langen Sackgasse gelangt ist, leuchtet ein.

Es resultirt aber noch ein weiterer Uebelstand aus diesen räumlichen Verhältnissen, und dieser beruht auf der Grösse der secernirenden Fläche im Verhältniss zur Kleinheit des Hohlraumes. Die Schleimhaut des Processus ist völlig analog der Darmmucosa gebaut, sie ist ausserordentlich reich an drüsigen Apparaten. Jeder Reiz, der diese Schleimhaut trifft und eine stärkere Absonderung provocirt, muss binnen Kurzem die Höhle überfüllen und an die austreibenden Kräfte die grössten Anforderungen stellen. Die gleichzeitige Schwellung der entzündeten Schleimhaut verlegt binnen Kurzem das enge Lumen. Der Kanal wird obturirt und der Ausfluss gehemmt. Dieses Hinderniss wird besonders gross an jenen Stellen, wo schon normaler Weise vorkommende Schleimhautduplicaturen die Passage an und für sich einengen. Eine solche Falte findet sich ziemlich regelmässig an der Cöcalpforte, die Gerlach'sche Klappe. Nanninga[1]) beobachtete, wie Krafft erwähnt, direct unter dieser eine zweite kleinere Klappe. Die Rolle dieser Einrichtung ist nicht ganz klar; während ihre Aufgabe vermuthlich darin besteht, den Darmingestis den Eintritt in den Cöcalanhang zu verwehren, scheint sie de facto des Oefteren umgekehrt der Entleerung des Appendix hinderlich zu sein (Colica appendicularis).

Ob auch den Verhältnissen der Blutcirculation des Darmabschnittes, die sich nach Frankfurter (l. c.) in besonders labilem Gleichgewichte befinden sollen, eine besondere Rolle unter den prädisponirenden Momenten zugewiesen werden darf, scheint mir zweifelhaft. Nach Frankfurter sollen anderwärts unwirksame Noxen hier schwere Schädigungen herbeizuführen im Stande sein, und es wird

1) Diss. de fabrica et functione proc. vermif. Groningue 1840.

dabei die Beobachtung angeführt, dass bei Quecksilber- und Secaleintoxicationen gerade das Coecum und der Wurmfortsatz der Sitz localisirter Gangrän sind. Demgegenüber aber ist hervorzuheben, dass sich bei den genannten Vergiftungen solche schwere diphtheritisch-nekrotische Processe auch im untersten Ileum, sowie im übrigen Colon etabliren (Birch-Hirschfeld[1]) und als Einwirkung der in den tieferen Darmabschnitten besonders starken Fäulnissvorgänge auf die veränderte Darmwand aufgefasst werden (Cloetta-Filehne[2]). Die Gefässversorgung scheint in der Regel von der anderer Darmbezirke nicht wesentlich zu differiren. Besonders im Coecum ist dieselbe, wie die eingehenden Studien Tuffier's[3]) über dieses Kapitel lehren, eine sehr ausgiebige und mannigfaltige, und auch der Appendix selbst enthält in jenen Fällen, in denen sein Mesovermium die Spitze erreicht — und das ist die Norm — ein reiches Gefässnetz mit vielfachen Eintrittsstellen der Arterien in die Wandungen. Weniger günstig ist allerdings die Ernährung der Wurmfortsätze, deren Gekröse kurz ist und nur einen Theil der Länge mit directer Blutzufuhr versieht. Hier kann in der That ein stärkerer Insult distal vom Endpunkte des Mesenteriolums die Ernährung abschneiden und die Existenz des Organes in Frage stellen.

Eine weitere Erklärung für die häufigen Krankheitsbefunde im Processus findet sich in dem Umstande, dass er an allen schweren Darmleiden seinen Antheil nimmt, und wenn auch die Affection in der Regel als solche vorübergeht, ohne eine localisirte typische Appendicitis zu erzeugen, so erweisen sich doch ihre Residuen, die Narben ausgeheilter Geschwüre und Aehnliches, bei der Pathogenese späterer Erkrankungen von grösster Bedeutung. So sind Typhus abdominalis und Dysenterie häufige Gäste im Processus vermiformis, und die Tuberculose des Darmes dehnt sich mit Vorliebe auf seine Höhle aus.

Bei einigen Choleraleichen hatte ich Gelegenheit, den Wurmfortsatz zu untersuchen, fand aber nur entsprechend den geringen Veränderungen im Dickdarm eine mässige Follikelschwellung und Faltung der Schleimhaut. Die Höhe der Falten war geröthet.

An erster Stelle der Lehre von den Ursachen der Appendicitis rangirten bis vor Kurzem die Fremdkörper und Kothconcremente. Gegen die pathogenetische Bedeutung derselben sind aber gerade in letzter Zeit eine Reihe schwerwiegender Bedenken geltend gemacht worden. Die Annahme, dass dieselben fertig gebildet als Steine in

1) Lehrbuch der pathologischen Anatomie. Bd. II. 2) Arzneimittellehre.
3) Étude sur le coecum et ses hernies. Arch. gén. de med. 1887.

den Wurmfortsatz eintreten, ist fast von allen Seiten fallen gelassen worden. Nur Reclus[1]) und Talamon (l. c.) glauben noch, dass sie ausserhalb des Processus entstehen. Man stellte sich den Vorgang so vor, dass ein in das Appendixcavum verirrtes und aus irgend einem Anlasse zurückgehaltenes Kothklümpchen durch sein Wachsthum an und für sich und durch die beständige Berührung auf die Wand reizend einwirke und sie in Entzündungszustand versetze. Mit der Volumzunahme erhöht sich die Spannung der gedrückten Wandtheile. Die Gefässe werden comprimirt, es bildet sich infolge eines von der Schleimhaut ausgehenden und alle Schichten durchsetzenden Decubitalgeschwüres eine circumscripte Gangrän mit Perforation aus.

Diese primäre Bedeutung dürfte nun nach neueren Untersuchungen den Kothpartikeln nicht innewohnen. Der Befund von kleinen Fäcalballen ist ja ein ausserordentlich häufiger in Wurmfortsätzen, ohne dass auch nur die geringste Veränderung oder Injection der Mucosa in solchen Fällen nachweisbar wäre. Sie können also als solche der Schleimhaut nicht gefährlich sein. Man kann sich bei Sectionen überzeugen, wie leicht sie in dem Blinddarm zurückzustreifen sind. Bei Operationen, bei denen zufällig der Wurmfortsatz, in dem ein kleines Concrement zu fühlen war, zu Gesicht kam, hat man dasselbe mit Leichtigkeit ins Coecum zurückgeschoben. Die kräftige Musculatur des Appendix und seine freie Beweglichkeit garantirt zudem eine günstige Peristaltik. Im Wurmfortsatz findet rasche Eindickung und Wasseraufsaugung aus den eingedrungenen Bröckeln statt (Bierhoff[2]), Ribbert (l. c.)); sollte der verkleinerte Körper nicht den Weg hinausfinden können, den der an Volumen grössere hineingekommen ist? Es müssen da noch andere Momente hinzukommen, die ihn halten, und das ist der Katarrh, der die Schleimhaut schwellt und den Ausgang verlegt, das ist die entzündete Musculatur und die abnormen Verklebungen, die die austreibenden Kräfte brach legen.

Vor Allem aber scheint uns der Bau der Koprolithen selbst gegen diesen Erklärungsmodus zu sprechen. Es handelt sich dabei meistens um eine recht gleichmässige concentrische Anordnung. Wie soll man sich nun die Anlagerung dieser neuen Schichten an jenen Stellen denken, an denen die Wandung mit fester Spannung wie ein straff angezogener Gurt den Stein umfasst? Wir glauben, dass zur Bildung solcher Producte ein gewisser Raum erforderlich sein muss, der den Zutritt von Schleim und den sonstigen Ingredienzien des Kothsteines von allen Seiten frei gestattet. Auch das Zustandekommen der häufig

1) Revue de chirurgie 1890.
2) Deutsches Archiv für klin. Medicin. Bd. XXVII.

runden Gestalt der Concremente dürfte eine gewisse Beweglichkeit erheischen, die eine Abschleifung der Unebenheiten, ein gewisses Rollen und Zurechtkneten der Kugel, vielleicht von Seiten der Darmwand, möglich macht. Talamon (l. c.), der auf diesen letzten Umstand aufmerksam macht, zieht hieraus den Schluss von der cöcalen Herkunft der Steine; aber es ist experimentell genugsam erwiesen, trotz der gegentheiligen Angabe von Soreth[1]), dass der Eintritt eines irgend grösseren Körpers in den Appendix gar nicht zu bewerkstelligen ist, und die Seltenheit wirklicher in specie grösserer Fremdkörper im Processus bestätigt dieses. Wir vermuthen daher, dass dort, wo sich ein Kothstein bildet, eine bereits dilatirte Appendixhöhle vorhanden ist. Die ausserordentlich grossen Kothsteine, die man häufig findet — Soreth berichtet über einen Stein von 2,1 Cm. Länge und 1,6 Cm. Dicke —, deren Bildung nach dem ganzen Baue lange Zeit beansprucht haben muss, können unmöglich auch nur einen grösseren Bruchtheil ihrer Entwicklungsperiode hindurch der Wand angelegen und dieselbe in Spannung gehalten haben. Es hätte sich dann wohl schon weit früher Gangrän des Organes eingestellt.

Es erwächst aus diesen Ausführungen der Schluss, dass die Bildung von Koprolithen zwar in engem Zusammenhang mit den Erkrankungen des Wurmfortsatzes steht, dass diese aber nicht die primäre Ursache des Leidens, die Materia peccans, sind, sondern eine Folgeerscheinung derselben. Auf dem Boden einer bereits vorhandenen Appendicitis entwickeln sie sich, aber alsbald treten sie in den Vordergrund der Erscheinung. Ihr Wachsthum bringt sie in verhängnissvollen Connex zur erkrankten Wandung, an deren schliesslicher Zerstörung sie einen hervorragenden Antheil nehmen. Auch hier bildet, wie so oft, das Spiel der Natur einen logischen Zirkel: die Erkrankung der Wand regt die Bildung des Steines an, der wachsende Stein verschlimmert den Krankheitsprocess in der Wandung. Eine ähnliche Ansicht ist in letzter Zeit von Lange[2]) vertreten worden, der die Anwesenheit von Kothbröckeln nur als einen gelegentlichen Befund im Secrete der Appendixkatarrhe erwähnt, aber ihre Bedeutung für den destructiven Process lebhaft hervorhebt. Auch Iversen[3]) sieht in ihnen nur ausnahmsweise die Ursache der Perityphlitis, die er in den chronischen Schleimhautkatarrhen findet, welche zur Schwellung der Mucosa an der Klappe und zur Absperrung der Secrete führen. Nach Ekehorn[4]) spricht nichts für die ursächliche Bedeutung der

1) Ueber Kothsteine. Inaug.-Diss. Berlin 1888.
2) Ueber Perityphlitis. New-Yorker med. Monatsschrift. März 1891.
3) Deutsche med. Wochenschrift 1891. Nr. 12.
4) Bacterium coli com. en orsak till appendicit. Ref. Centralbl. f. Med. 1893.

Concremente bei der Appendicitis, deren Veranlassung er in der Wirkung des Bacterium coli commune und anderer Mikroben vermuthet; secundär dagegen können die Steine einen grossen Einfluss auf den Verlauf des Processes gewinnen, theils durch die Druckwirkung auf die ödematöse infiltrirte Wandung, zum Theil durch die Verlegung des Lumens. Auch Cabot[1]) kommt zu einem ähnlichen Schluss.

Jedenfalls aber finden sich die Koprolithen ausserordentlich häufig bei der Perityphlitis. Renvers[2]) giebt eine Zusammenstellung von 459 Autopsien aus der Literatur, in der 179 Kothsteine und 16 Fremdkörper notirt wurden. Rechnet er die Fälle hinzu, in denen das Concrement vermuthlich übersehen wurde, so sind Kothsteine in ungefähr der Hälfte der obducirten Fälle vorhanden. Fitz[3]) fand sie in 47 Proc. Nur Kraussold (l. c.) hat wirkliche Kothsteine weder beobachtet noch bei Sectionen je gefunden.

Die Zahl der Fremdkörper steht dagegen bedeutend zurück. Ihre relative Seltenheit wird von allen Autoren hervorgehoben. Man hat selbstverständlich die mannigfaltigsten Dinge gefunden: Fruchtkerne, Haare[4]) vom Kopf, Bart und aus der Zahnbürste, Nadeln[5]), Perlen[6]), Gallensteine[7]), Fischgräten[8]), Rückenwirbel von Fischen[9]). In der Gerhardt'schen Klinik in Jena fand man bei einem 17monatlichen Knaben im intacten Processus einen pfennigstückgrossen Bleiknopf[4]). Bamberger[10]) berichtet von einem Patienten, der Jahre lang übermässig Kreide gegessen hatte. In seinem Appendix fand sich ein Kothstein, der zu 80 Proc. aus Kreide bestand. Auch Spulwürmer hat man öfters im Appendix angetroffen. Sie sind wohl entgegen der Ansicht Jadelot's (bei Favre [l. c.] citirt) ohne ursächliche Bedeutung für die Perityphlitis und die Perforation. Kraussold (l. c.) fand einmal ein Convolut von 10 Stück Trichocephalus dispar im intacten Processus vermiformis. In dem einzigen Falle[11]), in dem man

1) Cases of removal of the appendix vermif. between attaks of relapsing inflammation. Boston med. and surg. journ. 1893. Juli.

2) Zur Pathologie und Therapie der Perityphlitis. Deutsche medic. Wochenschrift 1891. S. 171.

3) Perforating inflammation of the vermif. appendix. Americ. Journ. of med. sciences. Oct. 1886. p. 321.

4) Matterstock, l. c.

5) Hyrtl, Topograph. Anatom. I. 481. — Langheldt, Zur Aetiologie der Perityphlitis. Inaug.-Diss. Berlin 1891. — Hans Schmidt, Münch. med. Wochenschrift 1892. S. 288.

6) Demme, Wiener med. Bl. 1884. Nr. 52. 7) Langheldt, l. c.

8) Tüngel. 9) Lennander.

10) Handbuch der spec. Pathol. u. Therapie von Bamberger. IV. I. Abth.

11) Bossard, l. c.

sie ausserhalb des perforirten Appendix fand, lag auch ein kirschkerngrosser Kothstein im Abscess. Der Wurm war wohl erst secundär durch die bereits vorhandene Perforation ausgewandert.

Ueber Bau und Zusammensetzung der Enterolithen ist seit langer Zeit Neues nicht mehr beigebracht worden. Die Analysen, die wir bei Volz[1]), Bierhoff, Soreth, sowie in den Lehrbüchern der physiologischen Chemie (Gorup-Besanez) antreffen, zählen die gewöhnlichen Componenten der Faeces auf: erdige Salze (phosphorsaurer Kalk und Ammoniakmagnesia, kohlensaurer und schwefelsaurer Kalk), organische Bestandtheile, Fett, Holzfaser und Pflanzenreste. Die neuen Untersuchungen Ribbert's (l. c.) haben die bereits von vielen Seiten geäusserte Ansicht von Neuem bestätigt, dass nur der Kern des Steines aus eigentlichem Koth bestehe, die äusseren Lagen zum grössten Theile aber aus eingedicktem Schleim, in dem Eiterzellen und desquamirte Epithelien eingebettet sind, gebildet werden. Ribbert konnte bei Schnitten, die durch den im Wurmfortsatz gehärteten Kothstein geführt wurden, mittelst der Weigert'schen Fibrinfärbung den continuirlichen Zusammenhang des Schleimes der äusseren Kothsteinschichten mit dem die Drüsenschläuche ausfüllenden nachweisen.

Wenn wir bei Besprechung der Aetiologie den Einfluss der Bacterien an letzter Stelle erwähnen, so geschieht dies nicht, weil wir ihre Bedeutung unterschätzen, sondern weil die Art ihrer Einwirkung zur Zeit noch nicht völlig aufgeklärt ist, und die Frage, ob die zu allen Zeiten im Darmkanale in grosser Anzahl vorhandenen Mikroben primär, d. h. ohne Hinzukommen eines anderen Nocens krankheitserregend auf die gesunde Darmschleimhaut einwirken können, noch ihrer wissenschaftlichen Lösung harrt. Wenngleich von einer Anzahl neuerer Autoren (Lange, Sahli, Ekehorn) sämmtliche Formen der Perityphlitis auf bacterielle Infection der Wandung vom Darme aus zurückgeführt und die Schwere der Erkrankung in erster Linie von der Schwere der Virulenz des Infectionsträgers abhängig gemacht werden, so scheinen doch noch andere Momente, Läsionen der Schleimhaut, Veränderung der Circulationsverhältnisse in der Wandung und ähnliche Umstände, wie auch sonst bei circumscripten Darmerkrankungen, erforderlich zu sein, um ihnen den geeigneten Boden für ihr Fortkommen zu schaffen, den ihnen die völlig unveränderte Mucosa in der Regel nicht bietet.

Gewiss pflanzt sich in einer Reihe von Fällen, wie dies Sendler[2])

1) Die durch Kothsteine bedingte Durchbohrung des Wurmfortsatzes. 1846.

2) Sendler, Verbreitung der perityphlitischen Processe. Münchner medic. Wochenschrift 1892. Nr. 50.

schildert, ein ursprünglich vorhandener Katarrh des Dickdarms in den Wurmfortsatz fort, eine Möglichkeit, die auch Talamon (l. c.) offen lässt. In anderen Fällen bieten Lageveränderungen und Abknickungen des leicht beweglichen Organs die Ursache für Retention des Inhalts. Ebenso wirken ausheilende Geschwüre durch narbige Verengerung des Lumens erschwerend auf die Entleerung des Secrets. In diesem stagnirenden Fluidum kommt es nun allerdings gewiss zu einer rapiden Entwicklung der Bacterien. Die reizende Wirkung des Inhalts wird durch die Beimischung zersetzten Darminhalts und toxischer Darmfermente noch erhöht. Durch die dauernde Berieselung mit solcher faulenden Flüssigkeit wird die Schleimhaut arrodirt, den Infectionskeimen zugängig, und es bildet sich, da in der Regel hochgradig pathogene Mikroorganismen nicht anwesend sind, ein mehr chronisch verlaufender Katarrh aus, die Appendicitis simplex. Der sehr reichliche Drüsenapparat wird dadurch zu stärkerer Secretion angeregt, die Spannung im Innern vermehrt sich und kann schliesslich das Hinderniss überwinden, oder es kommt auch wohl mit dem Nachlass der Entzündungserscheinungen vielleicht auch infolge der Therapie zu einer Abschwellung der Mucosa, wodurch die Passage wieder gangbar wird. Der Inhalt entleert sich dann auf dem frei gewordenen Wege in den Blinddarm (Colica appendicularis).

Damit ist eigentlich der Process beendigt, und in der That kommen gewiss Fälle zur vollen Ausheilung. Die Ursache, das stagnirende zersetzte Secret, ist beseitigt, das eventuell vorhandene Kothklümpchen in den Darm zurückgekehrt. Dies scheint indessen nur dann möglich zu sein, wenn sich der Stein inzwischen nicht vergrösserte. Wir finden in der Literatur einen Fall von Goldschmidt[1]) mitgetheilt, in dem ein 25 Mm. langer, 5 bis 6 Mm. dicker, typisch geschichteter Enterolith nach einem klassischen Anfall von Perityphlitis in einem diarrhoischen Stuhle auf Oleum Ricini entleert wurde, worauf rasche Heilung eintrat. In dem mikroskopisch aufs Sorgfältigste untersuchten Stuhle fand sich weder Blut noch Eiter, und es wird deshalb die Möglichkeit des Durchbruchs eines Abscesses in den Darm mit Entleerung des Steines als unwahrscheinlich betrachtet. Vielmehr vermuthet Goldschmidt, dass durch die angewendete Eistherapie und das Abführmittel eine Abschwellung der entzündeten Schleimhaut erfolgt, der festgehaltene Stein dadurch frei geworden sei und den natürlichen Rückweg in den Darm genommen habe. Goldschmidt glaubt, dass derartige Heilungen öfters vorkommen, meist aber übersehen würden.

1) Périty phlite — traitement par la glace. Revue de méd. 1886. No. 6.

Ohne diesen Fall weiter discutiren zu wollen, wird wohl die Ausstossung so grosser Concremente zu den Ausnahmen gehören. In der Regel dürften sie auch nach der Abschwellung als Ursache neuer Attaquen liegen bleiben. Aber auch sonst ist nach Ablauf der Entzündung der Zustand nicht wieder der alte. Der vorher freie Appendix ist vielleicht in ungünstiger Lage, geknickt oder gedreht, an einem Nachbarorgan fixirt, von dessen Bewegungen er gezerrt wird. Seine Musculatur ist geschwächt, seine Peristaltik dadurch beeinträchtigt. Die verdickte Wand hat ihre Elasticität eingebüsst, und der dilatirte Kanal steht dem Eindringen neuer Schädlichkeiten offen. Kleine Geschwüre restiren, andere schrumpfen bei der Vernarbung und stricturiren das Lumen. Das sind alles Prädispositionen für neue Erkrankungen und erklären die Häufigkeit der recidivirenden Formen der Perityphlitis.

Anatomisch findet man bei dieser einfachsten Form der Appendicitis das ganze Organ mehr oder weniger verdickt, von einer gewissen Rigidität, „in Erection", wie Talamon sagt, oft abnorm angeheftet, mit der Umgebung bereits verwachsen, häufig genug aber auch völlig frei. Das Lumen des starren Gebildes klafft und ist von einem schmierigen, übelriechenden, schleimig-eitrigen Inhalt gefüllt, in dem sich zuweilen ein Kothbröckel oder eine beginnende Steinbildung zeigt. Die Schleimhaut ist verdickt, mässig gewulstet und injicirt, in einer Reihe von Fällen mit Geschwüren versehen. Auch die anderen Wandschichten haben ihren Antheil an der Volumenzunahme. Das Muskelstratum ist verbreitert, die Fasern durch kleinzellige Infiltration auseinandergedrängt. Kümmell[1]) und Iversen (l. c.) glauben einen Theil der Zunahme dieser Schicht auf eine reelle Vermehrung der Muskelsubstanz selbst zurückführen zu müssen, eine Art Arbeitshypertrophie, die aus der Anstrengung, den Inhalt auszutreiben, resultiren soll. Diese Ansicht hat gewiss viel für sich. Solche hypertrophische Bildungen sind zudem auch an anderen Stellen des Darmtracts bekannt: am Magen, bei der Stenose des Pylorus und auch sonst bei Verengerungen des Darmlumens; sie erreichen aber selten einen hohen Grad und machen alsbald einer Erschlaffung des Muskelapparates Platz. Cohnheim findet die Erklärung für diese geringe Widerstandskraft, z. B. gegenüber der Herz- oder Blasenmusculatur, in der Eigenart der Darmbewegungen; während dort die gesammte Musculatur sich gleichzeitig contrahirt und jede Faser ein

1) Weitere Erfahrungen über die operative Heilung der recidivirenden Perityphlitis. Langenbeck's Archiv. Bd. XLIII.

Theilchen der Bewegung erzeugt, wird bei der peristaltischen Bewegung, bei der die Contractionen der einzelnen Theile zeitlich getrennt, nach einander eintreten, eigentlich nur dem unmittelbar vor der Strictur gelegenen Abschnitt die ganze erhöhte Arbeit aufgebürdet, und so tritt baldige Erschlaffung und Dehnung desselben und Muskelparese ein. Des Weiteren ist zu bedenken, dass es sich hier nicht, wie bei anderen Hindernisen im Darm, um eine normale Wandung handelt. Sie befindet sich im Zustande der Entzündung, und auch das Muskelstratum selbst ist mit Entzündungsproducten durchsetzt. Deshalb dürfte die Musculatur noch rascher paretisch werden. Die etwa vorhandene Hypertrophie beschränkt sich daher wohl auf jene Formen, in denen der Katarrh durch lange Zeit auf die Schleimhaut concentrirt war.

Gelangt der Process nicht zu dem beschriebenen günstigen Ausgang, schliesst sich an die entstandene Stenose eine völlige Verlöthung des Lumens an, so kommt es, wenn wir vorläufig von den mit Steinbildung einhergehenden Fällen absehen, durch weitere eiterige Umwandlung des Secrets zum Empyem des Processus vermiformis. Die Grösse dieser Eitercysten ist natürlich abhängig von dem Sitze der Strictur, und man unterscheidet deshalb partielle und totale Empyeme. Der Verlauf der Affection hängt in hohem Grade von der Infectiosität des Virus ab. Es giebt Formen, die ausserordentlich rapide vorangehen, den Processus auftreiben, seine Wandung in schwere acute Entzündung versetzen und sie schliesslich zum Bersten bringen. Bossard (l. c.) bezeichnet einen solchen Appendix treffend als eine geladene Bombe, deren Platzen todtbringend sein kann. In der Regel kommt es auch hier bald zu Verklebungen mit den umliegenden Organen. Aber die sturmartige Entwicklung lässt häufig nicht die genügende Zeit zu einem allseitigen schützenden Abschluss. So operirte Herr Professor Sonnenburg einen Mann am dritten Tage nach dem Eintreten schwerer acuter Symptome. Einige Zeit vorher hatte schon ein dumpfes Gefühl in der Unterbauchgegend bestanden. Das parietale Peritoneum war mit der derben darunterliegenden Resistenz nicht verwachsen. Nach Eröffnung desselben gelang es mit Leichtigkeit, den völlig frei beweglichen hühnereigrossen Tumor aus dem Schlitz zu entbinden. Seine Vorderfläche war mit einem stark injicirten Netzzipfel leicht verklebt. Die Lösung des Omentum gelang spielend. Dabei wurde ungefähr in der Mitte der Geschwulst plötzlich eine circa linsengrosse Oeffnung sichtbar, der sofort Eiter entströmte, dem einige weiche Kothbröckel folgten; kein eigentlicher Stein. Durch die erweiterte Perforation gelangte man in eine über fingerhutgrosse

Höhle; durch weitere sehr leichte Lösung wird als directe Fortsetzung dieses Tumors das nach oben umgeschlagene freie Ende des Processus vermiformis frei gemacht. Die Hinterwand war ganz ohne Adhäsionen. Abbindung des Processes u. s. w. u. s. w. — Man sieht, dass die Abkapselung eine äusserst mangelhafte war. Selbst die Perforationsstelle war nur locker mit Netz verdeckt. Die eitrig infiltrirte Wandung des Präparates zeigte eine Dicke von circa 5 Mm. Die Schleimhaut

Fig. 1.

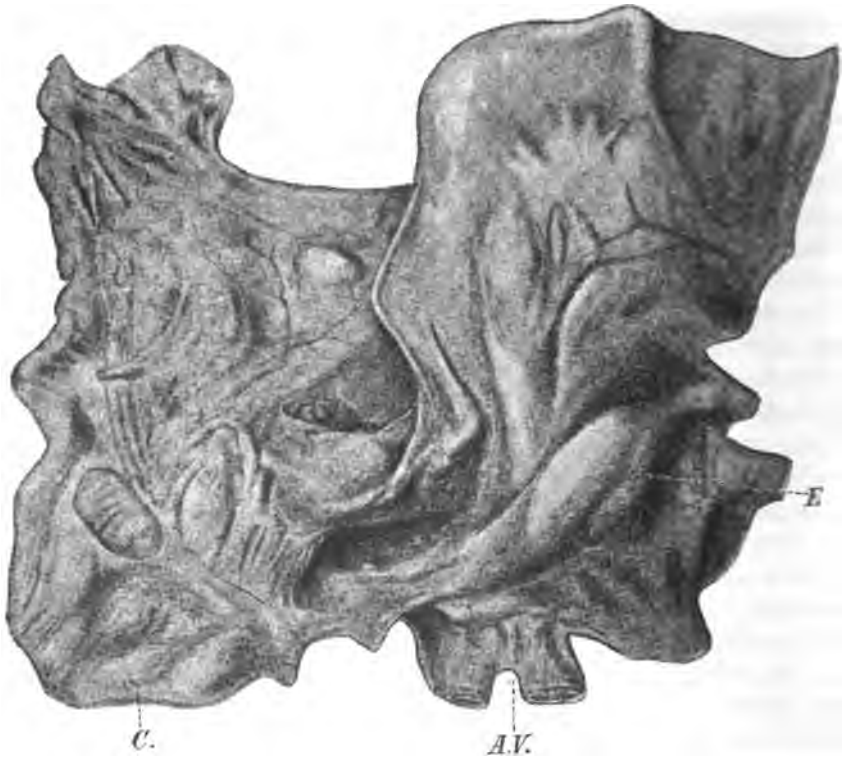

C = Coecum. *AV* = Arteria und Vena iliaca. *E* = Empyem des Proc. vermiformis.

war an der Perforationsstelle durch ein tiefes unregelmässiges Geschwür zerstört. Andere Empyeme, in denen weniger virulente Keime enthalten sind, verlaufen chronischer. Zu ihnen zählen die häufigen tuberculösen Eiteransammlungen. Weiter oben findet sich unter unseren Sectionsberichten ein solcher Fall citirt, bei dem die Schleimhaut mehrere grosse Geschwüre zeigte, von denen eines bis auf die Serosa vorgedrungen war. Die Spannung der Cyste war eine geringe,

Verwachsungen fehlten ganz. Auch sonst dürften bei diesen Formen die peritonealen Verklebungen nicht sehr ausgebreitet sein, was bei dem ausserordentlich chronischen Processe, der dem der kalten Eiterung nahe steht, nicht Wunder nehmen kann. Wir geben in Fig. 1 einen derartigen Befund, der zufällig bei der Section eines Tuberculösen erhoben wurde.

Die hier geschilderten Empyeme bilden den Uebergang oder fallen zum Theil bereits in die Klasse der Perforativappendicitis. Sie ist wohl die klinisch interessanteste Form, da ihre Folgen ein actives Eingreifen des Arztes erheischen.

Während der Vorgang bei der ulcerösen Appendicitis analog dem platzender Empyeme sich gestaltet, so erfordern jene Fälle, in denen ein Koprolith im entzündeten Appendix lagert, eine gesonderte Besprechung. Es liegt auf der Hand, dass ein derartiger Stein für die derbe eitrig infiltrirte Wand, die ihrer Elasticität verlustig gegangen ist und deren morsche Gewebe ein Minimum von Widerstandskraft in sich bergen, eine äusserste Gefahr involvirt. Der permanente Druck, den er auf die hochgradig entzündete Wand ausübt, die vermehrte Spannung und Dehnung, die er in ihr erzeugt, zum Theil vielleicht auch ein gewisses geringes Maass von Beweglichkeit des Steines entlang der Mucosa, durch das, reibend und quetschend, immer wieder dieselbe Stelle der Schleimhaut insultirt wird, ruft einen geschwürigen Zerfall der Wandung hervor, von Schicht zu Schicht voranschreitend, der am Schlusse die Serosa durchsetzt und dem jauchigen Inhalt den Austritt in die Umgebung freigiebt.

Auf die Beziehungen zum Peritoneum und die mannigfachen Folgen des Durchbruchs gehen wir weiter unten ein. Hier interessirt das Verhalten des Organes selbst. Stark verdickt bis zum Umfang eines Daumens repräsentirt es sich in starrer Steife, die noch vermehrt wird durch die Schwellung und Infiltration des begleitenden Mesenteriolums. An dem frisch entnommenen Theile imponirt ein prächtiges Farbenspiel: um die unregelmässige, feine, ausgefranzte bräunliche Perforation ein gelber bis centimeterbreiter Hof — die nekrotisch zu Grunde gegangene Wandpartie —, und gegen diese, meist wieder scharf abgesetzt, das lebhafte Roth des in acutester Entzündung begriffenen Restes des Appendix. In der Durchbruchsstelle selbst fühlt man eine Spitze oder Kante des Steins, der bei fortgeschrittener Zerstörung seinen Platz im Kanale verlassen und in die Umgebung auswandern kann. Der flüssige Inhalt ist meist entleert. Nur noch Spuren eines fötiden dickzähen Eiters kleben an der Innenwand der Höhle an. In der verdickten Wand zeigen sich Ein-

sprengungen kleiner Eiterdepots. Sie ist ausserordentlich morsch und brüchig.

Auch hier kann sich der Process auf das ganze Organ oder nur auf Theile desselben ausbreiten. In den Skizzen sind 2 sehr typische Sectionsbefunde wiedergegeben, in denen sich die Erkrankung das eine Mal auf die Spitze, das andere Mal auf die Basis des Appendix concentrirte, während die übrigen Theile vollkommen unverändert geblieben waren. In dem einen Falle zog der an der Rückfläche des Coecums etwas unterhalb der Klappe entspringende Processus vermiformis in der Ausdehnung von circa 6 Cm. federkieldick ohne alle

Fig. 2.

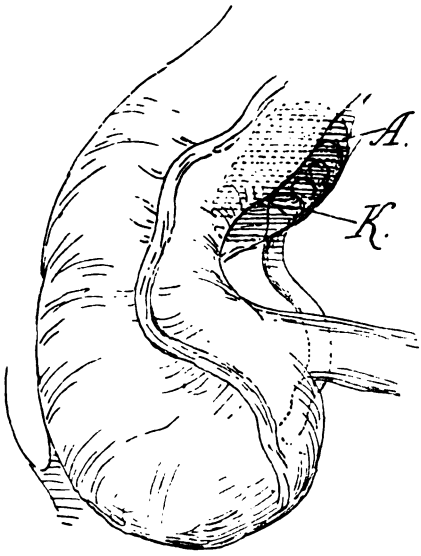

Fig. 3.

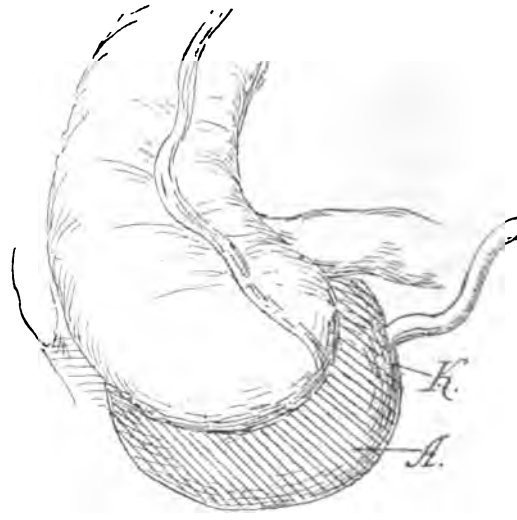

A = Abscess. *K* = kranker Theil des Proc. vermiformis.

Verwachsungen und von völlig normalem Aussehen frei durch die Bauchhöhle bogenförmig nach oben. Seine 3½ Cm. lange Spitze tauchte in einen Abscess, der von der inneren hinteren Wand des stark medianwärts verzogenen Colon ascendens und dessen Mesocolon begrenzt wurde. Das Coecum selbst war ganz frei. Die Spitze des Appendix war stark verdickt und zeigte circa 2½ Cm. vom Ende entfernt eine stecknadelgrosse Perforation, in der die Ecke eines länglichen Concrementes zu fühlen war. Im anderen Falle (operirt, † an allgemeiner Sepsis) sah man bei Eröffnung der Bauchhöhle den Wurmfortsatz völlig frei beweglich und unverändert in der Ausdehnung von 7 Cm. aus der Wandung der eröffneten Abscesshöhle entspringen.

Er ist in ganzer Länge für eine Sonde durchgängig. Eine Fortsetzung innerhalb der Wundhöhle nach dem an der Wandbildung derselben betheiligten Coecum fehlt völlig. Auch ist in der Blinddarmwand eine Appendixmündung nicht mehr vorhanden. Nur circa anderthalb Querfinger von der Einmündungsstelle des Fortsatzes in die Höhle findet sich in der Cöcalwand eine feine eingezogene Narbe. Der ganze Ursprungstheil war also zu Grunde gegangen. — Diese Unterschiede sind abhängig von der Stelle der Strictur, vom Sitze des Steins und von der Art der Blutversorgung vom Mesenteriolum aus. Münden noch peripher von der lädirten Stelle arterielle Bahnen ein, so ist für die Fortexistenz des Spitzentheiles gesorgt. Haben sich vorher blutreiche Adhäsionen um den ganzen Appendix gebildet, so kann die Ernährung des abgetrennten Theiles von dieser übernommen werden, wie eine Beobachtung Roux's[1]) illustrirt.

Der in Adhäsionen eingebettete lange Processus vermiformis ist in der Mitte amputirt und wird von zwei ziemlich starken Arterien ernährt, die einen entgegengesetzten Verlauf nehmen. Die eine verfolgt den normalen Weg unterhalb des Appendix in seinem vermuthlichen Mesovermium, hört aber plötzlich an der Trennungsstelle des Proc. vermif. auf; die andere kommt aus der Gegend des Poupart'schen Bandes in den Adhäsionen an den atrophirten, in einen Strang verwandelten, kaum federkieldicken peripheren Stumpf, den sie versorgt. Bei ihrer Annäherung an den Ursprungstheil des Processus greift diese zweite, offenbar neugebildete Arterie mit ihren Verzweigungen auf das Gebiet der ersteren über u. s. w. u. s. w.

Da die Nekrose in der Regel circumscript ist, so können auch hieraus Varietäten entstehen (Frankfurter (l. c.)), indem entweder nur ein Bruchtheil der Wand zu Grunde geht und eine Brücke zwischen dem peripheren und centralen Abschnitte übrig bleibt, oder eine annuläre Gangrän eine vollkommene Absetzung des freien Endes bewirkt.

Meist bleibt die Gangrän localisirt. Nach Abstossung der abgestorbenen Theile erholt sich der Rest von Neuem. Fortschreitende Gangrän gehört zu den grössten Ausnahmen. Ein derartiger Fall wurde von Rose[2]) operirt, der einem Patienten in der 9. Woche seiner Perityphlitis ein handbreites Stück seines brandigen Blinddarms mit dem Wurmfortsatz entfernte.

Zu erwähnen bleibt noch eine Form der foudroyanten Gangrän des Processus vermiformis, die unter ausserordentlich stürmischen Erscheinungen in kürzester Frist das ganze Organ zum Absterben bringt

1) Traitement chirurgical de la perityphlite suppurée. Rev. méd. de la Suisse Rom. 1892.

2) Verhandl. d. freien Vereinigung d. Chirurgen Berlins 1890. Jahrg. III. S. 45.

und circulär amputirt. Eine Zeit zu Verwachsungen ist nicht gegeben. Man findet den abgerissenen Appendix als livid verfärbten grünlichen Fetzen, ähnlich dem Aussehen einer schwer incarcerirt gewesenen abgestorbenen Darmschlinge losgerissen in der Bauchhöhle liegen.

Nicht immer braucht die Retention des Secrets eine schwere Erkrankung des Appendix zu verursachen. Fällt zufällig der Obturationsprocess in eine Zeit, in der die Höhle des Fortsatzes ohne Inhalt ist, fehlen in jenem Augenblicke virulente Mikroben in dem abgesperrten Theil des Kanals, so ist eine Ursache für die Zersetzung der Drüsensecrete nicht vorhanden. Dieselben werden eine Zeit lang weiter abgeschieden; sie stauen sich in der verschlossenen Höhle an, dehnen sie ganz allmählich aus und bringen schliesslich durch dauernden Druck auf die Wandung die specifischen Elemente derselben zum langsamen Schwunde. Der Drüsenapparat fällt einer allmählichen Rückbildung anheim, das Epithel stösst sich ab, die Schleimhaut verliert ihren eigentlichen Charakter, sie hypertrophirt in ihren bindegewebigen Elementen, ebenso wie auch die Muskellage und die Serosa sich verdickt zeigen. Ausnahmsweise gelingt es wohl auch dem starken Innendrucke, einzelne Partien der Schleimhaut durch die Muscularis hindurch herniös unter der Serosa hervorzuwölben. Kelynak (l. c.) beschreibt eine solche Retentionscyste, in der 2 wohl unterschiedene Divertikel, die mit der Haupthöhle durch deutliche runde Lumina communicirten, gerade zwischen die Blätter des Appendix-Mesenteriolums vorgetrieben waren. Aehnliche multiple Ausbuchtungen an gleicher Stelle schildert auch Ribbert (l. c.) in einem seiner Fälle. Diese Cysten können eine ausserordentliche Ausdehnung annehmen, Virchow[1]), der sie als colloide Degeneration des Wurmfortsatzes beschreibt, giebt an, dass sie Faustgrösse erreichen können. Die Abbildung (Fig. 4) stellt ein Präparat unserer Sammlung dar, in dem dieses Maass noch übertroffen ist. Es wurde im Jahre 1890 von Herrn Director P. Guttmann[2]) im Verein für innere Medicin demonstrirt. Der prall gespannte Sack von der Gestalt einer enormen Birne misst in seiner Längsaxe 14 Cm., bei einem grössten Umfange von 21 Cm. Die Dilatation kann auch hier das ganze Organ einnehmen oder sich bei tieferem Sitze der Strictur auf einen Theil beschränken. In diesen letzten Fällen gewinnt der Appendix die Gestalt einer gestielten Geschwulst. Bei der Form des totalen Hydrops sieht man anstatt der Einmündungsstelle ins Coecum nur eine narbige, trichterförmige

1) Geschwülste I. 250.
2) Deutsche med. Wochenschrift 1891. Nr. 7.

Einziehung der Schleimhaut. In einer Beobachtung Wenzel-Gruber's[1]), bei der an einem derben 4 Cm. langen Stiele eine 6 Cm.

Fig. 4.

lange, 4½ Cm. im Durchmesser haltende, mit zäh-glasigem Schleim gefüllte Cyste hing, war in dem chronisch tuberculösen Katarrh des sehr verengten Stielkanals die Ursache des Abschlusses klargelegt. Ihrem Inhalt, der meist ein zäh-dicker Mucus, hie und da ein mehr

1) Wenzel-Gruber, Virchow's Archiv. Bd. LXIII. S. 97.

wässeriges Serum ist, verdanken diese Retentionscysten den Namen eines Hydrops des Processus vermiformis. Sie sind immerhin eine seltene Bildung. Bossard, Kraussold und Ribbert berichten über Befunde kleinerer Hydropsien, und Wölfler[1]) fand bei einer Herniotomie als Bruchinhalt eine theilweise eingeklemmte Cyste, die, prall gespannt, circa einen Tassenkopf gelblich-wässeriger Flüssigkeit enthielt. Dieselbe war allseitig abgeschlossen, erstreckte sich nach dem kleinen Becken zu und nach oben rechts etwa bis zur Mitte des Musculus psoas. Dieselbe war zum grössten Theile mit dem Bruchsack innig verwachsen, hatte eine rothe Innenfläche, die von balkigen Wülsten durchkreuzt war. Ein Zusammenhang mit der Blase war nicht vorhanden. Mikroskopisch zeigte die Wand 4 Schichten, die an eine starkverdickte Darmmucosa, Submucosa, Muscularis und Bindegewebeschicht erinnerten. Drüsen fehlten. Der Patient hatte 4 Jahre vorher eine Perityphlitis durchgemacht. Seit 2 Jahren bestand die Hernie, die einen allmählich wachsenden, vorher gut reponirbaren Tumor enthielt. Die Cyste wird in Anbetracht ihres Baues und ihrer Entstehung als Retentionscyste des Wurmfortsatzes gedeutet.

Wie verhält sich nun bei diesen Processen das Peritoneum? Ausserordentlich selten bleiben die im Innern des Appendix sich abspielenden Erkrankungen auf die Wand desselben beschränkt. Sie ziehen in der Regel die deckende Serosa schon frühzeitig in Mitleidenschaft, von welcher sich die Entzündung auf den Bauchfellüberzug der benachbarten Theile fortpflanzt. Diese häufige Betheiligung des Peritoneums findet ihre Begründung in dem anatomischen Bau der Darmwand; die Serosa bildet ja selbst einen wichtigen Theil derselben. Sie steht mit den übrigen Schichten in einem untrennbaren Zusammenhang, und das dichte Netz der Blut- und Lymphbahnen vermittelt einen beständigen intimen Verkehr. Nur die ganz leichte katarrhalische Appendicitis lässt die Serosa unbetheiligt, und nur in den allerschwersten Fällen ganz acuter Perforation fehlt die Zeit für die Entwicklung solcher entzündlichen Vorgänge in der Nachbarschaft des Krankheitsherdes. Je chronischer der intraappendiculäre Process, je länger und intensiver der Reiz auf die Darmwand stattfindet, desto sicherer tritt die Uebertragung auf das Peritoneum ein, um so ausgebildeter sind die Producte der hervorgerufenen Entzündung. Ganz ausnahmsweise sieht man auch bei schwereren geschwürigen Läsionen den Wurmfortsatz frei von jeder Peritonitis.

1) Incarceration einer Abdominalcyste im Leistenkanal. Langenbeck's Archiv. Bd. XXXI. S. 432.

So fanden wir ihn bei einem jungen Mädchen, das seit circa 2 Monaten von häufigen kolikartigen Schmerzen befallen wurde, vollkommen beweglich mit glatter Serosa ohne alle Verwachsungen. In seinem Innern ein kirschkerngrosser Kothstein und mehrere seichte Schleimhautgeschwüre. Schede[1]) entfernte in einem seit 3 bis 4 Jahren bestehenden Falle den ganz unverwachsenen kleinfingerstarken Processus. Etwa 1 Cm. vom Ende war eine kleine Einschnürung, darüber ein harter Kothstein. Die Schleimhaut ist enorm verdickt, gewulstet, blutreich und im Bereich des Steines von Geschwüren besetzt. — In einem Falle recidivirender Perityphlitis resecirte er den steifen, geschwollenen Appendix, der ebenfalls ohne alle Adhäsionen war. Die Wandung war sehr verdickt, in der hypertrophischen Schleimhaut Blutungen. Das Lumen ist in dem centralen Theil kaum noch aufzufinden, gegen die Peripherie hin dagegen cystisch erweitert, mit schleimigem Inhalt.

In der Mehrzahl der Fälle verläuft diese Entzündung äusserst chronisch, ohne zu klinischen Symptomen zu führen. In der Darmwand von Schicht zu Schicht voranschreitend, erreicht sie, eine echte Continuitätsentzündung, die Serosa, setzt hier ein kleines fibrinöses Exsudat, das mit der Verstärkung des Reizes sich ausbreitet, zur Verklebung mit der Serosa eines Nachbartheils führt, sich organisirt und nun als Pseudoligament die kranke Stelle gegen die grosse freie Bauchhöhle einzäunt.

An diese unmerklich vor sich gehende Adhäsivperitonitis schliest sich manchmal ein anderer Vorgang an, der eine richtige serös-fibrinöse Entzündung von grosser Ausdehnung, eine circumscripte Periappendicitis hervorruft. Diese serös-fibrinösen Exsudate sind als Reaction der gesunden Serosa auf einen Reiz aufzufassen, der sich in ihrer Nachbarschaft abspielt, wie das auch bei den serösen Häuten anderer Organe vorkommt (vgl. das Nähere in der Einleitung S. 157). Diese Exsudate können mit Zurücklassung mehr oder weniger fester Adhäsionen wieder resorbirt werden.

Ferner verdanken wir Roux[2]) die Kenntniss einer weiteren Art der Periappendicitis, bei der es sich um ein plastisches Exsudat handelt. Roux stiess zwischen der äusseren Cöcalwand und der Fossa iliaca auf eine ausgebreitete bindegewebige Neubildung. Der Wurmfortsatz, der mit dem Netz verwachsen war, liess zwei wohlunterschiedene Abschnitte erkennen. Sein 4 bis 5 Cm. langer normaler Anfangstheil diente einer beträchtlichen 3 Cm. dicken Anschwellung des freien Endes als Stiel, in die sich das Lumen des Appendix allmählich verlor. Diese Anschwellung, deren Oberfläche glatt war,

1) Die chirurgische Behandlung der Perityphlitis. Deutsche medic. Wochenschrift 1892.

2) Rev. med. de la Suisse rom. 1892. Jan.

zeigte auf dem Durchschnitt eine absolut homogene Schnittfläche, wie junges in Proliferation begriffenes Bindegewebe, ähnlich demjenigen gewisser Sarkome. Die Appendixwand lässt sich nur wenige Millimeter weit differenziren, sie verschwindet alsbald in dem homogenen Gewebe, dessen gleichmässiges Aussehen kaum durch eine feine, fettigkalkige Schicht an der Stelle, wo sich das Lumen verliert, beeinflusst wird. Nirgends ist ein Abscess nachweisbar.

Das Endresultat dieser verschiedenen Formen von circumscripter Peritonitis ist die Ausbildung von Adhäsionen, von Schwarten, die den Wurmfortsatz einhüllen und ihn gegen die Bauchhöhle abkapseln. Bei der ausserordentlich freien Beweglichkeit des Fortsatzes und bei der Mannigfaltigkeit seiner anatomischen Lage bringen ihn diese Verwachsungen in Verbindung zu den verschiedensten Organen. Am häufigsten trifft man ihn am Coecum fixirt. In einer ganzen Reihe von Fällen lösten wir ihn von der Hinterwand desselben ab, an der er nach oben und aussen zu in die Höhe kroch. Oft sahen wir ihn auf der Fossa iliaca angeheftet oder den Dünndärmen aufsitzend. Bei einer Section fand ich den sonst intacten Appendix ins kleine Becken hinabsteigend, mit seiner Spitze am Rectum befestigt. Häufig sind bei Frauen Verwachsungen mit den rechtsseitigen Genitalien. Fälle dieser Art finden sich bei Frankfurter (l. c.), Oppenheimer[1]), Martinez[2]). Das grosse Netz ist in der Regel in die Verklebungen hineingezogen. Diese dehnen sich meist auch auf die benachbarten Organe aus. So trifft man Adhäsionen der Darmschlingen unter einander, der Därme mit dem Parietalblatt des Peritoneums. Volz[3]) beschreibt einen Fall (Nr. 4, S. 16) von Verwachsungen des Coecums mit dem Colon ascendens: der Blinddarm war heraufgeschlagen und lag taschenmesserartig zusammengeklappt auf dem Colon. In diese Duplicatur war auch der Wurmfortsatz hineingewachsen. Auch Verwachsungen des Coecums mit Dünndarmschlingen haben wir bei unseren Sectionen beobachtet, abweichend von Renvers[4]), der den Blinddarm stets nur der Beckenwand und nie an anderen Darmschlingen adhärent fand. Auch Schede's (l. c.) Krankengeschichten bieten dafür mehrfache Belege, und Schüller[5]) führt aus, dass sich gewöhnlich dicht hinter der Bauchwand Dünndarmschlingen befinden, die zuerst verkleben. Erst beim Grösserwerden einer eventuellen Eiteransammlung werden diese bei Seite gedrängt, und der Abscess gelangt an die Bauchdecken.

Wenn nun auch diese peritonealen Adhäsionen in erster Linie

1) Deutsche med. Wochenschrift 1891. S. 299. 2) Thèse de Paris 1891.
3) Die durch Kothsteine bedingte Durchbohrung des Wurmfortsatzes. 1846.
4) D. med. Wchschrft. 1891. Nr. 5. 5) Langenbeck's Arch. Bd. XXXIX. 4.

als ein zweckmässiger Selbstschutz des Organismus gegen die Gefahren der Perforation aufzufassen sind, so führen sie doch in der Regel zu vielfachen schweren Inconvenienzen, die in der Aetiologie der Perityphlitisrecidive eine grosse Rolle spielen. Hier soll nur kurz erwähnt werden, dass die Peristaltik des fixirten Appendix ausserordentlich erschwert ist, dass abnorme Knickungen desselben Retention des Inhalts mit ihren Folgen verursachen, und dass die Verwachsungen der Eingeweide unter einander die Quelle schwerer Kothstauungen werden können. Der verwachsene und ausgespannte Wurmfortsatz kann durch Bildung abnormer Taschen die directe Ursache für innere Incarcerationen abgeben. Ein solches Ereigniss beschreibt Einhorn[1]). Der entzündete Processus war nach links in der Höhe des zweiten Lendenwirbels fixirt. Daselbst findet sich auch eine Dünndarmschlinge verlöthet. Infolge dieses Vorgangs entstand eine Axendrehung von links nach rechts im Mesenterium des Ileums und veranlasste nun eine scharf geschiedene Verengerung. Die Verschlingung betrifft einige Windungen.

Zuweilen findet an der Stelle der Verwachsung des erkrankten Fortsatzes mit dem Nachbarorgan die Perforation direct in dasselbe statt, ohne weitere Berührung des Peritonealraumes. So operirte Schede (l. c.) einen Patienten, bei welchem der fest dem Coecum anliegende Processus 2 Perforationen, die eine an der Spitze, die andere an der Basis, in das Lumen des Blinddarmes zeigte. Fürbringer[2]) theilt einen Fall mit, in dem der mächtig gestreckte Appendix in das Duodenum perforirt war. Besonders interessant ist der einschlägige Befund von Bossard (l. c.) (Fall 5). Bei der Section sah man in dem betreffenden Falle zwei Gänge in die rechte Blasenseite münden: der eine war der Ureter, durch den anderen gelangte man ins Coecum; es war der Wurmfortsatz. Der beim Durchbruch in die Blase entleerte Kothstein hatte den Kern zu einem hühnereigrossen Blasenstein abgegeben. Der grösste Theil des Urins war intra vitam durch die abnorme Communication ins Coecum entleert worden und hatte infolge der so erzeugten wässerigen Stühle grosse diagnostische Schwierigkeiten bereitet. — Favre[3]) erwähnt, dass man die Appendixspitze im Innern des Darmes flottirend gefunden, in den er seine Producte ergoss.

Derartige directe Durchbrüche aber sind extreme Ausnahmen. In der Regel erfolgt die Perforation in die präformirten abkapselnden

1) Münchner med. Wchenschr. 1891. 2) D. med. Wchenschr. 1891. S. 299.
3) Histoire des perforations de l'appendice. Thèse de Paris 1851.

Adhäsionen. Die Folge dieses Ereignisses ist der Eintritt von Eiterung.

Die Angaben über die Häufigkeit eitriger Entzündungen schwankten bisher in den weitesten Grenzen. Während z. B. Gerhardt sie auf 5 bis 10 Proc. schätzt, nimmt Krafft den extremsten Standpunkt ein mit seinem Ausspruche: „Die Perityphlitis ist immer von der Entwicklung eines eitrigen Herdes begleitet.“ Wir stehen auf demselben Standpunkte, und Herr Professor Sonnenburg lehrt bereits seit langer Zeit, dass mit dem Auftreten der Appendicitis perforativa auch der Eiterherd vorhanden ist. In den 80 operirten Fällen fand sich (abgerechnet die 4 Fälle einfacher Appendicitis) stets ein Abscess. Bei einer so grossen Zahl darf man wohl, wie Herr Professor Sonnenburg bereits in der Einleitung hervorhebt, mit Fug und Recht einen Zufall für ausgeschlossen halten, der uns speciell nur purulente Formen in die Hände geführt hätte. Hier handelt es sich schon um eine Regel, ein Gesetz. Koththeilchen, eitriger Schleim, reiner Eiter, eine infolge der Entzündung besonders üppige und virulente Bacterienvegetation überfallen, innig gemischt mit Toxinen, plötzlich einen Peritonealabschnitt, der durch die vorausgegangene Alteration besonders prädisponirt erscheint. Alle Bedingungen sind für das Entstehen einer schweren Peritonitis gegeben: ein verändertes Bauchfell und die gefährlichste Art der Infection, Einwanderung fester Bestandtheile, an denen virulentes Material suspendirt ist. Theoretisch ist also das Auftreten einer eitrigen Entzündung sehr wahrscheinlich, und unsere praktischen Erfahrungen bestätigen dies vollauf. Diese Erfahrungen bei Autopsien in vivo beseitigen die Bedenken von Seiten der Reihe sogenannter spontan geheilter Fälle, bei denen eine directe Controle des pathologischen Processes fehlt. Aber auch hier ist oft genug Eiter constatirt worden. Man hat ihn sich nach Durchbruch in benachbarte Organe entleeren sehen, man hat seine eingedickten Reste bei späteren operativen Eingriffen entdeckt. Aus alledem erscheint uns der Schluss gerechtfertigt, dass die circumscripte Peritonitis um den perforirten Wurmfortsatz herum eitriger Natur ist.

Die Behauptung I. Israel's[1]), der aus gelegentlichen Leichenbefunden ausgeheilter Perityphlitis, bei denen „kein Tropfen Eiter und nur adhäsive Processe“ constatirt wurden, den Beweis erbracht sieht, dass hier überhaupt nie Eiter gewesen oder der etwa vorhandene völlig resorbirt worden sei, ist nicht einwandsfrei. Aus einer Narbe ist nie mit Sicherheit auf die Vorgänge zu schliessen, als deren Residuum sie

1) Freie Vereinigung der Chirurgen Berlins. 13. October 1890.

geblieben. Zudem ist der zur Illustration beigegebene Fall durchaus nicht eindeutig. „Der Processus vermiformis war mit der Blase durch kurze, straffe bindegewebige Adhäsionen verwachsen, innerhalb welcher sich ein grosser Kothstein fand, ohne dass um diesen die Spur einer Höhle vorhanden gewesen wäre. Vielmehr umhüllte das dicke Bindegewebe dicht den Stein, den Rest des Wurmfortsatzes und die den Stein berührende Wandpartie der Blase." Es hat sich hier zweifellos um einen Perforativprocess gehandelt. Der theilweise Verlust des Organs und der Austritt eines Steines sprechen dafür. Solch heftiger Anfall ist ohne Eiter kaum denkbar. Aber wenn man auch die Möglichkeit zugeben will, dass dieser resorbirt sein könnte, was ist aus den Gewebstrümmern des zerstörten Processus geworden? Die Auffassung, dass hier ein ausgeheilter Abscess, dessen Inhalt nach der Blase zu entleert wurde, vorgelegen haben könnte, scheint mir die richtigere zu sein.

Die Eiterung tritt meist sehr früh auf. So fand Lennander (l. c.) schon 40 Stunden nach Beginn des ersten Anfalls einen völlig abgekapselten intraperitonealen Herd mit dickem, schmutziggrauem, stinkendem Eiter; ein anderes Mal nach 60 Stunden einen Abscess, der ins kleine Becken hinabgestiegen war. Wir selber haben am dritten Tage der Erkrankung Eiteransammlungen eröffnet, die zuweilen für die kurze Dauer ihrer Entwicklung eine erstaunliche Grösse hatten.

Die Pathogenese der Abscesse ist eine verschiedenartige. Am häufigsten schliessen sie sich an die Perforation des Appendix durch Concremente an. In jenen Fällen, in denen es vorher zu einem abgeschlossenen Empyem im Fortsatze gekommen war, tritt der Eiter unter einer gewissen Spannung in die peritonealen Adhäsionen ein, die, eine Folge der chronischen Entzündungsvorgänge des Processus, denselben umfassen und ihn von der Bauchhöhle isoliren. Diese anfangs sehr zarten Membranen dehnen sich unter dem Drucke des Eiters aus, — die Abscesshöhle ist gebildet. Sie vergrössert sich, indem der entzündliche Reiz an der Aussenfläche der Pseudomembran weitere Verwachsungen erzeugt und die Innenfläche der eitrigen Einschmelzung anheimfällt.

Ein anderer Modus in der Abscessbildung besteht in der Infection eines grösseren entzündlichen Exsudates. Diese Exsudate, seien sie nun seröser oder serofibrinöser Natur oder mehr jener plastischen Neubildung angehörend, von der Roux ein so lehrreiches Beispiel beschrieben (vgl. oben), bieten einen vortrefflichen Nährboden für die Mikroben dar. Es kommt zu einem rapiden puriformen Zerfall derselben, resp. zur eitrigen Umwandlung der serösen Flüssigkeit. Während also bei der vorher besprochenen Art der präformirte Eiter in den Verwachsungen der Umgebung sich einen Hohlraum schuf, handelte es sich hier um Bildung des

Eiters an Ort und Stelle infolge Infection eines bereits vorhandenen andersartigen Exsudates. Gerade diese Form des Zerfalles scheint es zu sein, welche in kurzer Frist grosse Abscesse zeitigt.

Beweisend für einen solchen Vorgang der Eiterbildung in loco sind besonders die Eiteransammlungen ohne Perforation des Processus. Früher allgemein geleugnet, wird noch von Talamon (l. c.) ihr Vorkommen als eine Hypothese oder eine äusserste Ausnahme hingestellt. Sie scheinen indessen etwas häufiger zu sein, als bisher angenommen wurde. Frankfurter (l. c). glaubt sogar, dass die Exsudate um das Coecum herum relativ öfter noch nach Verlauf von Wochen vom Darme aus ohne eine Verletzung seiner Wand inficirt werden und vereitern. In welcher Weise hier die Infection zu Stande kommt, ist noch nicht sicher festgestellt. Tavel und Lanz [1]) haben das serofibrinöse Exsudat nicht-perforativer Formen wiederholt frei von allen Keimen gefunden und nehmen daher für sie den Modus der Contiguitätsentzündung, d. h. der Resorption von Bacterienproducten, in Anspruch; aber sie selbst sind zweifelhaft, ob es sich hier thatsächlich um chemische Peritonitiden handelt, da Operation und Untersuchung nicht im acuten Stadium ausgeführt wurden. Wo Eiter ist, hat man wohl immer Bacterien, und es bleibt, abgesehen von der Möglichkeit eines directen continuirlichen Fortwucherns der Mikroben, nur noch die Annahme einer Wanderung der Keime durch die Darmwand, eine Annahme, die um so wahrscheinlicher ist, als es sich hier stets um chronische Veränderungen des Wurmfortsatzes, um Geschwürsbildungen, um Defecte der Schleimhaut handelt, die den Ein- und Durchtritt besonders erleichtern.

Wir finden solche Fälle citirt bei Langheld [2]). Zweimal traf er Kothsteine im Wurmfortsatz, deren Reiz allein genügt hatte, eine Perityphlitis zu erzeugen, ohne dass es zur Perforation gekommen wäre. Bei einer 23jährigen Frau, die an recidivirender Perityphlitis litt, fand Lennander (l. c.) ein eitriges, stinkendes Exsudat im kleinen Becken und zwei Abscesse in der Fossa iliaca. Der Appendix war nicht perforirt, seine Schleimhaut dagegen bedeutend geschwollen, mit Anzeichen einer beginnenden Geschwürsbildung. Der Inhalt des Processus bestand aus einer gräulich-eitrigen Flüssigkeit. — Einen weiteren Fall lesen wir bei Roux. Er entfernte aus einer grossen Abscesshöhle einen über daumendicken Fortsatz, der zwei Steine enthielt und nirgends perforirt war.

Ausserordentlich zahlreich ist das Heer von Bacterien, die im Appendixeiter nisten und in den Abscessen theils eine hervorragende

1) Ueber die Aetiologie der Peritonitis. 1893.

2) Zur Aetiologie der Perityphlitis. Inaug.-Diss. Berlin 1890.

pathogene Rolle spielen, zum Theil sich als harmlose Schmarotzer dort festsetzen. Lassen wir hier die specifischen Erreger der Aktinomykose, der Tuberculose und anderer chronischer Erkrankungen vorläufig ausser Betracht, so sind in erster Linie die verschiedensten pyogenen Keime zu erwähnen. Besonders häufig zeigt sich der Streptococcus. Tavel und Lanz (l. c.) constatirten ihn unter 41 Peritonitiden 28 mal. Mikroskopisch präsentirte er sich ihnen in drei verschiedenen Formen: als Streptococcus intestinalis major und minor, sowie in der Kettenform des Streptococcus pyogenes. Seltener sind die Staphylokokken. Soweit unsere eigenen Untersuchungen vorliegen, können wir die Angaben von Tavel und Lanz bestätigen. Dieselben züchteten in ihrem Falle den Citreus; Sahli[1]) berichtet aus der Literatur über den Befund des Aureus. Aber auch die anderen Formen sind beobachtet worden. Besonders in einem Falle überwucherte uns der Staphylococcus albus alle anderen Colonien in auffälliger Weise; auch das Bacterium coli trat völlig in den Hintergrund. — Ferner hat man diphtherie-, tetanus- und rotzähnliche Bacillen, den Diplococcus der Pneumonie und den Bacillus pyocyaneus gefunden. Ausnahmslos aber wächst auf den Culturen das Bacterium coli commune. Nach Tavel und Lanz handelt es sich bei dieser Bacterienart nicht um eine einheitliche Species, sondern um eine ausserordentlich zahlreiche Bacterienfamilie, deren pathogene Bedeutung man vermuthlich etwas überschätzt hat. Sein gutes Fortkommen auf der Gelatine, sein rasches Ueberwuchern langsamer wachsender Arten haben ihm in der Aetiologie der Peritonitis eine Stellung verschafft, die ihm nicht gebührt. Die mikroskopische Controle des frischen Eiters zeigt nämlich, dass der Bacillus coli gegenüber den anderen Bacterienarten numerisch in der Minderzahl ist und erst später aus dem verimpften Eiter zu massenhafter Entwicklung gelangt.

Ehe wir nun des Näheren auf die speciellen Verhältnisse der circumscripten Wurmfortsatzperitonitiden eingehen, muss noch einiger anderer Ausbreitungsarten der Eiterung Erwähnung geschehen. Vielfach ist die Betheiligung des Peritoneums bei eitrigen und ulcerösen Schleimhautkatarrhen im Appendix durch Infection auf dem Wege der Lymphgefässe zu erklären versucht worden. Es kommt dann wohl leicht zu einer entzündlichen Infiltration der Darmwand und einer serösen Durchtränkung der Umgebung. Diese Veränderungen sind dabei wohl mehr als eine reactive Entzündung in der Nachbarschaft der erkrankten Stränge, denn als eine thatsächliche Infection dieser Gewebe

1) Ueber das Wesen und die Behandlung der Perityphlitis. Basel 1892.

University of California LIBRARY

selbst aufzufassen. Eine wirkliche Propagation der Eiterung auf dem Lymphwege scheint eine äusserste Seltenheit zu sein, und die Literatur dürfte in dem Protokolle von A. Fränkel (l. c.) ein Unicum in dieser Richtung besitzen. Der betreffende Fall stellt diesen Modus der Ausbreitung in grosser Reinheit dar. Wir citiren ihn wörtlich:

„Es bestand zunächst eine Perforation des Processus vermiformis, die zu einer Verlöthung benachbarter Dünndarmschlingen mit dem Coecum geführt hatte. Von einer Eiteranhäufung oder einem serös-fibrinösen Exsudat inmitten, bezw. in der Umgebung der verklebten Därme war keine Spur zu entdecken; in dem Convolut selbst waren die Reste des völlig zerstörten Processus vermiformis, welcher in ein zunderartig beschaffenes Gewebe von graugrüner Farbe gewandelt war, eingebettet. Dagegen bestand eine eitrige Infiltration des retroperitonealen Gewebes nach innen vom Colon ascend., welche offenbar ihren Ausgang von der Ileocöcalgegend, von dem erkrankten Processus vermiformis genommen hatte und sich nach auf und vorwärts in die beiden Blätter des Dünndarmmesenteriums hinein verfolgen liess. Hier ging gewissermaassen die ursprünglich eine einzige Strasse bildende Eiterinfiltration in eine Anzahl radiär auseinanderweichender Herde über, welche auf die in toto vereiterten und in multiple Abscesse verwandelten Mesenterialdrüsen führten. Ebenso waren sämmtliche Retroperitonealdrüsen vereitert, so dass wohl an 20 derartige, zum Theil über wallnussgrosse Abscesse gezählt werden konnten. Die Leber sowie die übrigen Abdominalorgane waren vollständig intact."

Während also die besprochene Form eine Lymphangitis mit folgender Infection und Abscedirung des Drüsenapparates darstellt, zeigt sich in einer weiteren, ebenfalls nicht sehr zahlreichen Klasse von Fällen die Eiterung unter dem Bilde der diffusen Zellgewebsphlegmone. Im Anschluss an einen Abscess nimmt der Eiter den Weg in die Bindegewebsmaschen des Mesenteriolums, kriecht an der Wand des Coecum in die Höhe und gelangt so in das retrocöcale Gewebe, hier auf vielfachen Strassen in die Interstitien der Fascien und Muskeln sich eindrängend, in tausend punktförmige Herdchen zerstreut, nirgends eine greifbare Ansammlung bewirkend. Dem Untersucher präsentirt sich daneben das ausgeprägte Bild des purulenten Oedems Pirogoff's. Allgemeine Sepsis ist bald die unausbleibliche Complication dieser Processe.

Ein unter dem klinischen Bild der Perityphlitis erkrankter Patient wurde am 6. Krankheitstage in unserem Krankenhause operirt. Beim Durchtrennen der Musculatur wird ein der Fossa iliaca aufliegender circa hühnereigrosser Abscess eröffnet und tamponirt. Bei der Erweiterung des Schnittes nach oben über die Spina ant. sup. hinaus erweisen sich die Gewebe überall eitrig infiltrirt; auch die Fascia des Iliacus internus zeigt eine solche Infiltration. Die Darmschlingen sind mit einander verklebt, ein weiterer Abscess ist nicht nachzuweisen. — Unter den Erscheinungen der Sepsis (Icterus,

Hautekchymosen u. s. w.) trat nach 5 Tagen der Tod ein. Bei der Autopsie zeigen sich die mässig aufgetriebenen trockenen Därme unter sich und mit der Bauchwand verklebt. Ueberall, besonders an den Adhäsionsstellen, citronenfarbige Beläge auf den Eingeweiden. Der Wurmfortsatz liegt medianwärts neben der Wirbelsäule etwas nach unten gebogen, ist mit der hinteren Bauchwand verklebt; keine Perforation, das Lumen ist durchgängig bis auf die untere Partie, die fast obliterirt ist. Psoas, Iliacus sowie das perirenale Gewebe rechts sind überall speckig eitrig infiltrirt; die Infiltration erstreckt sich zwischen den einzelnen Muskelbündeln in die Tiefe. Keine flüssige Eiteransammlung. Am übrigen Darm ausser der Peritonitis nichts Abnormes. Die Wundhöhle communicirt oberhalb des rechten Tuberc. pubis durch eine kleine Oeffnung im Peritoneum mit dem Innern des Peritonealraumes. — Hypostase in den Lungen; zahlreiche miliare Blutungen auf den Pleuren, dem Pericard und den Nieren.

Der Eiter der perityphlitischen Abscesse ist meist von einer ausserordentlich putriden Beschaffenheit, sehr übelriechend, schleimig-zäh und von gelber molkiger Farbe bis zu einem eigenartig gräulich-gelbbraunen Colorit, das seine Unterscheidung von diarrhoischem Darminhalt oft sehr erschwert. In einem Falle erlebten wir ein hämorrhagisch-eitriges Exsudat von einer fast schwarzen Färbung, mit gelben Flocken untermischt. Die Blutung rührte vermuthlich von einer Gefässarrosion in dem mit Geschwüren versehenen Wurmfortsatze her. Zuweilen zeigt sich Gasentwicklung in den Abscessen. Wenn schon die Möglichkeit nicht geleugnet werden kann, dass die Gase direct aus dem Darme herstammen (Kraussold)[1]) oder sich als Zersetzungsstoffe der in hochgradiger Fäulniss begriffenen Flüssigkeit entwickelt haben, so liegt es doch nahe, hier an die Wirksamkeit der vielen gasproducirenden Darmbacterien (Bacillus pyogenes foetidus, Proteus vulgaris, Bacterium lactis aërogenes u. A.) zu denken. Diese Mikroben sind natürlich nicht in erster Linie als die Erreger der betreffenden Eiterung aufzufassen. Sie sind secundär eingewandert und haben in dem zerfallenen Gewebe und in der eiweissreichen Jauche eine günstige Brutstätte für ihre Thätigkeit getroffen. Da diese Gasabscesse an Malignität die nicht gashaltigen keineswegs übertreffen, so sind sie wohl kaum in die Klasse jener perniciösen Gasphlegmonen zu rechnen, als deren Erreger vor Kurzem von E. Fränkel[2]) ein besonderer Mikroorganismus, der Bacillus phlegmones emphysematosae, gefunden worden ist. Eingehende bacteriologische Untersuchungen über diesen Punkt fehlen noch.

Weniger von praktischer Bedeutung, als von theoretischem Interesse ist die Frage über die Lageverhältnisse der Abscesse zum Peri-

1) Sammlung klin. Vorträge. Nr. 191. 2) Ueber Gasphlegmonen. 1893.

toneum, d. h. ob wirklich ein Theil derselben sich im retrocöcalen Bindegewebe entwickelt, im Gegensatz zu den vollkommen intraperitonealen Eiteransammlungen. Für den Praktiker ist diese Frage deshalb irrelevant, weil auch die letzteren durch Ausbildung von Pseudomembranen von der freien Bauchhöhle abgetrennt, im eigentlichen Sinne ebenfalls als extra cavum peritonei gelegen betrachtet werden dürfen. Oppolzer hat die retroperitonealen Eiterungen mit dem Namen der Paratyphlitis gegenüber der Perityphlitis belegt; Einhorn (l. c.) schlägt die Bezeichnung Typhlocellulitis zum Unterschiede von der Typhloperitonitis vor. Seitdem 1849 von v. Bardeleben[1]) gegenüber einer weitverbreiteten irrigen Anschauung darauf hingewiesen wurde, dass das Coecum in der Regel völlig vom Bauchfell überzogen sei, und diese Untersuchungen von Luschka[2]) bestätigt wurden, sind die anatomischen Verhältnisse der Gegend wiederholt eingehenden Studien unterworfen worden. So fand z. B. Tuffier[3]) unter 120 Leichen nur bei 9 das hintere obere Drittel des Coecums frei von Peritoneum, Maurin[4]) unter 112 Fällen das Coecum ausnahmslos vollkommen vom Peritoneum überkleidet. v. Sydow (bei Lennander [l. c.] citirt) traf unter 586 Leichen den Appendix 19 mal theilweise, 20 mal ganz in dem Peritonealblatte, das die Fossa iliaca bedeckt, eingebettet; 11 mal verlief er vollständig in dem hinter dem Coecum liegenden Zellgewebe, also in circa 2 Proc. — Ferguson dagegen constatirte unter 200 Sectionen die retroperitoneale Lage der hinteren Cöcalwand resp. des Appendix 77 mal.

Bei unseren Obductionen bemerkte ich öfter, dass auch bei vollkommen bauchfellumhülltem Blinddarm der Wurmfortsatz infolge ungewöhnlicher Lagerung in einzelnen Theilen oder auch fast in ganzer Ausdehnung unter das Wandblatt des Peritoneums treten kann, um dann, stellenweise diese Anordnung unterbrechend, wieder vollkommen von demselben umfasst zu werden. Da es bei unserer Erkrankung in der That mehr auf die Verhältnisse des Appendix, als auf die des Coecum ankommt, so erlaube ich mir, einige Protokolle mitzutheilen.

1. Das Coecum ist gegen seine normale Lage so um 180 Grad gedreht, dass sein Blindsack nach oben statt nach unten sieht. Es liegt mit seiner hinteren bauchfellfreien Peripherie dem unteren Nierenpole direct auf. Von der Nierenvorderfläche zieht das Peritoneum direct auf

1) Virchow's Archiv. Bd. II.

2) Archiv für patholog. Anatomie 1861. S. 285.

3) Etude sur le coecum et ses hernies. Arch. gén. de med. 1887.

4) Thèse de Paris 1891.

das stark S-förmig geschweifte Colon ascendens, das in seinem Anfangstheile fast quer verläuft. An der Stelle, wo der Blinddarm der Niere aufliegt, entspringt der Processus vermiformis, der hinter dem Peritoneum

Fig. 5.

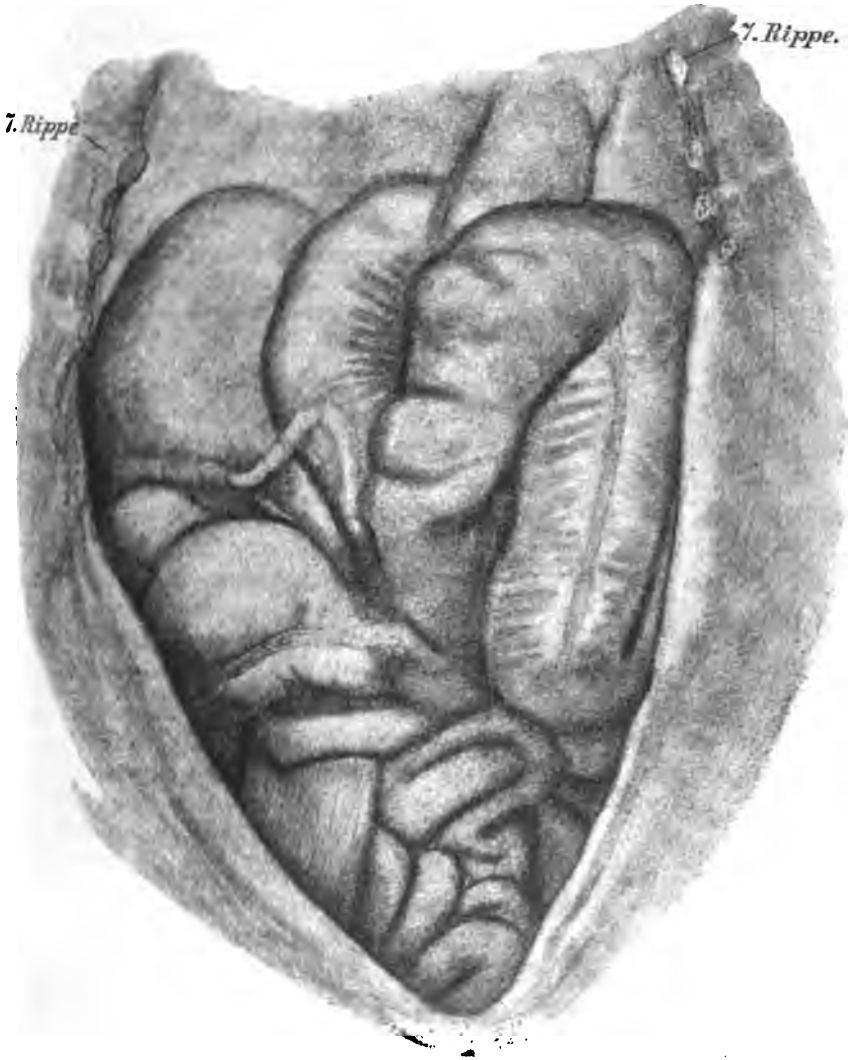

quer über die Niere hinweg etwas unterhalb deren Mitte einherzieht, alsdann passirt er, ebenfalls noch hinter dem Peritoneum, die seitliche und Vorderfläche des senkrechten Duodenumtheils, um nun erst, vollkommen vom Peritoneum eingescheidet, mit seiner letzten Partie von circa $2^1/_2$ Cm.

durch eine kurze Bauchfellduplicatur an das hier quer verlaufende Colon ascendens fixirt zu werden. Eine kleine Stelle des Processus, ungefähr in der Gegend des inneren Nierenrandes, wird zu circa $^3/_4$ der Peripherie vom Peritoneum umfasst (vgl. Fig. 5).

2. Zweimonatlicher Säugling. Die unterste Peripherie des Coecums befindet sich in der Höhe der Spina ant. sup. Der Wurmfortsatz entspringt am tiefsten Punkte des Blinddarmes als weiter Schlauch, der sich allmählich trichterförmig verengt, an der medianen Seite der Hinterwand, am Colon ascendens in die Höhe steigt und fast in der Höhe des oberen Nierenpoles in scharfem Bogen nach unten umbiegt, um als stricknadeldicker Strang zu enden. Während der Appendix in seinem Ursprungsstück vollkommen vom Peritoneum überkleidet ist, das er in einer kurzen Duplicatur von der Serosa des Coecum erhält, tritt er in der Höhe des unteren Nierenpoles mit seinem aufsteigenden Schenkel hinter das Bauchfell (*r*, Fig. 6) und liegt unmittelbar der Nierenvorderfläche an, von deren Peritonealüberzug seine Vorderfläche bedeckt wird. An der Umbiegungsstelle wird er wieder vollkommen intraperitoneal und lehnt sich dicht an die Hinterfläche des Colon ascendens an, an der er hinabsteigt. Hebt man ihn vom Colon ab, so spannt sich ein kurzes Mesovermium zwischen ihm und dem Colon an. Die Spitze hat kein eigentliches Gekröse, sondern pendelt frei in der Bauchhöhle (vgl. Fig. 6).

Fig. 6.

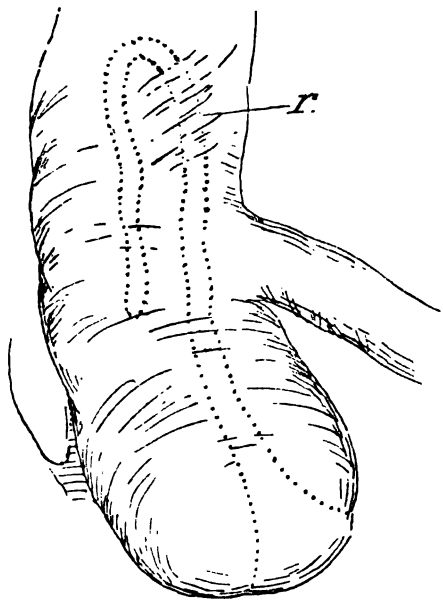

r = retroperitonealer Theil des Proc. vermif.

3. Der schwach entwickelte Blindsack des Coecums ist durch ein kurzes Mesocoecum gegen die Fossa iliaca fixirt. Ein kleiner Theil der Hinterwand ist vom Bauchfell nicht bedeckt. An dieser Stelle entspringt der 9 Cm. lange Processus, der in seinem Anfangstheile hinter dem Bauchfell parallel dem Ileum nach innen und hinten verläuft. 1 Cm. lateralwärts vom inneren Psoasrande tritt er in die Bauchhöhle ein. Seine frei bewegliche Spitze erhält vom Psoasperitoneum ein kurzes Mesenteriolum; der retroperitoneale Theil betrug 4, der intraperitoneale 5 Cm.

In einem 4. Falle lag der Processus vollkommen retroperitoneal von der Ursprungsstelle an der bauchstellfreien Hinterseite des Blinddarms bis zur Spitze. Sein Verlauf geht schlangenförmig gewunden hinter dem Peritoneum der Fossa iliaca nach oben.

In keinem der Fälle waren abnorme Verwachsungen oder Zeichen abgelaufener Peritonitis vorhanden.

Derartige Lageanomalien scheinen immerhin eine gewisse Prädisposition für Erkrankungen des Appendix zu geben, sie beschränken seine Beweglichkeit, hindern die Peristaltik und die Entleerung und bilden so eine angeborene Veranlagung, wie sie sonst erst nach abgelaufenem Anfall in Form der Verwachsung als häufige Ursache der Recidive acquirirt wird. Theoretisch ist infolgedessen eine primäre Paratyphlitis wohl denkbar, wenngleich sie von vielen Autoren als äusserste Seltenheit hingestellt und z. B. von Graser[1]) und Krecke[2]) ebenso wie von Schüller (l. c.) stets als secundärer Process nach einem intraperitonealen Vorgang bezeichnet wird.

Auch bei rein intraperitonealer Lage des Fortsatzes hat Körte (l. c.) durch ein Experiment den Weg für die Entstehung einer Typhlocellulitis gezeigt. Er führte eine Hohlnadel in das Lumen des Fortsatzes, mit der er von innen aus die Wand desselben zwischen den Blättern des Mesenteriolums durchbohrte. Eine nun injicirte Farbstofflösung verbreitete sich zwischen diesen nach dem Bindegewebe hinter dem Peritoneum der Fossa iliaca zu. Es entsteht eine vollkommen typische Flüssigkeitsansammlung an dieser Stelle, die ganz der Localisation des paratyphlitischen Abscesses entspricht. Bei fortgesetzter Injection tritt der Farbstoff bis ins perirenale Gewebe vor. Die gewählte Einstichstelle entspricht zudem einem Punctum minoris resistentiae. Gerade an dieser Stelle bilden sich ja bei zunehmendem Innendruck am leichtesten Divertikel, wie die von Kelynack und Ribbert mitgetheilten Fälle von Hydrops des Processus lehren. Sie wird deshalb bei grösseren Eiteransammlungen am meisten von der Ruptur bedroht sein.

Diese paratyphlitischen Abscesse, mögen sie nun primär im retrocöcalen Gewebe selbst gereift oder erst secundär vom Peritoneum in dasselbe vorgedrungen sein, zeigen allerdings nur in grossen Zügen eine gewisse typische Ausbreitung. Am Colon entlang kriecht die Eiterung hinauf, umspült die Niere und erreicht den Leberrand, ohne aber hier Halt zu machen. An der Leberoberfläche sucht sie sich ihren Weg weiter unter das Zwerchfell und gewinnt hier als subphrenischer Abscess oft eine grosse Ausbreitung. Wie zerstörend sie dort wirken kann, sahen wir bei einer Autopsie, wo die Oberfläche des rechten Leberlappens in doppelter Handtellergrösse bis zu 2 Cm. Tiefe usurirt war. Die noch vorhandene Lebersubstanz war an der Grenze dieses

1) Ueber Wurmfortsatzperitonitis und deren Behandlung. Verhandlungen der Deutschen Gesellschaft für Chirurgie 1890, und Münchner med. Wochenschr. 1892.

2) Die chirurgische Behandlung der vom Wurmfortsatz ausgehenden Peritonitis. Deutsche Zeitschrift f. Chirurgie 1890. Bd. XXX.

Herdes überall von multiplen Abscessen durchsetzt. Häufig findet sich, eine reactive Entzündung der Nachbarschaft, ein seröses Exsudat der rechten Pleura, das allmählich vereitern kann. Oefter noch durchbricht der Abscess das Diaphragma und producirt ein jauchiges Empyem, oder er nimmt seinen Weg bei vorhandenen pleuralen Verwachsungen direct in die Lunge, erreicht einen Bronchus und wird ausgehustet. Solche Fälle sind vielfach beobachtet worden. Der Fall Salzwedel's[1]) gewinnt ein besonderes Interesse, weil durch Aushustung des Exsudats Spontanheilung eintrat. Der vorher deutliche Tumor fiel dabei rasch zusammen, füllte sich ein zweites Mal und entleerte sich dann ebenso rasch, um nicht mehr zu erscheinen. Selten durchsetzt der Eiter das Zwerchfell in gerader Linie. Grawitz[2]) beschreibt einen Fall, in dem er an der hinteren Zwerchfellinsertion in die Musculatur desselben eindrang und sich einen circa 15 Cm. langen Weg in dieser bis zur rechten Zwerchfellkuppe gebahnt hatte, wo eine zehnpfennigstückgrosse Perforation entstanden war.

Ein paratyphlitischer Abscess kann aber auch secundär ins Peritoneum durchbrechen. v. Maudach[3]) schildert ein solches Ereigniss. Der Abscess war retroperitoneal bis zur Leber emporgestiegen, unterhalb welcher er in die Bauchhöhle perforirt war.

Ein zweiter Weg führt nach A. Schmitt[4]) die Injectionsmasse nach abwärts auf dem Iliacus hin zum Poupart'schen Bande, von dem sie in der Hauptsache an der lateralen Seite das Bauchfell abdrängt, um dicht über dem Ligament die Haut vorzuwölben. Aber diese gebahnten Wege werden von den paratyphlitischen Eiterungen nur gewissermaassen als richtunggebend befolgt. Sie unterscheiden sich darin wesentlich von den Senkungen eines kalten Eiters, dass sie aus den bequemen Bahnen in den Spalträumen ausbrechen. An beliebiger Stelle fressen sie sich durch derbe Fascien, und die kräftigsten Muskeln setzen ihrem Wege kein Hinderniss entgegen. v. Maudach (l. c.) beschreibt einen solchen Abscess, der sich eine Bahn durch den Musculus transversus über die Fascia lumbodorsalis geschaffen und eine dorsale mit der ileocöcalen sanduhrförmig communicirende Höhle bildete. Graser[5]) berichtet über einen grossen extraperitonealen

1) Verein für innere Medicin, 5. Januar 1891. Deutsche med. Wochenschrift 1891. S. 227.

2) Berliner klin. Wochenschrift 1889.

3) Fünf Fälle operativ behandelter Perityphlitis. Correspondenzbl. f. Schweiz. Aerzte 1891.

4) Die Fascienscheiden und ihre Beziehungen zu den Senkungsabscessen. 1893.

5) l. c. Münchner med. Wochenschrift 1892.

Abscess, der weit in die Fossa iliaca und gegen die Wirbelsäule hin sich in die Tiefe erstreckte. Die Eiterung hatte den Muskel durchsetzt und zur Sequesterbildung am Darmbeine geführt. Bryant[1]) theilt einen Fall mit, in dem der Eiter am Psoas hinuntergestiegen ins Hüftgelenk eingebrochen war, in dem er schwere Zerstörungen verursacht hatte. Lennander (l. c.) hebt die beträchtliche Gefahr dieser Processe hervor, die in der grossen Tendenz derselben, sich auszubreiten, besteht. In weiter Ausdehnung zerstören sie Musculatur und Zellgewebe und bieten die Veranlassung zu colossalen Phlegmonen. Kraussold (l. c.) erlebte einen Fall, in dem der Abscess, die Fascia lumbodorsalis durchbohrend, über die Darmbeinschaufel nach aussen getreten war und, sich unter der Haut ähnlich einem Zellgewebsemphysem ausbreitend, bis zur Mitte des Oberschenkels herabreichte. Volz (l. c.) (Fall 26) fand bei einer Section die Bauch-, Brust- und Rückenmuskeln bis zum Schulterblatt hinauf in eine faulige Jauche verwandelt. Ein grosser Eitersack in der rechten Lenden- und Darmbeingegend hatte den Quadratus lumborum perforirt und dadurch die Phlegmone hervorgerufen. Langheld (l. c.) erwähnt eine Phlegmone, bei der sich die Gangrän der Bauchhaut nach oben bis zur Achselhöhle, nach unten bis zum Knie erstreckte.

Die Localisation der intraperitonealen Abscesse variirt in hohem Grade deshalb, weil die Lage des Processus vermiformis schon normaler Weise eine sehr verschiedenartige ist, durch vorangegangene Verwachsungen noch mannigfaltiger werden kann, und weil endlich der Abscess sich an verschiedenen Stellen des zuweilen recht langen Verlaufes des Wurmfortsatzes etabliren kann. Wenn man als ungefähre Norm die Lage annimmt, in der der Appendix, von der hinteren Cöcalwand circa einen Querfinger unterhalb der Bauhini'schen Klappe entspringend, seinen Weg parallel dem Ileumende einwärts nimmt, um über den Psoasrand hinweg ins kleine Becken zu ragen, so ist es klar, dass bei diesem einen Verlaufsmodus allein der Abscess sowohl hinten, als auch median, oder endlich auch im kleinen Becken liegen kann, je nachdem er von der Basis, dem Mitteltheil oder der Spitze des Fortsatzes seinen Ursprung genommen hat. Aber neben diesem Normalverlauf trifft man den Fortsatz, ohne dass pathologische Verhältnisse vorliegen, bald an der hinteren Cöcalwand nach oben und aussen gerichtet, bald auf dem Peritoneum der Fossa iliaca hinkriechend oder an der Aussenseite des Colon in die Höhe steigend, bald um das Ileum herumgeschlagen, der vorderen Bauchwand genähert, zwischen

1) Brit. med. Journ. 1884. II. 43.

den Dünndärmen der Nabelgegend zustrebend. Zuweilen entspringt er weiter unten am Coecum an der tiefsten Stelle des Blindsackes und wendet sich dann häufig direct nach abwärts, eine Anordnung, die den fötalen Verhältnissen entspricht. Man findet sie deshalb am häufigsten in der frühesten Kindheit. Wenn aber Beynes[1]) den tiefen Ursprung des Appendix als Regel für das Kindesalter in Anspruch nimmt, so müssen wir dem widersprechen, indem wir unter 34 Kinderleichen aus den ersten Lebensjahren und -monaten, die wir daraufhin untersuchten, den Fortsatz 19 mal unmittelbar neben der Klappe und 15 mal an tieferen Punkten des Blindsackes entspringen sahen, also in annähernd gleichem Verhältnisse. Bei einem 1½ jährigen Knaben trat der Processus unmittelbar neben der Klappe aus einer besonderen divertikelartigen Erweiterung an der Vorderseite des Coecums ab und schlug sich im Bogen um die untere und hintere Peripherie des Ileum, um dann senkrecht vor der hinteren Bauchwand gegen den Nierenhilus emporzusteigen (vgl. Fig. 7). v. Sydow (bei Lennander citirt) beobachtete unter 586 Fällen 23 mal den Abgang des Appendix von der äusseren Cöcalseite; Lennander fand bei einer Autopsie das Coecum und den 15 Cm. langen Wurmfortsatz im linken Hypochondrium neben der Milz. Relativ häufig ist der Appendix als Inhalt von Hernien, meist rechtsseitigen, ausnahmsweise auch in linksseitigen, angetroffen worden und kann hier zu einer Perityphlitis im Bruchsacke Gelegenheit geben. Die von uns beobachteten Fälle dieser Art finden von anderer Seite ihre Besprechung. (Siehe den Anhang.)

Fig. 7.

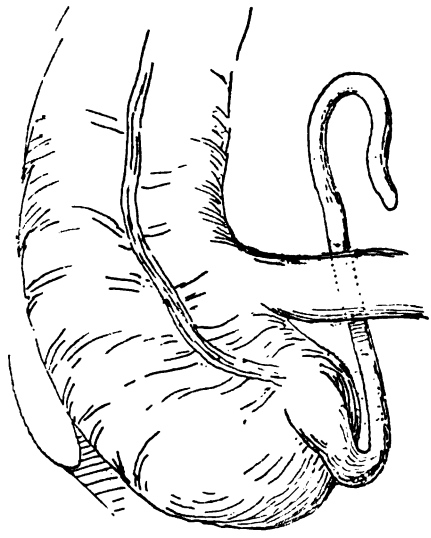

Diese grosse Reichhaltigkeit der Lageverhältnisse des gesunden Organs wird nun durch krankhafte Processe noch ausserordentlich gesteigert. Man findet den Wurm dann nicht nur in seinem Verlauf geknickt oder torquirt, sondern in allerhand abnormen Verbindungen

1) Thèse de Paris 1890.

mit Nachbarorganen, an deren Bewegung er sich betheiligt, und deren Füllungszustand auf seine Richtung von bestimmendem Einfluss ist. So streckt ihn z. B. der schwangere Uterus steil nach oben, und der entleerte zieht ihn wiederum ins kleine Becken hinab. Hält man sich diese bunt variirende Topographie vor Augen, so scheint das pathognomonische Symptom Mac Burney's (ein schmerzhafter Punkt 2 Zoll nach innen von der Spina ant. sup. in einer von dieser nach dem Nabel gezogenen Linie) eine verlässliche anatomische Grundlage nicht zu besitzen.

Wenn nun als Folge dieser Verhältnisse die Lage der Abscesse ausserordentlich vielfältig ist und dieselben in allen Richtungen rings um einen Mittelpunkt gruppirt gefunden werden, der etwa von der Ileocöcalklappe dargestellt wird, so haben sich uns in der Praxis doch immer wieder gewisse Haupttypen ergeben, zwischen denen natürlich alle Uebergangsstufen vorkommen können. Als solche sind zu bezeichnen: die Lage der Abscesse nach vorn aussen, nach hinten, nach innen und endlich im kleinen Becken.

Bei den vorn aussen gelegenen Abscessen kommt es nach Schüller in der Regel zuerst zu einer Verklebung der Dünndarmschlingen, die sich fast ausnahmslos zwischen Coecum und der vorderen Bauchwand befinden. Erst mit zunehmender Grösse der Eiteransammlung werden sie bei Seite gedrängt, und der Eiter erreicht das Parietalblatt der Bauchdecke. Dieses bildet die vordere Wand, das Coecum die hintere und innere, und die Fossa iliaca die äussere Wand des Abscesses. Nach oben und innen zu können noch andere Darmtheile an der Begrenzung theilnehmen. Der Wurmfortsatz findet sich in diesen Abscessen meist vorn in der Fossa iliaca oder an der Aussen- resp. Unterfläche des Blinddarms.

Bei der Localisation nach hinten wird der Abscess begrenzt vorn von der dorsalen Cöcalfläche, hinten von der hinteren Bauchwand. Der Appendix lagert dann meist auf dem Coecum, an dem er nach oben steigt. Diese Gruppe von Abscedirungen liegt meist höher als die vorige, über die Verbindungslinie der Spinae ant. sup. hinaufreichend. Sie breiten sich oft bis in die Gegend der Niere aus, die sie als perirenaler Abscess umspülen können, oder sie nähern sich der Regio lumbalis, die sie hervorwölben.

Die nach innen gelegenen Eitersäcke werden lateral von der inneren Cöcal- resp. Colonfläche begrenzt und nach hinten zu vom Mesocolon. Wenn auch in einer Reihe von Fällen der Abscess von diesen beiden Gebilden vollkommen umfangen werden kann, so findet man doch meistens eine Anzahl verwachsener Dünndarmschlingen an

der medianen und unteren Wand, an der sich zuweilen auch die Harnblase betheiligt.

Die letzte Gruppe hat ihren Ort im kleinen Becken, meist in der rechten Seite desselben, doch können sie auch in die andere Hälfte desselben vordringen. So traf A. Fränkel einen grossen Kothabscess als Folge der Perforation des Processus in der Regio hypogastrica sinistra oberhalb der Symphyse, der tief ins kleine Becken an der linken Seite der Blase hinabstieg. Meist treten sie in der Excavatio rectovesicalis gegen das Rectum herab, oder sie stellen sich bei Frauen zwischen Mastdarm und Scheide ein. Der Appendix wird meist in der oberen oder äusseren Wand angetroffen oder adhärirt wohl auch hie und da mit einer Spitze am Rectum. — Selbstverständlich ist die Lage des Processus an einer der Abscesswände keine obligatorische. Manchmal sieht man ihn frei im Eiter flottiren. So fand ihn einmal Herr Prof. Sonnenburg in einem Falle seiner Privatpraxis im Abscesse frei schwimmen. Auch Roux führt in Fall 34 eine ähnliche Beobachtung an.

Gerster[1]) bedient sich eines anderen Eintheilungsprincipes. Er unterscheidet vom chirurgischen Standpunkt aus die Abscesse nach den Stellen, wo sie der Bauchwand unmittelbar anliegen, also dem Messer direct zugänglich sind, ohne dass vorher die freie Bauchhöhle traversirt werden müsste. Er erhält auf diese Art 5 Typen:

1. Typus ileo-inguinalis; der Abscess liegt vorn aussen unter dem Parietalblatt.
2. Typus anterior; mehr nach innen zu direct von der Bauchdecke zu erreichen.
3. Typus posterior; dem hinteren Wandperitoneum anliegend.
4. Typus rectalis; vom Mastdarm aus zugänglich.

Bei einem fünften Typus, von Gerster Abscessus mesocoeliacus genannt, entwickelt sich der Herd mitten in den Darmschlingen, ohne irgendwo mit der Bauchwand zusammenzuhängen. Man muss das freie Peritoneum durchschreiten, um zu ihm zu gelangen. — In den einfachen Fällen von Perityphlitis handelt es sich meist nur um einen einzelnen Abscess, doch werden auch multiple gleichzeitig entstandene Herde beobachtet, die durch Scheidewände von einander getrennt sind. So wurde bei einem unserer Patienten, Z., ein grosser Abscess auf dem Darmbein operirt. Bei der Section fand sich noch ein zweiter, der an der hinteren Blasenwand ins Becken gestiegen war, und zu dem der sehr lange perforirte Wurmfortsatz hinführte. In einem anderen Falle wölbte

1) New-York med. Journ. Jul. 1890.

der Abscess die Analgegend vor und wurde von hier aus incidirt. Bald darauf wird ein zweiter Abscess eröffnet, der sich nach der Lebergegend zu gesenkt. Die durch die Analfistel eingeführte Sonde gelangt offenbar retroperitoneal bis in die Lebergegend, ohne dass eine Communication der beiden Eitersäcke aufgefunden werden kann.[1])

Die perityphlitischen Abscesse sind oft auffallend klein im Verhältniss zu den Erscheinungen, die sie verursachen. So fanden wir bei einem Knaben einen etwa fingerhutgrossen Abscess, in dem ein linsengrosser, harter, schwarzer Kothstein schwamm. Bei einem jungen Menschen zeigte sich die dick von Steinen aufgetriebene Spitze des Appendix von einer dünnen Schicht Eiter umhüllt, die im Ganzen ungefähr einen Theelöffel ausfüllen mochte. Der Patient war sehr frühzeitig operirt worden. Die Perforation konnte erst kurz zuvor eingetreten sein. Es handelte sich vermuthlich um die aus dem Processus in die Adhäsionen ausgetretene Eitermenge. Krafft hebt hervor, dass diese Abscesse meist abgeflacht und ausgebreitet erscheinen; in anderen Fällen, besonders bei längerem Bestehen, können sie eine ansehnliche Grösse erreichen. In einigen unserer Beobachtungen erstreckten sie sich von der vorderen Bauchgegend bis weit in die Lendengegend hinein und entleerten bis zu 400 Ccm. Eiter. Graser[2]) erwähnt einen grossen, nach vorn zu gelegenen Abscess, der bis zur Lebergegend hinanreichte. Leyden[3]) und Fürbringer[4]) machen darauf aufmerksam, dass durch Druck grosser Exsudate auf den Darm der Symptomencomplex eines Ileus erzeugt werden kann.

Aber schliesslich ist dem Wachsthum der Eiteransammlungen eine

---

1) Anm. während der Correctur. — Einen Fall mit multiplen Abscessen beobachteten wir ganz neuerdings, in dem der anatomische Befund die verschiedenen Stadien des Krankheitsbildes ausserordentlich deutlich illustrirt. Zu gleicher Zeit ist das Ausbreitungsgebiet des extraperitonealen Abscesses ein recht seltenes. Der vor 4 Wochen an recidivirender Perityphlitis erkrankte Pat. zeigte seit 12 Tagen eine beträchtliche Verschlimmerung seines Leidens; vor 3 Tagen traten Symptome von Ileus ein. Der in elendestem Zustande eingelieferte Kranke macht einen schwer septischen Eindruck; es wird ein grosser Abscess vor der Blase entleert, wenige Stunden darauf Tod. Bei der Autopsie keine Peritonitis. Der Proc. vermiformis, der in seinem 6 Cm. langen Anfangstheil gesund durch die unveränderte Bauchhöhle zieht, taucht mit seiner perforirten Spitze in einen grossen Abscess um das Rectum ein, an dem er festgelöthet ist. Ein zweiter — durch die Operation eröffneter — Abscess findet sich im prävesicalen Raum, und zieht sich zwischen Peritoneum und Fascie in grossem Bogen nach der linken Seite und hinten zu in die Höhe, in der Gegend der linken Niere endigend. — Am linken Parietalperitoneum ist eine Dünndarmschlinge verwachsen und spitzwinklig abgeknickt, die den Ileus bedingte.

2) Münchener med. Wochenschr. 1892. 3) Berl. klin. Wochenschr. 1889.

4) Berl. med. Gesellschaft. 6. März 1889.

Grenze gesetzt. Die Elasticität der Adhäsionen wird erschöpft, die benachbarten Hohlorgane lassen sich nur bis zu einem gewissen Grade comprimiren. Zwar beruht ein Theil der Vergrösserung darauf, dass die neugebildeten Schwarten auf der Innenseite eingeschmolzen werden und auf der Aussenseite sich weiter ausbreiten. Aber diese destructive Thätigkeit des Eiters macht sich auch auf die anderen Componenten der Wandung geltend. Es kommt zur Arrosion, schliesslich zur Zerstörung einer Partie der Abscesswand, und der Eiter bahnt sich aus dem engen, unter hoher Spannung stehenden Sacke einen Weg in die Umgebung: der Abscess ist perforirt.

Nur ganz ausnahmsweise, bei besonderer Harmlosigkeit der Infection, kommt die Krankheit spontan zum Stillstand, der Herd kapselt sich ab, dickt sich ein und wird vielleicht resorbirt. In der Regel aber bedingt die Virulenz der Erreger ein Anwachsen des Eiterinhalts und eine schliessliche Sprengung der Hüllen. Wo dieser Riss in der Wandung stattfindet, wohin der Durchbruch erfolgt, ist wohl von Zufälligkeiten abhängig, und die Annahme Sahli's, dass gutartige Formen, i. e. wenig virulente Entzündungen, zu gutartigen Perforationen neigen, scheint uns der Begründung zu entbehren. Ueber die Häufigkeitsverhältnisse geben eine Anzahl von Statistiken Auskunft, die hier angefügt sein mögen. Bull beobachtete unter 57 Fällen:

38 mal spontane Eröffnung durch die Bauchwand,
8 = = = in den Peritonealraum,
2 = = = in das Rectum,
2 = = = in die Brusthöhle,
2 = = = in die Blase,
2 = = = in die Arteria iliaca interna,
1 = chronische Peritonitis,
1 = Pyämie,
1 = unbestimmt.

Langheldt fand unter den 112 von ihm verarbeiteten Protokollen notirt:

2 mal Durchbruch in die rechte Pleura,
3 = = ins Coecum,
1 = = ins Cavum uteri,
1 = = ins Colon ascendens,
4 = Thrombophlebitis,
2 = Abscessus hepatis,
2 = Hepatitis apostematosa,
2 = Perihepatitis,
3 = Ileopsoitis,
4 = ausgedehnte Phlegmone u. s. w. u. s. w.

Einhorn fand unter 100 Fällen, die im Münchener pathologischen Institut secirt wurden, 13 mal Perforation ins Darmlumen, und zwar

5 mal Perforation ins Coecum,
3 = = ins Colon ascendens,
3 = = ins Ileum,
2 = = ins Rectum,
1 = = durch die Rückenwand nach aussen,
3 = = durch die Bauchdecken nach aussen,
2 = = in eine der beiden Pleurahöhlen,
6 = infectiöse Emboli in der Pfortader mit Pylephlebitis u. s. w.

Unter den 106 Fällen Krafft's kam 17 mal spontane Eröffnung ins Coecum, 1 mal in die Blase vor. Krafft citirt alsdann eine Statistik Paulier's, nach der unter 49 Fällen 4 mal Eröffnung durch die Bauchwand und 15 mal in den Blinddarm beobachtet wurde.

Einfach ist der Vorgang, wenn der Abscess den Weg nach aussen nimmt. Es bildet sich dann unter der Haut eine derbe pastöse Hervorwölbung mit allen Anzeichen einer diffusen Zellgewebsphlegmone. Schliesslich erfolgt auf der Höhe der Schwellung der Durchbruch und die Entleerung des übelriechenden kothvermischten Eiters. Bei den gewundenen Eitergängen, die auf diese Art bei der Durchbohrung der einzelnen Muskellagen und Fascien sich ausbilden, ist diese meist nur eine höchst unvollkommene. An den winkeligen Stellen keilen sich abgestossene Gewebspfröpfe ein, flottirende Gangränfetzen wirken klappenartig dem Austritt der Flüssigkeit entgegen, und der Eiter sucht sich einen neuen Weg neben dem alten. Die Hautdecken können an solchen Stellen von einer ganzen Anzahl hässlicher Perforationen siebartig durchlöchert sein. Die Umgebung ist unterminirt. In der Tiefe finden sich zahlreiche Buchten und Senkungen. Der nur theilweise entleerte Abscess bleibt bei fortdauernder Eiterproduction unter Ueberdruck, und bei dem Widerstand, den er nach aussen antrifft, wendet er seine verhängnissvolle Thätigkeit nach innen dem Darme zu. Salzer[1]) und Hauer[2]) theilen aus der Billroth'schen Klinik eine Reihe hochinteressanter Befunde mit, in denen es im Ileocöcaltheile nach langbestehenden Fisteln zu den schwersten Veränderungen gekommen war. Die meist verzweigten Fisteln sind in der Nähe des Darmes zum Abscesse erweitert. Die Darmwand ist durchbrochen, und in oft sehr engem Kanale, der unter der lappig unterwühlten Mucosa mündet, communicirt das Darminnere mit der Eiterhöhle. Derbe Narben und

1) Pathologie u. chirurg. Therapie chron. Coecumerkrankungen. Archiv f. klin. Chir. Bd. XLIII. S. 101.

2) Darmresectionen und Enteroraphien. 1878—1881. Zeitschrift für Heilkunde. V. 1884.

Schwielen verziehen die Wand des Darmes und knicken sein Lumen ab. In einem Falle von Hauer war das unterste, 16 Cm. lange Stück des Ileum, Coecum und der Anfang des aufsteigenden Colon so in narbigen Adhäsionen eingebettet, dass es kaum aufzufinden war. Die Theile waren scharfwinklig geknickt und durch Schrumpfung so weit verengt, dass das Schleimhautrohr nur mehr für eine Sonde durchgängig war. Im Falle 13 von Salzer fand sich Ileum, Coecum und Colon ascendens mit dem Wurmfortsatze zu einem unentwirrbaren Convolut zusammengebacken und an der Bauchwand fixirt. In Ausnahmefällen kann natürlich der Eiterabfluss aus der Hautperforation ein genügender sein und zur Ausheilung führen. Aber es giebt Fälle, in denen selbst bei kunstgerechter breiter Eröffnung eine Fistel zurückbleibt. In diesen ist der Verdacht auf Tuberculose in der Mehrzahl gerechtfertigt. Es bleibt noch hervorzuheben, dass die Perforation der Hautdecken gewöhnlich um das Poupart'sche Band, oben am Darmbeinkamm oder in der Lumbalgegend localisirt ist. Auch andere Stellen können betroffen werden. Frankfurter erwähnt den Ausbruch eines Abscesses unter den Glutäen.

Bei der Perforation in den Darm ist unbedingt das Coecum vor anderen Abschnitten bevorzugt. Es participirt ja mit seltenen Ausnahmen an der Bildung der Abscesswand. Bei den Eitersäcken im kleinen Becken erfolgt der Durchbruch ins Rectum. Der Dünndarm ist seltener ergriffen, doch sind sogar Durchbrüche ins Duodenum (Fürbringer)[1]) bekannt. Das anatomische Bild solcher Perforationen ist sehr charakteristisch: auf der Serosa der grössere Defect, ulcerirte Umgebung, zernagter Geschwürsrand; auf der Mucosa eine kleinere Oeffnung mit intacter Nachbarschaft und relativ glatter Umrandung. — Der Durchbruch in den Darm kann an einer oder mehreren Stellen erfolgen. Sehr interessant ist ein Fall von Grawitz[2]), in dem der perityphlitische Herd multiple Oeffnungen in mehrere der anliegenden Schlingen genagt hatte, dann ins retrocöcale Gewebe durchbrach und vor der Niere, die er inficirte, emporstieg, um schliesslich in die Pars horizontalis duodeni einzubrechen. Es schloss sich des Weiteren subphrenische Abscedirung und Pleuraempyem an.

Die Darmdurchbrüche stellen wohl das Hauptcontingent zu den Fällen von Spontanheilung perityphlitischer Abscesse, die in der That wohl häufig sich auf diese Art ihres gesammten Inhaltes, auch eventueller Enterolithen entleeren können. Zuweilen bleibt aber der Stein in der schrumpfenden Höhle liegen, die sich um ihn zusammenzieht

1) Verein für innere Medicin. 1890. 2) Berl. klin. Wochenschr. 1889.

und ihn rings durch derben Narbenwall abkapselt. Immerhin scheint eine solche „Heilung" eine sichere Gewähr gegen das Wiederaufflackern des Processes kaum zu bieten. In anderen Fällen ist jedoch die Entleerung des Herdes eine unvollständige. Bei nachlassendem Druck schliesst sich die kleine Oeffnung wieder, oder der die Darmwand schräg durchsetzende Gang verstopft sich (Frankfurter). Dann bleiben Reste infectiöser Massen zurück. Die Höhle füllt sich von Neuem, das Recidiv folgt der Heilung auf dem Fusse. — Weit gefährlicher aber ist das Offenbleiben der Communication und der Eintritt von Darminhalt in den starrwandigen Hohlraum, der zu acuter Verjauchung Veranlassung geben kann (Sonnenburg).

Eine solche rückläufige Secretbewegung sahen wir bei einem Kinde, bei dem nach monatelanger chronischer Peritonitis noch sub finem vitae der Versuch gemacht wurde, mit der Entfernung des ursprünglichen Krankheitsherdes das Leben zu erhalten. In dem Abscesscavum fand sich ein dünnbreiiger hellgelber Koth, mit wenig Eiterpunkten gemischt, der nach Austrocknung der Höhle beständig nachströmte. Bei der Section zeigte sich eine etwa linsengrosse secundäre Perforation im mittleren Ileum. — Christoffers[1]) beschreibt in seiner Dissertation einen Fall, in dem nach ursprünglicher allgemeiner Wurmfortsatzperitonitis ein circumscripter Abscess entstanden und in das Rectum perforirt war. Die anfängliche Besserung wurde von einer raschen Verschlimmerung abgelöst. Die Section zeigte eine grosse Kloake im Douglas, die durch zwei zernagte Oeffnungen mit dem Mastdarm communicirte. Der äusserst übelriechende Inhalt war stark mit Koth untermischt. Frankfurter, der einen einschlägigen Befund v. Recklinghausen's citirt, hebt mit Recht hervor, dass der günstige Umstand, der die Appendixperforationen vor der an anderen Darmtheilen auszeichnet, nämlich die geringe und schwer wegsame Communication mit dem kothführenden Darmlumen, durch derartige Ereignisse verloren geht. Dass übrigens auch trotz erfolgtem Durchbruch in den Darm der Process sich ungehindert weiter ausbreiten kann, lehrt sehr drastisch der oben citirte Fall von Grawitz.

Auch die selteneren Blasenperforationen können eine Heilung anbahnen. Bei dem grossen Muskelreichthum ihrer Wandung und den permanent wechselnden Füllungszuständen ist aber ein vorzeitiger Verschluss der Oeffnung mit Hinderung der vollkommenen Entleerung des Abscesses a priori sehr wahrscheinlich; auch dürfte die empfind-

1) Unglückliche Zufälle beim Durchbruch peritonitischer Abscesse in den Darm. Inaug.-Diss. Berlin 1887.

liche Schleimhaut des Organs auf eine Irruption eines derartigen infectiösen Materials in der Regel mit schwerer Cystitis reagiren.

Die im Douglas herabkommenden Exsudate brechen sich zuweilen in die Scheide eine Bahn. Ein Durchbruch in die Höhle des Uterus wird von Langheldt erwähnt. Eine Ausbreitung auf die Parametrien von Roux (S. 30).

Ueber Perforation in die Gallenblase finde ich in der Literatur keine Notizen. Wir beobachteten ein solches Ereigniss bei einem Patienten, bei welchem mehrere peritoneale, an Perityphlitis sich anschliessende Abscesse entleert worden waren. Ein neuer Herd, der durch einen kaum bleistiftdicken Kanal mit der ursprünglichen Höhle verbunden war, hatte sich zwischen den Darmschlingen nach oben an die untere Leberfläche geschoben und die Gallenblase eröffnet. Der Inhalt des Abscesses bestand aus dunkelgalligem, zähem Eiter. Der Tod erfolgte an katarrhalischer Pneumonie.

Ein Fortkriechen des Eiters auf die Tunica vaginalis testiculi dextri beobachteten Poncet und Jaboulais[1]) (Obs. 22), die im unmittelbaren Anschluss an einen pericöcalen Abscess eine Pyocele testiculi auftreten sahen. Sie vermuthen, dass es sich in dem Falle um ein Offenbleiben des Processus vaginalis peritonei gehandelt habe.

Führt der Eiterweg durch das parietale Peritoneum in das retrocöcale Gewebe, so unterscheiden sich diese secundären Paratyphlitiden in nichts von den primären.

Während die besprochenen Perforationen unter günstigen Verhältnissen, wenn auch selbstverständlich nur selten, eine Spontanheilung der Erkrankung herbeizuführen im Stande sind, so bleibt uns noch eine Anzahl von Durchbrüchen zu erwähnen, die eine schwere Complication des Leidens in sich schliessen und demselben in der Regel eine verhängnissvolle Wendung geben. Es handelt sich hierbei um die Arrosion von Gefässen einerseits und um den Durchbruch in die freie Höhle des Peritoneums auf der anderen Seite. Der Durchbruch in die Arterien gehört zu den grössten Seltenheiten. Ich habe in der Literatur im Ganzen vier einschlägige Mittheilungen angetroffen, unter denen nur einmal eine tödtliche Blutung die Folge der Perforation gewesen war. In dem betreffenden, von Bryant[2]) beobachteten Falle lag eine Eitersenkung nach dem rechten Hüftgelenk vor, das mit seiner ganzen Umgebung arg zerstört war. An der hinteren Abscesswand fand sich die Arteria circumflexa ilei durch geschwürigen Zerfall vollkommen getheilt. Im freien Ende derselben lag ein Pfropf. —

1) Revue de chir. 1892. 2) Brit. med. journ. 1884. II. 43.

Powell (bei Fitz citirt) berichtet über einen Fall, in dem der Appendix an der Arteria iliaca interna adhärirte. Die Höhlen beider communicirten. In dem ausgedehnten Coecum und Colon fand sich Gas und dunkles Blut. — Zwei weitere Fälle finden sich bei Bull, in denen der Durchbruch ebenfalls in die Arteria iliaca interna erfolgte.

Häufiger geht der Process auf die Venenwandung über, und die Fälle, in denen Pylephlebitis mit Lebereiterung u. s. w. sich an Perityphlitis anschlossen, sind in der Literatur keine Seltenheit mehr. Körte erlebte dieses Ereigniss dreimal. Blutungen werden dabei nie erwähnt. Das Fehlen derselben ist in der Genese des ganzen Processes begründet. Die langsam voranschreitende Eiterung versetzt zuerst die Wand des Gefässes und seine Umgebung in Entzündung. Die veränderte Intima ruft Gerinnung des Blutes und Thrombosenbildung an der bedrohten Stelle hervor. Nunmehr erfolgt erst die Perforation, nicht mehr in einen eigentlichen blutführenden Hohlraum, sondern in den Thrombus hinein, dessen rasche eitrige Umschmelzung sie zur Folge hat. Die septische Thrombose breitet sich nun einmal durch Continuitätswachsthum auf oft grosse Venenbezirke aus; auf der anderen Seite verschafft sie durch Ausstreuung infectiöser Emboli dem Eiterprocess immer ausgedehntere Wirkungskreise. Da die betroffenen Venen in der Regel dem Wurzelgebiete der Pfortader entstammen, so finden sich diese embolischen Abscesse meist multipel im Parenchym der Leber, von wo aus sie zu weiterer pyämischer Ausbreitung Veranlassung geben können. Die Thromben selbst können eine stattliche Ausdehnung gewinnen und bis zur Leberpforte vordringen. So fand Riedel[1]) in einem Jaucheherd der hinteren Cöcalwand als Inhalt einer Vene eine graugrüne Gerinnselmasse, die, je weiter nach der Leber hin, um so massiger wurde. Die Thrombosirung und unregelmässige Zerfetzung der Wandung setzt sich auch eine kleine Strecke auf die einmündenden Venen nach der Peripherie hin fort. Gegen die Porta hepatis zeigt die Wand die gleiche Beschaffenheit. Inhalt sind theils graugelbe, theils rothe Gerinnselmassen. Im Stamm der Pfortader ein grosser sattelförmiger Thrombus mit orangegelber Oberfläche. Das umgebende Gewebe ist verdickt, ebenso verfärbt jauchig. Die Lebervene ist in Stamm und Aesten frei. In der Leber vielfache Abscesse. — Aufrecht[2]) beschreibt einen directen Durchbruch in den Hauptast der Vena mesenteria magna. Dieselbe

1) Ein Fall von Pylephlebitis infolge von Perforation des Proc. vermiformis. Inaug.-Diss. Berlin 1876.

2) Berl. klin. Wochenschr. 1869. S. 305.

ist von jauchiger Flüssigkeit gefüllt, ihre Wand mit festen käsigen Massen belegt. Die Veränderung setzt sich bis an die Vena portarum fort. Alle anderen Aeste sind frei.

Zieht der Eiterprocess eine Wurzelvene der Cava inferior in Mitleidenschaft, so findet die Verschleppung des infectiösen Materials direct nach dem kleinen Kreislauf zu statt, und die putriden Emboli keilen sich in der Lunge fest. Solche metastatische Lungeninfarcte wurden von Roux und Einhorn gesehen.

Aber neben dieser pyämischen Ausbreitung der Erkrankung kann es bei vollständig abgeschlossenem Abscesse ohne Durchbruch des Eiters in ein Gefäss und ohne Generalisirung des Processes auf die übrige Bauchhöhle durch Resorption des Inhaltes zu schwerer tödtlicher Septicämie kommen. So häufig dieses Ereigniss bei verallgemeinerter Peritonitis ist, so dürfte es bei isolirten Herden wohl nur dann in die Erscheinung treten, wenn der vermuthlich stark virulente Eiter lange Zeit im Körper zurückgehalten wird, ohne richtig und frühzeitig genug erkannt und entleert zu werden. So verloren wir einen Patienten unter septischen Erscheinungen, bei dem die Section einen zweiten uneröffneten Abscess hinter der Blase aufdeckte. Aehnliche Fälle werden auch von Graser (Fall 9 und 10) und Anderen beschrieben. Bei einem anderen Patienten, der erst am 26. Krankheitstage zur Operation kam, blieb trotz vollkommener breiter Entleerung des Eiters der Fieberabfall aus. Es stellten sich alsbald schwere septische Erscheinungen, subcutane Ekchymosen und eitrige Iridocyclitis ein, und der Tod erfolgte an Sepsis. Die pericöcale Wundhöhle war in Ausheilung begriffen. Vier Tage vor dem Tode hatte die Untersuchung des kreisenden Blutes (Dr. Canon) vereinzelte Streptokokkencolonien ergeben, deren numerische Zunahme direct von Tag zu Tag bis zum Tode nachgewiesen werden konnte.

Indem wir uns der letzten Möglichkeit der Abscessperforation, dem Durchbruch in den freien Bauchraum, zuwenden, kommen wir zur Besprechung einer der wichtigsten Folgekrankheiten der Perityphlitis, nämlich der acuten diffusen Perforationsperitonitis. In der Aetiologie derselben spielt die Perforativappendicitis eine hervorragende Rolle. Bouness stellt 59 Fälle aus dem Virchowschen Institut zusammen, in denen die Perforation verursacht war durch

Typhusgeschwüre	16 mal
Perforativappendicitis	11 =
Magengeschwüre	9 =
tuberculöse Darmgeschwüre . .	7 =

Grawitz[1]) fand unter 560 secundären eitrigen Peritonitiden die Entzündung ausgehend von

Typhusgeschwüren	32 mal
Perforativappendicitis	24 =
Magengeschwüren	16 =
tuberculösen Darmgeschwüren .	19 =

Diese Peritonitis kann nun eine primäre sein, d. h. als Folge der directen Perforation des Wurmfortsatzes in die offene Bauchhöhle entstehen, oder aber eine secundäre, die dem Platzen eines primär entstandenen Abscesses um den perforirten Appendix herum ihren Ursprung verdankt. Während Kelynack die primäre oder directe Bauchfellinfection für die Regel hält, heben besonders Langheldt und Kammerer die bei Weitem grössere Häufigkeit der secundären Perforationen hervor. Auch die in unserem Krankenhause gesammelten Erfahrungen stützen diese letzte Ansicht vollkommen. Sie findet theoretisch ihre Begründung in der ganzen Entwicklung des Processes. Die meisten Fälle verlaufen ja im Anfangsstadium ausserordentlich chronisch und gewähren vor Eintritt der schweren Erscheinungen hinlänglich Zeit zur Bildung allseitiger Adhäsionen mit schützender Abkapselung. Tritt nun die Zerstörung der Appendixwand ein, so wird der austretende Eiter in der neugebildeten Hülle aufgefangen, in der er sich anfänglich ausbreitet und die er später noch sprengen kann. Nur in den ganz acuten Fällen, die in fast blitzartigem Verlaufe Gangrän und Amputation des Fortsatzes bewirken, oder in jenen Fällen, wo bei nur partiellen Verwachsungen die Perforation an einer freien Wandstelle erfolgt, kommt es zu einer primären Peritonitis. Wir haben ein solches Vorkommniss mit Sicherheit nicht beobachtet. Denn selbst bei einem Patienten, bei dem wegen diffuser Peritonitis die mediane Laparotomie gemacht und der in grosser Ausdehnung gangränöse Wurmfortsatz losgerissen und frei in der Bauchhöhle liegend gefunden wurde, zeigte sich bei der Section die Gegend des unteren Ileums, des Coecum und Colonanfanges sowie ein Theil des benachbarten S romanum gegenüber den geringeren peritonitischen Veränderungen der übrigen Darmbezirke grünschwarz verfärbt, mit zahlreichen linsengrossen eitrigen Infiltrationen durchsetzt. Man hatte den Eindruck, als ob hier ein etwas älterer Process vorläge und die genannten Theile die Componenten der ursprünglichen Abscesshöhle gewesen sind.

Noch auf einen anderen Entstehungsmodus der eitrigen Bauchfellentzündung macht Roux aufmerksam. Zahlreiche Perityphlitiker,

1) Charité-Annalen 1886.

die im Beginn der Krankheit ihre Schmerzen diffus angeben oder auch in anderen Bauchgegenden localisiren, leiden nach ihm von Anfang an an einer allgemeinen serösen oder serofibrinösen Peritonitis, die er als ein Echo, eine Antwort des gesunden Peritoneums auf den Reiz des abgekapselten pericöcalen Eiterherdes auffasst. Bleibt der Herd abgetrennt und wird entleert, so geht die Peritonitis zurück; kommt es aber zu einer Perforation, so ist dieses seröse Exsudat das beste Verbreitungsmittel für das in die Bauchhöhle eindringende Virus (vgl. die Einleitung). In einzelnen Fällen kann sich diese symptomatische Peritonitis trotz Abtrennung vom eigentlichen Krankheitsherde quasi auf eigene Faust weiter entwickeln, selbst dann, wenn die ursprüngliche Eiteransammlung bereits unschädlich gemacht worden ist, sei es, dass das Exsudat irgendwie inficirt wird, sei es, dass die besonders intensive Infection um den Wurmfortsatz ihm von Anfang an eine besondere Virulenz verlieh. In anderen Fällen noch kann die sonst gutartige fibrinöse Peritonitis so ungünstige Verlöthungen der Darmschlingen bedingen, dass die Kranken unter Ileuserscheinungen zu Grunde gehen.

Diese Auffassung von Roux hat sehr Vieles für sich, und wir beobachteten erst vor Kurzem einen hierhergehörigen Fall. Der betreffende junge Mensch war unter Symptomen einer allgemeinen Peritonitis erkrankt. Schmerzen im ganzen Bauch, besonders stark auch im linken Hypochondrium. Bretthärte des Abdomens. Erst nach einigen Tagen lässt diese nach. Die Schmerzen concentriren sich in der Ileocöcalgegend. Bei der geringen Spannung der Decken lässt sich jetzt hier ein abgegrenzter Tumor palpiren. Plötzlich rasche Verschlimmerung. Alle Erscheinungen der Peritonitis kehren zurück, nur bedeutend hochgradiger. Bei der Operation wird ein retrocöcaler Herd eröffnet und grosse Mengen Eiters entleert. Patient starb 24 Stunden später unter Erscheinungen septischer Intoxication. Die Section zeigte eine diffuse Peritonitis apostematosa mit colossalen Eitermengen; kaum Spuren von Verwachsung. Der apfelsinengrosse primäre Abscess um den an der hinteren Cöcalwand nach oben geschlagenen Appendix herum zeigt an seiner Innenwand einen für den kleinen Finger passirbaren unregelmässigen Schlitz, durch den er mit der Bauchhöhle in Verbindung steht.

Die Schwere der Infection bedingt die Schwere der peritonealen Erkrankung. Grawitz erwähnt diejenigen Umstände, die auf die Gefährlichkeit der Perforation von Einfluss sind. Sie ist nach ihm abhängig: erstens von der Qualität der entleerten Substanz, zweitens von ihrer Menge und drittens von dem geschwürigen Processe, durch den die Perforation entstanden. Je grösser das Loch im Darm, je mehr die Wand und besonders die Serosa von Bacterien durchsetzt ist, desto deletärer verläuft die Entzündung. Aus diesen Gründen erklärt sich auch der meist ausserordentlich maligne Verlauf der se-

cundären Perforationen. Hier wird das Peritoneum auf einmal mit einer grossen Masse hochvirulenten Infectionsstoffes überschwemmt, dessen gleichmässige Flüssigkeit eine rasche Ausbreitung in alle Buchten erleichtert. Bei der primären Perforation ist das entleerte Secret im Vergleich dazu minimal. Nur wenig feste Massen treten aus, und gerade dieses Moment hebt Frankfurter neben der selten gut gangbaren Communication mit dem Darmkanal als einen Vorzug der Wurmfortsatzperforationen gegenüber denen an anderen Darmtheilen hervor.

Die allerschwersten Infectionen der Bauchhöhle, die peritoneale Sepsis nach Mikulicz[1]), produciren ein geringes blutigseröses Fluidum. Ihr rascher Verlauf, in dem Perforation und Lebensende oft kaum 24 Stunden auseinanderliegen, lassen einer reichlicheren Exsudation keine Zeit. In einzelnen Fällen fehlt das Exsudat ganz. So theilt P. Guttmann[2]) 2 Fälle aus dem Moabiter Krankenhause mit. In dem einen Falle war der Wurmfortsatz durch ein tuberculöses Geschwür perforirt, im anderen der Appendix in der Mitte amputirt. Das Ende lag frei im Bauchraume. In beiden Fällen weder Eiter noch sonst ein Exsudat. Guttmann glaubt, der Tod sei so rasch eingetreten, dass es nicht mehr zur Eiterbildung kam.

Die diffuse jauchig-eitrige Form der Peritonitis (Mikulicz) entwickelt sich wohl am häufigsten im Anschluss an die Perforativappendicitis; und zwar besonders dann, wenn eine Massenirruption infectiösen Stoffes in die Bauchhöhle stattgehabt hat, wie z. B. bei der Ruptur eines grösseren Eiterherdes oder wenn das eindringende Virus ein durch vorausgegangene Entzündung (Roux) besonders prädisponirtes Bauchfell antrifft. Sie ist ebenfalls ausserordentlich perniciös und endet meist letal, und zwar erfolgt der Tod bei diesen Kranken ebenfalls in der Regel unter dem Bilde einer schweren Sepsis, meist wohl infolge von Resorption giftiger Bacterienproducte an eigentlicher Toxinämie. Doch sind auch in einzelnen unserer Fälle im circulirenden Blute Kokken nachgewiesen worden. In voller Reinheit ist uns diese Form bei der Perityphlitis selten zu Gesichte gekommen. Fast stets fanden sich hier oder dort feine Adhäsionen, die aber so zart waren, dass sie nirgends zu einem wirklich eindämmenden Walle gediehen, welcher dem Eiterstrom hätte Halt gebieten können.

Etwas seltener als diese schwere Form der Erkrankung zeigte

1) Weitere Erfahrungen über die operative Behandlung der Perforationsperitonitis. Archiv f. klin. Chir. Bd. XXXIX.

2) Deutsche med. Wochenschr. 1891.

sich uns im Anschluss an die Perforation des Wurmfortsatzes die progrediente fibrinös-eitrige Peritonitis (Mikulicz). Abgeschwächte Virulenz des inficirenden Agens oder das Eindringen nur geringer Mengen des Nocens in ein widerstandsfähiges Peritoneum dürfte als Bedingung für ihr Zustandekommen gelten. Wir haben dabei besonders zwei differente Typen beobachtet. Bei der einen Art entwickelten sich die Eiterherde im Bauchfell in directer Continuitätsfolge. Sie hingen fast alle unter einander zusammen, zum Theil durch sehr feine Eitergänge, während der ganze übrige Theil des Bauchraumes frei von schwererer Entzündung war und ein unverwachsenes Peritoneum präsentirte. Der Eiter schien hier thatsächlich die Adhäsionen und damit die Grenze des erkrankten gegen den gesunden Bezirk vor sich herzuschieben. „Die Verklebungen weichen", wie Schede sagt, „vor den andringenden infectiösen Massen Schritt für Schritt zurück, wie eine geschlagene Armee vor dem nachdrängenden Feinde." Der Eiter beschreitet nun mit Vorliebe zwei auseinandergehende Strassen: einmal nimmt er den Weg quer durch das Becken nach dem linken Hypchondrium hinüber, umspült den Scheitel der Blase, füllt die Excavatio vesicorectalis, bei Frauen den Douglas und den vesicouterinen Raum aus, senkt sich nach dem Mastdarm zu und wölbt die linke Fossa iliaca hervor. Der zweite Weg führt ihn zwischen den Darmschlingen am inneren Rand des aufsteigenden Colons empor, oft bis unter die concave Leberoberfläche. Beide Bahnen finden sich meist gleichzeitig beschritten. Die Abdominalhöhle ist dabei in ihrem rechten oberen Theile und fast auf der ganzen linken Seite frei von erheblicheren Veränderungen. Auch Lennander sah die fibrinös-eitrige Peritonitis oft auf die Bezirke unterhalb des Quercolons und eventuell eine oder beide Lumbalgegenden begrenzt. Mikulicz macht darauf aufmerksam, dass diese Scheidung der Bauchhöhle in einen erkrankten und in einen relativ gesunden Abschnitt durch Verwachsungen des Netzes bedingt ist.

In dem zweiten Typus der fibrinös-eitrigen Peritonitis bietet sich ein wesentlich anderes Bild. Bei der Section erweisen sich die Eingeweide der ganzen Bauchhöhle durch feine, aber zum Theil recht feste bindegewebige Membranen mit einander verlöthet, so dass es oft ausserordentlich schwer hält, die Schlingen von einander zu lösen. Zwischen diesen eingelagert werden vollkommen nach allen Seiten abgegrenzte Eiterhöhlen gefunden, die in keinerlei Zusammenhang unter einander stehen und räumlich oft weit von einander getrennt sind. Man gewinnt den Eindruck, als ob hier ein wenig virulenter Entzündungsstoff in die Bauchhöhle getragen und durch peristaltische

Bewegungen sogleich nach verschiedenen Richtungen auseinandergesprengt worden sei, ohne die Kraft zu besitzen, den ganzen zurückgelegten Weg zu inficiren. Die diffuse fibrinöse Peritonitis hat dann die einzelnen Partikel schnell abgekapselt und für die übrigen Peritonealtheile unschädlich gemacht. Am Orte ihrer Gefangenschaft verursachen sie dann die Bildung eines Abscesses. Der Process verläuft in der Regel sehr chronisch. Die Eiterherde haben die Tendenz, sich einzudicken und zu resorbiren, und die Krankheit kann in einzelnen Fällen so zu spontaner Ausheilung kommen. Andere Fälle aber gehen langsam unter dem Bilde chronischer Sepsis zu Grunde. Neuinfection eines Eitersackes vom Darm aus lässt zuweilen die Entzündung von frischem aufflackern und führt zur Verjauchung des Herdes. Die ausgedehnten Verlöthungen erschweren die Circulation im Darmrohre, bedingen Abknickungen und Verlegungen desselben und tödten schliesslich den Patienten unter den Erscheinungen des chronischen Ileus.

Bei einem $2\frac{1}{2}$jährigen Knaben (der schon oben bei Gelegenheit der Perforationen in den Darm erwähnt wurde) fanden wir ausser dem ursprünglichen Abscess an der äusseren vorderen Cöcalfläche einen circa haselnussgrossen, eingedickten, allseitig fest abgekapselten Eiterherd am Blasenscheitel und eine flächenhafte gleichartige Eiteransammlung zwischen den Dünndarmschlingen des linken Hypochondriums. Der Tod war nach circa 6 Wochen eingetreten. Es fand sich ausserdem eine allgemeine Drüsentuberculose, die zu mässiger Schwellung der Drüsen sämmtlicher Körpergegenden und zu ausgedehnter Vereiterung und Verkäsung der bronchialen, mesenterialen und retroperitonealen Lymphdrüsen geführt hatte.

In die gleiche Kategorie gehört auch der von Christoffers (l. c.) veröffentlichte Fall. Hier handelte es sich neben multiplen kleinen Herden zwischen den vielfach verwachsenen Darmschlingen um eine grössere Eiteransammlung, die nach dem Mastdarm durchgebrochen und von hier aus inficirt worden war. Der Verlauf war ein sehr chronischer (255 Tage) und nach den ersten stürmischen Erscheinungen sehr milder. Erst die nachträgliche Verjauchung des Abscesses führte wider Erwarten zum Tode. Interessant ist der Fall besonders deswegen, weil er zeigt, dass der ursächliche perityphlitische Herd ausheilen kann, während die Peritonitis noch fortbesteht. Der Wurmfortsatz war in ziemlich festen Schwielen eingebettet, im Uebrigen aber intact. Seine Schleimhaut zeigt einige pigmentirte Follikel. Denn der Appendix muss nach diesem Befunde doch wohl als der Ausgangspunkt der Erkrankung angesehen werden, wenngleich Christoffers diese Möglichkeit von der Hand weist. Seine Annahme, dass es sich um eine Bauchfellentzündung, von den Genitalien ausgehend, handele, die bei dem 14jährigen Mädchen ohne alle krankhaften Veränderungen gefunden wurden, oder um eine „Erkältungsperitonitis", erscheint zum mindesten gesucht.

Es bleibt noch zu erwähnen, dass auch bei nicht perforirtem Wurmfortsatz eitrige Bauchfellentzündungen vorkommen können. Ein-

horn berichtet über 3 Peritonitiden im Anschluss an Ulcerationen im Processus vermiformis, die durch Kothsteine bedingt waren, ohne dass die Darmwand vollständig perforirt war. Die Infection des Peritoneums dürfte hier auf einem Auswandern von Bacterien durch die lädirte Darmwand beruhen, ähnlich wie bei der Peritonitis nach eingeklemmten brandigen Brüchen.

Eine Anzahl von periappendiculären Erkrankungen aber kommt, worauf besonders Renvers hinweist, vielleicht zu einer wirklichen spontanen Ausheilung. Es handelt sich dabei um Vernarbungsvorgänge, die nach dem Stillstand der Entzündung die Producte derselben zum Schrumpfen bringen. Der Fortsatz selbst zeigt sich dabei in grosser Ausdehnung oder auch gänzlich obliterirt und in mehr oder weniger derbe Schwarten eingebettet, die ihn vom Peritonealraum absperren. — Mit der Verödung des Appendix hat dieser aber auch seine ursächliche Bedeutung für etwaige Rückfälle verloren. — Freilich handelt es sich bei Renvers nur um Sectionsbefunde ohne klinische Beobachtung, so dass man nicht weiss, welche Form von Appendicitis vorgelegen.

Besonders häufig zeigt sich die Perityphlitis klinisch als sogenannte recidivirende Perityphlitis. Die mannigfachen anatomischen Vorgänge, die diesem Krankheitsbilde zu Grunde liegen, finden sich an anderer Stelle (S. 166 ff.) von Herrn Prof. Sonnenburg besprochen.

Von den übrigen Formen der Appendicitis ist der tuberculösen Entzündungen schon öfter Erwähnung geschehen und dabei auf die Häufigkeit geschwüriger Processe bei denselben, auf ihren chronischen Verlauf und ihre Neigung zur Fistelbildung hingewiesen worden, so dass eine specielle Besprechung dieser Art wohl erübrigt.

Unerwähnt blieb bislang die Appendicitis actinomycotica, die eine ausserordentliche seltene Krankheitsform darstellt. In einer der neuesten Arbeiten von Kelynack wird aus der Literatur nur eine einzige Beobachtung mitgetheilt. Immerhin sind schon einige Fälle mehr beobachtet worden, und es steht zu erwarten, dass bei weiterer Einbürgerung des noch jungen Krankheitsbildes die Mittheilungen über den interessanten Process sich rasch mehren werden, da nach den bisherigen Befunden gerade der Dickdarm bei Bauchaktinomykose dem Pilz am häufigsten als Eintrittsstelle diente und nach Barth in diesem wiederum der Blinddarm und Mastdarm eine besondere Prädilection beanspruchen. Barth[1]) macht ebenso wie Partsch[2]) darauf aufmerksam, dass besonders in jenen Fällen, in

1) Ueber Bauchaktinomykose. Verhandl. der freien Vereinigung der Chirurgen Berlins 1890. Jahrg. III. 2. S. 29.

2) Die Aktinomykose des Menschen. Sammlung klin. Vorträge. 306 u. 307.

denen eine Mischinfection mit Eiterkokken stattgehabt hat, das typische Bild der Aktinomykose verwischt wird. Sie präsentiren sich in der Erscheinungsform der gewöhnlichen perityphlitischen Eiterungen; die Aktinomykose tritt in den Hintergrund und zeigt sich vielleicht erst Monate später nach der ihr eigenthümlichen Wanderung an einer entfernten Stelle in ihrem eigentlichen Wesen. Auch auf diese Weise dürfte mancher Fall übersehen werden. Bei der bisher geringen Casuistik füge ich kurze Auszüge aus den veröffentlichten Fällen bei, die ein Bild von dem vielgestaltigen Auftreten dieses Krankheitsprocesses geben.

1. Lanz[1]) berichtet 2 Fälle aus der chirurgischen Klinik in Bern. In dem einen fand sich oberhalb der äusseren Hälfte des Poupart'schen Bandes ein Abscess, der durch eine Anzahl die Haut siebartig durchsetzender Fisteln mit der Aussenwelt communicirte. Er erstreckte sich in der Fossa iliaca nach der Gegend des Coecums hin und wies eine Senkung unterhalb des Poupart'schen Bandes auf. Inhalt ein geruchloser, dünner gelblich-grüner Eiter mit Körnchen, die mikroskopisch als Aktinomycesdrusen erkannt wurden.

2. Der zweite Fall, der unter der Diagnose abscedirender Perityphlitis zur Operation kam, stellte sich anfänglich als knolliger, knorpelharter Tumor der Fossa iliaca mit derber, schwartiger Verwachsung mit dem Peritoneum dar. Erst später trat Vereiterung ein, nachdem sich die Geschwulst nach hinten und auch nach vorn nach dem Trochanter major zu ausgebreitet hatte. Der mit Aktinomyceskörnern reichlich durchsetzte Eiter war anfangs mehr serös, später gelbgrünlich, stinkend, schliesslich graugrün und äusserst fötid. Zu dieser Zeit waren die Körnchen grünlichschwarz verfärbt. Den sicheren Beweis, dass in diesem Falle der Process vom Wurmfortsatz ausging, liefert ein später ausgestossener, typischer Kothstein, der deutliche Schichtung, aber keinen irgend für die Aetiologie bedeutsamen Kern zeigte.

Beide Fälle boten also das typische Bild des retrocöcalen Abscesses dar. Ob Coecum oder Wurmfortsatz der Ausgangspunkt des Processes war, konnte bei der Operation nicht constatirt werden. Der letztere ist anscheinend nicht zu Gesicht gekommen. Der Mangel aller Darmerscheinungen spricht jedoch nach Lanz gegen die gewöhnliche Form der flächenhaften Schleimhautaktinomykose und für den Processus vermiformis als Eintrittsstelle des Pilzes.

4 Fälle von Barth.[2])

3. 40jähriger Beamter. Plötzliche Erkrankung im Februar 1888 unter Erscheinungen einer Paratyphlitis. Die Geschwulst in der Fossa iliaca

1) Ueber Perityphlitis actinomycotica. Bern 1893, auch in Tavel u. Lanz.

2) Ueber Bauchaktinomykose. Verhandl. der freien Vereinigung der Chirurgen Berlins 1890. Jahrg. III. 2. S. 29.

wanderte allmählich in die rechte Oberbauchgegend. Im April fühlt man einen faustgrossen, harten, mit den Bauchdecken verwachsenen Tumor unter dem rechten Rippenbogen, von da einen Strang nach der Ileocöcalgegend ziehend. Incision entleert wenig Eiter mit gelben Körnern aus einer vielbuchtigen Höhle, von der blinde Gänge nach oben und dem Schwielenstrange zu führen. Höhle hauptsächlich mit gelben gesprenkelten Granulationen erfüllt. Vorübergehende Heilung. Dann neue fieberhafte Erkrankung. Im März 1889 Eröffnung einer handtellergrossen flachen Abscesshöhle mit schleimigem Eiter und Aktinomyceskörnern im retroperitonealen Bindegewebsraum in der Gegend der 11. und 12. rechten Rippe. Einige Tage später Freilegung eines faustgrossen, in die Leber übergreifenden subphrenischen Abscesses. Nach kurzer Erholung Verschlimmerung. Ende August 1889 Tod. Im Blinddarm dicht an der Einmündungsstelle des Wurmfortsatzes ein zehnpfennigstückgrosser, bis auf die Serosa reichender Defect als vermuthliche vernarbte Eingangspforte des Strahlenpilzes. In der Leber zeigten sich ausser den eröffneten noch zwei grössere Herde. Metastasen in beiden Lungen.

Fall 4. 25jähriges Mädchen Sch. Vor 10 Monaten erkrankt an Blinddarmentzündung. Vor 6 Monaten Eröffnung eines Abscesses der rechten Lumbalgegend. Seitdem starke Fisteleiterung daselbst. Marasmus, Albuminurie, Oedeme; die Fistel führt in einen harten Tumor der rechten Bauchseite, der in die Leber übergeht. Die ausgeschabten Geschwulstmassen bestehen in burgunderrothen Granulationen mit gelben Streifen und Punkten. Aktinomycespilz mikroskopisch nachweisbar. Ausräumung der grossen Höhle. 4 Tage p. oper. Tod. Section zeigt, dass die Höhle hauptsächlich in dem stark nach unten verzogenen rechten Leberlappen gesessen. Der untere Theil der Höhle wird von Niere, Colon und schwartig verdicktem Peritoneum begrenzt. Hinter dem Colon zieht in schwieligem Gewebe der Proc. vermif. hinauf, direct gegen die Abscesshöhle hin. Von seiner Spitze zieht ein kurzer Schwielenstrang zwischen Niere und Leber. In der Spitze des Appendix schiefrig pigmentirte Narben. Sonst intact. Hier höchst wahrscheinliche Eingangspforte.

Fall 5. 15jähriger Schüler H. erkrankte im März 1889 mit Mastdarmbeschwerden und Bildung eines Abscesses über dem Schambogen, der incidirt wird. Grosser Herd in Nabelgegend, der die Haut weit unterminirte und die Blase im prävesicalen Gewebe umgriff. Der perniciöse aktinomykotische Process brach schliesslich durchs Zwerchfell in die Pleura, eröffnete einen Darm und führte schliesslich zum Tode. Section: Proc. vermif. zieht frei durch die Bauchhöhle und ist mit seiner Spitze am Rectum angelöthet. Von hier aus gelangt die Sonde in denselben. Weder innen noch aussen an dieser Verwachsungsstelle ist die geringste Veränderung wahrnehmbar. Im Wurmfortsatz kleiner, weicher Kothstein, auf dem keine Strahlenpilze nachweisbar sind. Rectum durch derbe Schwielen im Becken eingemauert. Mehrfach Schleimhautnarben. Schwielen auch um die sonst intacte Blase bis nach der gut granulirenden Wundhöhle hin. Ebensolche narbige Schwielen am linken Oberschenkel und linker Flanke. Bis hierhin also der Process ausgeheilt. Dagegen florid von der Flanke hinter der linken Niere gegen das Zwerchfell ziehend. Ein-

tritt des Pilzes also durch den Proc. vermif., der sich in ganz schleichendem chronischen Verlauf einen Ausweg nach dem Mastdarm verschaffte, von wo zuerst Erscheinungen auftreten.

Fall 6. 39jährige Frau. Erkrankte vor einem Jahre mit Schmerzen in rechter Fossa iliaca und Psoascontractur. Ein rechtsseitiger Beckenabscess wird eröffnet, der sich hinter dem Peritoneum nach dem Blinddarm zu erstreckte und deshalb für einen paratyphlitischen gehalten wird. Es bleibt eine Fistel. 4 Monate später Senkung nach dem Oberschenkel. Am Nabel eine hühnereigrosse, weiche Geschwulst, die das typische Bild der Aktinomykose zeigt. Zwischen dieser Wunde und der alten paratyphlitischen fühlt man bei bimanueller Untersuchung einen Schwielenstrang, der von der Blinddarmgegend nach dem Nabel zu ziehen scheint. Auch hier vermuthlich Beginn der Erkrankung im Blinddarm oder Appendix.

7. 1 Fall von Ransome (citirt bei Talamon und Kelynack). Beginn mit Schmerzen in der Fossa iliaca dextra. Sehr chronischer Verlauf. In der Tiefe ist eine Resistenz fühlbar. Nach 6 Wochen stellt sich Thrombose der rechten Vena iliaca interna ein. 4 Monate nach Beginn erscheint ein Tumor in der Gegend der Spina ant. sup., der aufbricht und etwas fötiden Eiter entleert. Stets geringe Eiterung und Abstossung von Gewebsfetzen. Der Process erstreckt sich nach der Lendengegend und wird hier contraincidirt. 6 Monate nach Krankheitsanfang zeigen sich zuerst Aktinomyceskugeln. Tod im 8. Monat. Wurmfortsatz erscheint gewunden und in Adhäsionen eingebettet. Hinter dem Colon ein unregelmässiger Abscess mit vielen Ausläufern nach allen Richtungen. Cöcalschleimhaut normal. Der Appendix stark verkrümmt, in seinem Cöcaltheil dilatirt. Seine Schleimhaut ist unregelmässig zernagt. Zwei oder drei Perforationen führen in den Eiterherd. Ein metastatischer Abscess in der Leber.

8. 1 Fall von Roux[1]), 30jähriger Bauer. November 1890 vorübergehende Schmerzen in der rechten Bauchseite. Im September bildet sich nach einer Anstrengung eine Vorwölbung des Nabels, aus der dauernd gelbliche Flüssigkeit aussickert. Allmählich bildet sich eine Schwellung um das Poupart'sche Band, aus der wiederholte Incisionen grosse Eitermengen entleeren. Ein grosser, harter Tumor füllt die Fossa iliaca aus, von dem deutliche Stränge nach dem Nabel ziehen. Bei der Operation im April 1891 ist der Wurmfortsatz schwer zu finden. Er liegt in den dichten Adhäsionen der Fossa iliaca. Eine der Fisteln mündet in der Nähe des Appendix in den Adhäsionen, ohne ganz an ihn heranzutreten. Bei Lösung der Verwachsung constatirt man an der Basis des Processus eine circa linsengrosse Perforation. Ihr gegenüber in der Fascie eine entsprechende Perforation derselben, die als Fistel nach aussen weiter geht und Gewebsfetzen den Ausgang verschafft. Unter der Fascie ein grosser Abscess, der mit der ganzen Infiltration in Verbindung steht, welche die Wurzelgegend des rechten Beines einnimmt. Allmähliche Ausheilung bis auf die Fistel. Nach einigen Monaten grosses Recidiv am Ansatz des Oberschenkels. Die Aktinomykose ist mikroskopisch consta-

1) l. c. S. 65. Fall 54.

tirt. Bemerkenswerth ist in diesem Falle besonders die Perforation der dicken Fascia iliaca durch die Aktinomykose.

2 Fälle von H. Braun.[1])

9. Patient am 8. Juli 1885 unter dem Bilde der Perityphlitis plötzlich erkrankt. Im August grosser schmerzhafter Tumor der Regio iliaca dextra. Unter andauerndem Fieber Erweichungen desselben. Incision. Entleerung von einem Tassenkopf Eiter. Nach vorübergehender Besserung Verschlimmerung. Im Eiter weisse Körnchen, die mikroskopisch als Aktinomycesdrusen sich darstellen. Aus der Wunde quellen schlaffe Granulationen hervor. Im Laufe des nächsten Jahres Spontanheilung.

10. Mai 1885 erkrankt, unter Erscheinung der Wurmfortsatzperitonitis. In der rechten Darmbeingrube Resistenz. Nach 3/4 jährigem Bestehen allmähliche Erweichung. Incision entleert Eiter mit kleinen, blassen Aktinomyceskörnern. Die Infiltration breitet sich im Verlauf rechts von der Wirbelsäule bis handbreit unter die Scapula aus. Die deutliche Geschwulst in der Cöcalgegend im Februar 1886 nicht mehr zu fühlen. Wundeiter nimmt fäculenten Geruch an. In letzter Zeit Husten. Der Auswurf enthält Aktinomyceskörner. Zunehmender Marasmus und Tod Anfang April 1886. Section nicht gestattet.

11. 1 Fall von Th. Langhans.[2]) Patient in den letzten Jahren stets magen- und darmkrank, meist obstipirt. Schmerzen in der Magengegend. Ende 1884 wird eine Lebergeschwulst festgestellt, die sich bei weiterer Beobachtung als Abscess documentirt und im Januar 1885 eingeschnitten wird, wobei viel übelriechender Eiter abfliesst. Im Mai Spaltung eines zweiten Abscesses. Tod Ende Juli an Marasmus. Section. In der Leber ein grosser Herd. Därme normal. Coecum- und Colongegend durch Adhäsionen an die seitliche Bauchwand herangezogen. Rechts von der Blase fühlt man eine mässig feste Anschwellung, an welcher von oben herab Coecum und untere Ileusschlingen verwachsen sind. Bei Ablösung des Blinddarms Eröffnung eines wallnussgrossen Abscesses mit gelblich fäculentem Inhalt. Bei Sondirung des Pr. v. kommt man sofort in jenen Abscess. Länge des Fortsatzes 4 Cm. Auf der stark schiefrig verfärbten Schleimhaut viele Narben bis zur Einmündung ins Coecum. An seinem unteren Ende erscheint er wie quer durchschnitten und mündet direct in den Abscess. Die schwarzen Körner im Eiter stellten sich mikroskopisch als Gruppen von Aktinomycesdrusen heraus. Ausserdem im Eiter Fettkörnchenkugeln.

12. Auch ein Fall von Schlange[3]) dürfte hierher zu rechnen sein, in dem es sich um sehr ausgedehnte Infiltration der rechten Regio iliaca handelte. Die Aktinomycesmassen führten bei der Operation nach dem Coecum hin. Nachdem durch mehrfache Incisionen und Auskratzungen eine Besserung nicht erreicht war, trat dieselbe einige Zeit später spontan ein.

---

1) Correspondenzblätter des ärztl. Vereins von Thüringen 1887. Nr. 2.

2) Schweizer Correspondenzblatt 1888. Nr. 11.

3) Verhandlungen der deutschen Gesellschaft für Chirurgie. 1892.

Zum Schlusse muss noch einer Form der Periappendicitis gedacht werden, die sich im Anschluss an Tumoren des Wurmfortsatzes zeigt. Sie entsteht nur dann, wenn in dem zerfallenen Gewebe des Tumors eine zur Eiterung führende Infection stattgehabt hat. In ihren Symptomen unterscheidet sie sich anfangs nur wenig von dem gewöhnlichen Bilde der Krankheit. Der meist rasch nach aussen erfolgende Aufbruch wird jedoch das wahre Grundleiden bald zur Erkenntniss bringen. Langheld giebt über 3 derartige Befunde Auskunft. Ebenso finden sich einschlägige Mittheilungen bei Symonds[1]) und Vollert[2]), wo sich nach Ulceration eines Medullarkrebses der Klappengegend und eines Theils des Wurmfortsatzes ein retroperitonealer Abscess gebildet hatte. Beger[3]) beschreibt einen Fall, in welchem nach Incision einer Anschwellung der rechten Inguinalgegend und Entleerung von Eiter eine Fistel zurückgeblieben war. Es bildete sich rasch eine zerfallende Neubildung, die sich als Adenocarcinom herausstellte und damit die Diagnose ihrer Herkunft erleichterte. Bei der Operation stellte sie sich als vom fingerdicken Processus vermiformis ausgehend heraus. — Hastings Gilford[4]) schildert einen Fall, wo sich auf dem Boden einer chronischen Appendicitis, die 13 Jahre lang bestand, ein Sarkom entwickelt hatte, das im Innern eine einen kirschkerngrossen Kothstein bergende Eiterhöhle enthielt.

III. Klinischer Theil.

1. Fälle von Appendicitis simplex und Appendicitis purulenta.

(Nr. 1 bis 5. Kein Todesfall.)

Von den in den letzten Jahren in Behandlung gekommenen Fällen von Appendicitis simplex handelte es sich bei 3 Patienten um die einfache Form, bei 2 anderen Patienten um eine purulente, resp. um Empyem des Wurmfortsatzes, Formen, welche schon den Uebergang zur Appendicitis perforativa bilden dürften. Die klinische Diagnose aller dieser Fälle stützt sich im Wesentlichen auf oft wiederkehrende Beschwerden, welche vorwiegend in der Ileocöcalgegend empfunden werden. Diese Beschwerden kann man mit Fug und Recht als eine Colica appendicularis bezeichnen. Die Schmerzen werden von den Patienten meistens richtig localisirt. Nur in wenigen Fällen geben sie allgemeine Schmerzen im Leibe, manchmal sogar Magenkrämpfe, an. Aber

1) Lancet 1887. 2) Deutsche med. Wochenschr. 1891. Nr. 33—34.
3) Berl. klin. Wochenschr. 1882. Nr. 1. 4) Lancet 1893. Juli 29.

der Sitz des Schmerzes wird unzweifelhaft immer durch die Palpation richtig erkannt werden können: der Druck in der Ileocöcalgegend vermehrt die Schmerzen oder löst sie aus. Man wird keinen Augenblick zweifelhaft sein, dass in der That diese Darmabschnitte Sitz einer Entzündung oder Veränderung sein müssen, welche die kolikartigen Schmerzen hervorrufen, selbst wenn weder Resistenz, noch Dämpfung nachweisbar ist. Giebt die innere Untersuchung bei Frauen ausserdem noch die Gewissheit, dass die Ovarien und die Adnexa des Uterus nicht der Ausgangspunkt der Schmerzen sind, so wird man die Diagnose Appendicitis bei einiger Erfahrung sicher stellen dürfen. Ich verweise auf den pathologisch-anatomischen Theil in Hinsicht auf die Veränderungen, die hier bei der Appendicitis simplex vorliegen, und auf die Erklärung, die dort zufinden ist für das plötzliche Aufhören derartiger Beschwerden. Unzweifelhaft werden Secrete oder auch Kothsteinchen bei den Zusammenziehungen des Processus vermiformis und der benachbarten Darmabschnitte wieder zurückgeschleudert in das weitere Darmrohr, und die Beschwerden hören damit auf. Einen ganz eclatanten Fall einer derartigen Colica appendicularis hatte ich in der Privatpraxis zu beobachten. Seit länger als 8 Tagen litt ein 13jähriger Knabe an heftigen Leibschmerzen, die immer bestimmt von der rechten Unterleibsgegend ausstrahlten. Der Leib war nicht aufgetrieben und die Palpation überall, besonders in den schmerzfreien Intervallen, leicht auszuführen, nirgends eine auffallende Resistenz wahrzunehmen. Die Schmerzen waren so heftig, dass der Knabe sich im Bett krümmte, und der Verdacht, dass es sich um Blasenkrämpfe, um Eindringen von Nierensteinen in den Ureter oder andere Affectionen handelte, war von dem behandelnden Arzt mehrfach erörtert worden. Ich stellte die Diagnose auf eine Colica appendicularis, glaubte ein plötzliches Aufhören der Schmerzen zwar voraussagen zu können, zu gleicher Zeit aber auch die Möglichkeit einer Appendicitis perforativa in den nächsten Zeiten betonen zu müssen. Beides hat sich als richtig erwiesen. Da wir ja wissen, dass die Appendicitis simplex derjenigen Form, die wir als perforativa bezeichnen, voranzugehen pflegt, so kann es uns auch nicht Wunder nehmen, dass sehr häufig, bevor die eigentliche Perityphlitis einsetzt, Angaben über mehr oder weniger intensive, bald vorübergehende Schmerzen in der Ileocöcalgegend gemacht werden, und wenn man die Patienten, die an Perityphlitis leiden, genau examinirt, so werden selten dahingehende Aeusserungen fehlen.

Wie schon in der Einleitung und im pathologisch-anatomischen Theile erwähnt ist, führt auch die Appendicitis simplex zu Verlöthungen

mit den Nachbarorganen. Die Verlöthungen des verdickten erkrankten Wurmfortsatzes sind am allerhäufigsten mit dem Coecum. Die Fälle von Appendicitis, die ich zu operiren Gelegenheit hatte, haben mir zur Genüge gezeigt, dass nicht allein die Erkrankungen des Wurmfortsatzes, sondern auch seine Verwachsungen mit der Umgebung die Ursache der Schmerzen sein müssen. Die Klagen, welche die Patienten vorbrachten, bezogen sich ausser den kolikartigen Schmerzen häufig auch auf hartnäckige Obstipation und das Gefühl von Schwere in der Ileocöcalgegend, Symptome, die besonders nach einem Anfalle längere Zeit noch anzuhalten pflegten. In einigen von den Fällen (1 und 2) war die Diagnose auf Perityphlitis von Aerzten gestellt worden, so oft die Anfälle sich einstellten; aber diese Diagnose war jedenfalls nicht dahin zu deuten, dass es sich um eine Appendicitis perforativa gehandelt hätte; denn beim genaueren Examiniren der Patienten gaben sie einstimmig an, dass stürmische Erscheinungen bei diesen Anfällen vollständig gefehlt hätten, so dass schon aus dem Fehlen dieser wichtigen klinischen Symptome an eine Appendicitis perforativa nicht gedacht werden konnte. Die Schwellung in der Ileocöcalgegend hatte, wie mir diese Fälle bewiesen haben, ihren Grund in Koprostase im Coecum resp. im Colon ascendens infolge von Verwachsungen des Processus vermiformis mit dem Coecum, die eine ringförmige Einschnürung desselben bedingten. Diese ringförmige Einschnürung hinderte bei stärkerer Füllung des Darmes die Entleerung und die Fortbewegung der Massen. Ich kann mir wohl denken und habe mit Collegen oft darüber gesprochen, dass die als Typhlitis bezeichneten Fälle häufig auf derartige durch Appendicitis bedingte pathologische Veränderungen zurückzuführen sind. Ein Abführmittel beseitigt diese sogenannte Typhlitis. Es handelt sich also hier nicht um eine eigentliche Entzündung, sondern um eine einfache Stauung, bedingt durch Verwachsungen des Wurmfortsatzes mit dem Coecum, welche zu partiellen Einschnürungen des grösseren Darmrohres geführt haben. Besonders lehrreich ist der Fall 1, den ich hier anführe.

1. Student (med.), 25 Jahre alt. Aufgenommen 11. März, entlassen 16. April 1892. Operirt im Krankenhause Moabit. — Anamnese. Als Kind: Lungenentzündung, Masern, Diphtherie. November 1890 Perityphlitis ohne stürmischen Beginn 6 Wochen. Behandlung: Opium, Eis, Ruhe. Mai 1891 kurzes Recidiv. August 1891 Recidiv mit stärkeren Beschwerden, es wurde ein derber Strang in der Ileocöcalgegend constatirt. Anfang Februar 1892 neue Beschwerden. Stuhlverstopfung, Schmerzen im Leibe rechts, die von nun an in kurzen Intervallen stets wiederkommen. Deshalb entschliesst sich Patient zur Operation. — Befund und Symptome vor der Operation. Abdomen nicht auffällig aufgetrieben,

überall tympanitischer Schall, nirgends Dämpfung. Palpation ist nur in der Ileocöcalgegend schmerzhaft. Daselbst fühlt man etwa in der Mitte zwischen Symphyse und Spina ant. sup. einen circa fingerdicken empfindlichen Strang. Kein Fieber. — Operation. 12. März 1892. Hautschnitt beginnend an der Spina ant. sup. parallel dem Lig. Poupartii: Durchtrennung der Musculatur bis auf die Fascia transversa. Wegen Collaps (Chloroform) Unterbrechung der Operation. Tamponade, Verband. 14. März bei unruhiger Narkose: Eröffnung des Peritoneums. Colon ascendens liegt vor. Nach Auffindung des Coecum zeigt sich, dass ein circa federkieldicker Strang von demselben nach abwärts geht, das Coecum gewissermaassen umschnürend; derselbe stellt sich als der Proc. vermiformis heraus; er wird nach doppelter Unterbindung an seiner Abgangsstelle vom Blinddarm durchschnitten und nach etappenweiser Unterbindung des sehr langen Mesenteriums losgelöst. Seine Länge 10 Cm. Uebernähung des Processusstumpfes. Lösung der centralen Ligatur desselben. Das Peritoneum wird vernäht, die übrige Wunde tamponirt. — Verlauf. Vom 16. März bis 18. März etwas erhöhte Temperaturen bis 38,3°. 27. März. Im unteren Wundwinkel hat sich das eingestülpte Ende des Proc. vermiformis nekrotisch abgestossen, keine Fistel. — Wunde sehr verkleinert, zeigt frische Granulationen. Gutes Allgemeinbefinden. — Ausgang. 16. April Wunde bis auf eine kleine granulirende Stelle geschlossen. Alle früheren Beschwerden geschwunden, kein Bauchbruch. Geheilt entlassen. — Dauer 36 Tage. Später gleich günstige Berichte.

2. Miss H., 28 Jahre alt. Aufgenommen 29. Juli, entlassen 15. September 1893. Operirt im Krankenhause Moabit. — Anamnese. Im Januar 1893 traten nach einer Erkältung Schmerzen in der rechten Unterbauchgegend auf, die sich an ganz bestimmter Stelle oberhalb der rechten Schenkelbeuge zeigten. Meist Verstopfung, kein Fieber, kein Erbrechen, kein aufgetriebener Leib. Vielfache Curen, auch Bad Elster ohne Erfolg. Die Beschwerden nahmen zu; deshalb wünscht Patientin operirt zu werden. Keine Erkrankung des Genitalapparates — Befund und Symptome vor der Operation. Gut genährte Patientin, normale Temperaturen. In der Tiefe der Ileocöcalgegend ein Strang bei tiefem Druck fühlbar, der mässig schmerzt. Keine Dämpfung; kein Meteorismus; übriges Abdomen weich; nirgends druckempfindlich. — Operation. 29. Juli. Aethernarkose. Typischer Schnitt. Unter dem zarten Peritoneum schimmern die Därme durch; Spaltung desselben in Ausdehnung von circa 3 Cm. Nach Hervorziehung des Coecums zeigt sich der ungefähr bleistiftdicke Pr. v. durch einzelne feine strangförmige Adhäsionen gegen die Wand des Blinddarms fixirt. Sein Verlauf ist stark geschlängelt. Resection an der Cöcalmündung nach doppelter Unterbindung. Einstülpung der Mucosa. Mehrreihige Serosanaht. Der Stumpf wird in dem Peritonealschlitz fixirt, der alsdann geschlossen wird. Tamponade der übrigen Wunde. Pr. v. mässig verdickt. Die Verdickung kommt hauptsächlich auf Rechnung der stark hypertrophischen Mucosa, die injicirt und mit stark geschwellten Follikeln versehen ist. An einzelnen Stellen ist infolge dieser Schwellung der Kanal verengt, kaum für eine Sonde durchgängig; keine Geschwüre. Inhalt eitriger, übelriechender zäher Schleim. — Verlauf. Patientin

fühlt sich einige Tage nach der Operation unwohl, mässige Schmerzen im Bauch, normale Temperaturen. 4. August Wohlbefinden. Allmähliche Verkleinerung der Wunde bei fieberfreiem Verlauf und gutem Allgemeinbefinden. 5. September Wunde linear verheilt. Massage des Bauchs. 15. September entlassen, kein Bauchbruch. Dauer 37 Tage. — Spätere Nachrichten. 9. October 1893. Nachdem Patientin sich mehrere Wochen völlig wohl gefühlt hatte, stellten sich nach Anstrengungen wieder leichte Beschwerden im rechten Hypochondrium ein. Tägliche Massage. 13. November 1893. Ohne alle Beschwerden entlassen. Keine Hernie in der Narbe.

Aber auch bei dem Fall 2 haben wir ganz ähnliche Erscheinungen, und die guten Resultate, welche in beiden Fällen erzielt worden sind, sind nur erklärlich dadurch, dass der kranke Wurmfortsatz, der das Coecum in seinen Bewegungen hemmte und beeinträchtigte, durch die Operation beseitigt worden ist. Sehr interessant ist auch die Beobachtung 3, die hier folgt, wo in dem erkrankten und verdickten Processus vermiformis ein kirschkerngrosser Fremdkörper sass.

3. Werner. Aufgenommen 29. Juli 1891, entlassen 21. Januar 1892. Operirt im Krankenhause Moabit. — Anamnese. Patientin ist seit dem 14. Juni wegen beginnender Phthise und chronischer Perityphlitis auf der inneren Abtheilung behandelt worden. Sie hat schon seit Jahren immer an Stuhlverhaltung gelitten, seit dem 9. Juni hat sie plötzlich starke Schmerzen in der rechten Unterbauchgegend verspürt. Diese haben seitdem trotz der verschiedenartigsten Behandlung nie ganz aufgehört. Auf kürzere Remissionen erfolgten immer wieder neue Koliken. — Befund und Symptome vor der Operation. Abdomen nicht aufgetrieben, überall tympanitischer Klang. In der Ileocöcalgegend keine Resistenz, aber auf Druck intensiver Schmerz, der auch spontan fortdauert und Patientin fortwährend ans Bett fesselt. Die gynäkologische Untersuchung ergiebt nichts Abnormes. Temperatur normal. — Operation 10. August. Schnitt dicht am Darmbeinkamm bis aufs Peritoneum, dieses wird stumpf vom Iliacus abgelöst. Man sieht dann durch das Peritoneum den Proc. vermiformis liegen, das Gefühl erweist ihn als verdickt und in ihm einen kirschkerngrossen Fremdkörper. Eröffnung des Peritoneums. Resection des Proc. vermif. zwischen doppelter Seidenligatur. Einstülpung des Stumpfes mittelst Catgutnähten. Entfernung der Seidenligatur. Naht des Peritoneums. Etagennaht der Bauchdecken. — Verlauf. Die Incisionswunde hatte sich schon primär geschlossen, als am 23. August im unteren Wundwinkel sich eine geröthete erhabene Stelle bildete, nach deren Incision sich kothig riechender Eiter entleerte. Spaltung der ganzen Narbe, Tamponade. Sehr langsame Ausheilung bis auf eine Fistel, die sich erst schliesst, nachdem sich am 15. December eine Ligatur abgestossen hat. Heilung 21. Januar 1892. Dauer 146 Tage. — Spätere Nachrichten. 1. März 1892 war Patientin noch beschwerdefrei. Narbe fest. Kein Bauchbruch.

4. Henkel, Barbier, 19 Jahre alt (Empyem d. Pr. v.). Aufgenommen 13. December 1891, entlassen 23. Januar 1892. Operirt am 3. Tage im Krankenhause Moabit. — Anamnese. Patient hat sehr häufig an „Magen-

krämpfen" gelitten; erkrankte jetzt plötzlich unter heftigen Leibschmerzen mit nachfolgendem Erbrechen. Die Behandlung bestand in hohen Opiumdosen und Umschlägen. Seit 3 Tagen Stuhlverhaltung. — Befund und Symptome vor der Operation. Mässig kräftiger Mann; deutlicher Icterus; Druckschmerz in der Ileocöcalgegend, dort auch undeutliche Resistenz fühlbar. Ueberall tympan. Schall, nirgends Dämpfung. Temp. 38,8°. — Operation 15. December. Grosser bogenförmiger Schnitt bis auf die Fascia transversa. Auch jetzt ist die Resistenz nicht deutlich fühlbar. Tamponade der Wunde. — Verlauf. In den nächsten Tagen erfolgt allmählicher Fieberabfall und spontaner Stuhl. 16. December. Eine kleine Resistenz ist fühlbar, Punction ergiebt eine etwas bräunliche Flüssigkeit, die neben rothen Blutkörperchen zahllose Eiterkörperchen enthält. Mehrere Punctionen an den folgenden Tagen waren negativ, jedoch erholte sich Patient zusehends. Die Wunde granulirte zu. Heilung 23. Januar 1892. Dauer 41 Tage. — Spätere Nachrichten. Patient stellte sich am 28. Februar 1892 in gutem Wohlsein vor, hatte auch bis dahin keine Beschwerden gehabt. In der unteren Partie der Wunde wölbt sich beim Husten die Narbe etwas vor. 29. Juli ohne alle Beschwerden; kein Bauchbruch.

Einzig in seiner Art ist eigentlich der Fall 4, wo es sich wohl sicher um eine Eiteransammlung in dem Processus vermiformis selber handelte, die nach Freilegung durch Punction entleert wurde, ohne dass unmittelbar darauf eine Entfernung des kranken Processus vermiformis gemacht wurde. Das Empyem war offenbar am Durchbrechen und hatte die heftigen stürmischen Erscheinungen durch Fortleitung der Entzündung auf die benachbarten Theile verursacht. Nach Entleerung des Eiters erfolgte der Fieberabfall, spontaner Stuhl. Die nach mehreren Tagen vorgenommenen Punctionen blieben negativ. Ich habe mich damals aus äusseren Gründen entschliessen müssen, den Proc. vermiformis nicht zu reseciren, bin auch vorläufig ohne Nachricht, ob die Heilung, die damals erzielt wurde, auch eine dauernde geblieben ist. Vielleicht kommt der Patient doch später noch mit einer neuen Entzündung des Wurmfortsatzes in unsere Behandlung.

Einen ganz gleichen Fall stellt die fünfte Beobachtung dar. Auch hier handelt es sich um ein Empyem des Processus vermiformis, das aber diesmal durch die Operation, Resection des erkrankten Wurmfortsatzes, beseitigt wurde.

5. Fleck, Gustav, Zimmermann, 29 Jahre alt. (Empyem d. Pr. v.) Aufgenommen 29. Mai, entlassen 14. Juli 1893. — Anamnese. Patient litt hie und da an Magenbeschwerden, Uebelkeit u. s. w. Directe Schmerzen in der Ileocöcalgegend will er nie gehabt haben. Stuhlgang meist regelmässig. Am 19. Mai plötzliche Erkrankung mit Stichen in der Unterbauchseite, die jedoch den Patienten von seiner Arbeit nicht abhielten; er fühlte sich dabei elend und matt; Schmerzen hörten nie ganz auf. Stuhl unregelmässig, bald diarrhoisch, bald obstipirt. Appetit sehr gering. Am

26. Mai plötzliche Verschlimmerung, heftige Schmerzen breiten sich von der Unterbauchgegend nach dem Magen zu aus; seitdem kein Stuhl mehr. Mehrmaliges Erbrechen, am 28. und 29. Mai wiederholte Schüttelfröste. — Befund und Symptome vor der Operation. Mässig kräftiger Patient. Im Dreieck zwischen Lig. Poupart., Linea alba und Verbindung zwischen Nabel und Spin. ant. sup. eine deutlich palpable pralle Resistenz, die sich nach innen zu 2 Querfinger breit rechts von der Linea alba deutlich als rundlicher Tumor gegen die Bauchhöhle abgrenzt. Nach oben geht die Resistenz nicht über die Höhe der Spina ant. sup. hinaus, nach unten bis zum Lig. Poupart.; gedämpft tympanitischer Percussionsschall. Palpation sehr schmerzhaft, sonstiges Abdomen schmerzfrei und niederdrückbar. Temp. 39°, Pulsschlag kräftig, Zunge trocken, belegt, rissig. — Operation 29. Mai. Aethernarkose. Schnitt wie üblich. Nach Abhebung des Peritoneums vom Iliacus zeigt sich dasselbe mit dem Tumor nicht verwachsen. Mehrere Probepunctionen negativ. Eröffnung und Anschlingung des Bauchfelles. Herauswälzung des Tumors, der von Hühnereigrösse ist, sich frei bewegen lässt und an seiner Vorderseite aus dem Netz besteht. Dasselbe lässt sich leicht lösen, die Verklebungen sind noch sehr locker. Dabei zeigt sich plötzlich an einer Stelle der Tumoroberfläche eine circa linsengrosse Perforationsstelle, die durch Netzverwachsung verschlossen war. Aus derselben entleert sich circa 1 Esslöffel kothigen Eiters, dem einige Kothbröckel folgen. Durch die Perforation gelangt der Finger in eine circa fingerhutgrosse Abscesshöhle. Nach Lösung einiger Adhäsionen, was sehr leicht gelingt, liegt das freie Ende des Proc. vermif. nach oben umgeschlagen vor, das sich unmittelbar an die Höhle ansetzt und nicht dilatirt ist. Resection desselben in Ausdehnung von circa 6 Cm. nach Abbindung. Resection des Netzklumpens. Tamponade. — Verlauf. 30. Mai Temp. 38,3°. Bauch nur in der Umgebung der Wunde empfindlich. Flatus bislang nicht abgegangen. 31. Mai Temp. abgefallen. 1. Juni Wohlbefinden. 8. Juni. Höhle reinigt sich rasch. 20. Juni. Höhle bis auf einen Spalt geschlossen. 29. Juni vollkommene Ueberhäutung. Heilung. 13. Juli Gewichtszunahme seit der Operation 18 Pfund. Gutes Allgemeinbefinden, straffe, zum Theil eingezogene Narbe, kein Bruch. In der Tiefe der Fossa iliaca derbe, nicht schmerzhafte Resistenz. (Schwartenbildung.) Heilung 29. Juni 1893. Dauer 31 Tage.

Der Fall war besonders deswegen noch interessant, weil der Tumor ganz frei beweglich in der Bauchhöhle lag und aus diesem Mangel an Adhäsionen die Gefahr einer schweren Peritonitis bei etwaiger Perforation sehr gross war. Das Empyem war an einer Stelle schon perforirt und hatte die heftigen klinischen Erscheinungen bedingt. Es bildet mithin dieser Fall den Uebergang zur Appendicitis perforativa.

Es wird immerhin sich selten Gelegenheit bieten, diese Fälle von einfacher Appendicitis operativ zu behandeln, und meistens wird der Wunsch der Patienten hier den Entschluss zur Operation reifen lassen. Nur in wenigen Fällen werden die Angaben so präcis sein, dass man auch von vornherein von einem operativen Eingriffe sich viel versprechen

dürfte. Sind aber die Symptome und Angaben präcis genug, um sich zu dem Schnitt zu entschliessen, so wird man durch die Operation allerdings im Stande sein, Jahre lang wiederkehrende Beschwerden zu heben und die volle Gesundheit dem Patienten wiederzugeben, oder aber gerade durch die Operation weitere und schlimmere Folgen der doch möglicher Weise noch immer sich weiter ausbreitenden Entzündung zu verhüten. Gefahren dürfte die Operation nicht mit sich bringen, wenn sie richtig und sorgfältig ausgeführt wird. Die 5 Patienten sind ohne Weiteres genesen. Freilich ist jedesmal das Bauchfell eröffnet worden.

2. Fälle von Appendicitis perforativa (ohne Complicationen).
(Nr. 6 bis 57. Kein Todesfall.)

Appendicitis perforativa.
Einfache Abscesse.

Es sind hier 52 Operationen ausgeführt worden mit keinem Todesfall. Nachdem die Perforation durch klinische Symptome sich angekündigt hatte und die eigentliche Perityphlitisdiagnose sichergestellt war, wurde

am	2.	Tage	nach	Beginn	der	Erkrankung	1	mal
=	3.	=	=	=	=	=	3	=
=	4.	=	=	=	=	=	7	=
=	5.	=	=	=	=	=	5	=
=	6.	=	=	=	=	=	3	=
=	7.	=	=	=	=	=	2	=
=	8.	=	=	=	=	=	6	=
=	9.	=	=	=	=	=	2	=
=	10.	=	=	=	=	=	4	=
=	11.	=	=	=	=	=	3	=
=	13.	=	=	=	=	=	5	=
=	14.	=	=	=	=	=	2	=
	15.	=	=	=	=	=	4	=
=	22.	=	=	=	=	=	2	=
=	23.	=	=	=	=	=	1	=
						noch später	2	= operirt.

Die Patienten sind nicht nur alle genesen, sondern sind auch, soweit Nachforschungen haben angestellt werden können und der Zeitraum nach der Operation ein genügend langer zur Beurtheilung war, frei von Recidiven geblieben. Unter diesen 52 Fällen handelte es sich 10 mal um bereits recidivirende Erkrankungen; 2 mal war ein Typhus vorausgegangen, ein Trauma als Ursache der Entzündung konnte in einem Falle angenommen werden. Der Processus vermiformis wurde total oder partiell 22 mal resecirt.[1]) Kothsteine oder Bröckel derselben

1) Die verhältnissmässig kleine Zahl erklärt sich aus dem Umstande, dass in den früheren Jahren nicht so consequent wie später der Proc. vermiformis aufgesucht und entfernt wurde.

fanden sich 18 mal vor. In 5 Fällen wurde die zweizeitige Operation ausgeführt. In jedem Falle war ein plötzlicher Schmerz inmitten voller Gesundheit aufgetreten, ein Schmerz, der sich bald in der rechten Seite localisirte, Erbrechen, Durchfall, Druckempfindlichkeit in der Ileocöcalgegend, verbunden mit Fieber, hatten die locale Entzündung eingeleitet. In allen Fällen war die schmerzhafte Resistenz in der Ileocöcalgegend nachgewiesen worden. Die Operation wurde oft ausgeführt, nachdem das Fieber nur einen Tag bestanden und dann wieder abgefallen war, so dass an dem Operationstage die Temperatur normal war. In einigen Fällen war der Meteorismus gleich zu Anfang so bedeutend, dass die Dämpfung und die Resistenz in der Ileocöcalgegend nur mit grosser Mühe erkannt werden konnte. In keinem Falle hat der Meteorismus, die peritonitischen Reizerscheinungen oder das hohe Fieber uns abgehalten, sofort mit der Operation zu beginnen. In keinem einzigen Falle hatten wir uns in der Diagnose getäuscht, sondern stets den Eiter vorgefunden. Je früher wir operirten, um so sicherer konnten wir den kranken Processus vermiformis vorfinden und ihn meist noch vollständig entfernen. Je früher wir operirten, um so kleiner pflegte die Eiteransammlung noch zu sein, und um so schneller konnte die Heilung erzielt werden. Handelte es sich um Fälle, welche bereits längere Zeit nach dem Einsetzen der stürmischen und prägnanten Erscheinungen der Perforativappendicitis in Behandlung kamen, so war in der oft von mächtigen Schwarten bereits umgebenen Abscesshöhle der Wurmfortsatz viel schwerer zu finden. Doch ruhten wir nicht eher, bis wir ihn vorfanden, um, wenn er infolge der Verwachsungen nicht mehr vollständig zu entfernen war, doch Stücke von ihm noch wegzunehmen. Im günstigsten Falle konnte der Stumpf vernäht werden. In den meisten Fällen hielten die Nähte in dem morschen Gewebe nicht, und das Lumen blieb in der Abscesshöhle klaffend. Es ereignete sich dann wohl, dass während der Heilung sich eine Fistel bildete, aus der hie und da sogar etwas Koth entleert wurde. Doch sind wir in keinem Falle genöthigt gewesen, diese Fistel durch besondere Operation zu schliessen. Sie verödete allmählich und verschwand vollständig; sie heilte aus. Konnte der Wurmfortsatz nicht fortgenommen werden, so heilte zwar die Wunde aus; nach einiger Zeit brach sie aber dann wieder auf, es entleerten sich dann entweder noch Gewebsfetzen oder mit Koth vermischtes Secret, welches uns nöthigte, noch einmal die ganze Wunde aufzumachen und nach dem Processus vermiformis noch einmal zu suchen. Oder die Wunde heilte auch ein zweites Mal zu, brach aber in den nächsten Wochen von Zeit zu Zeit immer

wieder auf, entleerte dann immer weniger Secret, und schliesslich pflegte sie dauernd zuzubleiben. Jedenfalls aber haben wir daraus die Lehre gezogen, dass es für die schnelle Heilung absolut nöthig sei, die Reste des Processus vermiformis zu suchen und gleich primär zu entfernen (vgl. die Einleitung). Die Wundheilung ist sicherer und die Heilungsdauer dann eine kürzere.

21 mal lag der Abscess vorn,
20 = hinten
10 = innen und
1 = im Bruchsack (Schenkelhernie).

Ich lasse hier zunächst die Krankengeschichten der Fälle, wo der Abscess vorn aussen lag, folgen. Man wird bei genauer Durchsicht derselben Bestätigung und Ergänzung des vorher Gesagten ohne Weiteres finden. In manchen dieser Krankengeschichten finden wir noch die früher von mir geübte Methode verzeichnet, eine kleine Oeffnung in den Abscess zunächst mit dem Paquelin zu machen und eine allmähliche Entleerung des Abscesses zu ermöglichen. Die letztere Methode führt viel langsamer zur definitiven Heilung und wurde bald von uns verlassen. Je breiter man incidirt, je mehr man die Ausbuchtungen der Abscesshöhle mit dem Finger untersucht, und je gründlicher die Tamponade der Höhle und deren Ausbuchtungen erfolgt, um so sicherer ist die Heilung und um so dauernder das günstige Resultat.

Appendicitis perforativa, Lage des Abscesses vorn aussen. (Nr. 6 bis 26.)

6. Kaminski, Handlungsgehülfe, 22 Jahre alt. Aufgenommen 10. April, entlassen 23. Juni 1889. Operirt am 2. Krankheitstage. — Anamnese. Vor einem Jahre angeblich Unterleibsentzündung. 8. April Abends plötzlich heftige Schmerzen in der Ileocöcalgegend. 9. April zwei Schüttelfröste, hohes Fieber, Stuhlgang, Erbrechen. — Befund und Symptome vor der Operation. Leberdämpfung vorhanden. Starke Druckempfindlichkeit in der rechten Lumbargegend, auch vorn über dem Lig. Poupartii an der typischen Stelle. Leib etwas aufgetrieben. Zunge etwas trocken. Temp. 37,9°, Puls 96. — Operation 10. April. Schnitt durch die Bauchdecken wie zur Unterbindung der Art. il. com. nach oben aussen fortgesetzt. Stumpfe Ablösung der Fascia transv. vom Peritoneum. Geringe Resistenz in der Tiefe, besonders nach oben zu. Tamponade der Wunde, Opium. 12. April Eröffnung eines Abscesses im oberen, noch durch kleinen Querschnitt erweiterten Winkel der Wunde. Eiter übelriechend. Kein Kothstein. Abscess mit Bauchwand vollständig verwachsen. — Verlauf. 21. April erster spontaner Stuhl. Bis dahin Leib noch stark aufgetrieben. Der Verlauf war durch das Hinzutreten eines neuen Magenkatarrhs mit schweren Collapserscheinungen gestört (27. April). 6. Mai Anzeichen neuer peritonealer Reizung. 28. Mai Entfernung eines Koth-

steines aus der Wunde. Entlassen mit Fistel am 23. Juni. — Spätere Nachrichten. Sommer 1890 bestand noch eine feine Haarfistel, die den Patienten kaum mehr störte. Geringer Bauchbruch. (Es war dies eine der ersten frühzeitigen Operationen und die Technik derselben noch unvollständig.)

7. Stud. jur., 29 Jahre alt. Aufgenommen 23. April, entlassen 20. Juli 1890. Operirt am 5. Tage im Krankenhause Moabit zweizeitig. Eiter wurde erst am 5. Tage nach dem ersten Schnitt gefunden. — Anamnese. 1879 Lungenentzündung, 1889 Gelenkrheumatismus, 1884 Ulcus molle. 21. April plötzliche Leibschmerzen vom Nabel zum Hoden ausstrahlend (rechts). Stuhlverstopfung bei Stuhldrang. 24. April Leib gespannt, Schmerzhaftigkeit in der rechten Unterbauchgegend. Erbrechen und Aufstossen. Opium wird ebenfalls erbrochen. Auf Magenausspülung etwas Erleichterung; auf Einlauf etwas Stuhl (innere Abtheilung). Temp. 38,0°. — Befund und Symptome vor der Operation. Druckempfindlichkeit in der Ileocöcalgegend. Leichte Resistenz dort zu fühlen. Sonst tympan. Schall. Abdomen mässig aufgetrieben. Erbrechen und Aufstossen. Patient sieht verfallen aus. Temp. 36,6°, Puls 100. — Operation 26. April. Durchtrennung der Bauchdecken bis auf das Peritoneum durch grossen bogenförmigen Schnitt. Am tiefsten Punkte der Wunde kleine, aber deutliche Resistenz nachweisbar. Jodoformgazetamponade. 28. April erste Probepunction, etwas blutige Flüssigkeit, Leukocyten und rothe Blutkörperchen, erstere in grösserer Anzahl, als dem normalen Blut entspricht. 29. April zweite Probepunction, ebenfalls etwas blutige Flüssigkeit. 30. April dritte Probepunction, ergiebt etwas Eiter. 1. Mai vierte Probepunction, ergiebt ½ Spritze dicken Eiters. Erweiterung der Oeffnung mit Scalpell und Kornzange. Dicker fäculent riechender Eiter in reichlicher Menge, daneben etwas Darmschleim; es wird ein erbsengrosser Kothstein entleert. — Verlauf. Vom 1. Mai ab subjectives Wohlbefinden. Bei der Erweiterung mit dem Messer ist offenbar eine Verletzung einer mit der Abscesshöhle verlötheten oberflächlich gelegenen Darmschlinge erfolgt. Es bildete sich in den nächsten Tagen nach der Operation eine Darmfistel, deren Heilung längere Zeit erforderte. 7. Juni. Bei schon gut ausgranulirender Wunde plötzlich Temperatursteigerung bis 40°, Schmerzen im Abdomen und Appetitlosigkeit. Seit dem 14. Juni wieder normales Befinden. 10. Juli. Die Wunde ist verheilt. Entlassen als geheilt am 20. Juli 1890. Geringer Bauchbruch. Dauer 89 Tage. — Spätere Nachrichten. Patient kam im November wieder ins Krankenhaus wegen heftiger kolikartiger Schmerzen. 14. Nov. Eröffnung der alten Narben in der Absicht, eventuell den Pr. vermif. oder alte abgekapselte Abscessreste zu entfernen. Keins von beiden wurde aber gefunden, sondern die Darmschlingen waren an dieser Stelle mit dem Coecum zu einem apfelgrossen Knäuel verwachsen, der aber an den Bauchdecken oder der weiteren Umgebung nicht fixirt war. Ein Abscess wird in dem Knäuel nicht entdeckt, Bauchdeckennaht. 27. November. Wunde ist verheilt, keinerlei Beschwerden mehr. Nach späteren Nachrichten hat Patient noch zweimal wegen kolikartiger Beschwerden das St. Hedwigskrankenhaus aufgesucht und hat dort jedesmal 4—6 Wochen zugebracht.

(Man ersieht aus diesem Falle noch die unvollkommene operative Methode, sowie die Unsicherheit der Probepunctionen; die Resistenz hätte gleich breit eröffnet werden müssen, dann wären auch wohl die zahlreichen Verwachsungen, die zu einer Nachoperation führten, vermieden worden.)

8. Herr B., 28 Jahre alt. Aufgenommen 2. Juli, entlassen 30. Juli 1890. Operirt am 4. resp. 6. Tage im Sanatorium, zweizeitig. — Anamnese. In der Nacht vom 28./29. Juni Erbrechen und Koliken. 29. Juni. Schmerzen in der Ileocöcalgegend, die bis zum Magen ausstrahlten. 30. Juni. Schmerzen rechts localisirt, nach Ol. Ricini 3 mal Stuhlgang. 1. Juli. Abendtemp. 40,5°, starke Schmerzen. — Befund und Symptome vor der Operation. Resistenz und Schmerz rechts; Dämpfung bis fast zur Linea alba. Etwas Meteorismus, Leib sonst nicht empfindlich. Geringes Fieber. — Operation 2. Juli. Schnitt bis aufs Peritoneum. Man fühlt deutlich durch das Peritoneum bei tiefem Druck eine Resistenz von der Grösse eines kleinen Fingers. Punction der Resistenz ergiebt keinen Eiter. Jodoformgazetamponade. 3. Juli. Probepunction ohne Resultat. Die Resistenz ist oberflächlicher am lateralen Wundwinkel. 4. Juli. Inmitten der nun fühlbaren und leicht abtastbaren Geschwulst Eiter gefunden; die Eiterhöhle wird zum Theil stumpf, zum Theil mit dem Messer eröffnet. Entleerung von Eiter und Koth. Beim weiteren Dilatiren erscheint der gangränöse von Eiter umspülte Proc. vermiformis, der aber mit der Umgebung fest verlöthet ist, so dass nur ein kleineres Stück entfernt werden kann. — Verlauf. Bis zum 14. Juli fliesst mit dem Eiter noch immer etwas Koth (Bröckel) ab und stossen sich noch immer kleine nekrotische Fetzen ab. Die Wunde granulirt von der Zeit an gut und schliesst sich schnell bis auf einen offenbar nach dem Rest des Proc. vermiformis führenden Gang, der etwas Darmschleim absondert und sehr lang bei der Sondenuntersuchung erscheint. 30. Juli 1890 Entlassung mit dünner Fistel. Dauer 28 Tage. — Spätere Nachrichten. Anfang October schloss sich die Fistel ohne weiteres Zuthun. Geringer Bauchbruch.

9. Klein, Kürschner, 41 Jahre alt. Aufgenommen 23. October 1890. Operirt am 8. Tage im Krankenhause Moabit. — Anamnese. Patient ist schon seit fast einem Jahre wegen doppelseitiger Phthise in Behandlung, es entwickelte sich bei ihm ein Empyem des Proc. mastoides, welches zur Operation führte. Am 23. October 1890 klagt Patient über intensive Schmerzen in der Ileocöcalgegend. — Befund und Symptome vor der Operation. Abdomen mässig aufgetrieben, tympanitischer Schall, in der Ileocöcalgegend Dämpfung. Dort auch eine breite Resistenz, die auf Druck sehr schmerzhaft ist. Unregelmässiger Stuhl, schlechter Appetit, Brechneigung. — Operation 30. October 1890. Schnitt wie zur Unterbindung der Iliaca, schon nach Durchtrennung der Haut ist die Resistenz deutlicher fühlbar. Der Wurmfortsatz kam nach Eröffnung der Abscesshöhle zu Gesicht und zeigte mehrfache ulceröse Perforationen, wahrscheinlich tuberculöser Natur. Er konnte nicht entfernt werden wegen starker Verwachsungen. Normaler Wundverlauf. Ausheilung bis auf eine dünne Fistel. — Spätere Nachrichten. 8. März 1892. Bei dem Patienten, der wegen seiner sonstigen tuber-

culösen Affectionen noch immer in Behandlung steht, ist die Narbe zugeheilt, um sehr häufig wieder aufzubrechen. Augenblicklich besteht noch ein dünner Fistelgang. Bauchbruch. Fistel ist seit Juli 1892 geschlossen. 1894 gute Narbe, keine Beschwerden.

10. Schwandt, Schlächter, 25 Jahre alt. Aufgenommen 24. August, entlassen 16. October 1890. Operirt am 9. Tage nach der Erkrankung im Krankenhause Moabit. — Anamnese. 22. October. Schüttelfrost, Erbrechen, Seitenstechen, Nachtschweisse. 23. October. Stuhlverstopfung, Fieber, Zunge grauweiss belegt, starke Schmerzhaftigkeit in der Ileocöcalgegend. Strangförmige Resistenz. Auf Opium und Blutegel keine wesentliche Besserung. Verlegung des Pat. zur chirurgischen Abtheilung 29. August. — Befund und Symptome vor der Operation. Mässige Auftreibung des Abdomen. In der Ileocöcalgegend handtellergrosse Resistenz und starker Druckschmerz. Man hat das Gefühl von Fluctuation in der Tiefe. Ueberall tymp. Schall, über der Resistenz Dämpfung. Kein Erbrechen, Stuhlverhaltung. Temp. 38,8°. — Operation 30. August. Incision parallel dem Lig. Poup. bis auf die Fascia transversa, diese sieht grauweiss-gequollen aus. Beim Versuche, dieselbe auf der Hohlsonde getrennt vom Peritoneum zu spalten, geräth die Sonde in das Peritoneum und eröffnet einen Abscess. Erweiterung der Oeffnung mit der Kornzange bis auf Fingerdurchgängigkeit. Einführung eines Drains und daneben leichte Jodoformgaze-Drainage. — Verlauf. Anfänglich täglicher, später seltenerer Verbandwechsel mit Jodoformgazetamponade. Die Höhle füllt sich mit Granulationen und schliesst sich bis auf eine Fistel. 16. October 1890 entlassen mit einer Fistel, in die die Sonde noch 1 Cm. weit eindringt. Dauer 53 Tage. — Keine Nachrichten, da der Patient Schwandt nicht aufgefunden wurde.

11. Henschke, Arbeiter, 39 Jahre alt. Aufgenommen 22. September, entlassen 1. November 1890. Operirt am 5. Tage nach der Erkrankung im Krankenhause Moabit. — Anamnese. 20. Sept. plötzliche Schmerzen in der Magengegend und Athemnoth, später auch Schmerzen in der Ileocöcalgegend, die, gering anfangend, bald intensiver wurden und den Patienten zwangen, sich zu Bett zu begeben. Fieber. Am 23. schon die Operation vorgeschlagen, Patient willigt erst am 24. ein. — Befund und Symptome vor der Operation. Keine nennenswerthe Auftreibung. In der Ileocöcalgegend eine handtellergrosse Fläche, die auch auf gelinden Druck sehr schmerzhaft ist. Parallel dem Lig. Poup. eine 6 Cm. lange strangförmige Resistenz zu fühlen. Percusionsschall tympanitisch, in der Ileocöcalgegend mässig gedämpft. Keine Fluctuation. — Operation 24. September. Bogenförmiger Schnitt parallel dem Lig. Poup. bis auf die Fascia transversa. Diese ist mit dem Peritoneum verlöthet und grünlich verfärbt. Die strangförmige Resistenz lag unmittelbar darunter; Probepunction ergab Eiter. Eröffnung des Abscesses. In der Höhle lag ein kleinfingerdicker, schmutziggrün verfärbter Strang, der mit Eitermembranen überzogen war (Proc. vermiformis). Resection. Vernähen des Stumpfes mit Catgut. Jodoformgazetamponade. Unter öfterem Verbandwechsel normaler Verlauf. Heilung 1. November 1890. Dauer 41 Tage. — Spätere Nachrichten. Patient ist bis zum 28. Februar 1892, an welchem Tage

er sich wieder vorstellte, vollkommen gesund gewesen. Die Narbe ist fest geschlossen, jedoch wölbt sich die ganze Narbe etwas vor, besonders beim Husten.

12. Matuschka, Ehefrau, 27 Jahre alt. Aufgenommen 8. Januar, entlassen 7. März 1891. Operirt am 6. Tage nach der Erkrankung im Krankenhause Moabit. — Anamnese. Am 3. Januar nach schwer verdaulicher Mahlzeit mit Magenschmerzen erkrankt. 4. Januar Schmerzen in der Ileocöcalgegend, die Patientin zwangen, sich hinzulegen, aber so heftig waren, dass sie laut aufschrie. Starkes Durstgefühl, angehaltener Stuhl. Die Behandlung bestand in Opium, Eispillen und Eisumschlägen. — Befund und Symptome vor der Operation. Sehr schwache Frau, in der rechten Unterbauchgegend starker Druckschmerz und über und parallel dem Lig. Poup. eine geröthete, sich wärmer als die umgebende Haut anfühlende Partie. Diese entspricht einer deutlich fühlbaren Resistenz, in deren Mitte man das Gefühl der Fluctuation hat. Temp. 38,4°. — Operation 8. Januar. Schnitt parallel dem Lig. Poup. bis auf die Fascia transversa, Probepunction ergiebt Eiter; Incision, Eröffnung eines hühnereigrossen Abscesses. In dessen Tiefe liegt der Proc. vermif., der nicht resecirt wird wegen der festen Verlöthung. Kein Kothstein. Jodoformgazetamponade. Der Heilungsverlauf war ein normaler, nur musste durch Klystiere für Stuhl oft gesorgt werden. Bei der Entlassung bestehen noch minimale granulirende Stellen, keine Fistel; vor der Entlassung war Patientin 14 Tage ausser Bett. Entlassen mit noch einigen minimalen Granulationswunden 7. März 1891. Dauer 58 Tage. — Spätere Nachrichten. Am 14. März soll die Narbe wieder aufgebrochen sein unter Entleerung von viel Eiter. Am 29. Mai habe sich die Wunde wieder geschlossen. 2. Juni Schüttelfrost, erneutes Aufbrechen der Wunde, 14tägige Bettruhe. Im Juli in Potsdam (Dr. La Pierre) operirt und 2 Kothsteine entfernt, nach 18 Wochen geheilt entlassen. 20. October wieder starke Schmerzen, fluctuirende Geschwulst oberhalb der alten Narbe. 23. October Incision im Krankenhause Moabit, Entleerung einer serösen Flüssigkeit, der Proc. vermif. wird resecirt, der Stumpf vernäht. Tamponade. Schnelle Erholung und Ausheilung. 1. März 1892 war Patientin bei fast geschlossener Narbe vollkommen gesund. 1. October 1892 vollkommenes Wohlbefinden; kleiner (2 Querfinger breiter) Bauchbruch, aus dem beim Husten ein bis hühnereigrosser Tumor vortritt. Keine Beschwerden. Derselbe Befund Februar 1894.

13. Schulz, Dienstmädchen, 22 Jahre alt. Aufgenommen 18. April, entlassen 16. Mai 1891. Operirt am 5. Tage nach der Erkrankung im Krankenhause Moabit. — Anamnese. Im 18. Jahre Scharlach, sonst stets gesund. Vom 16. bis 20. Jahre regelmässig, seit der Zeit unregelmässig menstruirt, aber ohne Schmerzen. 16. April plötzlich Leibschmerzen, besonders rechts; schmerzhafter Stuhlgang mit folgendem Erbrechen, Frost- und Hitzegefühl, Appetitlosigkeit. Die Behandlung bestand in Bettruhe und Opium. — Befund und Symptome vor der Operation. Kräftiges Mädchen, Spur von Albumen im Urin; Indicanreaction. Abdomen aufgetrieben, besonders schmerzhaft in der Ileocöcalgegend, wo man eine in den letzten Tagen sich verbreiternde Resistenz fühlt. Ueber

dieser ist Dämpfung, sonst tympanitischer Schall. Zunge belegt, feucht. Temp. 38,5°, Puls 120. — Operation 20. April. Incision bis auf die mit dem Peritoneum verwachsene Fascia transversa. Probepunction ergiebt kothig riechenden Eiter. Eröffnung mit dem Paquelin, Tamponade. — Verlauf. Sofortiger Temperaturabfall, nachdem schon in der Nacht spontaner Stuhl erfolgt war. Schnelle Besserung; unter Nachlass der Eiterung reinigt sich die Wunde bald und schliesst sich durch Granulation. Heilung 16. Mai 1891. Dauer 32 Tage.

14. Schwermer, Schmied, 24 Jahre alt. Aufgenommen 22. Januar, entlassen 20. März 1891. Operirt am 8. Tage nach der Erkrankung im Krankenhause Moabit. — Anamnese. 1887 Typhus. 1888 wie im April 1890 zwei bezw. sechs Tage bettlägerig gewesen wegen starker Schmerzen in der Ileocöcalgegend, einhergehend mit Stuhlverstopfung. 16. Januar 1891 plötzlich starke Schmerzen in der Ileocöcalgegend. 17. Januar normaler Stuhl. 19. Januar Diarrhoe. Seitdem Stuhlverhaltung. Keine Brechneigung. — Befund und Symptome vor der Operation. Ueber dem Abdomen tympanitischer Schall mit Ausnahme einer gedämpften Partie in der rechten Unterbauchgegend. Dort oberhalb des Lig. Poup. eine schmerzhafte, flache Hervorwölbung, die abgrenzbar und handtellergross ist. Stuhl angehalten. Zunge weissgrau belegt, feucht. Abendtemp. 39,6°. An den Lippen in Abheilung begriffene Herpesbläschen. Urinretention, Katheterismus. — Operation 23. Januar 1891. Schnitt bis auf die Fascia transversa, die grün verfärbt ist. Probepunction ergiebt dicken übelriechenden Eiter. Eröffnung mit dem Paquelin. Entleerung von ca. 2 Esslöffeln Eiter. Wurmfortsatz nicht gesucht. Tamponade. — Verlauf. Unter täglichem Verbandwechsel fällt das Fieber ab und ist anfänglich die Eiterung gering, jedoch stossen sich nekrotische Fetzen ab. Seit dem 27. Januar stärkere Eitersecretion, die langsam nachlässt. Heilung bis auf eine Fistel. 12. Februar. Starke Schmerzen. Temp. 38,4°, auf Druck entleert sich aus der Fistel Eiter. Urinretention, Katheterismus. 20. März schliesst sich erst die Fistel. Heilung 20. März 1891, er wurde bei der frischen Narbe mit einer Pelotte entlassen. Dauer 59 Tage. — Spätere Nachrichten. Patient stellte sich am 28. Februar 1892 vor. Die Narbe hat gut gehalten, jedoch scheint in der Mitte derselben eine einer Fingerkuppe entsprechende dünnere Stelle zu sein. Keine Beschwerden mit Ausnahme nach Genuss von schweren Speisen, indem Patient noch einen „bleiernen" Schmerz in der rechten Unterbauchgegend verspüren will.

15. Adam, Commis, 22 Jahre alt. Aufgenommen 19. März, entlassen 23. August 1891. Operirt am 4. Tage (10. Tage) nach der Erkrankung im Krankenhause Moabit. — Anamnese. Bisher stets gesund. 17. März 1891 plötzlich nach dem Mittagessen stechende Schmerzen in der Ileocöcalgegend. 18. März Abends Schüttelfrost abwechselnd mit Hitzegefühl. Angehaltener Stuhl. Brechreiz ohne wirkliches Erbrechen. — Befund und Symptome vor der Operation. Heisse trockene Haut, über dem Abdomen tympanitischer Schall, keine Dämpfung. In der Ileocöcalgegend starker Druckschmerz, oberhalb des Lig. Poup. undeutliche Resistenz. Erbrechen von gallig gefärbter Flüssigkeit. Temp. 39,5°, Puls 112, Resp. 28. Zunge weiss belegt, trocken. — Operation 20. März 1891. Incision bis aufs Peritoneum. Unter demselben ist ein länglicher Wulst (Proc. vermifor-

mis?) zu fühlen. Tamponade. Nachmittags Erbrechen. 22. März. Die Resistenz wird grösser, Probepunction resultatlos. Desgleichen eine solche am 23. und 24. März. 25. März. Probepunction ergiebt übelriechenden Eiter. 26. März. Eröffnung mittelst Paquelin, es tritt Eiter und Koth zugleich aus. — Verlauf. Seit dem 22. März hatte sich eine rechtsseitige Pneumonie entwickelt mit hämorrhagischem Pleuraexsudat. Daher noch hohe Temperatur, bis 40°, bis zum 17. April, wo plötzlicher Abfall. Die Operationswunde schliesst sich langsam per granulationem, jedoch entleert sich aus der Fistel neben Eiter immer noch etwas Koth, wenn auch die grösste Menge Koth per anum abgeht. Entlassen mit einer minimal secernirenden haarförmigen Fistel am 23. August 1891. Dauer 156 Tage. (Die langsame und unvollständige Heilung erklärt sich aus der unvollständigen Eröffnung der Abscesshöhle und dem Zurücklassen des Proc. vermif.)

16. Beckstein, Arbeiter, 25 Jahre alt. Aufgenommen 9. December 1891, entlassen 24. März 1892. Operirt am 3. Tage nach der Erkrankung im Krankenhause Moabit. — Anamnese. Früher stets gesund. 7. December plötzlich Erbrechen und heftige Schmerzen in der Magengegend. Stuhlverstopfung. Die Schmerzen localisiren sich bald in der Ileocöcalgegend. Die Behandlung bestand in Umschlägen und Opium. — Befund und Symptome vor der Operation. Kräftiger Mann, leichter Icterus. Abdomen nicht aufgetrieben, nur in der Ileocöcalgegend flache Vorwölbung. Hier gedämpft tympanitischer Schall und deutliche scharf umgrenzte Resistenz, die enorm empfindlich ist. Das rechte Bein im Hüftgelenk in leichter Flexion. Zunge bräunlich-grau belegt, feucht. Temperatur 38,6°, Puls 108. — Operation 10. December. Schnitt über die Resistenz bis auf die Fascia transversa, die unteren Weichtheilschichten ödematös durchtränkt, die Fascia gelblich verfärbt. Probepunction ergiebt kothig riechenden Eiter. Breite Eröffnung des Abscesses mittelst Paquelin und Kornzange. Es liegt in der Höhle der zum Theil gangränöse Proc. vermif., der einige Kothsteine enthält. Resection desselben nach Abschnürung mit Seidenligatur, 4 erbsengrosse Kothsteine. Tamponade. — Verlauf. Bei normalem Wundverlauf hat die Wundhöhle sich am 1. Februar 1892 geschlossen. 8. Februar bildet sich wieder eine Fistel, die circa 4 Cm. tief ist, und es entleeren sich am 9. Februar mehrere Bröckel (Kothsteinfragmente). Erweiterung, Tamponade. 24. März mit kleiner Fistel entlassen. Gebessert 24. März 1892 in poliklinische Behandlung. Dauer 105 Tage. — Spätere Nachrichten. 1. August 1892. Es besteht noch eine dünne Fistel, nachdem circa Mitte Juni die Wunde völlig geschlossen war. Später völlige Heilung. (Bei diesem Patienten waren Kothsteine in der Höhle zurückgeblieben.)

17. Neumann, Kind. Aufgenommen 10. October 1891, entlassen 14. Januar 1892. Operirt am 16. Tage nach der Erkrankung im Krankenhause Moabit. — Anamnese. Am 25. September erkrankte Patient plötzlich mit Schmerzen in der rechten Unterbauchgegend, die auf Umschläge zurückgingen, aber bald wiederkehrten und mit Opium und Eisblase behandelt wurden. Die Stelle schwoll an, und es gesellte sich Erbrechen hinzu. Stuhlverstopfung. — Befund und Symptome vor der Operation. Abdomen mässig aufgetrieben, tympanitischer Schall mit Ausnahme in der Ileocöcalgegend, wo Dämpfung, Hervorwölbung, Fluctuation und starker

Druckschmerz ist. Erbrechen, mässiges Fieber. — Operation 10. Oct. Incision über der Hervorwölbung. Entleerung von viel nicht übelriechendem Eiter. Tamponade der sehr grossen Höhle. — Verlauf. Der Wundverlauf war insoweit anormal, als zweimal die schon im Granuliren begriffene Höhle von Neuem eröffnet werden musste, weil sich jedesmal in der Tiefe Eiterretentionen gebildet hatten, die sehr hohes Fieber verursachten. Die Heilung war daher eine protrahirte. — Entlassen mit linsengrosser Granulationsfläche. — Dauer 96 Tage. — Spätere Nachrichten. Patient stellte sich am 23. Januar 1892 vor. Die Narbe war vollkommen und fest, dagegen wölbt sich oberhalb derselben die Bauchwand besonders beim Husten vor.

18. Heinze, Dienstmädchen, 16 Jahre alt. Aufgenommen 19. Aug. 1891. Operirt im Sanatorium. — Anamnese. Plötzlich mit Schmerzen im Leibe erkrankt; Frösteln wechselte mit Fieber ab. Angehaltener Stuhl. — Befund und Symptome vor der Operation. In der rechten Unterbauchgegend Druckschmerz; dort auch Resistenz. Kein Meteorismus. Zunge dick belegt. Temp. 40,0. — Operation 20. August (Dr. Oppenheim). Incision wie zur Unterbindung der Iliaca. Bei Durchtrennung der Fascia transversa wird gleich der scheinbar überallhin abgeschlossene, hühnereigrosse Abscess eröffnet und ein penetrant riechender Eiter entleert. — Verlauf. Nach anfänglich gutem Verlauf steigt in einigen Tagen die Temperatur auf 39°. Diese war bedingt durch Eitersenkungen nach dem Quadratus lumbor. und dem Lig. Poup. zu. Dieselben konnten aber durch häufigen Verbandwechsel bekämpft werden. — Heilung am 7. Oct. 1891. — Dauer 49 Tage. — Bei späterer Vorstellung Wohlbefinden, kein Bauchbruch.

19. G., Frau. Aufgenommen 20. Februar 1892. Operirt am 6. Tage nach der Erkrankung im Sanatorium. — Anamnese. Erkrankte in der Nacht vom 17./18. Februar mit heftiger Darmkolik. 18. Februar Schüttelfrost, Besserung; in der Nacht vom 18./19. wiederholt sich der Anfall. Die Empfindlichkeit betrifft vorwiegend die Ileocöcalgegend. — Befund und Symptome vor der Operation. Grosse Fettleibigkeit. Druckempfindlichkeit im ganzen Abdomen, jedoch rechts mehr als links. Aufstossen, kein Erbrechen. Temp. 38,9. Keine deutliche Resistenz. — Operation 23. Februar. Grosse Incision nahe am Darmbeinkamm. Eröffnung eines sehr grossen Abscesses, in dessen Boden der theilweise gangränöse Proc. vermif. liegt. Tamponade. — Verlauf. Patientin ist nach der Operation fieberfrei. 28. Februar stösst sich der sehr lange Proc. vermif. ab und wird mit mehreren kleinen Kothsteinen entfernt. Patientin (Februar 1894) ist frei von Beschwerden, kein Bauchbruch.

20. Siebert, Gustav, Bäcker, 27 Jahre alt. Aufgenommen 21. November 1892, entlassen 23. Januar 1893. Operirt am 4. Tage nach der Erkrankung im Krankenhause Moabit. — Anamnese. Früher stets gesund, besonders nie darmleidend. Erkrankte vor 4 Tagen ohne Ursache mit Erbrechen und Fieber, worauf sich bald Schmerzen in der rechten unteren Bauchseite einstellten. Anfänglich konnte Pat. noch weiter arbeiten, bis gestern die Beschwerden so zunahmen, dass er zu Bett gehen musste. Stuhlgang bis vor 2 Tagen wechselnd diarrhoisch und fest. Seit 2 Tagen kein Stuhl mehr. Kein Schüttelfrost. Schmerzen andauernd, in letzter Zeit etwas geringer. Bei Be-

wegungen verstärken sie sich. — Befund und Symptome vor der Operation. Blasser kräftiger Mann. Zunge belegt, feucht; appetitlos. Puls kräftig, regelmässig, 90 in der Min. Temp. 38,6°. In der rechten Unterbauchgegend etwas unterhalb der Nabellinie Zone gedämpften Schalls. Abdomen etwas vorgewölbt, mässige, nicht besonders schmerzhafte Resistenz. Tumor hat längsovale Gestalt; lehnt sich an das Darmbein an, nach unten zu über dem Lig. Poup. einen dreieckigen Raum tympanitischen Schalls und normaler Resistenz freilassend; er erreicht fast die Linea alba und endigt nach oben circa 2 Querfinger oberhalb der Spina ant. sup. Nach hinten ist die Grenze nicht zu bestimmen; die Lumbalgegend ist frei von Schmerz und ohne Resistenz. — Operation 21. November. Narkose. Schnitt auf Darmbeinkamm, dessen Mitte die Spina ant. sup.; schichtweises Vorgehen. Ablösen des Bauchfells vom Iliacus. Man fühlt von hinten aus einen im Bogen abwärts verlaufenden derben Strang. Seitlich und etwas nach vorn von demselben ergiebt die Probepunction Eiter. Eröffnung eines zwetschengrossen Abscesses mit stinkendem Eiter ohne Kothstein. Von hier aus vorsichtige Lösung der schon ziemlich derben Adhäsionen des jetzt deutlich fühlbaren Wurmfortsatzes. Das nach unten liegende freie Ende desselben wird aus seinen Verwachsungen wie aus einer Kapsel luxirt. Beim Versuch, ihn weiter nach dem Darmende zu frei zu machen, reisst er ein, wobei sich wieder reichlicher kothig-jauchiger Eiter entleert. (Wunde war vorher durch Jodoformgazetampons geschützt.) Nunmehr Abbindung des Processus durch doppelte Seidenligatur. Ein circa 5—6 Cm. langes Stück des Wurmfortsatzes, kleinfingerdick, derb, eitrig belegt, brüchig, wird abgetragen. Bei der folgenden sorgfältigen Tamponade der Höhle zeigt sich, dass an der Stelle, wo die Spitze des Processus lag, das Peritoneum eröffnet ist. Einführung eines besonderen Tampons. p. oper. 0,05 Extract. Op. aquos. subcutan; am Nachmittag Katheterismus erforderlich, starkes Chloroformerbrechen. — Verlauf. 22. November. Nachts wenig Schlaf. Spannungsgefühl im Bauch. Kein Erbrechen mehr. Temperatur um 38°. Schmerzen strahlen bis in die Magengegend. Abdomen mässig aufgetrieben, bis auf die linke Unterbauchgegend druckempfindlich. Der in der Bauchhöhle liegende Tampon serös durchtränkt. Lockere Tamponade dieser Stelle. Opium. 23. November. Temperatur 39°; kein Brechen, kein Frost; Zunge feucht. Athmung 40. Puls 116. Bauch nur rechts empfindlich. Winde gehen ab. Urin spontan, ohne Eiweiss. 24. November. Temperatur abgefallen. Leib weich, Wohlbefinden. 25. November. Höhle sehr verkleinert. 29. November. Eigentliche Abscesshöhle geschlossen. 12. December. Seidenligaturen des Proc. werden abgestossen. 2. Januar schmaler Granulationsstreif im Niveau der Haut, der sich langsam überhäutet. 15. Januar. Völlige Vernarbung. 23. Januar Entlassung. Heilung 15. Januar 1893. Kein Bauchbruch; straffe Narbe. Bauch ohne jede Resistenz. Darmfunctionen geregelt. Wohlbefinden. — Dauer 55 Tage. — Spätere Nachrichten. October 1893 wegen Phthise auf der inneren Abtheilung. Ileocöcalgegend weich, ohne alle Beschwerden — keine Bauchhernie.

21. Palluth, Oswald, Arbeiter, 26 Jahre alt. Aufgenommen 5. December 1892, entlassen 7. Februar 1893. Operirt am 22. Tage nach der Erkrankung im Krankenhause Moabit, Rec. Nr. 2256. — Anamnese.

Früher stets gesund; frei von Darmbeschwerden. Stuhl regelmässig. 13. November. Erkältung, am anderen Tage Schmerzen in der rechten Bauchseite, die an Heftigkeit immer zunahmen, so dass Patient am 18. November das Bett aufsuchte; bis dahin Stuhl normal, nur Appetitlosigkeit und lebhaftes Krankheitsgefühl. Am 18. November heftige Schmerzen, Erbrechen, Fieber. Pat. bemerkt eine Schwellung der rechten Bauchseite. Obstipation. Arzt constatirt Blinddarmentzündung; am 21. November auf Einlauf Stuhl; fortan heftige Diarrhöen; ob Eiter im Stuhl war, weiss Patient nicht. Dauernde Abnahme der Kräfte bei gleichem Krankheitsbild. Am 5. December Abends zur Operation ins Krankenhaus geschickt. — Befund und Symptome vor der Operation. Sehr elender Mann, schwerer Krankheitseindruck. Sclerae leicht ikterisch. Sprache angestrengt. Puls matt, 90. Temp. 38,6°. In der Ileocöcalgegend deutliche Resistenz, die sich nach oben circa 1 Querfinger unter der Nabellinie kuppelartig abgrenzt, nach innen bis ziemlich zur Linea alba geht. Nach aussen und hinten ist genaue Abgrenzung nicht möglich; doch scheint zwischen Tumor und Ligam. Poup. eine schmale Zone helleren Schalls zu sein. Schmerzhaftigkeit mässig. — Operation 5. December Abends 7 Uhr. Ueblicher Schnitt. Nach Ablösung des Bauchfells vom Iliacus fühlt man zwischen den Händen einen dicken wurstförmigen Tumor, der parallel dem Ligam. Poup. verläuft. Mehrere Probepunctionen negativ. Es werden nunmehr vorsichtig mit der Kropfsonde einige Schichten der derben fest verwachsenen Schwarte abgehoben. Dabei wird eine circa wallnussgrosse Höhle eröffnet, in der sich ein weicher Kothstein befindet, der beim Herausnehmen zerbröckelt. Nach seiner Beseitigung dringt von innen oben circa 1 Kaffeelöffel Eiter hervor. Proc. vermif. jetzt deutlich als fingerdicker Strang von oben aussen nach innen unten verlaufend zu erkennen. Die kleine Perforationsstelle ist in der beschriebenen Höhle deutlich sichtbar. Loslösung sehr schwer. Es gelingt, das freie Ende 6 Cm. lang zu luxiren und zu reseciren. Die Spitze lag nach unten. An der Perforationsstelle reisst es ab. Das cöcale Ende lässt sich wegen zu derber Adhäsionen nicht lösen. Tamponade. Verband. — Verlauf. 6. December. Patient sehr matt und verfallen. Puls kräftig, 84. Temp. 37°. Zunge etwas trocken. Singultus. Bauch weich; nur in der Nähe der Wundhöhle empfindlich. 7. December. Erbrechen geringer. Temperatur normal. 9. December mehrmals schleimiger Stuhl. 11. December. Wundhöhle hat sich gereinigt. 23. December. Eigentliche Abscesshöhle hat sich geschlossen. 31. December. Wundhöhle bis zum Hautniveau ausgranulirt. 28. Januar. Uebernarbung. Narbe fest und eingezogen. An der medialen Seite derselben in der Tiefe noch einige derbe unempfindliche Schwarten fühlbar, kein Bauchbruch. Wohlbefinden. Normale Darmfunctionen. Heilung 28. Januar 1893. Dauer 54 Tage. — Spätere Nachrichten. September 1893. Ohne Beschwerden, kein Bauchbruch.

22. Kolb, Gretchen, Kind, 8 Jahre alt. Aufgenommen 7. März, entlassen 11. Mai 1893. Operirt circa 14 Tage nach der Erkrankung im Krankenhause Moabit. — Anamnese. Patientin hat früher schon ab und zu an Leibschmerzen gelitten. Erkrankung vor circa 14 Tagen mit heftigen, plötzlich auftretenden Schmerzen in rechter Unterbauchgegend und Erbrechen. Anfangs Stuhl regelmässig, zuletzt obstipirt. Pa-

tientin muss seit einigen Tagen katheterisirt werden. Schmerzen stets nur rechts. — Befund und Symptome vor der Operation. Abdomen mässig aufgetrieben, in rechter Bauchseite eine wurstförmige pralle fluctuirende Resistenz. Leib daselbst etwas vorgewölbt. Druck sehr schmerzhaft. Percussion absolut gedämpft. Die obere Grenze der Resistenz in der Höhe der Sp. a. s. Temp. 38,9°. — Operation 8. März. Narkose. Schnitt am Darmbeinkamm. Nach Durchtrennung der Fascia transversa wölbt sich der Abscess vor, der nach positiver Probepunction incidirt wird; es entleert sich massenhaft stinkender Eiter, mit Kothbröckeln vermischt. Höhle circa hühnereigross, der Proc. vermiform. in derselben nicht zu finden. Tamponade. — Verlauf. 9. März Temperatur normal. Wohlbefinden. 18. März normaler Verlauf. Seit einigen Tagen jedoch ohne localen oder allgemeinen nachweisbaren Grund hohes Fieber. Dilatation der Wunde ergiebt negativen Befund. 25. April. Bei gut fortschreitendem Wundverlauf noch mehrmals starker Temperaturanstieg ohne nachweisbaren Grund. 11. Mai. Seit 5 Tagen völlige Ueberhäutung. Sehr gutes Allgemeinbefinden. Kein Bauchbruch, keine Resistenz. Heilung 8. Mai 1893. Dauer 62 Tage.

23. K., Mädchen, 6 Jahre alt. Operirt 7. December 1892, entlassen Ende Januar 1893. Operirt am 9. Tage nach der Erkrankung in der Privatwohnung. — Anamnese. Erkrankte plötzlich mit heftigen Schmerzen im Leibe. Diagnose auf Perityphlitis vom Hausarzt gleich gestellt. Mässiges Fieber. Plötzlich nach 8 Tagen Schüttelfrost, peritonitische Erscheinungen. — Befund und Symptome vor der Operation. Ausgedehnte Dämpfung, über den Darmbeinkamm reichend. Temp. 39 bis 40°. Am Morgen, als die Operation vorgenommen werden sollte, war die Temperatur auf 37° gefallen. Allgemeinzustand mässig befriedigend. Puls 130. Zunge etwas trocken. Brechneigung. — Operation 7. December 1892. Narkose. Bei der Operation wird ein grosser, über die Darmbeinschaufel reichender, mit hellem, nicht übelriechendem Eiter gefüllter Abscess angetroffen. In demselben schwamm frei der Proc. vermiform., lang und dünn. Resection desselben. Das untere Ende ist verdickt und zeigt eine Perforation; kein Kothstein. Das Lumen war sehr eng. Tadelloser Verlauf. Völlige Vernarbung Ende Januar 1893, kein Bauchbruch. Heilung. Dauer circa 50 Tage. (In diesem Falle hatte es sich wohl um Vereiterung eines ausgedehnten zu gleicher Zeit bestehenden serösfibrinösen Exsudats durch Infection vom primären Abscess aus gehandelt. Vgl. Einleitung S. 156 ff.)

24. Markowsky, Buchdrucker, 15 Jahre alt. Aufgenommen 14. August, entlassen 19. September 1893. Operirt am 5. Tage nach der Erkrankung im Krankenhause Moabit. — Anamnese. Vor 2 Jahren Typhus. Am 12. August 1893 fühlte sich Patient nach einem Diätfehler unwohl; am 13. August stellten sich heftige Bauchschmerzen rechts ein; Erbrechen und Durchfall. In der Nacht darauf ein Schüttelfrost. — Befund und Symptome vor der Operation. Kräftiger Knabe. Temp. 39°, Puls 98. Starke Empfindlichkeit der Ileocöcalgegend; starke Spannung der Bauchmuskeln. Circa handtellergrosse Dämpfung, keine deutliche Resistenz. 16. August. Puls 128, Temp. 39°. Dicht über der Crista oss. il. ein undeutlicher Tumor fühlbar. 17. August. Resistenz deutlicher, lang-

gestreckt, etwa fingerlang und 2 Finger dick. — Operation 17. August. Narkose (Aether). Perityphlitisschnitt. Resistenz liegt streng seitlich. Nach Abhebung des Peritoneums vom Iliacus ist dieselbe deutlich palpabel; schichtweises Vorgehen von der Seite her durch die Schwarten, nachdem Punction Eiter ergeben. Eröffnung einer länglichen Eiterhöhle, in der schräg von innen oben nach unten aussen der bleistiftdicke Proc. vermif. Derselbe zeigt circa 3 Cm. oberhalb der Spitze eine Gangränstelle mit Perforation. Kein Kothstein; Abbindung des Pr. v. Tamponade. — Verlauf. 19. August Temperatur staffelförmig gefallen. Wohlbefinden. 26. August eigentliche Abscesshöhle bereits ausgranulirt. 7. September nur noch kleine Wundtasche. 19. September geheilt entlassen, kein Bauchbruch. Dauer 33 Tage.

25. Huhn, Emma, Ehefrau, 39 Jahre alt. Aufgenommen 14. November 1893. Operirt am 13. Tage nach der Erkrankung im Krankenhause Moabit. — Anamnese. Patientin erkrankte nach stetem Wohlsein vor 12 Tagen mit Leibschmerzen, Uebelkeit, Durchfall. Die Schmerzen ziehen sich allmählich in die rechte Seite. In den letzten 8 Tagen Verstopfung. Erbrechen hält an. — Befund und Symptome vor der Operation. Schwächliche Frau, leicht ikterische Hautfärbung. Zunge trocken, borkig. Ueber dem Lig. Poup. dextr. circa handbreite schmerzhafte Resistenz, über der der Schall gedämpft ist. Berührung sehr schmerzhaft. Temp. 38,4°, Puls 96. Gynäkologisch nichts Abnormes. Rectum mit grossen Massen harter Scybala gefüllt. — Operation 15. November. Aethernarkose. Ueblicher Schnitt. Fascia transversa mit Musculatur und Bauchfell verwachsen. Bei ihrer Trennung wird ein grosser auf der Fossa iliaca liegender Abscess eröffnet, aus dem sich circa 120 Ccm. stinkenden Eiters mit einigen Kothbröckeln entleeren. Ein kleines Stück des Proc. vermiformis lässt sich aus den derben Schwarten entfernen. Tamponade. Verband. — Verlauf. 5. December. Unter täglichem Verbandwechsel hat sich Abscess- und Wundhöhle so verkleinert, dass sie nur noch etwa das erste Fingerglied aufnimmt. Allgemeinbefinden vorzüglich. 28. December. Höhle bis zur Haut ausgranulirt. Februar 1894 geheilt, keine Beschwerden, kein Bauchbruch.

26. Reissmüller, Schüler, 11 Jahre alt. Aufgenommen 22. December 1893. Operirt am 13. Tage nach der Erkrankung im Krankenhause Moabit. — Anamnese. Der Vater des Patienten litt vor 11 Jahren an Blinddarmentzündung; wurde geheilt. Der Knabe selbst stets gesund, im letzten Jahre meist sehr blass, vom Arzt als blutarm behandelt. Stuhl immer regelmässig; er hatte nie ähnliche Beschwerden. Erkrankte am 9. December mit Leibschmerzen gleich in der rechten Seite, so dass sich der Knabe von selbst ins Bett legte. Kein Schüttelfrost; ungefähr am 2. oder 3. Tage Erbrechen. Anfangs Stuhl regelmässig; erst später Verstopfung, die mit Ricinusöl, Klystieren, Glycerinzäpfchen u. s. w. bekämpft wurde. Vom Arzt wurde gleich zu Beginn eine Härte in der rechten Bauchseite constatirt. Zuweilen auch vorübergehende Schmerzen links. In den letzten Tagen Stuhlzwang und Beschwerden beim Uriniren, jedoch stets spontane Exurese. Im Urin fiel den Angehörigen nichts Besonderes auf (Eiter), stets fieberhaft. — Befund und Symptome vor der Operation. 22. Dec. Schwer krankes Kind; grosse Blässe.

Bauch im rechten Hypochondrium aufgetrieben. Daselbst deutliche Resistenz, die sich in Handbreite über die Blasengegend nach links erstreckt (gefüllte Blase?). Der Tumor rechts gruppirt sich um die Spina ant. sup. und geht noch etwas über die Spinallinie nach oben. Dämpfung daselbst und Schmerzhaftigkeit; sonstiges Abdomen gut eindrückbar. Mässiges Fieber. — Operation 22. December. Aethernarkose. Gewöhnlicher Schnitt durch Haut, Muskeln und Fascien. Nach Freilegung des Peritoneums starke Resistenz in der Gegend der Umschlagsfalte. An oberster Stelle des Tumors circa 1 Cm. oberhalb der Spina ant. sup. Eröffnung eines Abscesses, der sich flach und buchtig nach hinten unten zu erstreckt. An der Hinterwand des Abscesses ein Strang fühlbar, der sich ziemlich schwer lösen lässt. Es ist der Proc. vermif. mit der Kuppe nach oben sehend. Verlauf von unten innen nach oben aussen. Circa $1^1/_2$ Cm. unter der Spitze eine kaffeebohnengrosse Perforation; eine hintere Brücke ist erhalten. Der Pr. vermif. ist circa bleistiftdick, wird abgebunden und entfernt; nach innen und vorn ist die Höhle von Därmen, vermuthlich vom Coecum begrenzt. Abscess entleerte ca. 2 Esslöffel gelben stinkenden Eiters. — Verlauf. 23. December Wundschmerz; der frühre typische Schmerz geschwunden. Temperatur bis 38,6°. 25. December. Seit gestern fieberfrei. Wunde secernirt mässig. 28. December. Wohlbefinden. Wunde reinigt sich. Mitte Januar 1894 geheilt entlassen.

Appendicitis perforativa. Lage des Abscesses nach hinten. (Nr. 27 bis 46.)

27. R., Chemiker, 28 Jahre alt. Aufgenommen 4. April, entlassen 19. April 1889. Operirt am 4. Tage nach der Erkrankung im jüdischen Krankenhause in Vertretung des Herrn Dr. Israel. — Anamnese. In der Nacht vom 2. auf den 3. nach copiöser Mahlzeit Leibschneiden, fester Stuhl, Erbrechen, Schmerzen vorwiegend in der rechten Seite. Am 3. April Fieber. — Befund und Symptome vor der Operation. Keine Leberdämpfung, Druckempfindlichkeit beiderseits ziemlich gleich, in der Lumbalgegend nur rechts. Rechts vielleicht eine Spur mehr Resistenz. Mässige Auftreibung. Aufstossen. — Zweizeitige Operation 6. April. Schnitt an der Aussenseite des M. rectus bis auf das Peritoneum entsprechend der Ausdehnung der wahrgenommenen Resistenz. Jetzt ist in der Tiefe Resistenz deutlicher zu fühlen, doch liegen noch Darmschlingen darüber. Jodoformgazetamponade. 9. April. Eröffnung des Abscesses. Derselbe ist mit dem Peritoneum parietale verwachsen. Probepunction, dann stumpfe Dilatation der Oeffnung. Kein Kothstein. — Verlauf normal. — Am 19. April mit schmalem Granulationsstreifen entlassen. — Dauer 15 Tage. — Nach einem Jahre geringe Vorwölbung der Narbe. Kein Bauchbruch. Derselbe günstige Befund Mai 1893.

28. Frau Sch., 33 Jahre alt. Aufgenommen 1. Juni, entlassen 3. Juli 1890. Operirt am 4. Tage nach der Erkrankung im Sanatorium zweizeitig, am 7. Tage Eiter gefunden. — Anamnese. Am 29. Mai heftige Kolikschmerzen. Erbrechen, Fieber. Pat. wird per Eisenbahn von Neustadt nach Berlin gebracht. Unterwegs einmaliges Erbrechen. — Befund und Symptome vor der Operation. Druckempfindlichkeit der Ileocöcalgegend

bei starker Spannung der Bauchdecken. Dort auch leichte Resistenz. Leib mässig aufgetrieben. Erbrechen. Winde gehen ab; Stuhlverhaltung. Hauttemperatur nicht erhöht. — Zweizeitige Operation 1. Juni. Bogenförmiger Schnitt über der jetzt nur noch schwer zu fühlenden Resistenz durch die Bauchdecken bis aufs Peritoneum. Die Palpation ergiebt im vorderen Winkel der Wunde einen noch beweglichen, tief gelegenen, leicht verschiebbaren Körper (unteres Ende des Proc. vermif.?). Jodoformgazetamponade. 3. Juni. Eiter durch Probepunction nachgewiesen; weil die Geschwulst noch zu wenig fixirt, noch keine Eröffnung. 4. Juni. Der inzwischen fixirte Abscess mit dem Paquelin eröffnet. Entleerung von circa 10 Ccm. übelriechenden Eiters. — Verlauf. Höchste Temperatur am 3. Juni 38,2, sonst immer normal. Nachdem in den nächsten Tagen ein Drain eingeführt war, entleerte sich noch viel Eiter, ausserdem nekrotisches Gewebe (Stück des Wurmfortsatzes), aber kein Kothstein. Die Abscesshöhle zeigte sich viel tiefer, als man vermuthet hatte, so dass die Drainage lange beibehalten werden musste. — Heilung 3. Juli 1890. Kein Bauchbruch. — Dauer 33 Tage.

29. Steinauer, Kaufmann, 31 Jahre alt. Aufgenommen 7. Juni, entlassen 12. Juli 1890. Operirt am 34. Tage nach der Erkrankung im Krankenhause Moabit. — Anamnese. Erkrankte plötzlich am 4. Mai mit Erbrechen und Schmerzen in der Magengegend; Stuhlverstopfung. Auf mehrfache Klystiere Stuhlgang und Besserung der Schmerzen, doch erfolgte der Stuhl nur unter fortwährendem Gebrauch von Abführmitteln. 20. Mai. Verschlimmerung des Zustandes, vom 18.—25. bestand Stuhlverstopfung (Pat. wurde draussen ärztlicherseits auf Blinddarmentzündung behandelt). 25. Mai. Stuhlgang auf Abführmittel. Seit 3 Tagen erhebliche Verschlimmerung, starke Schmerzen, Erbrechen, Fieber, leichter Icterus, Delirien. — Befund und Symptome vor der Operation. Abdomen in der Ileocöcalgegend vorgewölbt, geröthet, Blasen (heisse Umschläge). Tympanitischer Schall. Intensiver Druckschmerz über der kindskopfgrossen Geschwulst. Deutliches Fluctuationsgefühl. Zunge grau belegt, trocken. Aufstossen, Erbrechen. Gelbe Hautfarbe, collabirtes Aussehen. Temp. 39,2; Puls 130, von leidlicher Füllung. — Operation 7. Juni. Schnitt parallel dem Lig. Poup. Schichtweises Durchtrennen der Bauchdecken; Eröffnung des Abscesses. Entleerung von circa 1000 Ccm. fäculent riechenden Eiters. Tamponade der etwa zweifaustgrossen Höhle, die überall hin abgekapselt zu sein scheint, mit Jodoformgaze. — Verlauf. Unter anfänglich täglichem, später seltenerem Verbandwechsel reinigte sich die Wundhöhle und trat die Granulation ein. Sechs Tage nach der Operation war der Patient fieberfrei und befand sich subjectiv wohl. — Heilung am 12. Juli 1890. — Dauer 36 Tage. (Es hat sich hier um eine recidivirende Form von Perityphlitis gehandelt.)

30. Mahlke, Kind, 10 Jahre alt. Aufgenommen 25. Juni, entlassen 17. Aug. 1890. Operirt am 4. Tage nach der Erkrankung im Krankenhause Moabit. — Anamnese. Am 23. Juni erkrankt mit Leibschmerzen, in der Nacht vom 23./24. 2 mal Stuhlgang; 24. Juni Erbrechen, fiel auf der Strasse rücklings über und klagt seitdem über starke Schmerzen in der rechten Seite. — Befund und Symptome vor der Operation. Schwächlich ge-

bauter Knabe, Abdomen nicht aufgetrieben, Schall tympanitisch und in der Ileocöcalgegend etwas dumpfer, dort intensiver Druckschmerz. Resistenz nicht deutlich fühlbar. Das rechte Bein im Hüftgelenk in Flexion und Adduction. Bewegungen im Hüftgelenk frei. Psoitis e perityphlitide. Temp. 39°. — Operation 26. Juni. Schnitt wie zur Unterbindung der Iliaca bis aufs Peritoneum. Ablösung dieses stumpf bis zum Psoas. Dort liegt der eitrig infiltrirte, zum Theil gangränöse Proc. vermiformis. Er wird vorgezogen und etwa 1 Cm. vom Coecum entfernt abgebunden, die Wundränder nach innen eingestülpt. Jodoformgazetamponade. In dem resecirten Proc. vermiformis befand sich ein kirschkerngrosser Kothstein. — Verlauf. Patient hatte noch bis zum 2. Juli höhere Temperaturen, die aber wohl von einem in der Tiefe der Wundhöhle zurückgebliebenen Jodoformstreifen herrührten. Nach dessen Entfernung normale Temperatur und normaler Verlauf. — Heilung 17. August 1890. — Dauer 54 Tage. — Spätere Nachrichten. 28. Februar 1892. Bisher von Seiten des Darmtractus keinerlei Beschwerden mehr. Vorwölbung der Narbe beim Husten.

31. Schlosshauer, Ehefrau, 50 Jahre alt. Aufgenommen 11. October, entlassen 18. December 1890. Operirt am 10. Tage nach der Erkrankung im Krankenhause Moabit. — Anamnese. 3 Zangengeburten, letzte vor 12 Jahren. Sonst gesund; vor 10 Tagen allgemeines Schlechtbefinden, starke Schmerzen in der rechten Unterbauchgegend, musste sich zu Bett legen. Kein Schüttelfrost, kein Erbrechen, mit Eisblase behandelt. — Befund und Symptome vor der Operation. Oberhalb des Lig. Poup. eine zweihandtellergrosse geröthete, schmerzhafte, das Gefühl der Fluctuation gebende Resistenz. Darüber Dämpfung. Patientin sehr schwach, macht einen septischen Eindruck. Temp. 38,6°, Puls 104, dünn. — Operation 11. October. Bogenförmiger Schnitt parallel dem Lig. Poup. bis auf die Fascia transversa. Diese ist mit dem Peritoneum verlöthet, kleine Incision, Erweiterung mit Kornzange und Finger. Eröffnung einer grossen, besonders nach oben reichenden Höhle, die sich nach Entleerung des jauchigen Eiters schwammig anfühlt und stark blutet. In der Höhle ein Strang zu fühlen (Proc. vermiformis?) Drainrohr, daneben leichte Tamponade. — Verlauf. Unter häufigen Verbänden wird bald gute Granulation erzielt. Die Patientin erholt sich sichtlich. Vernarbung der Wunde am 26. November. Heilung 26. November 1890. — Dauer 47 Tage. (Der grosse Eiterherd wohl durch Infection eines fibrösen Exsudats erklärlich.)

32. Pätzold, Schüler, 14 Jahre alt. Aufgenommen 15. November, entlassen 31. December 1890. Operirt am 14. Tage nach der Erkrankung im Krankenhause Moabit. — Anamnese. In der Nacht vom 2./3. Nov. plötzlich erkrankt mit Erbrechen und heftigen Schmerzen in der Ileocöcalgegend. Am 3. November reichlich dünner Stuhl, seitdem Stuhlverstopfung. Behandlung bestand in Opium, kalten Umschlägen, Eingiessungen und Blutegeln. — Befund und Symptome vor der Operation. Abdomen nicht aufgetrieben, die Ileocöcalgegend erscheint leicht vorgewölbt, Percussionsschall hier vollkommen leer, sonst überall tympanitisch. In der Ileocöcalgegend intensiver Druckschmerz und deutlich fühl- und abgrenzbare Resistenz. Zunge belegt, feucht. Temperatur Abends 39,4°, Morgens 38,4°, Puls 90, gute Füllung. — Operation 16. November. Schnitt wie zur Unter-

bindung der Iliaca, bei Durchtrennung der untersten Schichten wird schon der Abscess eröffnet und eine reichliche Menge fäculent riechenden Eiters entleert. Die Abscesshöhle ist gross und besonders nach oben zu entwickelt. Jodoformgazetamponade. — Verlauf. Nachdem anfangs tamponirt worden war, wird später ein Drain eingesetzt. Verlauf ohne bemerkenswerthen Zwischenfall. Vernarbung erfolgt Ende December. Heilung 31. December 1890. Dauer 36 Tage. — Spätere Nachrichten. Patient stellte sich am 28. Februar 1892 wieder vor. Er hat bisher keinerlei Beschwerden gehabt, die Narbe ist fest und wölbt sich auch beim Husten nicht vor. Patient ist keineswegs bei der Arbeit behindert.

33. Dinter, Dienstmädchen. Aufgenommen 7. Mai, entlassen 21. December 1891. Operirt am 5. Tage (7. Tage) nach der Erkrankung im Krankenhause Moabit. — Anamnese. Früher stets gesund. Seit 14 Tagen träger Stuhl mit öfteren Leibschmerzen. 3. Mai plötzliche starke Schmerzen in der rechten Unterbauchgegend, die Patientin zwangen, sich zu Bett zu legen. Die Behandlung bestand in Eisblase und Opium (innere Abtheilung). Letzter Stuhl am 2. Mai. — Befund und Symptome vor der Operation. Abdomen mässig aufgetrieben, tympanitischer Schall mit Ausnahme der Ileocöcalgegend, wo Dämpfung besteht. Dort auch medianwärts und parallel dem Lig. Poup. eine deutliche strangförmige Resistenz. Diese Gegend ist sowohl auf Druck wie spontan sehr schmerzhaft. Temp. 38,5°. — Zweizeitige Operation 7. Mai. Schnitt parallel dem Lig. Poup. bis aufs Peritoneum. Dieses wölbt sich in der Wunde vor; darunter fühlt man aber nicht mit demselben verwachsen die strangförmige Resistenz. Probepunction ergiebt eine geringe Menge Eiter. Tamponade. Abendtemperatur 39°. — Verlauf. 8. Mai. Probepunction ohne Resultat. 9. Mai. Das Peritoneum mit der Resistenz verwachsen. Probepunction ergiebt Eiter. Eröffnung mittelst Paquelin. Tamponade. Die Heilung geht normal von statten bis auf eine feine tiefe Fistel, die sich nicht schliessen will. Eine stärkere Eiteransammlung in der Tiefe macht am 26. August 1891 eine erneute Spaltung nothwendig, die aber auch nur bis auf eine Fistel ausheilt. Eine dritte Spaltung endlich am 12. December erweist, dass diese Fistel der Proc. vermif. ist. Er wird resecirt, die Wunde durch Nähte verschlossen, und diese heilt primär. Heilung 21. December 1891. Dauer 229 Tage. — Spätere Nachrichten. Brieflichen Nachrichten zufolge befand Patientin sich am 29. Februar 1892 vollkommen wohl. Kein Bauchbruch. Derselbe Befund October 1893.

34. Aust, Schlosser, 22 Jahre alt. Aufgenommen 2. Juni, entlassen 31. Juli 1891. Operirt am 13. Tage nach der Erkrankung im Krankenhause Moabit. — Anamnese. 23. Mai. Diffuse Schmerzen im ganzen Leibe mit Stuhlverstopfung. 27. Mai localisirten sich die Schmerzen in der rechten Unterbauchgegend. 28. Mai bemerkte Patient dort eine Vorwölbung. Die Stuhlverhaltung suchte Patient mit Abführmitteln zu heben. Kein Erbrechen. Abendtemperatur bis 39°. — Befund und Symptome vor der Operation. Mässig kräftiger Mann von blasser Gesichtsfarbe. Abdomen nicht aufgetrieben, in der Ileocöcalgegend geringe Vorwölbung; über derselben Dämpfung; man fühlt in der Mitte oberhalb des Lig. Poup. eine orangegrosse Resistenz, die scheinbar fluctuirt. Geringer Druckschmerz. Zunge

belegt. Temp. 38,8°. — Operation. Bogenförmiger grosser Schnitt über die Resistenz, Durchtrennung bis auf die mit dem Peritoneum verwachsene Fascia transversa. Es werden die Weichtheile zurückgeschoben, bis die Darmbeinschaufel sichtbar wird. Eine gleich daneben gemachte Probepunction ergiebt Eiter. Eröffnung mit dem Paquelin. Entleerung von viel Eiter. Der eingeführte Finger constatirt eine grosse Höhle nach hinten unten. Der Proc. vermif. wird nicht mit Deutlichkeit gefühlt. Der Wundverlauf geht ohne Zwischenfall vor sich. 22. Juni. Zugeheilt bis auf eine Fistel, die noch einen Monat bis zum Verschluss gebraucht. Heilung 31. Juli 1891. Dauer 59 Tage. — Spätere Nachrichten. Patient ist bis zum 24. Februar 1892 ohne Beschwerden geblieben. Die Narbe ist fest und geschlossen, geringe Vorwölbung beim Husten. August 1893 wegen Phthisis incipiens im Krankenhause. Narbe fest; kein Bruch.

35. Genschow, Arbeiter, 28 Jahre alt. Aufgenommen 3. August, entlassen 18. September 1891. Operirt am 11. Tage nach der Erkrankung im Krankenhause Moabit. — Anamnese. 1878 Typhus, sonst gesund. Vor 11 Tagen Schmerzen in der rechten Unterbauchgegend mit Schüttelfrost und Diarrhoe. Behandlung mit Eisblase und Opium. Es stellte sich nun Stuhlverstopfung ein. — Befund und Symptome vor der Operation. Abdomen nicht aufgetrieben. In der Ileocöcalgegend flache Hervorwölbung und circa handtellergrosse Resistenz. Diese ist intensiv schmerzhaft auf Druck. Temp. 38,4°. — Operation 4. August. Schnitt in der Nähe des Darmbeinkammes bis aufs Peritoneum. Neben dem Darmbeinkamme deutliche Resistenz, die bei Punction jauchigen, fäculent riechenden Eiter ergiebt. Eröffnung mittelst Paquelin, Entleerung einiger Esslöffel Eiter. Man sieht in der Höhle den an seinem Ende perforirten Proc. vermif., der aber mit den Darmschlingen fest verwachsen ist; deshalb wird von der beabsichtigten Resection Abstand genommen. Die Höhle erstreckt sich hauptsächlich nach hinten auf die Darmbeinschaufel. Tamponade. Abendtemperatur 40,2°. — Im weiteren Verlauf bildet sich eine Kothfistel, die nach Abstossung vieler gangränöser Fetzen (Wurmfortsatz) am 14. August zum Verschluss gelangt. Von da ab normaler Verschluss der Höhle durch Granulation. Heilung 18. Nov. 1891. Dauer 46 Tage. — Spätere Nachrichten. Bis zum 28. Februar 1892 keinerlei Beschwerden, die Narbe ist fest und geschlossen, wölbt sich beim Husten etwas vor. 9. August 1892 bestes Wohlbefinden, keine Beschwerden bei der Verdauung. Narbe wölbt sich beim Husten etwas vor; kein deutlicher Bruch.

36. Brandenburger, Arbeiter, 28 Jahre alt. Aufgenommen 28. December 1891, entlassen 7. Februar 1892. Operirt am 5. Tage nach der Erkrankung im Krankenhause Moabit. — Anamnese. 25. December. Schüttelfrost und Uebelkeit, heftige Schmerzen in der Magengegend. 27. December. Die Schmerzen wurden intensiver und localisirten sich in der Ileocöcalgegend. Stuhlverhaltung. — Befund und Symptome vor der Operation. Kräftiger Mann; Abdomen rechts etwas mehr vorgewölbt, als links; nicht aufgetrieben, tympanitischer Schall mit Ausnahme in der Ileocöcalgegend etwas gedämpft. Gänseeigrosse Resistenz; ausserordentliche Druckempfindlichkeit. Temp. 38,6°. Puls 90. — Operation 29. December. Bogenförmiger Schnitt über die Resistenz, etwas höher als gewöhnlich,

bis auf die mit dem Peritoneum verwachsene und gelblich verfärbte Fascia transversa. Die Probepunction ergiebt Eiter, aber in der Nähe des Darmbeinkammes. Bei dem Versuche, mittelst Paquelin hier den Abscess zu eröffnen, wird der Darm verletzt. Es entleert sich mit Eiter vermischter Koth. Es wird nun der Abscess weiter nach der Beckenschaufel zu breit eröffnet. In der Tiefe liegt der gangränöse Proc. vermif., aus dem ein Kothstein entfernt wird. Resection unmöglich. — Verlauf. Unter häufigem Verbandwechsel, bei dem nur vom 4. bis zum 6. Januar Spuren von Koth gefunden werden, gelangt die Wunde zur vollkommenen Heilung. Heilung 7. Februar 1892. Dauer 42 Tage.

37. Hauk, Bäcker, 19 Jahre alt. Aufgenommen 1. Januar, entlassen 10. März 1892. Operirt am 50. Tage nach Beginn der Erkrankung im Krankenhause Moabit. — Anamnese. Patient (Phthisiker) wurde schon über einen Monat auf der inneren Abtheilung wegen starker Leibschmerzen, besonders in der Ileocöcalgegend, die mit hohem Fieber, Erbrechen und häufigeren Collapszuständen einhergingen, behandelt (mehrfache acute Nachschübe). — Befund und Symptome vor der Operation. Sehr decrepider Mann; das Abdomen giebt tympanitischen Schall mit Ausnahme der Ileocöcalgegend, wo Dämpfung ist. Hier befindet sich eine breite Resistenz, die auf Druck stark schmerzhaft ist. Kothiges Erbrechen. Temp. 38,5°. Decubitus, Pleuraexsudat. — Operation 13. Januar 1892. Grosser bogenförmiger Schnitt nahe dem Darmbeinkamm, bis auf die mit dem Peritoneum verwachsene Fascia transversa. Bei dem Versuch, diese für sich zu spalten, wird der Abscess eröffnet, aber nur etwa ein Esslöffel Eiter entleert. Der eingeführte Finger gelangt in eine grosse Höhle, die sich besonders weit nach hinten ausdehnt. Der Proc. vermif. wird nicht mehr vorgefunden. — Verlauf. Nach einigen Tagen sistirt das Erbrechen, die Wunde reinigt sich bald, jedoch bleibt das Fieber noch immer bestehen; wegen seiner übrigen Erkrankung muss noch die Thorakocentese gemacht werden. Nach derselben wird die Temperatur auch normal und die Heilung der Abdominalwunde nimmt guten Fortgang. Heilung 10. März 1892. Dauer 60 Tage. — Spätere Nachrichten. Patient befindet sich seiner Phthise wegen im Krankenhause. 1. Januar 1893 gebessert entlassen, kein Bauchbruch.

38. Rosenfeld, Diener, 22 Jahre alt. Aufgenommen 6. Februar, entlassen 14. Mai 1892. Operirt am 11. Tage nach Beginn der Erkrankung im Krankenhause Moabit. — Anamnese. 26. Januar erkrankte Patient plötzlich mit Schmerzen in der rechten Unterbauchgegend, Frost- und Hitzegefühl, Schwindel, Erbrechen. Seit dem 3. Februar auf der inneren Abtheilung mit Eis und Opium behandelt. — Befund und Symptome vor der Operation. Abdomen eingezogen, in der Ileocöcalgegend etwas vorgewölbt. Hier Dämpfung, sonst tympanitischer Schall. Eine 3 Finger breite, dem Darmbein und Poupart'schen Bande entlang ziehende Zone gedämpft. In dieser Ausdehnung auch Resistenz. Starker Druckschmerz. Temp. 38,8°. Puls frequent, aber regelmässig und von guter Beschaffenheit. Zunge belegt und feucht. Im Urin viel Indican. — Operation 6. Februar 1892. Schnitt nahe am Darmbeinkamme bis aufs Peritoneum. Dieses wird ein Stück weit von der Darmbeinschaufel losgelöst, und bei diesem Versuch reisst es ein, und es entleert sich viel übelriechender Eiter. Sehr grosse,

besonders nach hinten ausgedehnte Höhle. — Verlauf. Um dem sehr reichlichen Secret guten Abfluss zu verschaffen, wird eine Gegenöffnung etwa in der Mitte zwischen 12. Rippe und Darmbeinkamm in der Scapularlinie gemacht. Von da ab normaler Wundverlauf. 23. Februar. Wunde gereinigt, granulirt früh. Entfernung des Drains. 4. März. Wunde bis auf kleine Fistel geschlossen. 12. März spontaner Abgang eines bohnengrossen Kothsteins, rascher Schluss der Fistel. Heilung 14. Mai 1892. Narbe liegt dicht am Darmbein, ist sehr fest, keine Spur eines Bauchbruchs. Keine Resistenz in der Fossa iliaca zu fühlen; keine Druckempfindlichkeit. Vorzügliches Allgemeinbefinden. Dauer 96 Tage.

39. Gooss, Adolf, 22 Jahre alt. Aufgenommen 27. Mai 1892. Operirt am 13. Tage nach Beginn der Erkrankung im Krankenhause Moabit. — Anamnese. Pat. litt oft an Obstipation. Am 15. Mai nach Abendessen Schmerzen im Leibe, die mit wechselnder Intensität bis zum 22. anhielten. Am 18. Mai mehrmals Stuhlgang. Am 22. Mai Abends Fieber, Schüttelfrost, heftige Schmerzen in der Ileocöcalgegend. Fieber 39—40°, besteht in den nächsten Tagen fort. Schmerzen ziehen sich nach dem Rücken zu. — Befund und Symptome vor der Operation. Deutlich palpabler Tumor in der Ileocöcalgegend. Starke Druckempfindlichkeit. Temp. 39,3°. Zunge stark belegt. — Operation. 28. Mai. Schnitt nahe dem Lig. Poupartii circa 18 Cm. lang. Durchtrennung der Muskelschichten. Eröffnung des ziemlich tief gelegenen Abscesses, aus dem sich reichlicher übelriechender Eiter entleert. Es findet sich auch ein Kothstein. 29. Mai. Fieber besteht fort, 39,0°. Contraincision nach hinten über die Crista ilei. Durchführung eines Drains. — Verlauf. 30. Mai. Abfall der Temperatur zur Norm. 31. Mai. Wohlbefinden. 17. Juni. Entfernung des Drains. 21. Juni. Patient verlässt das Bett. Geheilt. (Hier hatte die Appendicitis simplex schon vor der Perforation Symptome gemacht.)

40. Buchheim, Schülerin, 13 Jahre alt. Aufgenommen 10. Juli, entlassen 31. August 1892. Operirt am 15. Tage nach der Erkrankung im Krankenhaus Moabit. — Anamnese. Im März 1892 Blinddarmentzündung, conservativ behandelt. 26. Juni plötzlich heftige Schmerzen in der rechten Seite. Erbrechen grüner Massen; hohes Fieber; kein Schüttelfrost; Verstopfung. 30. Juni spontaner Stuhl. 2. Juli ein solcher auf Ol. Ricin. 4. Juli heftige Schmerzen rechts, die nach der Lebergegend ausstrahlen. 8. Juli Ohnmachtsanfall nach einem durch Abführmittel erzeugten Stuhl. — Befund und Symptome vor der Operation. Stark abgemagertes Kind, schwerer Allgemeinzustand. Zunge dick belegt. Temp. 38,7°; heftige Schmerzen in der Ileocöcalgegend, die hervorgewölbt und gedämpft ist. Tumor bis circa 3 Querfinger an die Mittellinie gehend, deutlich abgrenzbar. Von der Lumbalgegend am Rücken nach der Vorderfläche zu Fluctuation fühlbar. — Operation. 10. Juli. Schnitt am Darmbeinkamm. Schichtweises Vorgehen. Peritoneum mit Fascia transversa verwachsen. Punction ergiebt sofort Eiter. Incision mit Messer. Breite Spaltung. Entleerung von fäcal riechendem Eiter; dabei einige Kothbröckel. an tiefster Stelle des Abscesses hinten oberhalb der Crista ilei eine Contraincision und Durchführung eines Drains. Tamponade. — Verlauf. 11. Juli. Abfall des Fiebers. Die Abscesshöhle verkleinert sich durch Anrücken der medianen Wand der Höhle, an dieser ein dicker Strang, der

als der verödete Proc. vermiformis imponirt. 19. Juni. Höhle reinigt sich rasch und verkleinert sich. Wohlbefinden. Entfernung des Drains. 31. August mit kleiner Fistel entlassen. — Am 5. September völlige Heilung und Uebernarbung. — Dauer 56 Tage. — Anfang December 1893 revidirt: völlig gesund; keine Hernie.

41. Hauffe, Sophie, Kind, 9 Jahre alt. Aufgenommen 26. Septbr., entlassen 11. November 1892. Operirt am 8. Tage nach Beginn der Erkrankung im Krankenhause Moabit. — Anamnese. Kind war bisher stets gesund; es erkrankte am 18. September (8 Tage vor der Aufnahme) in der Schule mit Uebelkeit, Mattigkeit, Appetitmangel. Wiederholtes Erbrechen nach Nahrungsaufnahme. Heftige Schmerzen in der rechten Bauchseite nehmen in den folgenden Tagen noch zu, ebenso stellt sich Fieber ein; letzter Stuhl am 17. September. Am 4. Tage auf ein Abführmittel anfangs sehr harter, dann diarrhoischer Stuhl; seitdem wieder Verstopfung. — Befund und Symptome vor der Operation. Mässig entwickeltes Kind, leidender Gesichtsausdruck. Brustorgane normal. Zunge dick belegt, doch feucht. In der Ileocöcalgegend nahe der Spina ant. sup. circumscripta sehr druckempfindliche Stelle mit gedämpft tympanitischem Schall. Temp. 38,5°. — Operation. 26. Septemb. Narkose. Schnitt am Darmbeinkamm, schichtweise Durchtrennung der Bauchdecke bis zum Peritoneum. Probepunction ergiebt Eiter in der Richtung nach hinten oben. Nach Zurückschiebung des Peritoneums wird der Abscess mit spitzem Messer von hinten her eröffnet; Entleerung von circa 3 Esslöffel Eiter. Alsdann breite Spaltung; in der Tiefe der etwas über wallnussgrossen Abscesshöhle sieht man den allseitig fest verwachsenen Wurmfortsatz; es gelingt nur ein circa 2 Cm. langes Stück nach doppelter Unterbindung zu reseciren. Tamponade der ganzen Höhle. — Verlauf. 27. September. Besserung des Allgemeinbefindens. Temp. 38,0°. 29. September auf Ricinusöl reichlicher Stuhlgang. Temperatur normal nach langsamem Abfall. 15. October. Wunde vollkommen gereinigt und sehr verkleinert. 7. November. Patientin verlässt das Bett. 14. November völlige Vernarbung, kein Bauchbruch. Guter Appetit, vorzügliches Allgemeinbefinden. 19. November geheilt entlassen. — Geheilt 14. November 1892. — Dauer 50 Tage.

42. Masuk, Mathilde, Ehefrau, 36 Jahre alt. Aufgenommen 7. Jan., entlassen 12. Februar 1893. Operirt am 13. Tage nach Beginn der Erkrankung im Krankenhause Moabit. — Anamnese. Im 12. Lebensjahr Pneumonie. 7 normale Geburten. Vor 1 Jahr und vor 6 Wochen Schmerzen in der rechten Unterbauchgegend, die bei Bettruhe in einigen Tagen schwanden. Am 25. December 1892 Erkrankung mit starken Schmerzen in der rechten Unterbauchgegend und heftigem Erbrechen, Frost und Hitze. Behandlung mit kalten Umschlägen und Arzneien. Am 7. Januar zur Operation ins Krankenhaus geschickt. — Befund und Symptome vor der Operation. Mittelgrosse, ziemlich kräftige Frau von elendem Aussehen. Temperatur normal; Puls 120. In der Ileocöcalgegend deutliche Vorwölbung, die wurstförmig parallel dem Lig. Poupart. verläuft. Deutliche Resistenz von Orangengrösse, scharf nach innen abgegrenzt; Palpation schmerzhaft. Gedämpfter Percussionsschall; übriges Abdomen normal. Uterus retroflectirt, leicht aufzurichten. Resistenz ist von

der Scheide aus nicht zu erreichen. — Operation. 7. Januar 1893. Narkose. Ueblicher Haut- und Muskelschnitt. Fascia transversa stark schwartig verdickt (circa ½ Cm.), fest mit dem Peritoneum verwachsen und gelblich verfärbt. Probepunction ergiebt dicken fäculenten Eiter. Spaltung. Entleerung von circa einem Tassenkopf Eiter, kein Kothstein. In der Tiefe der Höhle ein über stricknadeldicker Strang von oben aussen nach unten innen ziehend, der sich weder nach oben noch unten isoliren lässt (wahrscheinlich der Wurmfortsatz). Nach Freilegung aller Buchten zeigen sich schliesslich zwei Abtheilungen; der bei der Präparation künstlich erzeugte Recessus auf dem Musc. iliacus, durch eine dicke Schwarte von der eigentlichen Wundhöhle getrennt, die circa faustgross ist und mehr medianwärts liegt. Tamponade. Verband. — Verlauf. 8. Januar. Temp. 38,3°. Stuhlgang durch Eingiessung. Katheterismus. 9. Januar. Temperatur normal. Appetit. Auffallende Besserung des Allgemeinbefindens. 11. Januar. Wunde beginnt sich zu reinigen. 17. Januar. Beide Wundtaschen sehr verkleinert. Eigentliche Höhle noch circa citronengross. Gute Granulationen. 29. Januar. Höhle noch wallnussgross. 9. Februar. Höhle geschlossen; es besteht noch ein 1 Cm. breiter Granulationsstreif. Auf Wunsch in poliklinische Behandlung. 15. Februar. Völlige Uebernarbung. — Heilung 18. Februar 1893. — Dauer 42 Tage.

43. Dahms, Wilhelmine, Ehefrau, 53 Jahre alt. Aufgenommen 12. Januar, entlassen 12. März 1893. Operirt am 23. Tage nach Beginn der Erkrankung im Krankenhause Moabit. — Anamnese. Früher nie ernstlich krank. Seit October anfallsweise auftretende Schmerzen der rechten Unterbauchgegend (Appendicitis simplex). Patientin war stets nur wenige Tage bettlägerig. Circa 3—4 Anfälle. 22. December. Abermalige Erkrankung mit Schmerzen rechts im Leib, starkes Fieber. Kopfweh, Uebelkeit, Erbrechen (Append. perforativa). Der sonst regelmässige Stuhl in den ersten Tagen angehalten, dann wieder normal. Bisherige Behandlung mit Opium, Umschlägen und Jodpinselung. — Befund und Symptome vor der Operation. Circa 2 Querfinger oberhalb der rechten Spin. ant. sup. fühlt man einen harten, mässig empfindlichen Tumor, der sich wulstartig bis zur Mitte des Lig. Poup. nach unten erstreckt, daselbst gedämpfter tympanitischer Schall, übriges Abdomen weich. Senile Atrophie der Genitalien, die mit dem Tumor nicht im Zusammenhang sind. Uebrige Organe normal. Temperatur normal. Puls gut und regelmässig, 72. — Operation 14. Januar. Narkose. Schnitt am Darmbeinkamm. Beim Versuch, das Peritoneum vom Iliacus abzulösen, wird der Abscess eröffnet, aus dem sich circa 150 Ccm. nicht fäcal riechenden Eiters entleert. In der Nähe des unteren Wundwinkels findet sich an der Innen- und Vorderseite der Abscesshöhle ein kleinfingerdicker Strang, der sich mühsam stumpf isoliren lässt und sich als der gerade von unten nach oben ziehende Wurmfortsatz herausstellt. Abbindung desselben. Resection eines 3½ Cm. langen Stückes mit stark verdickter Schleimhaut und schwartig degenerirter Muscularis. Eine Ausbuchtung der Abscesshöhle direct nach oben in die Fossa iliaca, eine zweite vom unteren Wundwinkel aus direct nach innen. Tamponade, Verband. Verlauf fieberfrei und normal, zuweilen Obstipationsbeschwerden, die auf Laxantien rasch schwinden. 21. Februar.

Es besteht nur noch eine flache Granulationsrinne, dessen Heilung dadurch sehr verlangsamt wird, dass der innere Wundrand gut Fingerbreit höher liegt als der äussere, der lippenartig in den Wundkanal eingezogen erscheint. Heilung 12. März 1893. Dauer 59 Tage.

44. Kiesow, Auguste, Dienstmädchen, 19 Jahre alt. Aufgenommen 15. Januar, entlassen 9. März 1893. Operirt am 3. Tage nach Beginn der Erkrankung im Krankenhause Moabit. — Anamnese. Früher Bleichsucht, stets gesund. Vor ca. 3/4 Jahr plötzlich heftige Schmerzen in rechter Bauchseite. Uebelkeit und Erbrechen, interne Behandlung, nach 3 Wochen gesund (Appendicitis perforativa). Seitdem oft Schmerzen rechts. Nachts vom 13. zum 14. Jan. plötzliches Erkranken mit Unbehagen, Kopfschmerz, Uebelkeit, Erbrechen, dabei Stiche in rechter Seite des Leibes, die allmählich stärker werden. Seitdem kein Stuhl, geringes Fieber (Recidiv). — Befund und Symptome vor der Operation. Zunge grauweiss belegt. Abdomen kaum aufgetrieben, Palpation derselben besonders rechts schmerzhaft. Percussion über der Fossa iliac. dextr. gedämpft in handtellergrosser Partie, die oberhalb des Ligam. Poupart. eine schmale Zone hellen Schalles lässt. Dicht am Darmbein fühlt man in der gedämpften Partie eine circa apfelgrosse Resistenz. Gynäkologische Untersuchung unterbleibt wegen Status virginalis. Temp. 38°. — Operation. Hautschnitt am Darmbeinkamm Lig. Poupart. Ablösung des Peritoneums von dem Musc. iliac., in den vorderen Theilen desselben ist Darm durchfühlbar, nach hinten zu gelangt man an den Tumor. Probepunction negativ. Bei schichtweiser Durchtrennung der Schwarten entleert sich plötzlich 1—2 Theelöffel Eiters. In der kleinen Abscesshöhle, die stumpf weiter geöffnet wird, fühlt man oben einen daumendicken, ziemlich dickwandigen Strang, dessen Kuppe nach aussen weist (Proc. vermif.). Dieselbe wird gespalten. Darminhalt entleert sich nicht. Sorgfältige Tamponade dieser Höhle, des kleinen Abscesses der Umgebung und der grossen Operationswundhöhle. Unmittelbar p. op. Collaps (Chloroform (?)); nach halbstündigen Bemühungen Besserung. Puls sehr frequent, heftige Schmerzen im ganzen Leibe. Urin kann nicht spontan gelassen werden, rasche Athmung. — Verlauf. 17. Januar Puls klein und frequent, blasse Lippen, kalter Schweiss, Uebelkeit. Schmerzen im ganzen Abdomen, das nicht aufgetrieben, weich und nicht druckschmerzhaft ist, innerlich Tr. Op. Wunde sieht gut aus, Secretion gering. 22. Januar allmähliche Besserung des Allgemeinbefindens. Auf Ol. Ricini Stuhlgang. 15. Februar. Wundhöhle granulirt gut und verkleinert sich schnell. 6. März. Wunde vollkommen geschlossen und übernarbt. Narbe liegt gut, dicht am Darmbein, kein Bauchbruch. Medianwärts von der Spin. il. ant. sup. leichte Resistenz, deren Palpation nicht schmerzhaft, gutes Allgemeinbefinden, keine Beschwerden, normaler Stuhlgang. 6. März 1893 Heilung. cf. 48. Dauer 50 Tage. Recidiv (s. Nr. 45).

45. Dieselbe Patientin. Aufgenommen 12. März, entlassen 9. Mai 1893. Operirt im Krankenhause Moabit. — Anamnese. Pat. war am 9. März entlassen worden. Bei der ersten Anstrengung stellten sich Schmerzen in der Narbe ein, die sich rasch so steigerten, dass Pat. das Krankenhaus wieder aufsucht. — Befund und Symptome vor der Operation. An der Narbe in der Mitte scheint ein erbsengrosser weisser Kern durch. In der

Höhe der Spina ant. sup. und circa 2 Querfinger vom Knochen entfernt ein circa citronengrosser praller Tumor, sehr empfindlich. Schall gedämpft, tympanitische Dämpfung erstreckt sich nicht ganz bis zum Lig. Poup., nimmt aberauf dem Rücken hin an Intensität zu. — Operation 14. März. Incision des Abscesses; es entleert sich reichlich rahmiger, kothig riechender Eiter. Erneute Spaltung der Narbe. Der Finger gelangt alsdann vom Abscess aus in eine mit Schwarten umkleidete Höhle. Ein dicker, sehr morscher Strang wird bruchstückweise entfernt, in einem derselben ein Lumen, das mit Schleimhaut umkleidet ist. Bei der Lösung wird trotz stumpfen vorsichtigen Arbeitens 2 mal das Peritoneum eröffnet und sofort tamponirt. Tamponade der Wundhöhle. — Verlauf. 18. März bei täglichem Verbandwechsel normaler Wundverlauf. 27. März Laxantien infolge Obstipation nöthig. 9. April Wohlbefinden. Völlig schmerzfrei. Resistenz geschwunden. 2. April Narbe völlig überhäutet. 7. April Patientin geht umher, gute Narbe, kein Bauchbruch. Bei tiefem Druck noch etwas derbere Resistenz als links, hie und da etwas Schmerz. Heilung 2. Mai 1893. Dauer 51 Tage. (Hier hatte offenbar der bei der ersten Operation gespaltene aber in der Wundhöhle zurückgelassene Wurmfortsatz das Recidiv verursacht.)

46. Engelshausen, Arbeitsbursche, 16 Jahre alt. Aufgenommen 30. October, entlassen 20. December 1893. Operirt am 8. Tage nach Beginn der Erkrankung im Krankenhause Moabit. — Anamnese. Vor einem Jahre fieberhafter Magenkatarrh mit Schmerzen in rechter Seite, Erbrechen und Verstopfung. 5 Wochen krank (Append. perforativa). Seitdem stets Beschwerden rechts und Obstipation. Ab und zu Verschlimmerung, dazwischen schmerzfreie Intervalle. Vor 6 Wochen wieder (3 Wochen) bettlägerig (erstes Recidiv). Am 22. Oct. 1893 plötzlich heftige Schmerzen rechts, Erbrechen, Verstopfung, Kopfschmerz, Hitze. Am 25. Oct. einmal Stuhl, seitdem nicht wieder. Am 27. und 28. Oct. je einmal Erbrechen, das letzte Mal auf Ol. Ric. (zweites Recidiv). — Befund und Symptome vor der Operation. Mittlerer Körperbau. Zunge belegt, trocken. Der ganze Leib mässig schmerzhaft, spontan und auf Druck; in der Ileocöcalgegend etwa handtellergrosse, etwas vorgewölbte schmerzhafte Resistenz mit Dämpfung des Percussionsschalls, keine Fluctuation nachweisbar. Stuhl angehalten. Puls 104, von mittlerer Spannung. — Operation 30. October. Typischer Schnitt. Abhebung des Bauchfells vom Iliacus. Probepunction ergiebt Eiter. Nach Eröffnung der Höhle entleeren sich circa 200 Ccm. stinkender Jauche. Höhle allseitig abgeschlossen. Pr. v. lässt sich lösen; er ist sehr morsch und eitrig infiltrirt. Resection. Tamponade. — Verlauf. 1. November. Temperatur allmählich abgefallen. 10. November. Höhle zeigt gute Granulationen. 12. December. Völlige Uebernarbung. 20. December Entlassung. Heilung. Dauer 43 Tage.

Appendicitis perforativa. Lage des Abscesses nach innen. (Nr. 46 bis 56.)

47. C. E., 8 Jahre alt. Aufgenommen Februar 1888. Operirt am 5.—6. Tage nach der Erkrankung in der Privatwohnung. — Anamnese. Zwei Anfälle, der erste dauerte 2 Tage unter mässigem Fieber und heftigen

Schmerzen in der Ileocöcalgegend. Auf Ricinus schnelle Besserung; Pat. steht auf; an demselben Tage wieder heftige Schmerzen; auf Ricinus keine Besserung. — Befund und Symptome vor der Operation. Starker Druckschmerz, Resistenz fühlbar, sie reichte bis zum Nabel und überschritt nach links erheblich die Medianlinie. Vorwölbung an der lateralen Seite des rechten Rectus. Geringes Fieber. — Operation. Incision über der Kuppe der Hervorwölbung an der Aussenseite des Rectus. Eiterentleerung. Der Abscess lag sehr oberflächlich, deswegen konnte er in diesem Falle durch besagten Schnitt erreicht werden. Für gewöhnlich liegen aber an dieser Stelle noch Dünndarmschlingen über dem Abscess. — Verlauf. Eiter roch durch einige Tage fäcal, dann aber reinigte sich die Höhle bald, und es trat gute Granulation ein. — Heilung. Kein Bauchbruch.

48. Bredow, Ehefrau, 42 Jahre alt. Aufgenommen 23. Januar, entlassen 6. Mai 1891. Operirt 4 Tage nach der Erkrankung im Krankenhause Moabit. — Anamnese. 15. December 1890 zuletzt geboren, ist am 8. Tage aufgestanden. 8 Tage darauf Schmerzen im Unterleibe, wird auf der inneren Abtheilung behandelt, fühlt sich wieder ganz wohl und ist ausser Bett, als sie am 21. Januar 1891 unter ansteigender Temperatur einen plötzlichen Schmerz in der Ileocöcalgegend spürt. — Befund und Symptome vor der Operation. Abdomen mässig aufgetrieben, tympanitischer Schall in der Ileocöcalgegend, etwas kurz. Dort starker Druckschmerz und oberhalb, etwa in der Mitte des Lig. Poup., eine langgestreckte Resistenz, die sich nach unten abgrenzen lässt, nach oben in eine diffuse Infiltration übergeht. Leichte Diarrhoe. Temp. 39,0. Auf beiden Lungen phthisische Symptome. — Operation 24. Januar 1891. Schnitt über die Resistenz bis auf die fest mit dem Peritoneum verwachsene Fascia transversa. Probepunction ergiebt Eiter. Eröffnung mittelst Paquelin. Tamponade. — Verlauf. Sofortiger Abfall des Fiebers. 27. Januar. Temperaturanstieg bis 39,2; Erweiterung der Oeffnung. Man gelangt in eine Höhle, die allseitig von verwachsenen Darmschlingen gebildet wird. Ein missfarbiger dünner Strang wird als Proc. vermif. angesprochen, aber nicht resecirt wegen der Verwachsungen. Bei täglichem Verbandwechsel allmählicher, aber langsamer Temperaturabfall. Seit dem 19. Febr. Abends nie mehr über 37,8. Normaler Wundverlauf, jedoch heilt eine feine Fistel erst sehr langsam zu. — Heilung 6. Mai. — Dauer 120 Tage. — Nach brieflichen Nachrichten vom 28. Februar 1892 befindet Patientin sich vollkommen wohl, die Narbe ist geschlossen geblieben.

49. Schäffer, Ehefrau, 48 Jahre alt. Aufgenommen 14. April, entlassen 12. Mai 1891. Operirt 15 Tage nach Beginn der Erkrankung im Krankenhause Moabit. — Anamnese. Nie geboren; keine vorhergegangenen Erkrankungen. 1. April. Plötzlich Nachts Schmerzen in der Ileocöcalgegend mit Erbrechen und Frösteln. Es wurde draussen Perityphlitis diagnosticirt und Operation empfohlen, aber von der Patientin verweigert, da sich bald wieder Wohlbefinden einstellte. Darauf durch 12 Tage keinen Stuhl, am 12. April Ol. Ricini, ein wenig Stuhl, aber sofort starke Schmerzen, aufgetriebenen Leib, Erbrechen. — Befund und Symptome vor der Operation. Sehr fette mittelgrosse Frau, starke Dyspnoe, profuse kalte Schweisse, Puls klein, unregelmässig, 128. Abdomen stark aufgetrieben, starker Druckschmerz, besonders rechts unten. Patientin erbricht Alles.

Temp. 38,8. — Operation. 15. April. Incision parallel dem Lig. Poup. bis aufs Peritoneum. Dieses verfärbt. Nach Eröffnung entleert sich reichlich eitrig-flockig getrübte Flüssigkeit; Dünndarmschlingen kommen zu Gesicht, und medianwärts fällt in die Wunde ein grosses derbes Uterusmyom. Tamponade, Ruhe, Excitantien. Temp. p. op. 38,0. Es war durch das Peritoneum eine Probepunction gemacht worden, die Canüle war in einen harten Körper eingedrungen, aber nichts wurde angesogen. Man muss annehmen, dass die Canüle in das Myom gerathen war. — Verlauf. 16. April. Verbandwechsel, die Höhle wird nach innen von verklebten Darmschlingen und dem Myom gebildet. Schlechtes Allgemeinbefinden, Erbrechen. 18. April. Allgemeinbefinden bessert sich, Dyspnoe geschwunden, Leib weniger empfindlich, Erbrechen. Auf Einlauf etwas Stuhl. 21. April. Das Erbrechen sistirt. Auf Ol. Ricini reichlich Stuhl. Von da ab normaler Wundverlauf. — Entlassen mit noch linsengrosser Granulationsfläche am 11. Mai. — Dauer 28 Tage. — Spätere Nachrichten. Patientin stellte sich am 25. Februar 1892 vor, war bezüglich ihres Unterleibsleidens vollkommen zufrieden. Die Narbe ist fest und geschlossen. Doch hat sich — die Patientin leidet an starkem Hängebauch — unterhalb der Narbe eine Hervorwölbung gebildet. Sie trägt eine Bauchbinde. Das Myom hat sich nicht vergrössert, keine Blutungen. Doppelseitiger Staar. (Es ist hier der Durchbruch eines perityphlitischen Abscesses in die freie Bauchhöhle wahrscheinlich. Die Operation hinderte die weitere Ausbreitung der Peritonitis).

50. Häffke, Köchin, 23 Jahre alt. Aufgenommen 21. Mai, entlassen 6. Juli 1892. Operirt 10 Tage nach der Erkrankung im Krankenhause Moabit. — Anamnese. 11. Mai. Plötzliche Erkrankung mit heftigen Magenschmerzen, die sich allmählich nach der Ileocöcalgegend ziehen. 17. Mai. Der Arzt constatirt deutliche Resistenz daselbst. 19. Mai. Spontaner breiiger Stuhl. Temperatur stets zwischen 38 und 39°. — Befund und Symptome vor der Operation. Patientin ist leicht benommen, starker Herpes labialis. Temp. 39°, Puls 120. Abdomen wenig aufgetrieben, in der Ileocöcalgegend etwas vorgewölbt. Schall hier in Ausdehnung von Handtellergrösse gedämpft. Deutliche Resistenz wahrnehmbar, die an ihrem oberen lateralen Rande sehr schmerzhaft auf Druck ist. — Operation. 21. Mai. Schnitt am Darmbeinkamm. Musc. und Fascia transversa mit dem Peritoneum verwachsen. Das Peritoneum wird bis zum Musc. iliacus freigemacht. Mehrere Probepunctionen negativ; plötzlich quillt aus einer Oeffnung Eiter hervor. Dilatation derselben und allmähliche weite Spaltung. Grosse Abscesshöhle mit Ausbuchtungen medianwärts und nach unten. Eiter fäcal. Ein 5—6 Cm. langer dicker Strang wird entfernt, in dessen Nähe ein mandelgrosser Kothstein gefühlt und beseitigt wird. Tamponade. — Verlauf. 22. Mai 1892 Abfall des Fiebers. 23. Mai Wohlbefinden. 31. Mai Abscesshöhle gereinigt. 30. Juni Angina. 4. Juli Tonsillotomie. 6. Juli. Wunde bis auf eine kleine, gut granulirende Stelle geschlossen. Keine Resistenz fühlbar, gutes Allgemeinbefinden. — Heilung. — Dauer 46 Tage. — Spätere Nachrichten. April 1893 wieder vorgestellt. Bauchbruch, der sich durch Binde zurückhalten lässt. Fast ohne Beschwerden.

51. Wittenberg, Conrad, Kind, 8 Jahre alt. Aufgenommen 8. August, entlassen 5. Oct. 1892. Operirt ca. 8 Tage nach Beginn der Erkran-

kung im Krankenhause Moabit. — Anamnese. 1. August heftiges Brechen wässriger Massen; rasch vorübergehendes Unwohlsein. Patient giebt an, von einem Kameraden beim Spielen gegen den Bauch getreten worden zu sein. Patient war bislang nicht bettlägerig, jedoch appetitlos und apathisch; klagte über Schmerzen, wenn er sich beim Spielen den Leib anstiess. 6. August bemerkte die Mutter beim Baden eine Schwellung in der rechten unteren Bauchseite. Eine Schwellung und bläuliche Verfärbung in der Lumbalgegend soll sich in den letzten Tagen verloren haben. Ueber Verhältnisse des Stuhlgangs ist der Mutter nichts bekannt. Das Kind, das noch heute die Schule besuchte, kommt zu Fuss ins Krankenhaus. — Befund und Symptome vor der Operation. Guter Ernährungszustand. Kein schweres Krankheitsbild. In dem Dreieck zwischen Lig. Poupart., Linea alba und einer von der Spina ant. sup. auf diese gefällten Senkrechten eine prall elastische, tumorartige Vorwölbung. Deutliche Abgrenzung nach oben und innen gegen die Umgebung. Undeutliche Fluctuation. Bein mit Vorliebe in der Hüfte leicht flectirt gehalten. Temperatur bis 38,2°. — Operation 9. August. Nach Abdrängung des Peritoneum vom Iliacus fühlt man den schräg liegenden, circa welschnussgrossen Tumor undeutlich fluctuiren. Sein oberer Pol hebt sich kuppelförmig gegen den Darm ab; geringe Verschieblichkeit. Auffindung des Eiters sehr schwierig. Erst nach vielen Punctionen einige Tropfen einer gelblichen Flüssigkeit. Die tieferen Muskelschichten der Bauchdecke sowie das parietale Peritoneum sind mit dem Tumor an seiner vorderen Fläche zu einer derben Schwarte verwachsen. Bei stumpfer Durchtrennung derselben reisst am oberen Ende des Tumors das Bauchfell ein. Der hinter den Tumor geführte Finger weist deutliche Fluctuation nach. Drei Catgutnähte für den Peritonealriss. Darauf stumpfes Vorgehen durch die morsche Abscesswand mit der Sonde und folgende Erweiterung mit der Kornzange. Es entleert sich circa ein Fingerhut dicklichen Eiters, dem ein kleiner Kothstein folgt. Die überall leicht abzupalpirende Abscesshöhle ist circa 1 1/2 Fingerglieder gross. Tamponade. Verband. — Verlauf. 10. August Fieber 38,4°. Wiederholtes Chloroformerbrechen. Keine Schmerzen. 11. August fieberfrei. Wohlbefinden. 13. August spontaner Stuhl. 15. August. Nekrotische Fetzen stossen sich ab. Höhle reinigt sich rasch. 22. August. Eigentliche Abscesshöhle völlig geschlossen; übrige Wunde granulirt frisch. 20. September. Wunde völlig verheilt und vernarbt. 5. October geheilt entlassen. — 20. September Heilung. — Dauer 43 Tage bis zur Heilung, 58 Tage bis zur Entlassung. Revision December 1893: Kein Bauchbruch, volles Wohlbefinden. — Es ist dies die einzige Beobachtung, wo sich ein Anschluss an ein Trauma eine Appendicitis perforativa einstellte. Wahrscheinlich bestand bereits längere Zeit die einfache Form der Appendicitis.

52. Bornitz, Gertrud, 20 Jahre alt. Aufgenommen 6. October, entlassen 11. December 1892. Operirt circa 3 Wochen nach der Erkrankung im Krankenhause Moabit. — Anamnese. Seit frühester Jugend besteht Verstopfung. Stuhl stets nur auf Abführmittel. Seit circa 3 Wochen Schmerzen im Magen und rechter Unterleibsgegend. Patientin war bislang nicht bettlägerig. Vor circa 8 Tagen soll in der rechten Unterbauch-

gegend eine Schwellung gewesen sein; beim Aufdrücken auf dieselbe soll man ein Knistern gefühlt haben. Diese Schwellung sei von selbst auf Umschläge zurückgegangen. In der Senator'schen Poliklinik wird Perityphlitis chronica constatirt. — Befund und Symptome vor der Operation. Die rechte Fossa iliaca ist in mässigem Grade druckempfindlich. Die Empfindlichkeit reicht bis circa 3 Querfinger vor die Medianlinie. Die Partie fühlt sich resistenter an als links; in der Höhe der Spina ant. sup. deutliches Schneeballenknistern, der Percussionsschall über dieser Gegend gedämpft tympanitisch. Die gedämpft tympanitische Zone geht in der Axillarlinie in die Leberdämpfung über, weiter nach der Mitte zu bleibt zwischen ihr und dieser eine circa 3 Querfinger breite Stelle hell tympanitischen Klanges. Temp- 37°. — Operation 8. October. Narkose. Schnitt auf dem Darmbeinkamm. Schichtweises Vorgehen. Blutstillung. Es gelingt leicht, das Peritoneum vom Iliacus zurückzudrängen. Von der so geschaffenen Höhle aus fühlt man nach vorn und innen zu einen harten kleinfingerdicken Strang, der sich von oben lateral nach unten median zu erstreckt und fest mit dem Peritoneum verwachsen ist; beim Versuch, ihn stumpf zu lösen, entsteht circa in der Mitte eine kleine Perforation, aus der sich ein kaffeebohnengrosser Kothstein entleert. Es gelingt nun, den Proc. weiter nach aussen, oben aus seinen Adhäsionen frei zu machen; an seinem freien nach oben zu gelegenen Ende findet sich eine kleine Eitercyste. Sonst ist nirgends Eiter nachzuweisen. Der Wurmfortsatz wird nun nach seinem Darmansatz weiter nach abwärts verfolgt; es zeigt sich hier eine weitere, schon vorhandene Perforationsöffnung, die einen Kothstein austreten lässt, der mit einer Facette auf den erst gefundenen passt. Beim Versuch, den Proc. noch weiter zu entwickeln, reisst er ab. Das entfernte Stück beträgt 5 Cm. Tamponade. Verband. — Verlauf. Geringer Collaps, nach der Operation hebt sich auf Analeptica rasch. 10. October. Die vordem besonders tamponirte Höhle des Proc. heute nicht mehr zu finden. 13. October auf Ol. Ricini mehrmalige Stühle. 19. Oct. An der Stelle des resecirten Proc. stossen sich einige Gewebsfetzen ab. 27. October Höhle völlig gereinigt. 11. December andauerndes Wohlbefinden. Wunde bis auf kleinen Granulationstrichter vernarbt. Selbst bei tiefen Eindrücken keine Resistenz oder Druckempfindlichkeit. Als geheilt entlassen. 16. December völlige Uebernarbung. Heilung. Dauer 71 Tage. (Diese Beobachtung dürfte wohl richtiger als Empyem des Wurmfortsatzes aufzufassen sein.)

53. Schröter, Ernst, Bierfahrer, 17 Jahre alt. Aufgenommen 6. August, entlassen 20. October 1893. Operirt am 3. Tage nach der Erkrankung im Krankenhause Moabit. — Anamnese. Früher stets gesund; in den letzten 3 Wochen hatte Pat. wiederholt Stiche in der rechten Bauchseite. Stuhl regelmässig, Allgemeinbefinden völlig ungestört. Vor 2 Tagen Nachts ganz plötzliche Schmerzen bei Bewegungen und Berührung rechts im Bauche, lebhaftes Krankheitsgefühl, Hitze, Appetitlosigkeit. Stuhl war am 1. Tage noch normal, blieb zuerst gestern aus, kein Erbrechen oder Schüttelfrost. — Befund und Symptome vor der Operation. Kräftiger Mensch. Temperatur bis 39,2°. Zunge belegt, feucht. Athmung oberflächlich, tiefere Respiration schmerzhaft, Puls 104. Herz und Lungen normal, rechte Unterbauchseite sichtbar mässig vorge-

wölbt. Resistenz derb, reicht oben bis zur Nabellinie, innen bis Linea alba, nach unten bis 2 Querfinger unter Spina ant. sup. Zwischen Tumor und Darmbeinkamm Resistenz geringer. Ganze Zone giebt gedämpften Schall. Dreieck zwischen Lig. Poup. und Linea alba völlig frei. Druck auf Tumor sehr schmerzhaft, dabei Gurren fühlbar. Rechte Lumbalgegend schmerzfrei, leichte Abductions- und Flexionsstellung des rechten Beines, übriges Abdomen weich, gut eindrückbar. — Operation 7. August. Aethernarkose, typischer Schnitt. Peritoneum sülzig-ödematös. Nach Freilegung desselben fühlt man einen wurstförmigen Tumor von sehr derber Consistenz, der sich von der Höhe der Spina a. s. nach oben aussen erstreckt, mit dem Bauchfell der Vorderwand verwachsen und gut 2 Querfinger breit ist. Nach dem Darmbein zu sieht man unter dem Peritoneum deutlich einen Darm zwischen Tumor und M. iliacus durchschimmern, der sich weich anfühlt. Nach Abhebung des Bauchfells aus Fossa iliac. auch hinter dem Tumor Darmschlingen fühlbar, er ist in der Bauchhöhle unverschieblich. Mehrere Probepunctionen negativ; endlich entleert sich im oberen Pol eine bräunlichgraue, kothig riechende Flüssigkeit. Da durch das vordere Parietalblatt dicke weissliche Schwarten durchschimmern, schichtweises Eingehen von vorn, man kommt dabei an einen sehr derben Strang, der ganz vorn am Tumor liegt und sich nach aussen durch eine Furche gegen ein anderes Gebilde absetzt; indem man in dieser vorsichtig nach aussen oben weitergeht, entleert sich plötzlich knapp 1 Esslöffel Eiter aus einer kleinen Höhle. In dieser ein kleinfingerdickes kuppelartiges Gebilde, das sich loslösen lässt und als Kuppe des Pr. v. erweist. Resection eines 5 Cm. langen Stückes. Abbindung, in dem perforirten Pr. v. mehrere Kothsteine, starke Schwellung des Mesenterium Der Verlauf vermuthlich an äusserer Cöcalfläche nach aussen oben. Spitze von minimalem Abscess umgeben. Tamponade. — Verlauf. 8. August. Zunge feucht. Bauch weich. 9. August. Temperatur um 37°. Wohlbefinden. 14. August bei täglichem Verband rasche Reinigung der Wunde. 18. August Abscesshöhle ausgranulirt. Wundhöhle von frischem Aussehen. 10. September schmaler Granulationsstreif. 25. September völlige Uebernarbung, geheilt. 20. October 1893 Patient sehrerholt, ohne Bauchbruch entlassen. 25. September 1893 Heilung. Dauer 49 Tage. (Hier bestand offenbar neben dem Abscesse eine ausgedehnte serös-fibrinöse Infiltration.)

54. Langen, Gustav, Schlosser, 27 Jahre alt. Aufgenommen 13. Mai, entlassen 11. Juni 1893. Operirt am 2. Tage nach der Erkrankung im Krankenhause Moabit. — Anamnese. Patient war früher stets gesund, litt nie an rechtsseitigen Leibschmerzen, Verstopfung u. s. w. Er erkrankt plötzlich vor 2 Tagen mit rechtsseitigem Bauchschmerz, Erbrechen, Diarrhoe, Fieber. Die Diarrhoe stand auf eine Medicin sofort, seit 2 Tagen kein Stuhl. — Befund und Symptome vor der Operation. Kräftiger Mann; in der rechten Seite des Leibes zwischen Linea alba und Ligam. Poup. eine etwa handtellergrosse Dämpfung mit starker Druckempfindlichkeit. Daselbst Resistenz, deren obere Grenze in Nabelhöhe ist. Der übrige Leib nicht druckempfindlich. Puls frequent gut. Temp. 39°. — Operation 13. Mai 1883. Aethernarkose. Typischer Perityphlitisschnitt. Peritoneum sulzig verfärbt, dahinter Darm, im unteren Theil der Wunde deutliche Resistenz. Ablösung des Peritoneum vom Iliacus. Probepunction

ergiebt stinkenden Eiter. Vorsichtiges schichtweises Eingehen auf die Schwarten. Dabei Entleerung von circa 3/4 Weinglas fötiden braunen Eiters. Die Höhle liegt dicht hinter den Bauchdecken; man kann sie fast bis zur Linea alba abtasten, sie erstreckt sich nach unten und oben. Ausdehnung in dieser Richtung circa 8 Cm. Resection des Proc. verm., der an der hinteren inneren Höhlenwand einem Darm (vermuthlich Coecum) anliegt. Er ist gangränös und zeigt eine Perforation, kein Kothstein. — Verlauf. 14. Mai Verband stark durchtränkt. 17. Mai Temperatur allmählich gefallen; heute normal. 22. Mai plötzlich Schüttelfrost (Temp. 40°). Schmerzen beim Athmen. Links vor unten starke reibende Geräusche. Pleuritis sicca. 26. Mai Erscheinungen geschwunden. Wohlbefinden. 28. Mai eigentliche Abscesshöhle geschlossen. 10. Juni Patient mit kleiner Granulationswunde auf Wunsch in die Poliklinik. 25. Juni völlige Uebernarbung. Heilung. Dauer 43 Tage. — Spätere Nachrichten. Patient stellt sich Ende September mit mässigem Bauchbruch vor.

55. Lehmann, Emil, Topograph, 30 Jahre alt. Aufgenommen 25. November, entlassen 23. December 1893. Operirt am 4. Tage nach der Erkrankung im Krankenhause Moabit. — Anamnese. Früher stets gesund. Im November 1892 erkrankte Patient infolge einer Erkältung mit Unterleibskrämpfen; nachdem dieselben vergangen waren, schmerzte der ganze Unterleib bei Berührung. Nach 2tägiger Bettruhe völlige Genesung. Im Januar 1893 lag Patient mit denselben Erscheinungen 4 Tage; sie concentrirten sich diesmal mehr auf die rechte Bauchseite. März 1893 bedeutend schwererer Anfall. Fieber bis 40°. Erbrechen, starker rechtsseitiger Schmerz, erst am 7. Tage Stuhlgang. Härte in der rechten Seite. Sehr langsame Besserung. Dauer der Krankheit 5 Wochen. Patient, der seinem anstrengenden Berufe als Topograph weiter nachging, verlor nie ein „dumpfes unsicheres Gefühl" im rechten Unterleib. Hin und wieder ein kurzes Stechen, das sich in den letzten Tagen vor der jetzigen Erkrankung häufiger zeigte. Stuhlgang ziemlich regelmässig. Ein Grund für die jetzige Erkrankung nicht bekannt, kein Trauma, kein Diätfehler. Der Anfall (viertes Recidiv) begann am 21. November mit Schmerzen im ganzen Leibe, die sich gegen Abend nach der rechten Seite zogen. Patient fühlte daselbst bald eine Härte; wiederholter Durchfall, am Abend einmaliges Erbrechen; in der Nacht ein heftiger Schüttelfrost. Therapie: Opium u. s. w. Wegen Zunahme der Erscheinungen wird Patient zwecks Operation ins Krankenhaus geschickt. — Befund und Symptome vor der Operation. Kräftiger Mann. In der Regio iliaca dextr. eine gut palpable Resistenz, die fast bis zur Mittellinie reicht, nach unten bis zur Mitte des Lig. Poup., nach oben bis circa 1 Querfinger über die Spinallinie. Zwischen Resistenz und Spina ant. sup. ein etwas weicherer Streifen. Der Tumor scheint die ganze Gegend etwas hervorzuwölben. Die gleichen Grenzen sind auch percutorisch nachweisbar. Schall über der Resistenz kurz. Lendengegend weich, nicht schmerzhaft, übriges Abdomen gut eindrückbar. Palpation des Tumors mässig schmerzhaft, keine abnorme Stellung des rechten Beines. Temp. 38,6°. Zunge belegt, mässig feucht. Stuhl angehalten; kein Erbrechen mehr. — Operation 25. November. Aethernarkose, üblicher Schnitt am Darmbeinkamm. Ablösung des Peritoneums

vom Iliacus; man gelangt dabei hinter den Tumor, der in seinem Aussentheil bis an die Umschlagsstelle des Peritoneum reicht und medianwärts vor den Därmen sich befindet. Von der Seite her wird durch schichtweise Spaltung der Peritonealschwarte auf die Resistenz eingegangen und alsbald ein Abscess eröffnet, aus dem sich ein fast schwarzes, mit gelben Eiterflocken gemischtes Fluidum ergiesst, in dem mikroskopisch massenhafte rote Blutkörper sich zeigen. Die Höhle erstreckt sich unmittelbar hinter der Bauchdecke als flacher ausgebreiteter Hohlraum ungefähr in Handtellergrösse nach oben, innen und unten. An der Innenwand der Höhle nach hinten zu ein bleistiftdicker Strang fühlbar, der sich nach Lösung als der mit mehrern Geschwüren (von denen eines in der Mitte perforirt war) versehene Proc. vermif. herausstellt; er wird in Ausdehnung von 4 Cm. nach Abbindung resecirt. Kein Kothstein. Tamponade des Abscesses und der Wundhöhle. — Verlauf. 25. November Abends Temp. 39,5°, gleich nach der Operation 4 diarrhoische Stühle; spontane Exurese. 26. November Temperatur bis 38,7°, Wohlbefinden, Verbandwechsel in Narkose, reichliche übelriechende Secretion. 30. November täglicher Verbandwechsel, Höhle beginnt sich zu reinigen. 5. December Abscesshöhle besonders nach unten sehr verkleinert. 11. December Abscesshöhle noch fingerkuppengross. 18. December eigentliche Abscesshöhle ausgefüllt. Die Operationswunde stellt einen frischen, circa 2 Cm. tiefen Granulationsgraben dar. 23. December in poliklinische Behandlung entlassen. 15. Januar 1894 geheilt.

56. Sechsjähriges Mädchen. Aufgenommen 27. December 1893. Operirt am 14. Tage nach der Erkrankung im Sanatorium. — Anamnese. Die Erkrankung besteht seit ca. 10 Tagen. Sie begann mit Erbrechen und heftigen Koliken, bei denen das Kind stets das rechte Bein anzog und die Hand auf die rechte Seite drückte. — Befund und Symptome vor der Operation. Sehr gut genährtes Kind. Bauch mässig aufgetrieben; in der Ileocöcalgegend eine derbe Resistenz fühlbar von gut 4 Finger Breite, die sich parallel von der Mitte des Lig. Poup. über die Spina ant. sup. hinauszieht. Schall daselbst gedämpft. Temp. 39°. — Operation 28. December. Chloroformnarkose. Typischer Schnitt. Nach Abhebung des Peritoneums vom Iliacus wird von der Seite her ein grosser Abscess eröffnet, aus dem sich circa ein Weinglas dicken stinkenden Eiters entleert. Die Höhle hat zwei Taschen, deren eine sich flach unter den Decken nach der Nabelgegend erstreckt, die zweite geht nach hinten. An der Vorderwand der Höhle ein derber Strang, der durch Adhäsionen sehr stark fixirt ist; er lässt sich nur theilweise lösen und ist an dem mit Schleimhaut ausgekleideten Lumen als der Proc. vermif. kenntlich. Tamponade. Verband. Geheilt Anfang März 1894.

Appendicitis perforativa. Lage des Abscesses im Bruchsacke. Nr. 57 (vgl. diesen Fall im Nachtrage).

57. Ziebel, Ehefrau, 63 Jahre alt. Aufgenommen 4. Mai, entlassen 15. Juni 1891. Operirt am 8. Tage nach der Erkrankung im Krankenhause Moabit. — Anamnese. Bisher gesund; insbesondere keinen Bruch-

schaden. Vor 8 Tagen beim Heben plötzlich Schmerz in der rechten Leiste. Diese schwoll an, röthete sich und wurde schmerzhaft. Kopfschmerzen. Seit 4 Tagen Stuhlverhaltung. Kein Erbrechen. — Befund und Symptome vor der Operation. Sehr fettleibige Frau, rechte Leistengegend handbreit über der Schenkelbeuge flach geschwollen. Auf Druck schmerzhaft, hart infiltrirt und scharf abgegrenzt gegen die gesunde Umgebung. Keine Ulcerationen an den Genitalien, geringer Ausfluss, Parametrien frei. Abendtemperatur 39,4°. Puls 80, kräftig, regelmässig. — Operation 5. Mai. Incision; Entleerung von viel schmierigem, kothig riechendem Eiter. Die Eiterhöhle setzt sich nach oben in einen langen Kanal fort, der dem Schenkelkanal entsprechen dürfte. — Verlauf. 6. Mai. Abfall des Fiebers, Allgemeinbefinden gut; viel kothig riechender Eiter. In der Eiterhöhle liegt ein langer, dunkelgrau gefärbter Strang mit engem Lumen (Proc. vermiformis?). Ein Kothstein wird nicht gefunden. 11. Mai. Dieser Strang stösst sich ab, die Secretion wird geringer, der Kothgeruch schwindet. Von da ab kommt unter normaler Granulation Verschluss der Wunde zu Stande. Heilung 15. Juni 1891. Dauer 43 Tage. — Spätere Nachrichten. Bei der Patientin, die spontan an Carcinom der Achseldrüse starb, fand sich der Pr. v. nur 3 Cm. lang (wohl der übrig gebliebene Rest desselben). Das freie Ende war durch einige kranzartige Verwachsungen am Peritoneum befestigt. Die Wand ist etwas verdickt, im Proc. ein kirschkerngrosser Kothstein.

Zum Schlusse dieser Krankengeschichten, deren Details wohl ein näheres Studium veranlassen dürften, will ich noch einmal hervorheben, dass die von mir für die Operation geforderten Symptome, die als Indicationen für den operativen Eingriff gelten, in allen Fällen vorhanden waren. Der Fall Nr. 52 ist vielleicht als Appendicitis purulenta mit starken Verwachsungen aufzufassen, ohne dass es zur eigentlichen Perforation gekommen war. In allen übrigen Fällen, wie gesagt, haben wir das Fieber, die heftigen Leibschmerzen, die sich besonders schnell rechts localisirten, das Erbrechen, verbunden mit Durchfall, endlich den schmerzhaften Tumor nie vermisst und bei der Operation in allen Fällen sofort den Eiter entdeckt. Oft waren die Symptome einer einfachen Appendicitis catarrhalis vorangegangen. In 8 Fällen handelte es sich um ein echtes Recidiv. In 10 Fällen hatte ein Schüttelfrost das Krankheitsbild eingeleitet. Ich vermuthe, viel häufiger; aber die Angaben der Patienten, besonders auf Schüttelfrost, sind erfahrungsgemäss nicht immer ganz sicher. Sie verstehen den Ausdruck, besonders je jünger sie sind, nicht. Interessant ist, dass zweimal an dem Tage, an welchem die Operation vorgenommen wurde, ein plötzlicher Fieberabfall eingetreten war, trotzdem der Abscess, wie in den anderen Fällen, sich vorfand. Es erklärt sich das vielleicht aus dem Umstande, dass hier offenbar schneller eine Abkapselung des Eiters wie in

den anderen Fällen stattgefunden hatte. Manchmal war etwa 8 Tage nach Beginn der Erkrankung plötzlich eine Verschlimmerung eingetreten, nachdem die Krankheit zunächst unter mässig heftigen Erscheinungen aufgetreten war. Ohne besondere Veranlassung trat dann am Ende der ersten Krankheitswoche ein heftiger Schüttelfrost auf, begleitet von neuen Schmerzen im Leibe, meistens verbunden mit peritonitischen Erscheinungen. Gerade in diesen Fällen fand man dann einen auffallend grossen und ausgebreiteten Abscess. Ich denke, dass der Nachschub durch Infection des die entzündeten Abschnitte umgebenden serös-fibrinösen Exsudats stattfand (vgl. die Einleitung).

Spätere Nachrichten über das Befinden der Patienten liegen nicht in allen Krankengeschichten vor. Ich vermuthe aber, wenn Beschwerden oder Klagen hätten vorgebracht werden können, würden sich auf unsere Aufforderung hin mehr Patienten zur nochmaligen Untersuchung eingefunden haben.

Die Operation sowie die Eröffnung des Abscesses hat sich stets als einfach und leicht ausführbar gezeigt. Die Schnittführung bewährte sich bei jeder Lage des Abscesses. Der operative Eingriff muss, nach unserer Methode ausgeführt, als ein gefahrloser bezeichnet werden.

3. Fälle von Appendicitis perforativa (mit Complicationen).

a) Progrediente fibrinös-eitrige Peritonitis, keine oder nur geringe Symptome von Sepsis. Multiple Abscesse. Nr. 58 bis 65. (Davon 3 Todesfälle.)

Die günstigen Resultate, welche wir bei denjenigen Formen von Appendicitis perforativa erzielten, wo wir gleich nach dem acuten Anfall oder noch während desselben den Abscess zu entleeren Gelegenheit hatten, und welche, in Zahlen ausgedrückt, 100 Proc. Heilungen ergeben, sind eben dem Umstande zu verdanken, dass die in dem Körper zurückgehaltenen Eitermassen bis zur Entleerung durch den Schnitt weder locale, noch allgemeine Infectionen zu machen im Stande waren. Viel ungünstiger gestalten sich schon die Verhältnisse, wenn die Krankheit länger besteht, wenn der Abscess nicht durch Operation beseitigt ist, sondern Wochen lang vorhanden sich allmählich vergrössert hat. Die Zerstörungen, welche der Eiter machen kann, bestehen zunächst in septischen Erscheinungen, die durch Resorption bedingt werden. Die Patienten können, auch wenn nur ein einziger Abscess vorhanden ist, an Sepsis zu Grunde gehen, sobald der Eiter sehr virulent und nicht frühzeitig genug

entleert wird. Häufiger allerdings schliesst sich die Sepsis an diejenigen Fälle an, in denen schon multiple Abscedirungen vorhanden sind, sei es, dass Senkungen nach der Leber und der Niere zu, oder nach abwärts sich zu bilden Zeit hatten, sei es, dass Durchbrüche in das Peritoneum erfolgten und hier Abkapselungen von Eiterherden stattfanden, vorausgesetzt, dass durch die Durchbrüche nicht eine allgemeine, schnell zum Tode führende Peritonitis eintrat. Die Fälle, welche ganz foudroyant verlaufen, wo der Durchbruch des Appendix oder eines um denselben gelegenen Abscesses, ohne dass sich genügende Adhäsionen gebildet haben, direct in die Bauchhöhle erfolgt, sind ohne Weiteres als verlorene Fälle anzusehen, und ich habe, nachdem ich einige Male versucht hatte, durch Laparotomie das Leben des Patienten zu retten, davon später Abstand genommen; die Fälle sind durch eine Operation nicht mehr zu retten. Ich habe diese Beobachtungen noch zum Schlusse der Vollständigkeit halber angeführt. Von den Fällen, in denen progredient fibrinöseitrige Peritonitis vorhanden war mit Abkapselungen, sind 3 Fälle zu Grunde gegangen: Nr. 58, wo ein Abscess uneröffnet blieb, weil er nicht aufgefunden werden konnte, Nr. 62, complicirt mit secundärer Perforation in den Dünndarm und rückläufigen Kothbewegungen in den Abscess, Nr. 63, wo gleichfalls ein Abscess uneröffnet blieb und ein Durchbruch in die Gallenblase sowie doppelseitige katarrhalische Pneumonie zum Tode führte. Wenn es sich nur um multiple Abscesse handelt, ohne dass zu gleicher Zeit Durchbruch in irgend ein anderes Organ stattgefunden hat, speciell in den Darm, so kann es wohl gelingen, die Heilung durch Eröffnung dieser Abscesse noch herbeizuführen. Gewöhnlich ist das klinische Bild derartig, dass man die Haupteiterabsackungen an der rechten und linken Darmbeinschaufel vorfindet, daneben aber auch hinten in der Lumbalgegend. Dann kommen aber auch Fälle vor, wo auch mehr in der Mitte oberhalb der Blase oder zur Seite derselben, oder zwischen Blase und Rectum sich ein Abscess zeigt und noch aufgefunden werden kann. Auch die subphrenischen Abscesse infolge von Perityphlitis sind immerhin noch der Therapie zugänglich; aber alle diese schweren Complicationen sind doch derart, dass man die Heilung nicht sicher vorhersagen kann und es von der Widerstandskraft des Patienten und von allerhand glücklichen Zufällen abhängt, wenn in der That das Leben erhalten bleibt. Sowohl in dem anatomisch-pathologischen Theile wie auch in den einzelnen Krankengeschichten wird man die Details dieser Fälle studiren können. Wenn ich auch weiss, dass die Operation dieser Fälle ja oft beschrieben worden ist, so glaube ich,

dass doch jeder einzelne meiner Fälle noch Besonderheiten genug darbietet, um für sich studirt zu werden.

58. Z., 18 Jahre alt. Aufgenommen 19. September, gestorben 28. November 1890. Operirt im Sanatorium. — Befund und Symptome vor der Operation. Kleine Resistenz oberhalb des Ligament. Poupartii, stark druckempfindlich; belegte trockene Zunge, Fieber. — Operation. Bei der Incision Entleerung eines grossen Abscesses. — Verlauf. Patient verfällt nach der Operation immer mehr. Tod 28. November. Dauer 70 Tage. — Section. Es findet sich hinter der Blase und tief bis ins kleine Becken hinein noch ein zweiter Abscess, sehr gross, zu welchem der sehr lange perforirte Processus vermiformis hinführt.

59. W. Operirt in Privatwohnung. — Anamnese. Patient erkrankte im Mai acut mit Schüttelfrost, heftigen Schmerzen und Meteorismus. Nach scheinbarer Besserung kam er am 14. Juni 1893 in chirurgische Behandlung. — Befund und Symptome vor der Operation. Handtellergrosse schmerzhafte Resistenz am Darmbeinkamm. Rechts vom After ein Senkungsabscess. — 20. Juni 1893 typische Operation. — Eröffnung eines alten Abscesses mit Senkung nach der Leber hin. Die in die Analfistel geführte Sonde gelangt vermuthlich retroperitoneal bis in die Lebergegend. Eine Communication mit dem alten Abscess nicht mehr zu finden. Verlauf unterbrochen durch kolikähnliche Anfälle (Verwachsungen?). Heilung. Januar 1894: volles Wohlbefinden.

60. F., Frl., 26 Jahre alt. Aufgenommen 26. März 1892. Operirt am 23. Tage nach der Erkrankung im Sanatorium. — Anamnese. Als Kind Masern, Scharlach, wiederholt Diphtherie; Augendiphtherie führte zur Erblindung. Erkrankte in der Nacht vom 3. zum 4. März plötzlich mit heftigen Schmerzen in der rechten Seite des Leibes. 5. März Eintritt der Menses. 9. März spontaner Stuhlgang, Schüttelfröste, Symptome der Perforativperitonitis. Die Schmerzen gehen allmählich auch auf die linke Seite über. Stets Fieber bis 39° Behandlung: Opium, Eis. — Operation 26. März. Incision in der üblichen Weise. Abgekapselte Abscesse rechts und links, infolge Durchbruches des Eiters und allgemeiner Peritonitis. In der rechten Seite findet man inmitten weichen Granulationsgewebes einen Kothstein (ohne Eiter!); partielle Resection des Proc. vermiformis. Eröffnung des grossen Abscesses links. In der Tiefe, in der Mitte deutliche Resistenz. Vermuthung eines dritten Abscesses. Punction negativ. — Verlauf. Allmähliche Vernarbung, die Resistenz in der Mitte verschwindet nach und nach völlig. Heilung Anfang Juni. Soolbad.

61. Kaczmareck, Bootsmann, 20 Jahre alt. Aufgenommen 18. September, entlassen 13. December 1893. Operirt am 22. Tage nach der Erkrankung im Krankenhause Moabit. — Anamnese. 7. September 1893 Aufnahme in die innere Station. Patient war früher stets gesund, litt aber öfter an heftigen Koliken. Vor 10 Tagen nach übermässigem Obstgenuss heftige Leibschmerzen, Aufstossen und Verstopfung. Am 4. Tage mehrmals Durchfall, seitdem wieder obstipirt, anfangs keine bestimmte Stelle schmerzhaft. Bei Zunahme der Schmerzen zeigen sich diese in

letzter Zeit am stärksten in der rechten Seite und beim Urinlassen. Kräftiger Mann. Singultus, fäculentes Erbrechen. Athmung oberflächlich. Leib aufgetrieben, Palpation sehr schmerzhaft, besonders rechts und in der Blasengegend, handflächengrosse Dämpfung rechts. 10. September. Durchfälle. 16. September. Besserung des Allgemeinbefindens, täglich reichliche Entleerungen, rechte Bauchseite unterhalb des Nabels etwas vorgetrieben; deutliche Resistenz und absolute Dämpfung. 18. September. Verlegung auf die chirurg. Station. — Befund und Symptome vor der Operation. 19. September 1893. Leicht fiebernder Patient (38,6°). Leib mässig aufgetrieben. Percussionsschall überall tympanitisch bis auf eine handbreite gedämpfte Zone über dem rechten Lig. Poup., die sich als schmaler Streifen hinter der Symphyse nach Entleerung der Blase nach links hinüberzieht und im linken Hypochondrium ebenfalls handbreit wird. Zunge belegt. Puls 96. — Operation 19. September 1893. Aethernarkose. Perityphlitisschnitt. Nach Freilegung des Bauchfelles ergiebt die Probepunction Eiter. Incision der Schwarte, Entleerung eines circa hühnereigrossen Abscesses im oberen Wundwinkel, im unteren Winkel wird ein zweiter Abscess eröffnet, aus dem sich bei leichtem Druck auf die Blasengegend circa 200 Ccm. Eiter entleeren; der Finger gelangt hier in eine Höhle, die sich oberhalb und hinter der Blase nach links zieht; sie ist nach oben durch Verwachsungen abgeschlossen. Eine gebogene Kornzange kann bis zum linken Hypochondrium vorgeschoben werden, wo nach einer Contraincision ebenfalls eine grosse Menge Eiters entleert wird. Sorgfältige Tamponade. Verband. Abends 40,2° bei gutem Allgemeinbefinden. — Verlauf. 22. September. Täglicher Verbandwechsel, sehr starke Secretion. 24. September Hustenreiz, über beide Lungen verbreitete bronchitische Geräusche. 28. September. Leib nicht mehr aufgetrieben; regelmässiger, spontaner, geformter Stuhl. Bronchitis dauert an; es wird ein übelriechendes Sputum entleert; ein Zusammenhang desselben mit der Baucheiterung nicht nachweisbar. Nirgends Dämpfung auf den Lungen, dagegen diffuse grossblasige Rasselgeräusche. 30. September. Beim Eingehen mit dem Finger wird an der hinteren Rectalwand von der linken Wundhöhle aus ein Abscess eröffnet, aus dem sich circa ein Tassenkopf nicht riechenden Eiters entleert. — Die Communication der rechten und linken Höhle ist unterbrochen, indem sich durch Verklebung von Därmen mit der hinteren Blasenwand eine deutliche Scheidewand gebildet hat. 1. October. Expectoration der eitrigen Massen sistirt. Temperatur zur Norm gefallen. 10. October. Wohlbefinden; beide Wundhöhlen schliessen sich rasch durch Granulation. 27. October. Linke Wunde überhäutet; rechts hat sich kleine Kothfistel gebildet. 15. November. Kothsecretion sistirt. 22. November. Fistel geschlossen. 28. November. Völlige Uebernarbung. 13. December. Patient wird mit blühendem Aussehen im besten Wohlbefinden entlassen. Heilung. — Dauer 85 Tage.

62. Brast, Carl, Knabe, 2½ Jahre alt. Aufgenommen 7. September, gestorben 12. September 1893. Operirt circa 5 Wochen nach Beginn der Erkrankung im Krankenhause Moabit. — Anamnese. Das anfangs stets gesunde Kind begann Ende Juli etwas blässer auszusehen. Am 7. August plötzliche Erkrankung. Der Vater vermuthet als Ursache, dass

das Kind, im Begriff aus dem Bette zu fallen, längere Zeit mit dem Bauch über der Bettlehne gehangen hat. Erkrankung mit Hitze und Stöhnen; kein Schüttelfrost, anfangs fehlt Erbrechen, das erst später auftrat. Der Stuhl war im Beginn normal. Stets Bauchschmerzen, besonders in der Mitte der Unterbauchgegend. Beim Stöhnen auch öfter Zähneknirschen. — Nach 14 Tagen stellte sich auch Husten ein; anfangs Heisshunger; später konnte nur mit Gewalt Nahrung zugeführt werden. Das Kind lag meist schlafend da. Der Zustand blieb Wochen lang der gleiche. Zunehmender Verfall. 1. September. Aufnahme auf die innere Abtheilung. — Temp. 39,6 °, Puls 120. Bronchitis. Abdomen aufgetrieben, überall empfindlich; über dem Poupart'schen Bande rechts eine geringe Resistenz. 7. September. Fieber hält an, unregelmässig remittirend; sehr elender Zustand; in der Fossa il. dextr. deutlicher Tumor fühlbar. Am Abend Verlegung auf die chirurgische Station. — Befund und Symptome vor der Operation. 8. September. Sehr anämisches, abgemagertes Kind, theilnahmslos, meist somnolent. Am Morgen ein breiiger hellgelber Stuhlgang. Athmung oberflächlich 55, in der Minute. Puls 150. Temp. 34,5 °. Mässige Schwellung der Lymphdrüsen sämmtlicher Regionen, auch am Occiput. Von Zeit zu Zeit lockerer Husten. Sputum wird verschluckt; diffuse bronchitische Geräusche. Bauch aufgetrieben, eindrückbar. In der Gegend der Ileocöcaltheile eine nicht deutlich abgrenzbare Resistenz circa in Höhe der Spin. ant. sup., deutliches Ileocöcalgurren. Percussionsschall etwas verkürzt. Die Resistenz hat die Breite von 2 Querfingern. Das rechte Bein leicht flectirt, vollkommene Streckung durch Muskelspannung gehindert. — Operation. 9. September. Aethernarkose. Perityphlitisschnitt. Bauchdecken fettarm; Musculatur atrophisch. Fascia transversa mit Peritoneum verwachsen. Man stösst sofort auf eine ziemlich derbe Resistenz an der Vorderseite, zwischen dieser und der Umschlagsstelle des Peritoneum Darm fühlbar. Eingehen von vorn schichtweise durch die Schwarten. Dabei Eröffnung einer circa welschnussgrossen Höhle, aus der sich kothiger Eiter entleert. Nach Austupfen der Höhle strömt aus dem oberen Wundwinkel Koth nach. Der Wurmfortsatz scheint an der äusseren hinteren Wand der Höhle dem hinteren Peritoneum der Fossa iliaca aufzuliegen. Wegen des elenden Zustandes des Kindes wird auf die Lösung verzichtet. Tamponade. Verband. — Verlauf. 10. September. Fieber hält an, bis 39,6 °. Zustand unverändert. 12. September. Allgemeinzustand unbeeinflusst. Somnolenz und Fieber wie vorher. Wunde torpid. Höhle stets mit Koth gefüllt, der aus dem oberen Wundwinkel reichlich nachströmt. Eitersecretion kaum vorhanden. Am Abend gestorben. Dauer 5 Tage. — Sectionsbefund. Allgemeine Drüsentuberculose. Vereiterung und Verkäsung der mesenterialen, retroperitonealen und bronchialen Lymphdrüsen. Schwellung der übrigen Körperdrüsen. Diffuse Adhäsivperitonitis mit Eiterherden. In der Fossa iliaca in Schwarten eingebettet der an der Spitze gangränose Proc. vermif. Die Höhle wird nach innen vom Coecum nach oben vorn von Dünndarmschlingen gebildet, in einer derselben (mittleres Ileum) eine linsengrosse Secundärperforation. Ein zweiter eingedickter Eiterherd, derb abgekapselt am Blasenscheitel, ein dritter zwischen den Dünndarmschlingen links, ebenfalls eingedickt und fest abgekapselt.

63. Hain, Otto, Musiker, 16 Jahre alt. Aufgenommen 26. September, gestorben 18. October 1893. Operirt im Krankenhause Moabit. — Anamnese. Patient war früher nie krank. Er erkrankte vor 2 Tagen mitten in bester Gesundheit mit häufigem Erbrechen und Bauchschmerzen. Kein Schüttelfrost, seit gestern Schmerzen besonders in der Blasengegend und Harnverhaltung. 24. September Aufnahme auf die innere Abtheilung. Bauch mässig aufgetrieben; leichte Dämpfung und Schmerzhaftigkeit der Ileocöcalgegend und in der Mitte von Nabel und Symphyse. Katheterismus, Opium; Excitantien. 25. September. Die Dämpfung erstreckt sich nach links hinüber, schlechtes Allgemeinbefinden. 26. September. Häufiges Erbrechen, sonst Status idem. Verlegung auf die chirurgische Station. — Befund und Symptome vor der Operation. 27. September leichter Icterus, ängstlicher Ausdruck. Zunge belegt. Leib mässig aufgetrieben, überall druckempfindlich, besonders im ganzen Unterbauch. In der Ileocöcalgegend eine circa handbreite Dämpfung, die sich über die Symphyse ins linke Hypochondrium hinüberzieht; einmaliges Erbrechen. — Operation. 27. September. Aethernarkose. Katheterismus entleert 500 Ccm. Urin, ohne dass die Dämpfung in der Mittellinie schwindet. Typischer Schnitt. Nach Durchtrennung des Peritoneums entleeren sich circa 100 Ccm. stinkenden Eiters, in dem feine gelbe Körnchen schwimmen, die sich jedoch nicht als Aktinomyceskörner herausstellen. Bei Druck auf die Blasengegend strömt aus dem unteren Wundwinkel Eiter nach. Der Finger gelangt hier durch einen schmalen Schlitz in einen grösseren Hohlraum, der für die freie Peritonealhöhle gehalten wird. Einführung eines Jodoformgazetampons dahinein circa fingertief. Tamponade. Verband. Im Eiter besonders reichlich Bacterium coli comune und Streptokokken. — Verlauf. 28. September. Fortwährendes Erbrechen, starke Schmerzen. Ueber dem linken Lig. Poup. wird die Dämpfung deutlicher. 30. September. Allgemeinzustand unverändert. Contraincision im linken Hypochondrium, wobei sich ein Tassenkopf Eiter entleert. Eine Sonde lässt sich oberhalb der Blase von der rechten Wunde in die linke führen. Tamponade. 5. October. In den letzten Tagen normale Temperatur. Besserung des Allgemeinbefindens. 6. October. Temperatur im Ansteigen. 8. October. Aus der rechten Wunde entleert sich etwas dünnflüssiger Koth. 10. October. Häufiges Erbrechen; starke Eitersecretion, die sich in der linken Wunde, in der Tiefe derselben meist ansammelt. 15. October. In beiden Unterlappen zahlreiche Rasselgeräusche; keine ausgesprochene Dämpfung. Bauch aufgetrieben, überall empfindlich; keine Resistenz nachweisbar. 18. October. Tod unter Verschlimmerung der peritonitischen Erscheinungen, besonders des Erbrechens. — Sectionsbefund. Progredient eitrig-fibrinöse Peritonitis. Ausser den eröffneten und tamponirten Abscessen findet sich ein weiterer, der sich zwischen den Dünndärmen nach aufwärts zur Leber ausbreitet: er communicirt mit der perityphlitischen Haupthöhle durch einen feinen Gang, ist mit grünem galligem Eiter gefüllt. An seiner oberen Wand ist er durch ein circa erbsengrosses unregelmässiges Geschwür in die Gallenblase perforirt. Bronchopneumonien in beiden Unterlappen.

64. Frau P., 31 Jahre alt. Aufgenommen 20. November 1893. Operirt im Sanatorium. — Anamnese. In den letzten 5 Jahren in

unregelmässigen Zwischenräumen und im Anschluss nach reichlichen Mahlzeiten sehr heftige, kolikartige Schmerzanfälle in der rechten Seite. (Colica appendicularis resp. Appendicitis simplex). Am 22. Mai trat die Appendicitis perforativa ein. Lebhafte Schmerzen in der Ileocöcalgegend. Fieber. Erbrechen. Deutlich fühlbares Exsudat in der rechten Seite. Ordination, Ruhe, Opium, Diät. Reconvalescenz geht sehr langsam vor sich. Am 22. August plötzlich wieder Fieber, Schmerzen, Peritonitis. Perforation in die Blasengegend, Tumor von der Scheide aus fühlbar. Peritonitis kapselt sich ab. In 8 Wochen verkleinert sich der Tumor; Besserung der Ernährung und des Allgemeinbefindens. Am 5. November von den behandelnden Aerzten consultirt, constatire ich neue Perforativperitonitis. Dämpfung nun auch auf der linken Seite, dort neues Exsudat. Die allgemeine Peritonitis geht auch dieses Mal zurück. Nachdem Patientin sich in den nächsten 3 Wochen etwas erholt hat, kann zur Operation geschritten werden. — Befund und Symptome vor der Operation. Elende, stark abgemagerte Patientin, gelbliches Aussehen, Puls 130, kaum fühlbar. Zunge etwas trocken. Anzeichen bereits weit vorgeschrittener Sepsis noch nicht vorhanden. Leib stark aufgetrieben, in der rechten und linken Unterbauchgegend ausgebreitete Dämpfung und Infiltration. Febris continua. Oedeme der Knöchel. Urin eiweissfrei. — Operation. In der Aethernarkose am 21. November Schnitte auf der rechten und linken Seite von der Spina ant. sup. oss. il. bis über die Mitte des Poupart'schen Bandes. Ausserdem rechts von der Mittellinie noch Schnitt, da der grössere rechte Abscess sich bis zur Blase und hinter derselben ausbreitet. Von beiden Oeffnungen wird die rechte Abscesshöhle tamponirt, die linke, deren Communication mit der rechten Seite nicht mehr nachgewiesen werden kann, für sich mit Jodoformgaze tamponirt. Vom Proc. vermiformis konnten in der Abscesshöhle keine Reste mehr vorgefunden werden. — Verlauf. Fieberloser Verlauf. Nur einmaliges Unterbrechen bei dem Versuche, die Tamponade der Höhlen geringer zu gestalten. Allmähliche Hebung der Kräfte und des Appetits. Langsame Verkleinerung der Abscesshöhlen. Der Verbandwechsel musste Monate lang bei der sehr empfindlichen Patientin in leichter Aethernarkose vorgenommen werden. Mitte März 1894 ausgezeichnetes Befinden, Wunden fast ganz geheilt.

65. Helene M., Dienstmädchen, 14 Jahre alt. Aufgenommen 17. Nov. 1893 (Sanatorium). Operirt nach 13 Tagen von Dr. Oppenheim. — Anamnese. Am 4. November heftige Schmerzen in der rechten Seite nebst Erbrechen und Uebelkeiten. Blieb 3 Tage zu Hause, nicht in ärztlicher Behandlung. Am 8. November ging sie wieder zur Schule, musste aber nach Hause zurückkehren, da sie heftige Schmerzen bekam. Der hinzugezogene Arzt constatirte perityphlitisches Exsudat. Am 15. November bei der Defäcation sehr heftiger Schmerz, 2 Stunden später Schüttelfrost. — Befund und Symptome vor der Operation. Gut genährte Patientin. Fieber, 39,2, Puls 130, Zunge etwas trocken. Leib aufgetrieben, bei Berührung schmerzhaft, sehr empfindlich in der Ileocöcalgegend, dort teigige Consistenz, ausgebreitete Dämpfung; auch links unten etwas Dämpfung. — Operation in Chloroformnarkose am 17. No-

vember. Schnitt wie zur Unterbindung der Iliaca. Die Fascia transversa verwachsen mit Peritoneum. Beim stumpfen Vordringen wird der Abscess eröffnet, aus dem sich circa 300 Grm. stinkenden Eiters entleert. Der Abscess dehnt sich bis hinter die Blase aus. Proc. vermiformis wird nicht mehr gefunden. — Verlauf. Zunächst bis zum 30. November fieberloser Verlauf. Dann Fieber, 39,4; es wird eine Ausbuchtung des Abscesses nach der linken Seite entdeckt. Spaltung links auf lange von der rechten Seite eingeführte Kornzange. Drainage, später Tamponade. Langsame Besserung. Mitte März 1894 völlige Ausheilung, gutes Allgemeinbefinden, Leib überall weich, keine Bauchbrüche.

4. Fälle von Appendicitis perforativa, septisch eingeliefert.

Nr. 65 bis 77. Alle gestorben.

Bei bereits bestehender Peritonitis septica diffusa mit Erscheinungen allgemeiner Sepsis, als letzte Rettung operirt.

Nr. 71 retroperitoneal aufgestiegener Abscess mit Bildung eines subphrenischen Abscesses, der secundär ins Peritoneum durchgebrochen.

Nr. 77 Streptokokkensepsis infolge Resorption eines sehr spät (am 26. Tage) operirten Abscesses.

66. Tolksdorf, Lehrling, 16 Jahre alt. Aufgenommen 12. Juli, gestorben 16. Juli 1890. Operirt nach 4 Tagen im Krankenhause Moabit. — Anamnese. 9. Juli heftiger Stuhldrang und Schmerzen, ohne dass Stuhl erfolgte. Schon längere Zeit Verstopfung, Schmerzen rechts. 10. Juli. Auf Ricinusöl Durchfall. Angeblich früher ganz gesund; nur öfters unregelmässiger Stuhlgang. — Befund und Symptome vor der Operation. Patient macht einen schwer kranken Eindruck. Abdomen mässig aufgetrieben. Bei Palpation sehr empfindlich, besonders rechts. Percussionsschall tympanitisch, dem rechten Lig. Poup. entlang in einem 3 Cm. breiten Streifen mässig gedämpft. Deutliche Resistenz nicht fühlbar. Kein Erbrechen. Diarrhoe. Zunge belegt, trocken. Im Urin Indican. Temp. 37,7 °; Puls 92. — Operation 12. Juli. Bogenförmiger Schnitt parallel dem Lig. Poupartii bis aufs Peritoneum. Dieses ist mit den überliegenden Partien so verwachsen, dass es nicht bis zur Umschlagsfalte am Darmbein freigemacht werden kann. Starke Injection der Gefässe des Bauchfells. Dicht am Lig. Poup. 4 Cm. von der Symphyse entfernt ist es dunkelgrün verfärbt, und man fühlt eine wurstförmige Resistenz. Hier wird eine Probepunction ohne Resultat gemacht. Jodoformtamponade. Opium, Eispillen, Wein. Abends einmaliges Erbrechen. — Verlauf. 13. Juli. Starke Koliken. Wieder negative Probepunction. Opium gtt. XII. Morph. 0,004. Kein Brechen. Indican im Urin. 14. Juli. In der Nacht Erbrechen. Patient verfällt zusehends. Temp. 36,8 °. Puls 112 und sehr klein. Probepunction ergiebt Eiter. Aus der mit dem Paquelin erweiterten Oeffnung entleert sich eine geringe Menge stinkenden Eiters. 15. Juli. Erbrechen. Die Oeffnung wird erweitert. Entleerung von vielem Eiter. Drainage. Collaps. 15. Juli Tod. Dauer 4 Tage. — Sections-

befund. Zahlreiche grosse Eiteransammlungen zwischen den Darmschlingen; diese Herde communiciren alle mit einander. Der Proc. vermiformis ist circa 12—13 Cm. lang, verläuft quer vor dem Kreuzbein hin zum Rectum, wo sein terminales Ende verlöthet ist. Drei Perforationsstellen und erbsengrosser Kothstein. Verwachsungen des stark geschlängelten Proc. vermif. mit Coecum, Ileum und Mesenterium. (Selbst wenn man sich in diesem Falle nicht auf die unzuverlässigen Probepunctionen verlassen und die Eröffnung des Abscesses gleich gemacht hätte, wäre doch der Verlauf wegen der vielen ungünstig gelegenen Abscesse tödtlich gewesen.)

67. Rössler, Gärtner, 63 Jahre alt. Aufgenommen 30. Juli 1891. Operirt nach 3 Tagen im Krankenhause Moabit. — Anamnese. Patient, der wegen Mitralinsufficienz und adhäsiver Pericarditis schon seit dem 18. April auf der inneren Abtheilung behandelt wurde, bekam am 28. Juli neben einem stenocardischen Anfall plötzlich starke Schmerzen in der rechten Unterbauchgegend. Schüttelfrost, 38,5 °. Starker Druckschmerz in der Ileocöcalgegend; es entwickelt sich dort eine breite Resistenz. — Befund und Symptome vor der Operation. Stark collabirter alter Mann. Dämpfung in der Ileocöcalgegend bis einen Querfinger vor der Medianlinie. Puls arhythmisch, klein, 95. Temp. 39,1 °. — Operation 30. Juli. Bogenförmiger Schnitt bis aufs Peritoneum; die unteren Schichten sind sulzig infiltrirt. Nach Durchtrennung der Bauchdecken ist die Resistenz nicht mehr nachweisbar; auch nicht, nachdem das Peritoneum eine Strecke weit stumpf von der Darmbeinschaufel zurückgeschoben ist. Allgemeine Peritonitis. Tamponade. — Verlauf. Patient stirbt im Collaps noch am gleichen Tage. Dauer 1 Tag. — Sectionsbefund. Rechtsseitige eitrige Peritonitis, entstanden nach Perforation eines Eitersacks, der zwischen Coecum und Darmbeinschaufel bestanden hatte. Mit diesem war der Proc. vermif. verlöthet und in denselben perforirt. Neben der Perforationsöffnung lag noch ein klein erbsengrosser weicher Kothstein.

68. Runge, Maschinenmeister, 33½ Jahre alt. Aufgenommen 28. Mai, gestorben 29. Mai 1892. Operirt am 8. Tage im Krankenhause Moabit. — Anamnese. Als Soldat Gonorrhoe und Ulcus molle. 1891 Blinddarmentzündung. 20. Mai 1892 Erkrankung mit Schmerzen in der rechten Seite, vorher Obstipation (Recidiv). 24. Mai. Erbrechen; der ganze Leib wird schmerzhaft; schwerer Allgemeinzustand. 27. Mai Verlegung auf die chirurgische Abtheilung. — Befund und Symptome vor der Operation. Sehr starker fettreicher Mann. Dyspnoe. Abdomen in toto aufgetrieben und schmerzhaft. Ileocöcalgegend besonders druckempfindlich. Deutliche Dämpfung daselbst. Tumor undeutlich abgegrenzt. Temperatur 39,0 °. — Operation 28. Mai 1892. Schlechte Narkose. Schnitt circa 3 Cm. unterhalb der Spina ant. sup. beginnend am Darmbeinkamm. Musculatur serös durchtränkt, Bauchfell grünlich verfärbt. Im unteren Wundwinkel wird das Peritoneum mit Paquelin durchtrennt und die Oeffnung stumpf erweitert. Von oben kommend, entleert sich reichlicher stinkender Eiter. Eine Grenze des Abscesses wird nicht gefunden. Diagnose: Allgemeine Perforationsperitonitis. — Verlauf.

29. Mai. Unruhige Nacht; häufiges Erbrechen. Starke Athemnoth. Angstgefühle. Puls kaum fühlbar. Heftige Schmerzen im Leib und starkes Gefühl der Beengung. Temperatur 39,0°. Tod 11 Uhr 30 Minuten Nachts. Dauer 2 Tage. — Sectionsbefund. Ausgebreitete eiterige Peritonitis. Starke Verklebung der Därme in der Ileocöcalgegend unter einander und mit der Bauchwand. Nachdem die laterale Wand des Coecum von ihren Verklebungen gelöst, sieht man an dessen unteren Ende den grauschwarz und stellenweise hellgelb verfärbten Proc. vermif. nach hinten oben verlaufend, kleinfingerdick. Etwa handbreit höher ist er mit dem Peritoneum der Beckenwand verwachsen. Von dieser Stelle aus breiten sich zum Processus wie zum Coecum hin fächerartig ausgebreitete Membranen, die mehrere grössere Lücken in sich zeigen, aber den Processus wie in einer Tasche in sich fassen. (Wohl die primäre Abscesshöhle.) Der Processus zeigt an seinem peripheren Ende eine grössere, im übrigen Verlauf mehrere kleinere Perforationen, aus denen sich auf Druck ein bröckliger Inhalt entleert. Solche Bröckel fanden sich auch in der oben beschriebenen Höhle. Im Wurmfortsatz selbst fühlt man noch mehrere bis haselnussgrosse rundliche Kothsteine.

69. v. R., 49 Jahre alt. Aufgenommen 20. August 1885, gestorben 24. August. Operirt im Sanatorium. — Anamnese. Anfang August. Bei stürmischer Ueberfahrt von Riga nach Stettin Schmerzen im Leibe, nachdem er zwei Glas Bier schnell getrunken hatte und den Stuhl Stunden lang hatte anhalten müssen (Perityphlitis). — Operation. Bei derselben fand sich bereits allgemeine Peritonitis. — Sectionsbefund: Perforationsperitonitis. Durchbruch eines abgekapselten perityphlitischen Abscesses.

70. S., Kaufmann. Aufgenommen 2. August 1886. Operirt im Sanatorium. — Anamnese. Seit circa 8 Tagen Exsudat in der Ileocöcalgegend. — Befund und Symptome vor der Operation. Starker Meteorismus; beginnender Collaps, ausgedehnte Peritonitis. — Operation. Eröffnung des Abscesses. Tod. — Sectionsbefund: Allgemeine Peritonitis infolge der Perforation eines im Anschluss an einen perforirten Proc. vermif. entstandenen Abscesses.

71. Quade, Schreiber, 47 Jahre alt. Aufgenommen 28. April, gestorben 4. August 1890. Operirt am 30. Tage im Krankenhause Moabit. — Anamnese. Malaria und Typhus abd. 1880. Seit März 1890 Gefühl von Druck in der Unterbauchgegend. Mitte März entstand eine schmerzhafte Geschwulst im Unterleib. (Innere Abtheilung.) — Befund und Symptome vor der Operation. Leichte Vorwölbung des Abdomen, quer verlaufend oberhalb der Symphyse. Man fühlt eine derbe Geschwulst, die an der linken Seite Fluctuation wahrnehmen lässt. Hier lässt sich auch die Haut über ihr nicht abheben; keine Blasenbeschwerden. — Operation 27. Mai. An Stelle der Fluctuation Incision. Entleerung reichlicher Menge fäculent riechenden Eiters. Jodoformgazetamponade. — Verlauf. Bei jedem Verbandwechsel entleert sich bei Druck Eiter. Da sich rechts oben auch Fluctuation zeigt, auch hier Incision 7. Juni. Diese schliesst sich wieder, während die erste dauernd stark Eiter secernirt. Patient verfällt immer mehr, geht an Marasmus zu Grunde. Dauer

98 Tage. — Sectionsbefund. Diffuse Peritonitis, ausgehend von einem durchgebrochenen Eitersack, der sich zwischen Zwerchfell und rechtem Leberlappen befand. Hier ist die Leber stark usurirt und mit Abscessen durchsetzt. Der Proc. vermif. mit der vorderen Bauchwand mehrfach verwachsen und stark verdickt.

72. Pislewska, Dienstmädchen, 18 Jahre alt. Aufgenommen 3. Juli, gestorben 5. Juli 1890. Operirt am 8. Tage im Krankenhause Moabit. — — Anamnese. Plötzliche Erkrankung vor 8 Tagen. Erbrechen und Stuhlverstopfung. Patientin musste wegen starker Schmerzen im Bett liegen. Zunehmende Verschlechterung des Zustandes. — Befund und Symptome vor der Operation. Abdomen meist aufgetrieben, in Nabelhöhe etwas vorgewölbt. Schall links tympanitisch, rechts gedämpft. Palpation schmerzhaft. In Narkose fühlt man einen zweifaustgrossen, nach oben nicht genau abgrenzbaren Tumor. — Verlauf. 5. Juli. Probepunction durch Bauchdecken negativ. Bei einer erneuten Palpation verschwindet der Tumor unter deutlichem Plätschergeräusch; bald darauf Erbrechen, Cyanose, Aufstossen. Puls 120—130, schwach. Laparotomie ergiebt Peritonitis; Verschluss der Bauchhöhle. Tod 6 Stunden nach der Operation im Collaps. Dauer 2 Tage. — Sectionsbefund. Allgemeine Peritonitis, ausgehend von einem neben der Lumbalwirbelsäule rechts gelegenen grossen geplatzten Abscess mit sehr brüchiger Wandung. In denselben mündet der an seinem terminalen Ende zerstörte Proc. vermiformis.

73. Bahr, Carl, Schneider. Aufgenommen 29. November, gestorben 3. December 1893. Operirt am 11. Tage im Krankenhause Moabit. — Anamnese. Patient hat vorher nie ähnliche Erkrankungen gehabt. Er erkrankte am 22. November früh plötzlich mit Schmerzen auf beiden Seiten des Leibes, Frösteln (kein Schüttelfrost), Verstopfung. Am Abend und Nachts Erbrechen; am 23. November Ol. Ricini; am 24. November etwas flüssiger Stuhl. Die Schmerzen gehen allmählich auf die rechte Seite. Verstopfung soll schon einige Tage vor der eigentlichen Erkrankung bestanden haben; auch im vorigen Jahre einmal Obstipation mit Leibschmerzen, jedoch mehr in der Magengegend. 25. November. Aufnahme in die innere Abtheilung. Damals Abdomen stark gespannt, so dass Palpation unmöglich. Druck rechts besonders schmerzhaft, keine Dämpfung. 26. November. Probepunction negativ. 29. November. Allmähliche Steigerung des Fiebers. Spannung der Bauchdecken lässt nach; undeutliche Resistenz der rechten Unterbauchgegend. Schmerzen mehr in der Lendengegend. — Befund und Symptome vor der Operation. Am Abend des 29. November Verlegung auf die chirurgische Abtheilung. Bauch mässig gespannt, eindrückbar. Im rechten Hypochondrium ein palpabler und percutirbarer Tumor, der sich um Spina ant. sup. localisirt; er entspringt in schmaler Zone vom oberen Drittel des Lig. Poup. (nach unten zu ist Alles frei) und zieht sich, sich etwas verbreiternd, um die Spina ant. sup. nach hinten. Lendengegend druckempfindlich, übriges Abdomen schmerzfrei. Opium, Eisblase. In der Nacht erwacht Patient infolge von Schmerzen, die sich von der rechten Seite über den ganzen Bauch verbreiten, und denen gleichen, die Patient bei Beginn seiner Krank-

heit gehabt. Patient hat ein quälendes Gefühl von Spannung im Bauch. Die Schmerzen verlieren sich jedoch bald, so dass Patient wieder einschläft. 30. November schwerer Krankheitseindruck. Singultus. Bauch bretthart. Athmung oberflächlich, 30 in der Minute Gesicht spitz, Augen eingefallen; einmaliges Erbrechen galliger Massen. Percussion ergiebt noch deutlich abgrenzbare Dämpfung rechts; Patient verweigert jeden operativen Eingriff; grosse Opiumdosen, Eis. 1. December. Nacht relativ gut. Bauch stark gespannt, mit vermehrter Tympanie. Dämpfung rechts deutlich, desgleichen links in den abschüssigen Partien. 2. December. Patient sehr elend und verfallen. Zunge trocken, braun; leichter Icterus. Bauch aufgetrieben, doch noch sehr vermehrte Spannung der Decken. Dämpfung rechts deutlich; linke Lendengegend ebenfalls gedämpft und vorgetrieben. Urin wird mit Beschwerden entleert; kein Stuhl. Gefühl von Völle im Leib. Kurzathmigkeit. Erbrechen grüner Massen. Singultus. Puls 120, klein, leicht zu unterdrücken. Temp. um 36,5 °. Die bisher versagte Einwilligung zur Operation wird gegeben. — Operation. Aethernarkose. 2. December. Typischer Perityphlitisschnitt. Muskeln und Fascia transversa stark sulzig durchtränkt. An der Spina ant. sup. alsbald Eröffnung eines grossen scheinbar extraperitoneal gelegenen Eitersacks, der sich flach am Darmbeinkamm nach hinten zieht. Entleerung von fast $^1/_2$ Liter jauchigen Eiters. Erweiterung des Schnittes nach hinten zu. Contraincision in der Lendengegend und Durchführung eines Drains. An der Vorderfläche der Höhle, also wohl an der Hinterwand des Coecums, fühlt man einen derben nach oben verlaufenden Strang. Nahe der Spitze desselben ist in demselben ein circa erbsengrosser harter Körper palpabel. Wegen Collaps wird von der Exstirpation des Proc. vermif. abgesehen. Tamponade. Verband. Der anfangs stark verfallene Patient erholt sich allmählich, am Nachmittag ohne Schmerzen. Kein Erbrechen; Singultus selten. Patient fühlt sich sehr erleichtert. Bauch nicht besonders druckempfindlich; starker Schweiss. Die Collapstemperatur steigt auf 38,9 °. Puls flatternd, 140. Athmung etwas tiefer. — Verlauf. 3. December. Temp. bis 39,5 °. Patient sehr elend. Beim Verbandwechsel Wunde schmierig; starke Eitersecretion aus der Tiefe. Puls kaum fühlbar. Zunge trocken. Patient abwechselnd unruhig, aufgeregt oder somnolent. Trotz starker Excitantien am Abend Tod. Dauer 5 Tage. — Sectionsbefund. Diffuse allgemeine Peritonitis apostematosa (diffus jauchig-eitrige Peritonitis [Mikulicz]). Verklebungen kaum angedeutet. Darmserosa sammtartig, injicirt. Grosse Mengen Eiters, besonders im kleinen Becken. Hinter dem Coecum eine circa apfelsinengrosse, durch die Operation eröffnete Höhle, die einen feinen Schlitz gegen die freie Bauchhöhle zeigt (secundäre Perforationsstelle). Proc. vermif. an der hinteren Cöcalwand in die Höhe geschlagen. Circa $1^1/_2$ Cm. unter der Spitze eine gangränöse Stelle mit Perforation. Daselbst ein Kothstein im Wurmfortsatz.

74. C., Bernhard, Verwaltungsassistent, 44 Jahre alt. Aufgenommen 21. Februar, auf die chirurgische Abtheilung verlegt 25. Februar 1893. Operirt am 13. Tage im Krankenhause Moabit. — Anamnese. Patient erkrankte am 12. Februar mit Verstopfung, Luftbeklemmung, Druck im Leibe, Schüttelfrost, der sich am 13. Februar wiederholte, des-

gleichen am 15. Februar; am 20. Februar zweimal galliges Erbrechen. Bisherige Behandlung bestand in Ric. Op., Eisblase. Am 21. Februar ein Klysma, das Stuhl producirte; früher nie krank. — Befund und Symptome vor der Operation. Sehr corpulenter, kräftiger Mann. Temp. 38,2°. Puls 88 in der Minute. Zunge trocken, belegt. Lunge und Herz nichts Besonderes. Leib aufgetrieben, ziemlich hart. In der Höhe der Spina ant. sup. dextr. eine circumscripte starke Druckempfindlichkeit. Resistenz nicht deutlich palpabel. Starke Brechneigung. — Operation 25. Februar. Schnitt am Darmbeinkamm, Musculatur mit Peritoneum zu derber Schwarte verwachsen. Beim schichtweisen Vorgehen wird eine Höhle eröffnet, aus der sich circa 2 Esslöffel einer braunen, jauchig riechenden Flüssigkeit entleert. Der Finger lässt sich weit in dieselbe einführen, so dass es unentschieden bleibt, ob man sich in einer circumscripten Abscesshöhle oder im freien Peritoneum befindet. Vorsichtige Tamponade. — Verlauf. 26. Februar. Verband stark mit Blut durchtränkt. Verbandwechsel. Nachmittags 4 Uhr Collaps. 27. Februar. Verband stark mit Blut durchtränkt. An demselben haften weichliche braune Kothmassen. Rasseln über beiden Lungen. 28. Februar. Temp. steil, bis 39,9°. Auf Klysma reichlicher Stuhl. Erneute Blutung aus der Tiefe der Wunde. Patient sehr kurzathmig, hustet viel. Gesicht livid; Zunge trocken, belegt; Extremitäten kühl. Puls kaum fühlbar, circa 100. 1. März. Patient delirirt. Starkes Rasseln über beiden Lungen. Athembeschwerden. 2. März Tod im Collaps. Dauer 9 Tage. — Section nicht gestattet. Peritonitis (?), Pneumonie (?).

75. L. Operirt Mai 1890 in der Privatwohnung. — Befund und Symptome vor der Operation. Längere Zeit bereits vorhandene Perityphlitis. Patient befand sich schon im Collaps. — Operation. Eröffnung eines grossen Abscesses. Tod am selben Tage. — Sectionsbefund. Sepsis.

76. Schröche, Hermann, Tischler, 25 Jahre alt. Aufgenommen 22. November, gestorben 28. November 1891. Operirt am 6. Tage im Krankenhause Mobit. — Anamnese. Früher stets gesund. Patient erkrankte am 17. November plötzlich unter heftigen Schmerzen in der Bauchseite, Aufstossen und Diarrhoe. Gleichzeitig bemerkte er eine Anschwellung der rechten Seite, die sich anfangs wieder verzog, in den letzten Tagen wieder aufgetreten und gewachsen sein soll. Diarrhoe besteht während der ganzen Dauer der Behandlung; nie Erbrechen. Starke Schmerzhaftigkeit des Abdomens. — Befund und Symptome vor der Operation. Hochgeröthetes Gesicht, eingesunkene Augen, mässige Dyspnoe. Zunge dick belegt, Temp. 38,7, Puls 100. Leichter Icterus, rechte Unterbauchgegend vorgewölbt. Percussion ergiebt hier oberhalb des Lig. Poup. circa handbreite Dämpfung. Daselbst auch Resistenz fühlbar, die sehr druckempfindlich ist. Abdomen mässig gespannt; etwas schmerzhaft. — Operation 24. November. Narkose. Hautschnitt wie zur Unterbindung der Iliaca; schichtweises Vorgehen. Bei Durchtrennung der Fasern des Internus entleert sich an einer Stelle dünnflüssiger Eiter. Diese Oeffnung wird stumpf dilatirt, man kommt in eine circa gänseeigrosse Höhle, aus der circa 3 Esslöffel Eiter fliessen. Aus dem oberen Wundwinkel

entleert sich Eiter aus der Tiefe; es ist aber weiter keine Resistenz fühlbar. Tamponade. Verband. — Verlauf. 24. November. Nacht unruhig. Patient matt. Abdomen gespannt; einmaliges Erbrechen. Schnitt wird in Narkose nach oben erweitert, das Peritoneum vom Iliacus abgelöst; überall sind die Gewebe eitrig infiltrirt, auch die Fascia des Iliacus internus zeigt eitrige Infiltration. Ein Abscess nicht nachweisbar. Peritoneum wird eröffnet. Darmschlingen sind verklebt und eitrig infiltrirt. Kein freier Eiter; Tamponade. 25. November. Patient sehr schwach; Delirien. 27. November. Icterus nimmt zu; über den ganzen Körper verbreitet kleine Hauthämorrhagien. 28. November. Unter zunehmendem Collaps Abends Tod. Dauer 7 Tage. — Sectionsbefund. Diffuse Peritonitis adhaesiva. Der Proc. vermif. liegt medianwärts neben der Wirbelsäule, etwas nach unten gebogen, zeigt keine Perforation, ist durchgängig bis auf die unterste Partie, die völlig obliterirt ist. Das Peritonealcavum hat oberhalb der Tub. pubis eine kleine Communicationsöffnung mit der Wundhöhle. Psoas ilicacus wie das perirenale Gewebe rechts zeigen überall speckig-eitrige Infiltration, besonders auch um die Nebenniere herum. In den Lungen Hypostase. Blutungen auf den Pleuren und dem Pericard.

77. Schneider, Oscar, Kaufmann, 30 Jahre alt. Aufgenommen 20. August, gestorben 5. September 1892. Operirt am 26. Tage im Krankenhause Moabit. — Anamnese. 1881 litt Patient bereits einmal an Blinddarmentzündung. Am 25. Juli 1892 erkrankt er in vollster Gesundheit mit Durchfall, Schüttelfrost, Erbrechen. Nach 8tägiger Diarrhoe stellt sich Verstopfung ein mit heftigen Schmerzen in der rechten Bauchseite, die nach dem Kreuzbein ausstrahlen. Patient nimmt ohne Besserung oft Abführmittel. Anfang der 3. Woche wird ein Arzt zugezogen. Die diagnosticirte Perityphlitis wird mit Eis, Opium, Wein, flüssiger Diät behandelt. Schmerzen lassen etwas nach. Am Ende der 4. Woche wird Patient, da sich Eiter gebildet hatte, ins Krankenhaus geschickt. — Befund und Symptome vor der Operation. Mittelgrosser, schwächlicher, abgemagerter Mann. Schwer leidender Gesichtsausdruck, grosse Blässe. Temp. 38,4°, Puls 84. In der rechten Unterbauchgegend eine dem Darmbeinkamm parallel laufende Vorwölbung. Deutliche Resistenz und Fluctuation fühlbar. Fluctuation auch zu fühlen, wenn man eine Hand auf den Tumor, die andere auf die Lendengegend legt. Palpation schmerzhaft. Percussion über der Geschwulst gedämpft. Uebriges Abdomen weich. — Operation 20. August. Narkose. Schnitt parallel dem Beckenrande; Mitte desselben bildet die Spina ant. sup. — Schichtweises Vorgehen. Fascia transversa grünlich verfärbt. Vielfache feste Verwachsung. Mehrfache Probepunctionen negativ; nur einmal 1/4 Spritze jauchigen Eiters. Beim vorsichtigen Vordringen entlang dem Musc. iliacus wird plötzlich der Abscess eröffnet; es entleert sich circa 1/4 Liter kothig stinkenden Eiters. Breite Spaltung; Höhle circa faustgross. Am tiefsten Punkte derselben nach hinten zu Contraincision und Durchführung eines Drains. Tamponade. — Verlauf. 22. August subjectives Wohlbefinden. Temperatur nicht abgefallen. Abdomen weich, auf Ol. Ricin. Stuhl. 26. August wegen andauernden Fiebers bei Euphorie Untersuchung in Narkose. Wundverhältnisse günstig. Keine Retention; kein weiterer Abscess.

28. August Temperatur dauernd zwischen 39 und 40°. Mattigkeit, sonst Euphorie. Wunde sieht bei täglichem Verband gut aus; mässige Secretion. Abdomen weich, nicht empfindlich, keine Milzschwellung. Urin eiweisfrei. 30. Aug. In der Wunde dünnflüssiger Stuhl. Stelle des Kothaustritts nicht zu constatiren. Iritis dextra. Mattigkeit. 31. Aug. Leichte Benommenheit, Delirien. Temp. 38°; Puls 106, klein. Zunge trocken. Schwellung der Lider. Chemosis, pericorneale Injection, streifige Hornhauttrübungen. Exsudat auf vorderer Linsenkapsel. Amaurose. Punktförmige Hauthämorrhagien. 3. September. Zunahme der schweren Allgemeinerscheinungen und der Panophthalmitis purulenta. Im Blut Streptokokken. In der Wundhöhle seit einigen Tagen kein Stuhl mehr. 5. September Tod. — Dauer 16 Tage. — Sectionsbefund: Sepsis. Iridocyclitis purulenta. Die perityphlitische Abscesshöhle liegt retrocöcal und ist von der Bauchhöhle völlig abgeschlossen. Die Perforationsstelle des Wurmfortsatzes scheint unmittelbar an seinem cöcalen Ende gewesen zu sein. Eine Communication der Höhle mit dem Coecum besteht nicht mehr. Der Abgang des Proc. vermiformis aus dem Blinddarm ist nicht mehr nachzuweisen; es findet sich auf der Blinddarmschleimhaut nur an einer Stelle eine feine Narbe. Das freie Ende des Wurmfortsatzes liegt ohne jeden Zusammenhang mit dem Coecum, von der Wand der Abscesshöhle ausgehend, frei von allen Entzündungserscheinungen in der freien Bauchhöhle. Völlig normaler Befund der Baucheingeweide.

Schluss.

Wenn man bei der von mir gemachten Anordnung der Krankengeschichten dieselben durchsieht, so entrollt sich ein Bild der Perityphlitis von ihren unscheinbaren Anfängen bis zu den hochgradigen, unfehlbar zum Tode führenden Complicationen. Stets war die Krankheit vom Wurmfortsate ausgegangen.

Ich gebe mich der Hoffnung hin, dass der aufmerksame Leser mit mir darin übereinstimmen wird, dass bei einer in ihren Ausgängen unberechenbaren Erkrankung wie die Perityphlitis eine frühzeitige chirurgische, sachgemäss ausgeführte Behandlung durchaus berechtigt ist, und dass sie allein im Stande ist, eine definitive Heilung herbeizuführen und den Recidiven vorzubeugen. Die frühzeitige Operation giebt die besten Resultate, von 57 derartigen Fällen ist kein einziger gestorben. Die Indication zur Operation giebt die Appendicitis perforativa, welche, unter prägnanten Symptomen auftretend, klinisch bestimmt zu diagnosticiren ist. Das Auftreten derselben drückt dem Arzte so zu sagen das Messer in die Hand. Der Glaube an spontan völlig ausheilende Formen von Appendicitis perforativa muss in Anbetracht der chirurgischen Erfahrungen bei Operationen immer mehr und mehr schwinden. Wenn wir in der Einleitung betonten, dass es in der That spontane Ausheilungen giebt (S. 163), und uns dabei hauptsächlich

auf die Befunde von Renvers und Finkelstein stützten, so wollen wir hier am Schlusse doch noch einmal betonen, dass diese Befunde insofern nicht beweiskräftig sind, als mit wenigen Ausnahmen diese Befunde doch ohne klinische Controle dastehen, wir über den Grad und die Art der Entzündung beim Lebenden keine Kenntniss haben, die pathologischen Befunde daher ebenso gut durch eine Appendicitis simplex und nicht perforativa bedingt sein konnten. So ist z. B. in den Befunden Finkelstein's nur im Falle 7 (S. 177) die Ausheilung einer Appendicitis perforativa möglicher Weise anzunehmen, alle übrigen sind einfache Formen von Appendicitis. Ich bin in der letzten Zeit durch einen höchst interessanten Befund bei der Operation einer recidivirenden Perityphlitis wieder über die sogenannten Spontanheilungen perforirender Appendicitis in Zweifel gekommen, da gerade dieser Fall zeigte, dass kleine Reste eitriger Höhlen inmitten von Schwarten, also ganz abgekapselt zurückbleiben können.

78. Marquardt, Postschaffner, 43 Jahre alt. Juli 1892 mehrwöchentliche schwere Perityphlitis. — August 1893, ein zweiter ebenfalls mehrere Wochen dauernder Anfall. Vor circa 4 Wochen stellte sich allmählich eine Schmerzhaftigkeit der rechten Unterbauchgegend ein. Patient will daselbst eine Geschwulst bemerkt haben, die nach 14 Tagen schwand, aber bald wieder erschien. Dabei dumpfe, ziehende Schmerzen, die nach den Beinen und dem Magen ausstrahlten. Seit 6 Tagen Verstopfung. Kein Erbrechen oder Fieber. Bisherige Behandlung bestand in Eis und Opium. — Befund und Symptome vor der Operation. Temp. 36,6°, leichter Icterus. Puls 90 in der Minute. In Höhe der rechten Spina ant. sup. eine flaschenförmige, deutlich abgrenzbare derbe Schwellung. Das übrige Abdomen weich, leicht eindrückbar. — Operation am 14. Febr. 1894. Typischer Schnitt. Die tieferen Schichten sind fest verwachsen. Nach Freilegung des schwartig verdickten Bauchfells Probepunction, die negativ ist. Es werden nunmehr die Schwarten vorsichtig von vornher incidirt, und man gelangt nach Trennung einer circa 1 Cm. dicken, derbfibrösen Lage in einen kleinen eiterhaltigen Hohlraum, in dem der nach abwärts zu verlaufende Proc. vermif. sich findet. Aus demselben treten einige Tropfen Eiter aus. Er enthält zwei etwas über kirschkerngrosse Kothsteine. Vorsichtige Lösung und Abbindung des Appendix. Tamponade. Guter Verlauf. 15. März geheilt.

Nach unseren Auseinandersetzungen kann es durchaus nicht zweifelhaft sein, dass solche unvollständige Heilungen oft genug vorkommen mögen, die dann als perfecte Heilungen so lange angesehen werden, bis durch irgend einen Umstand die Reste entzündlicher Producte von Neuem plötzlich wieder eine neue Entzündung hervorrufen. Solche Gefahren kann nur frühzeitiges Operiren hindern.

Die chirurgische Behandlung ist allein im Stande, durch frühzeitige Entleerung des bei der Appendicitis perforativa stets vorhan-

denen Eiters die weitere und gefährliche Entwicklung der Krankheit zu hemmen und eine rasche und definitive Heilung herbeizuführen, die bei der exspectativen Behandlung dem Zufalle überlassen bleibt. Es gehört deshalb die Behandlung der Perityphlitis dem Chirurgen. Die Krankheit wird alsdann ihren gefährlichen Charakter verlieren.

IV. Anhang.

Der Processus vermiformis im Bruchsack.

Von Dr. Sarfert, Assistenzarzt.

Das grosse Interesse, welches man in der letzten Zeit dem Processus vermiformis und seinen Erkrankungen entgegengebracht hat, mag es rechtfertigen, hier einige Fälle vom normalen und entzündeten Processus vermiformis im Bruchsack näher zu beschreiben, die in kurzer Aufeinanderfolge im städtischen Krankenhause Moabit beobachtet wurden.[1]

Der erste Fall betrifft eine 62jährige Frau Z. (vgl. S. 269). Bei derselben hatte sich plötzlich, im Anschluss an schweres Heben, 8 Tage vor der Aufnahme, eine Anschwellung in der rechten Leistengegend entwickelt. Es stellte sich im Laufe der nächsten Tage Appetitlosigkeit, Uebelkeit, Frösteln, Stuhlverstopfung, Erbrechen, sowie starke kolikartige Leibschmerzen ein. Die Geschwulst vergrösserte sich, wurde schmerzhaft und roth und stellt sich zur Zeit dar als hartinfiltrirte, blauroth verfärbte, flache, knapp handbreit über der rechten Schenkelbeuge liegende Geschwulst. Bei der Operation, 8 Tage nach Entstandensein der Hernie, entleert sich sofort eine Menge (circa ein Esslöffel) grauer, kothig riechender Eiter; die Abscesshöhle setzt sich nach oben in einen langen engen Kanal fort, aus dem sich am nächsten Tage ausser vielem Eiter ein dunkelbraun verfärbtes, dünnes, circa 8 Cm. langes wurmförmiges Gebilde mit engem Lumen (der entzündete und nekrotische Processus vermiformis) entfernen lässt. Fremdkörper, resp. Kothsteine, nach denen speciell geforscht wird, werden mit Sicherheitnicht gefunden. Die Abscesshöhle resp. der Bruchsack schliesst sich nach Ausstossung von Gewebsfetzen und Eiter allmählich innerhalb 4 Wochen. — Im vorliegenden Falle handelte es sich also um eine acquirirte, nicht congenitale, incarcerirte, gangränöse, „reine" Hernie des Processus vermiformis.

Man war in diesem Falle wohl auf eine gangränöse Darmschlinge und periherniöse Phlegmone, nicht aber auf den gangränösen Processus vermiformis gefasst; eine sichere Diagnose des Vorhandenseins des Processus vermiformis in einer Hernie lässt sich wohl überhaupt nicht stellen.

Vor Kurzem hat Brieger[1]) zwei Fälle von Hernien des Pro-

cessus vermiformis, die „reine" Fälle waren, d. h. in denen der Processus vermiformis allein den Bruchinhalt bildete, beschrieben, dabei hinlänglich auf die Schwierigkeit resp. Unmöglichkeit der sicheren Diagnosenstellung hingewiesen. Die Schwierigkeit beruht darin, dass der eingeklemmte Processus vermiformis, obwohl ein für die Darmfunction so unwichtiges Organ, genau dieselben (Incarcerations-) Erscheinungen hervorrufen kann, wie andere Darmstücke; vgl. auch die Beobachtungen von Rose[2]) und Jackle[3]).

Worin ist nun die Ursache zu suchen für diese der Incarceration von Darmpartien ganz analogen Symptome bei der Einklemmung des Processus vermiformis allein? Naheliegend ist die Annahme einer secundär eintretenden Knickung oder Axendrehung der benachbarten Darmpartien. Dieselbe wird gestützt durch einen in der deutschen militärärztlichen Zeitschrift 1886 beschriebenen Fall, in dem der Patient 12 Stunden nach der Operation, trotz vorgenommener Herniotomie und Reposition des Processus vermiformis, unter Fortbestehen der Einklemmungerscheinungen zu Grunde ging. Hier hatte sich nach Eintritt der Einklemmung des Processus vermiformis, unter enormer Steigerung der Peristaltik des Darmes und bedeutender Ausdehnung desselben, der Dünndarm gleichsam überschlagen, eine halbe Axendrehung gemacht und so den Darmverschluss herbeigeführt, wie die Section ergab. (Citirt aus Brieger s. o.)

Eine zweite Erklärung wird von Klein[4]) in folgender Weise gegeben: Die Incarcerationserscheinungen haben ihre Ursache nicht in dem functionellen Werth und der localen Alteration eines Theiles des Darmrohres, sondern sind die sympathischen Erscheinungen einer Peritonitis, die einen Theil des Darmes ergriffen hat, und die erst dann auftreten, wenn sich der Process auf das gesammte Peritoneum fortgepflanzt hat. Diese Ansicht wird widerlegt durch folgende genau beobachtete resp. operirte Fälle von acut eingeklemmter Hernie des Processus vermiformis, die der Vollständigkeit wegen hier angeführt werden sollen, unter Beiseitelassung anderer, nicht ganz einwandsfreier Fälle (s. Roser resp. Brieger; s. o.).

Dieffenbach (op. chir. II. 572 u. 600) fand bei einem 63jährigen Manne, der nie zuvor einen Bruch gehabt und plötzlich mit Unwohlsein, Aufstossen, Druckschmerzhaftigkeit in der Gegend des rechten Schenkelringes erkrankt war, einen bohnengrossen Bruchsack mit einem schwarzgrauen zusammengefalteten Körper. Ende des Wurmfortsatzes, als Inhalt. Reposition. Tod nach 2 Tagen an Erschöpfung.

Pick (The Lancet vol. I, 1880, S. 801) operirte einen Maler von 54 Jahren, der seit 12 Jahren an einem reponiblen Scrotalbruch litt. Derselbe war seit 5 Tagen irreponibel geworden, dabei schmerzhafte Anschwellung,

Verstopfung, Erbrechen. Im Bruchsack fand sich stinkender Eiter und der entzündete Wurmfortsatz; derselbe wurde reponirt und der Sack abgetragen; der Kranke starb aber schon 5 Stunden danach. Es fand sich Emphysem der Lungen mit eitriger Bronchitis, fettige Degeneration des Herzens, Fettleber, keine allgemeine Peritonitis. — Josiah Court (Lancet vol. II, 1870, S. 401) fand bei der Operation einer 50jährigen Frau, die seit 4 Tagen an häufigem Erbrechen mit Verstopfung litt, in dem geöffneten Bruchsack den Wurmfortsatz allein von der Grösse einer Lymphdrüse vor, der nach der Einklemmung durch den Schnitt zurückgebracht wurde. Heilung. In einem weiteren von N. Davies-Colley (Guys Hospital reports 1884, 3. Ser. 5. 27. p. 430) beschriebenen Falle einer 38 Jahre alten, seit einem Jahre mit rechtsseitigem Schenkelbruch behafteten Frau, die unter plötzlichen Erscheinungen einer Darmstenose erkrankt war, lag der 3 Zoll lange aufgewickelte Wurmanhang ganz allein im Bruchsack vor. Reposition, Heilung. Die beiden in der chirurgischen Klinik zu Breslau (Brieger) beobachteten Fälle sind folgende: Bei einer an Harnbeschwerden und Schmerzen mit häufigem Harndrang leidenden Patientin entwickelt sich allmählich in der rechten Schenkelbeuge eine Geschwulst von Wallnussgrösse, die für eine Netzhernie gehalten wird. Bei der Operation wird nach Durchtrennung einer 1 Cm. dicken Schicht gekörnten Fettes, das ganz das Aussehen von mit dem Bruchsack verwachsenem Netz hat, aber properitoneales Fett ist, ein $2\frac{1}{2}$ Cm. langer, federkieldicker, bläulich-röthlicher, von Serosa überzogener Strang gefunden, an dessen Ende ein etwas über bohnengrosser ovaler Körper anliegt, der im Zweifel lässt, ob es Ovarium mit Tube oder Wurmfortsatz ist. Er wird hervorgezogen und, jetzt als Proc. vermif. sich deutlich documentirend, unter Bildung einer Manschette (aus Serosa und Muscularis gebildet) abgetragen.

Der zweite Fall betraf einen 45jährigen Mann, der seit 12 Jahren an rechtsseitigem, sich langsam vergrösserndem Leistenbruch litt. Derselbe wurde bis zuletzt durch Bruchband zurückgehalten, ist seit 2 Tagen irreponibel; dabei Uebelkeit, Verstopfung, Schmerzen in der rechten Ileocöcalgegend. In der Annahme, dass es sich um Hernia inguinalis dextra incarcerata handele, wurden Repositionsversuche gemacht, aber nur ein Theil des Bruches zurückgebracht. Bei der Operation fand sich der am unteren Ende graubläulich verfärbte, wahrscheinlich nekrotische Proc. vermif. Er wird bis auf einen etwa 1,5 Cm. langen Stumpf resecirt, das offene Ende durch zwei Reihen von Nähten verschlossen und versenkt.

Durch alle diese Fälle, einschliesslich des unsrigen, wird bewiesen, dass nicht eine sympathische (?) Peritonitis die Einklemmungserscheinungen macht — denn einerseits verschwanden nach der Reposition resp. Abtragung des Processus vermiformis sofort die Incarcerationserscheinungen, andererseits wurde bei den tödtlich verlaufenden Fällen eine Peritonitis nicht gefunden. Ebensowenig können durch die Kothstauung diese heftigen Erscheinungen erklärt werden, da bei der Einklemmung des Processus vermiformis die Koth-

passage doch nicht behindert ist. Es können aber diese Einklemmungserscheinungen bei echter Incarceration des Processus vermiformis die Folge der Darmquetschung sein. Der Vollständigkeit wegen soll hier noch eine Abnormität des Processus vermiformis im Bruchsack, die ebenfalls mit Einklemmungserscheinungen einhergegangen war, erwähnt werden, die u. A. von Wölfler[5]) beschrieben wurde, nämlich Umwandlung des Processus vermiformis in einen cystisch entarteten Sack. Die Incarcerationserscheinungen hatten nach Ansicht des Verfassers ihren Grund in dem rasch zunehmenden Flüssigkeitsinhalt.

Ja es ist nicht einmal nöthig, dass der ganze Processus vermiformis oder ein grosser Theil desselben eingeklemmt ist; ein eingeklemmter Theil seiner Wand ist bereits im Stande, die heftigsten Erscheinungen zu machen. Die treffendste Illustration erfährt diese Thatsache durch einen einzig in der Literatur (von E. Rose, s. o.) beobachteten Fall, der hier noch citirt werden soll. Es handelt sich um eine 54 Jahre alte Frau, die seit 9 Jahren an einem rechtsseitigen Schenkelbruch litt, nie ein Bruchband trug und vor drei Tagen nach Heben einer schweren Last mit plötzlichen Schmerzen im Bruch, starkem, häufigem Erbrechen, Leibschmerzen erkrankte. Nach Eröffnung des Bruchsackes kam — einem Darmwandbruch gleichend — ein Theil des Processus vermiformis in Erbsengrösse zum Vorschein, und zwar betraf die Einklemmung das äusserste zweite Fünftel zu den anderen vier Fünfteln, wie sich nach Hervorheben des Processus vermiformis constatiren liess. Das eingeklemmte Stück war im Gegensatz zu der blass gebliebenen, nicht eingeklemmten Partie schwarzroth verfärbt, gleichmässig aufgetrieben. Der Processus vermiformis besass ein Mesenteriolum, das an der Basis die Breite eines kleinen Fingers hatte, schmaler werdend bis zur Spitze auslief und an der ihm entgegengesetzten Seite von einem prall dunkelroth strotzenden Gefäss durchzogen wurde.

Von dem Vorhandensein eines eigenen Mesenteriolum macht Rose die Möglichkeit der activen Einklemmung des Processus vermiformis abhängig, da er ohne Gekrös, zugleich mit anderen Darmtheilen im Bruchsack sich vorfindend, stets durch seine Blässe auffiel, also nicht einmal Zeichen passiver Einklemmung aufwies, während die anderen Darmschlingen stark verfärbt und aufgetrieben waren. Da in den meisten in der Literatur beschriebenen Fällen, auch in dem unsrigen, der Processus vermiformis sich bei der Operation bereits hochgradig verändert, resp. gangränös-nekrotisch zeigte, seine Structur demnach eine undeutliche geworden war, andererseits aber

bei intactem Processus vermiformis die Beschaffenheit des Mesenteriolum nicht im Detail genau beschrieben ist, ist eine für oder gegen die Annahme Rose's gerichtete Entscheidung nicht möglich.

Wir neigen der Ansicht zu, dass besonders da, wo eine Abscedirung oder Nekrose des Wurmfortsatzes gefunden wurde, einer Appendicitis im Bruchsacke vorlag, manchmal im Anschluss an vorhandene Kothsteine oder Fremdkörper (vgl. Theil II); vgl. unter anderen die Fälle von Klein und Schmidt[6]), in denen eine Nadel, und Jackle, von dem ein Knochenstück als Inhalt des gangränösen Processus vermiformis gefunden wurde.

Es müssen demnach die Fälle, in denen Gangränescenz und Nekrose des Processus vermiformis infolge von Appendicitis nicht angenommen werden konnte und Fremdkörper, resp. Kothsteine nicht gefunden wurden, als direct aus der Einklemmung resultirend erklärt werden. Dieselbe setzt ein Circulationshinderniss mit venöser Stauung und Austritt vom Serum in den Bruchsack; dadurch zugleich ist die Möglichkeit der Auswanderung von Darmbacterien in den Bruchsack gegeben. (Vgl. Escherich.[7]) Die Wand des Wurmfortsatzes zerreisst, und es kann dann in der Folge zur Bildung eines Abscesses kommen, der sich subcutan ausbreitet und zu einer Phlegmone der Hautdecken führt.

Der nächste Fall betraf einen 52jährigen Händler, der, wegen gleichzeitiger Erkrankung der Lungen in das Krankenhaus Moabit aufgenommen, einige Tage nach der Aufnahme unter den Zeichen der chronischen Peritonitis zu Grunde ging. Bei der Section fanden sich in der linken Scrotalhälfte mehrere Dünndarmschlingen, dem unteren Abschnitte des Ileum angehörend, sowie das ganze Colon ascendens und Coecum mit dem Proc. vermif.; die Eingeweide unter sich ziemlich fest durch fibrinöse Beläge verwachsen, der Proc. vermif. gangränös, an einzelnen Stellen, nicht jedoch an der Spitze, perforirt. Ihm liegt an, in Grösse eines Fünfmarkstückes, eine schmierige, kothig riechende Masse. Kothsteine resp. Fremdkörper sind darin nicht zu finden. Die übrigen in der Bauchhöhle liegenden Darmpartien sind durch schmierig-fibrinöse Beläge verklebt, stark aufgebläht; im kleinen Becken circa 1 Liter dunkelrother, trüber Flüssigkeit. Die Gangrän und Perforation des Proc. vermiformis ist wahrscheinlich auf eine bereits vorhanden gewesene Appendicitis zurückzuführen.

Aehnliche Fälle von Vorkommen des Coecum mit dem Processus vermiformis in einer linksseitigen Leistenhernie sind mehrfach beschrieben. Eine Aufzählung der bisher beobachteten Fälle giebt Hildebrandt.[8]) Es fragt sich, welche Momente das Coecum und den Processus vermiformis geeignet machen, Bruchinhalt in linksseitigen Hernien zu werden. Nach Engel kann bei starker Aus-

dehnung durch Darmgase oder Koth der Blinddarm mit seinem unteren Ende die Symphysis ossis pubis erreichen und bis über die Mittellinie hinaus seine Lage verändern. Es ist damit eine Vorbedingung für das Eintreten des Coecum, resp. Processus vermiformis in den Inguinalkanal, z. B. bei Druck auf das Abdomen, genügend geschaffen.

Weiterhin können linksseitige Cöcalbrüche entstanden sein dadurch, dass das Coecum infolge eines langen Mesocoecum und Mesocolon abnorm frei beweglich geworden, durch Zug eines Darmtheiles oder Netzes dislocirt in den linken Leistenkanal eingetreten ist. Letzterer Vorgang ist, wie die Literatur beweist, der gewöhnliche und in Fällen, wo ausser dem Coecum noch andere Darmpartien im Bruch sich finden, der zutreffende und auch als in unserem Falle vorliegend anzunehmen. Die dritte Möglichkeit, gleichzeitiges Bestehen von linksseitigem Cöcalbruch und Situs transversus viscerum, ist in der Literatur nirgends beschrieben.

Die beiden nächsten Fälle, die auf der chirurgischen Abtheilung von Prof. Dr. Sonnenburg operirt wurden, zeigen eine grosse Aehnlichkeit unter sich insofern, als sie beide ganz jugendliche Individuen betreffen, und es sich in beiden um das Vorhandensein einer rechtsseitigen Leistenhernie handelte, als deren Inhalt sich bei der Operation (Herniotomie) das Coecum mit Processus vermiformis präsentirte. Inguinalhernien, die den Processus vermiformis (resp. das Coecum) enthalten, sind bei Kindern nicht allzu häufig beobachtet worden. Nach der Zusammenstellung Hildebrandt's (s. o.) finden sich in der Literatur nur 20 Fälle verzeichnet, von denen zwei am Foetus beobachtet wurden. In der Mehrzahl dieser Fälle findet sich der Umstand besonders hervorgehoben, dass Processus vermiformis mit Bruchsack und Hoden verwachsen sei, resp. dass sich feste Adhäsionen zwischen Hoden, Bruchsack und Processus vermiformis fanden, eine Erscheinung, die wir in dem ersten der von uns beobachteten Fälle ebenfalls constatiren konnten.

Bei einem zweijährigen Knaben machte sich bald nach der Geburt eine etwa haselnussgrosse Geschwulst nahe der rechten Inguinalfalte bemerklich, die sich allmählich vergrösserte. Sie trat stärker hervor beim Schreien des Kindes und verkleinerte sich, resp. konnte zum Theil zurückgedrängt werden bei Ruhelage des Kindes. Seit 2 Tagen ist die Mutter nicht mehr im Stande, den circa wallnussgrossen Bruch zurückzubringen; es besteht Stuhlverstopfung, mehrmaliges Erbrechen, starke Schmerzhaftigkeit der rechten Scrotalhälfte bei Betastung. Da Repositionsversuche erfolglos blieben, wird die Operation der Hernie (Inguinalis incarcerata dextra) vorgenommen. Schnitt parallel dem Poupart-

schen Bande, schrittweises Durchtrennen der Gewebe, Bruchsack innig mit dem fächerförmig ihn umgebenden Samenstrang sowohl als dem Hoden verwachsen. Nach der Isolirung desselben bis zum Halse wird er geöffnet, und es findet sich als Inhalt das Coecum mit dem Proc. vermif. und dem unteren Ileumende. Auf der dem Mesenterium gegenüberliegenden Seite des Coecum und von ihm auf den Proc. vermif. übergehend zeigen sich zahlreiche, derbe, strangartige Adhäsionen, die zugleich auch zu einer bandartigen Verlöthung mit dem Bruchsack geführt haben, ausserdem sich in die Bauchhöhle hinein verfolgen lassen. Erst nachdem diese Adhäsionen vorsichtig gelöst, sowie der Leistenkanal in seiner ganzen Länge gespalten ist, gelingt es, eine Reposition der Darmpartien vorzunehmen. Es wird nun der Bruchsack abgetragen, der Stumpf in der Wunde vernäht, ein Tampon eingeführt; Schluss der Hauptwunde. Nach drei Wochen Heilung.

Zur Erklärung der Bildung dieser Adhäsionen stehen sich zwei Ansichten gegenüber. Die eine sucht ihre Ursache in einer fötalen Peritonitis, die von vielen Autoren zwar bestritten, von anderer Seite aber, u. A. v. Virchow, B. Schmidt, Orth u. s. w., als durchaus wahrscheinlich angenommen wird. So sagt Rokitansky: „Das Peritoneum ist beim Foetus häufig der Sitz von Entzündungen acuten oder chronischen Verlaufs. Sie hat vorstechend bald den einen, bald den anderen Abschnitt des Bauchfells inne, oder sie ist eine allgemeine. Sie hinterlässt nicht nur Verdickungen des Bauchfelles, sondern auch Verwachsungen der Unterleibsorgane mit einander und mit der Bauchwand, und je früher sie eintritt, desto eher kann sie die Grundursache von als Bildungshemmung angesehenen Anomalien im Bauche werden.“ Da nun die Hoden ihre Lage ursprünglich in der Bauchhöhle zu beiden Seiten der Wirbelsäule haben und erst im achten Monat in den Leistenkanal und im neunten in den Hodensack eintreten, so ist sehr leicht verständlich, dass sie bei Auftreten einer Peritonitis und Entstehen von Verwachsungen mit den umliegenden Organen Eingeweide mit sich in den Peritonealfortsatz herabziehen können. Nach Ansicht Kehrer's (notirt in Klein's Arbeit, s. o.) und anderer Autoren jedoch beruhen derartige filamentöse Gebilde nicht auf einer fötalen Peritonitis, sondern darauf, dass im Foetus normal vorhandene Duplicaturen des Bauchfelles im Verhältniss zum übrigen Peritoneum kein gleiches Wachsthum innehalten und späterhin als scheinbar neu gebildete Stränge die Eingeweide an ihrer natürlichen Lagerung verhindern.

Auf ganz anderen Momenten beruht die Entstehung der Hernie des Processus vermiformis (und Coecum) im folgenden Fall, dessen Krankengeschichte vorerst mitgetheilt werden soll.

Vor drei Monaten hat sich bei dem 1½jährigen Kinde H. L. eine sich langsam vergrössernde Geschwulst in der rechten Leistengegend gezeigt. Dieselbe liess sich bei Druck weder verkleinern noch zurückdrängen und zeigte ein auffallendes Wachsthum infolge starken fortdauernden Hustens (Luftröhrenkatarrh) des Kindes; in der letzten Zeit häufiges Erbrechen, unregelmässige Entleerungen. Bei der Aufnahme findet sich bei dem (rhachitischen) Kinde eine hochgradige meteoristische Auftreibung des Leibes, der in seinem grössten Umfange 54 Cm. misst. Der Bauch ist prall gespannt, kaum eindrückbar, auch die beiden Lendengegenden prominiren beiderseits sehr stark, der Percussionsschall ist überall tympanitisch. Die rechte Scrotalhälfte ist durch eine pralle kleinhühnereigrosse Geschwulst ausgefüllt, die sich spindelförmig durch den Leistenkanal bis in die Bauchhöhle hinein fortsetzt. Sie lässt sich nicht in die Bauchhöhle zurückdrängen, verändert sich nicht bei Hustenstössen, ergiebt leeren Percussionsschall, ist deutlich diaphan; der Hoden liegt im hinteren unteren Abschnitt desselben. Diagnose: Hydrocele tunic. vaginalis, möglicher Weise combinirt — wegen der Magendarmerscheinungen — mit einer Hernie. Operation: Schnitt über der Höhe der Anschwellung der rechten Scrotalhälfte, schichtweise Durchtrennung von Haut, subcutanem Gewebe, Freipräpariren des Proc. vaginalis; Eröffnung desselben und Entleerung von 40 Ccm. hellgelber, klarer Flüssigkeit, Spaltung des Hydrocelensackes. Dabei wird als weiterer Inhalt desselben das Coecum mit dem Proc. vermif. sichtbar. Die Oberfläche des Coecum ist glatt, jedoch blauroth verfärbt, zeigt keine Schnürfurche; der Proc. vermif. blass, spulwurmartig zusammengekrümmt, ohne eigenes Mesenterium, auffallend lang (6 Cm.). Der Versuch, die Darmpartien zu reponiren, misslingt wegen der ausserordentlich starken Auftreibung des Bauches, die Reposition gelingt erst nach Spaltung des Leistenkanals in seiner ganzen Länge. Exstirpation des Bruchsackes. Naht des Leistenkanales und der Hautwunde über eingeführtem Jodoformgazetampon.

Nach drei Wochen ist eine völlige Heilung eingetreten; ausserdem aber sind durch Regelung der Ernährung des Kindes die Darmfunctionen günstig beeinflusst worden, Meteorismus nicht mehr aufgetreten. — Nicht abnorme peritonitische Verwachsungen, oder abnorme Länge des Mesocoecum und Enteroptosis der Baucheingeweide bildeten in diesem Falle die Prädisposition zur Bildung einer Cöcalhernie. Der Mechanismus der Entstehung der Hernie war jedenfalls der folgende: Die stetig zunehmende Ansammlung von Hydrocelenflüssigkeit bewirkte, analog der Erweiterung des Muttermundes durch die Fruchtblase mit dem Fruchtwasser, eine Dilatation des Processus vaginalis, der Meteorismus der Eingeweide aber, die Wirkung nach Art eines Kolpeurynters von der entgegengesetzten Seite her unterstützend, war nun im Stande, leicht bewegliche, schmale Darmtheile, so vor Allem den Processus vermiformis, bei Anwendung der Bauchpresse (Husten u. s. w.) in den Leistenkanal vorzudrängen.

Literatur.

1. Brieger, Die Hernien des Processus vermiformis. Archiv für klin. Chirurgie. Bd. XLV. S. 893 ff.
2. E. Rose, Weitere Beobachtungen über den Bruchschnitt. Deutsche Zeitschrift für Chirurgie. Bd. XXXV.
3. Jackle, Die Erkrankungen des Processus vermiformis im Bruchsack. Inaug.-Dissertation. Berlin 1888.
4. Klein, Ueber die äusseren Brüche des Processus vermiformis coeci. Inaug.-Dissertation. Giessen 1868.
5. Wölfler, Incarceration einer Abdominalcyste im rechten Leistenkanal. Langenbeck's Archiv für klin. Chirurgie. Bd. XXI. S. 432.
6. Schmidt, Der Processus vermiformis mit einem Fremdkörper als Inhalt eines Bruchsackes. Festschrift für Prof. Heinicke. München (Lehmann) 1892.
7. Escherich, Bacterien des Bruchwassers u. s. w. Virch. Arch. Bd. CXX. S. 7.
8. Hildebrandt, Die Lageverhältnisse des Coecum und ihre Beziehungen zur Entstehung von äusseren Cöcalbrüchen. Deutsche Zeitschrift für Chirurgie. Bd. XXXIII.

VI.

Aus dem städt. Krankenhause Moabit in Berlin, chirurg. Abtheilung des Prof. Dr. Sonnenburg.

Ueber Gastroenterostomie.

Von

Dr. F. Schroeter.

(Mit 3 Abbildungen im Text.)

Die Gastroenterostomie ist bisher nicht überall zur Anerkennung gelangt. Noch auf dem X. internationalen medicinischen Congresse zu Berlin sprach Bernays-St. Louis von dem geringen praktischen Nutzen der durch Billroth inaugurirten Fortschritte in der Magen- und Darmchirurgie und empfahl bei Krebsleiden wiederum die Anwendung des scharfen Löffels. Aehnlich äusserte sich Le Fort. Wie ferner Guinard berichtet, wurden in den letzten zwölf Jahren nur zwei Gastroenterostomieen in Frankreich ausgeführt.[1]) Er will die, wie er meint, gefahrlose Duodeno- oder Jejunostomie substituiren und so jeden Reiz vom Orte der Erkrankung fernhalten.

Jedoch gab in den Ländern englischer Mundart die Einführung der Senn'schen Knochenplättchennaht eine starke Anregung zu neuen Versuchen und zum lebhaften Gedankenaustausch namentlich über die Technik unserer Operation, während man in Wien stetig bemüht war, die Wölfler'sche und v. Hacker'sche Methode der Gastroenterostomie zu vervollkommnen und ihr Gebiet von den übrigen neu erstehenden Operationen am Magen und Darm zu scheiden.

So hat sich denn trotz der erwähnten Abneigung mancher Chirurgen mit der Zeit, und letzthin merklich schneller, eine Anzahl von Fällen in der Literatur angesammelt, die ich durch die Güte des Herrn Prof. Dr. Sonnenburg um drei nach besonderer Methode operirten Fällen zu vermehren in der Lage bin. Dieselben geben uns jetzt

1) Matignon (De la gastroentérostomie dans le cancer du pylore. Paris 1892 kennt 14 französische Fälle.

zwölf Jahre nach der ersten Gastroenterostomie genügendes Material zur Werthschätzung dieser Operation und ihrer Modificationen.

Mit Benutzung dieser Fälle und Bezugnahme auf die Urtheile der Autoren will ich im Folgenden die Indicationen, Operationsmethoden und Resultate der Gastroenterostomie näher zu beleuchten versuchen.

Anfänglich kam unsere Operation rein palliativ und nur in bescheidenem Umfange zur Anwendung. War ein Pyloruscarcinom stark mit der Umgebung verwachsen und hatte es sich weit über den Magen ausgebreitet, so dass eine Resection nicht angezeigt erschien, so wurde öfter noch in extremis eine Gastroenterostomie unternommen. Die schlechten Resultate, welche man so erhielt, legte man theilweise der Operation zur Last. Da es sich jedoch bei den Sectionen zeigte, dass der Exitus im Gegensatz zur Pylorusresection selten durch einen technischen Fehler verschuldet war, so wandten sich manche Chirurgen unserer Operation um so lieber und früher zu, als dieselbe bei nicht grosser Schwierigkeit der Technik den Kranken ein relatives Wohlbefinden sicherte. Das Gefühl der Genesung, welches der Chirurg dem siechen Kranken gab, war der erste Erfolg der Gastroenterostomie. Da dieser jedoch nur bei Individuen erzielt werden konnte, welche noch nicht hochgradig marastisch waren, so ergab sich von vornherein die Regel, frühzeitig zu operiren.

Wie oben erwähnt, bildete das Pyloruscarcinom die erste Indication für Gastroenterostomie, heute ist es die Hauptindication. Jedoch muss gleich gesagt werden, dass auch die von Billroth zuerst mit Erfolg geübte Resection, dann die Duodeno- oder Jejunostomie und endlich die Richter-Loreta'sche Methode der Digitalerweiterung bei der Behandlung der bösartigen Pylorusstenose in Betracht kommen. Die letztere Operation, welche vor der Einführung der Gastroenterostomie häufig von Hahn angewandt wurde, ist wohl kaum noch in Gebrauch. Sie hatte meist nur eine temporäre Besserung zur Folge; es kam auch hier und da zu störenden Blutungen und zur Ruptur, so dass ihr Barton [1]) eine Mortalität von 46 Proc. nachrechnen konnte.

Die Duodenostomie, welche Langenbuch 1880 vorschlug, wurde neuerdings von Guinard 2 mal bei Pylorusstenose ausgeführt. Beide Fälle verliefen gut. Auch Maydl [2]) empfiehlt sie in einer von ihm angegebenen Modification. Sie kam bisher nicht häufig zur Anwen-

1) Centralblatt für Chirurgie 1889. Nr. 44.
2) Wiener med. Wochenschrift 1892. Nr. 20.

dung; halten wir doch schädliche Reize durch die Ingesta — das ist der Hauptzweck der Duodeno- resp. Jejunostomie — auch durch Gastroenterostomie vom Carcinom fern. Uebrigens muss der Kranke seine Nahrung nach Duodenostomie durch eine Fistel zu sich nehmen; ernährt wird er zwar so, aber nicht gesättigt, insofern sein Geschmack nicht befriedigt ist. Würde er aber einen Trendelenburg'schen Schlauch zur Nahrungsaufnahme benutzen, so wäre ihm immerhin das drückende Bewusstsein einer Palliativheilung nicht genommen. Diese Umstände mögen die meisten Operateure von der Enterostomie bei Pyloruscarcinom abhalten. So bleibt denn im Wesentlichen nur die Frage: Wann resecirt man, und wann wählt man die Gastroenterostomie?

Hierüber ist die endgültige Entscheidung häufig erst nach Eröffnung der Bauchhöhle und Einsichtnahme in dieselbe zu fällen. Wir gehen dann an die Resection, wenn wir — das ist von Billroth dringend empfohlen — bei einem Patienten von gutem Kräftezustand ein auf den Pylorus beschränktes Carcinom vorfinden.

Die Gastroenterostomie muss also alle vorgeschrittenen, nicht zu stark marastischen Fälle von maligner Pylorusstenose für sich in Anspruch nehmen, vorausgesetzt, dass die maligne Geschwulst überhaupt Stenose, Erbrechen und Schmerzen macht. Sie ist namentlich indicirt, wo:

I. das Pyloruscarcinom weit auf den Magen übergreift,
II. die Lymphdrüsen infiltrirt und Metastasen in anderen Organen vorhanden sind,
III. ausgedehnte Verwachsungen mit Pankreas, Oment. min. (Lig. hep.-duod.), Mesocolon, Duodenum und Leber

nachgewiesen sind.

Es sei noch erwähnt, dass sie auch bei Recidiv nach der Resection und bei Carcinoma fundi angewandt worden ist.

Die ersten beiden Indicationen werden vermuthlich mit der zunehmenden Sicherheit in der Diagnostik der Magen- und Darmkrankheiten nach und nach zurücktreten. Kann erst das beginnende Pyloruscarcinom früh genug diagnosticirt werden, so wird man öfter zur Radicaloperation, d. h. zur Resection schreiten. Was die Verwachsungen anbetrifft, so contraindiciren sie meist die Resection. Die Entscheidung von Fall zu Fall muss dem Praktiker überlassen werden. Beim Pankreas und der Leber jedoch liegt die Gefahr der unvollständigen Resection und des starken Blutverlustes, der bei unseren Patienten schwer ins Gewicht fällt, sehr nahe. Das Omentum minus kann, weil es das gefässreiche Lig. hepato-duodenale enthält, von vornherein

nicht ganz entfernt werden. Wird weiter ein Stück vom Mesocolon exstirpirt, so ist die betreffende Darmpartie besonders nach Unterbindung grösserer Gefässe von Gangrän bedroht. Eine Resection endlich bei Verwachsung mit dem Duodenum giebt nach Wölfler nie Erfolg.

Die zweite Indication für Gastroenterostomie ist die gutartige Pylorusstenose.

Hier erweist sich unsere Operation, insofern sie dauernde Heilung bringt, als Radicaloperation. Die Versuche mit der Digitalerweiterung des Pylorus kommen der Gastroenterostomie gegenüber kaum in Betracht, wohl aber können mit der letzteren die Lösung von Adhäsionssträngen und namentlich die Resection und die Pyloroplastik nach Heineke und Mikulicz in Concurrenz treten. Ja die letztere wird bei narbiger Pylorusstenose bevorzugt. So heisst es in einem Résumé aus einer Senn'schen [1]) Arbeit (vgl. Centralblatt für Chirurgie 1892. Nr. 17): „Für die narbige Stenose ist die Pyloroplastik nach Heineke-Mikulicz die sicherste und functionell befriedigendste Operation ..... die Pylorektomie kommt wegen grosser Mortalitätsziffer für diese Art der Pylorusobstruction nicht in Betracht." In ähnlicher Weise betonte A. Koehler auf dem XXI. Congresse der Deutschen Gesellschaft für Chirurgie die Vorzüge der Pyloroplastik vor der Jejunogastrostomie, der Resection, der Divulsion (Loreta-Richter), der Incision (Ceccherelli) und dem Auskratzen (Bernays). Lauenstein [2]) will der Pyloroplastik die Fälle mit abnorm kleinen Magen zuweisen; v. Hacker [3]) führt die Pyloroplastik nur bei kleinen schmalen Pylorusnarben und beweglichem Pylorustheil aus. Dem gegenüber ist die Resection am Platze bei blutendem Ulcus ventriculi und bei ausgeheilten, schwieligen Narben am beweglichen Pylorus, wie in einem gleichfalls auf dem XXI. Congresse mitgetheilten Falle (Loebker). Die Gastroenterostomie wurde bisher in Anwendung gebracht:

Bei Pylorusgeschwüren älteren Datums.

Bei narbiger Pylorusstenose durch: Ulcus ventriculi, Verätzungen, tuberculöse Geschwüre, Lues (zugleich mit luetischer Strictur dreier Dünndarmschlingen).

Bei Stenosen des Duodenum.

---

1) The surgical treatment of pyloric stenosis with a report of fifteen operations etc. N.-York. med. rec. 1891. Nov.

2) L. Meyer's Festschrift. Hamburg 1891.

3) Chirurg. Beiträge aus dem Erzh. Sophie-Spital. Wien 1892.

Bei Magenerweiterung und hochgradiger motorischer Insufficienz ohne Stenose und Verwachsung des Magens an die Bauchdecken unterhalb des Nabels.

Schliesslich wurde noch eine Gastroenterostomie ausgeführt, weil die Schwäche der Patientin eine Resection nicht zuliess. Renton, der diese Operation vornahm, giebt an, dass er schnell operiren und, um Blutverlust zu vermeiden, möglichst wenig Wunden setzen wollte. v. Hacker verwirft die Gastroenterostomie, wenn Pylorusstenose nicht vorhanden ist; ähnlich urtheilte der LXII. Congress deutscher Naturforscher zu Heidelberg.

Ich wende mich nun zur Operation selbst. Der Schnitt durch die Bauchdecken wurde bald nach Fenger oder nach Wölfler (gerade über der Geschwulst), bald rechts oder links von der Linea alba, meist dann am lateralen Rande des linken Rectus abd., bald als Medianschnitt ausgeführt. In letzterem Falle häufig über den Nabel hinaus, während sonst die Länge mit circa 15—22 Cm. angegeben ist. Der Medianschnitt ist bevorzugt. Das Peritoneum wird nach der Eröffnung mit einigen Nähten an die äussere Haut fixirt, darauf Colon transversum und Magen mit Omentum behufs Aufsuchung der Plica duodeno-jejunalis nach rechts oben gelegt. Geht man nun nach Czerny am Mesocolon entlang, so kann man links von der Wirbelsäule das Jejunum aus der Plica hervortreten sehen. In einer Entfernung von circa 40 Cm. nach links ist das Jejunum genügend lang, um ohne Spannung die Gastroenterostomie nach Wölfler zuzulassen. v. Hacker benutzt eine Schlinge in derselben Entfernung. Es ist wichtig, ungefähr diese Stelle des Dünndarms zur Anheftung zu wählen; nimmt man mit Rockwitz eine beliebige, so kann leicht ein zu langes Darmstück ausgeschaltet werden.

Senn[1]) schaltete einmal auf diese Weise acht Fuss Darm aus; Exitus an Inanition war die Folge. Er sucht deshalb die Plica nach Socin[2]), der ein beliebiges Darmstück bis zum Ansatz entwickelt. Der Nothnagel'sche Versuch ist beim Menschen vielfach als unzuverlässig befunden. Ist die richtige Darmschlinge zur Insertion gewählt, so wird sie leer gestrichen und beiderseits abgeschlossen. Wölfler bediente sich dazu nach Schede's Vorschrift lose geknüpfter Seidenfäden, während Billroth Jodoformdocht zu gebrauchen pflegt. Man kann auch Gummifäden, Hacker'sche und Rydygier'sche

1) Centralblatt für Chirurgie. April 1892.
2) Correspondenzblatt für Schweiz. Aerzte 1884.

Klemmen, oder Compressorien von Lücke benutzen. Robson[1]) machte den Darm durch ein geknotetes Drainrohr blutleer. Maunsell[2]) biegt einen Schwamm um den Darm und befestigt ihn mit einer durch das Mesenterium gestossenen Sicherheitsnadel. Schliesslich führe ich noch die Ansicht von Sachs[3]) an: was die Darmcompressorien anlangt, so bin ich unbedingter Anhänger der Compression durch zuverlässige Assistentenfinger und sehe in allen Compressorien elastischer und unelastischer Art nur einen mangelhaften Nothbehelf.

Die Magendarmfistel darf wegen narbiger Retraction der Wundränder nicht zu klein angelegt werden. Anfangs wurde der Schnitt circa 3—4 Cm. lang gemacht und zwar in der Längsrichtung des Darms und Magens. Socin schlug vor, ihn mit Rücksicht auf den Verlauf der Gefässe quer anzulegen. Im Durchschnitt sind jetzt grössere Schnitte beliebt. Abbe[4]) empfiehlt vier Zoll lange Incisionen; dabei ist zu berücksichtigen, dass die Darmincision etwas kürzer ausfallen muss, als die Magenincision, weil sich die Valvulae Kerkringii des Jejunum sehr stark zu entfalten pflegen.[5]) Einer Verlegung der Fistel, welche öfter den Exitus nach sich zog (Stansfield, Senn u. s. w.[6]), suchen Villar und Postnikow zu begegnen. Dieselben schneiden ein Oval aus der Magen- und Darmwand heraus, wodurch ein mechanisches Aneinanderlegen der Wundränder, wie auch eine Verklebung und Verwachsung derselben vermieden wird.

Die Vorschriften, welche Wölfler[7]) über seine Gastroenterostomie benannte Operation vom 28. September 1881 gab, sind bekannt. Im Wesentlichen bestanden sie darin, dass man den Magen im Fundustheile und zwar an der Vorderfläche einen Querfinger über dem Ansatze des grossen Netzes eröffnen und mit einer dem Mesenterium gegenüber gespaltenen Jejunumschlinge Wundrand an Wundrand vernähen sollte. Der Abschluss des Magens während der Naht erfolgte entweder durch die Finger eines Assistenten, oder durch Brun'sche oder Gussenbauer'sche Klemmzangen. Bei der Naht wurden zuerst die hinteren Wundränder durch die Wölfler'sche innere Schleimhautnaht, dann die vorderen durch die äussere Schleimhautnaht vereinigt. Eine Lembertsnaht schliesst die Serosa.

---

1) Am. journ. of med. science 1892.
2) Centralblatt für Chirurgie 1892. Nr. 45.
3) Lancet 1891. März. 4) New York med. record. 1892 April.
5) Lauenstein, L. Meyer's Festschrift 1891.
6) Jaboulay, Arch. prov. d. chir. 1892 Nov.
7) Die Resection des carcinomatös erkrankten Pylorus, aus Prof. Billroth's Klinik. Wien 1881.

University of California LIBRARY

Der von Courvoisier[1]) im Jahre 1883 gemachte Vorschlag, das Mesocolon durch das Lig. gastro-colicum hindurch quer zu durchtrennen und die Dünndarmschlinge an der hinteren Magenwand zu inseriren, fand wenig Beachtung, bis v. Hacker diesen Operationstypus auf dem XIV. Chirurgencongresse im Jahre 1885[2]) in verbesserter Form zur Kenntniss brachte. v. Hacker schlägt Magen und Darm nach oben, macht auf stumpfem Wege einen Schlitz in das bei unseren Kranken besonders dünne Mesocolon und gelangt so, jegliche Blutung und Gangrän vermeidend, an die hintere Magenwand. Werden die Ränder dieses Schlitzes wie auf der Peripherie eines Kreises an der hinteren Magenwand fixirt, so ist eine Einschnürung der Schlinge ausgeschlossen. Diese Methode bietet, wie von v. Hacker angegeben und wie allgemein anerkannt wird, den Vortheil, dass das Colon transversum mit dem Omentum maius in vollkommen normaler Lage bleibt. Bei der Gastroenterostomia ant. antecol. (Wölfler) kommt bisweilen durch das Duodenum und sein Mesenterium eine Compression des Quercolon mit der Folge der Stuhlverzögerung zu Stande.

Ferner umgeht v. Hacker das störende Einfliessen von Galle in den Magen (die in grösseren Mengen unstillbares Erbrechen hervorruft), da sich ja die Fistel bei vollem Magen und auch bei der Rückenlage des Patienten am tiefsten Punkte des Magens befindet. Nicht ausführbar ist die v. Hacker'sche Operation bei Fixation der hinteren Magenwand und bei carcinomatöser Infiltration derselben.

Es bleibt noch ein dritter Typus zu erwähnen, die Gastroenterostomia ant. retrocol., wie sie v. Hacker[3]) im Gegensatz zu seiner G. post. retrocol. genannt hat. Billroth übte sie zum ersten Male, indem er eine Jejunumschlinge durch eine Lücke des Mesocolon an der vorderen Magenwand inserirte. Letzthin wurde sie von Brenner und von v. Bramann[4]) ausgeführt. Sie erscheint am Platze, wenn die hintere Magenwand wegen Infiltration oder Fixation als Insertionsstelle nicht zu benutzen ist. v. Hacker zieht sie dann der Wölfler'schen vor.

Da der zweite Fall von Gastroenterostomie durch die Spornbildung missglückt war — der Mageninhalt war in das zuführende Darmstück eingetreten —, so modificirte Wölfler[5]) die Darmanheftung dahin, dass er die rechte Hälfte des Lumens durch Annähen

1) Centralblatt für Chirurgie 1883. Nr. 49. 2) Ebenda 1885.
3) Zur operativen Behandlung der Pylorusstenose u. s. w. Wien 1892.
4) Archiv für klin. Chirurgie 1893. Nr. 45.
5) Centralblatt für Chirurgie 1883.

der betreffenden Darmpartie an die intacte Magenwand verschloss. Eine andere Methode ist, das Jejunum ganz zu durchtrennen, dann das abführende Ende in die Magenwand einzupflanzen und das zuführende in die Wand des abführenden einmünden zu lassen. Analog dem ersten Vorschlage geht Kocher vor; er bringt aber zugleich mit Barker, Lücke und Rockwitz folgende Modification an: der Darm wird vor der Vernähung in einer Curve herumgeschlungen oder auch eine von links nach rechts verlaufende Schlinge gewählt, so dass sich die Peristaltik des Magens von links nach rechts direct in die des angehefteten Darms fortsetzt. Es entsteht so eine ununterbrochene peristaltische Welle, die auch dem Austritt von Galle, Pankreassaft und eventuell Chymus aus dem brachgelegten Darmstück kein Hinderniss in den Weg legt. Sollte sich dennoch künftig ein fehlerhaftes Abfliessen der genannten Säfte herausstellen, so empfehlen Braun [1]) und Colzi [2]), gleichzeitig mit der Gastroenterostomie eine Enteroanastomose auszuführen, Jaboulay [3]) Gastroduodenostomie. Reclus und Terrier wenden sich gegen den ersten Vorschlag, weil die Enteroanastomose die Operation zu complicirt und langwierig macht. Bei der Gastroenterostomia post. retrocol. ist sie unnöthig.

Diese Operationstypen und ihre Modificationen scheinen mir indess augenblicklich das allgemeine Interesse weniger in Anspruch zu nehmen, als die Fragen über sichere, gefahrlose und schnelle Vereinigung der Wundränder des Magens und Darms. So hat Barker [4]) zur Vermeidung einer Infection der Bauchhöhle die Magen- und Darmmucosa erst eröffnet nach theilweiser Vernähung der Musculares und Serosae. Ihm folgten Roux, Braun, v. Eiselsberg, Selenkow u. A. m. Die Infectionsgefahr erscheint jedoch nicht ganz ausgeschlossen, vor Allem dann nicht, wenn die der Operation vorhergehenden Magenausspülungen bei stark dilatirtem Magen trotz aller Sorgfalt nicht zum Ziele führten (Nr. 163).

Von Wichtigkeit erscheint daher der Vorschlag der zweizeitigen Gastroenterostomie von Postnikow. [5]) Durch dieselbe wird eine Infection durch die Magen- und Darmcontenta vermieden; auch kann die Magenausspülung [6]) bei geschwächten Personen unterbleiben, so dass die Resorption vom Magen aus nicht gestört wird. Postnikow schneidet ein kleines Oval aus der Magenwand bis zur Muscularis-

1) Verhandlungen der Deutschen Gesellschaft für Chirurgie 1892.
2) Centralblatt für Chirurgie. December 1892.
3) Arch. prov. d. chirurg. 1893. T. I.
4) British med. Journ. 1886. I. Febr.
5) Centralblatt für Chirurgie 1892. Nr. 49.
6) S. Matignon de la gastroentérost. Paris, Steinheil. 1892.

fläche und ein gleiches bis zur Muscularisplatte der Darmwand, worauf er die hinteren Ränder der Magendarmwunde vernäht. Nun legt er „eine Seidenligatur um die aus dem Ausschnitt hervorragende Magenschleimhautfläche und eine ebensolche um den Darmwandtheil, welcher frei von Serosa ist". Die Schleimhaut bleibt also unversehrt und wird erst nach 3—4 Tagen durch Gangrän derselben eröffnet. Dann aber sind die Serosae verwachsen, die gar nicht mit peinlicher Sorgfalt genäht zu werden brauchen.

Eine Zeit sparende Methode soll das von Senn auf dem IX. internationalen medicinischen Congresse zu Washington im Jahre 1887 vorgeschlagene bones-plates-suture-Verfahren darstellen. Die Zeitersparniss bei der Operation ist ein wesentliches Moment bei unseren marastischen Patienten, von denen ein nicht geringer Theil dem Shock zu erliegen pflegt. Ein zweiter Vortheil der Senn'schen Naht liegt in der Sicherheit des Schlusses der genähten Partie. Senn stellt sich aus einem Ochsenfemur vermittelst der Laubsäge ovale Platten von $^1/_2$ Cm. Dicke und 6—8 Cm. Länge her, welche durch Einlegen in eine 10 proc. täglich zu erneuernde Salzsäurelösung in circa 3—5 Wochen entkalkt werden. Nachdem die überschüssige Salzsäure durch Kalicausticumlösung entfernt ist, wird eine centrale Oeffnung in die Knochenplättchen geschnitten. Vier Stichcanäle rund um dieselbe vervollständigen die Zurichtung der nun gebrauchsfertigen Plättchen, welche in einer Lösung von gleichen Theilen Wasser, absolutem Alkohol und Glycerin aufbewahrt werden. Vor Beginn der Operation werden die Platten mit zwei starken circa 60 Cm. langen Seidenfäden in einer von Baračz[1]) in Wort und Bild genau angegebenen Weise armirt. Sind dann die Incisionen in den Magen und Darm gemacht — Jessett[2]) bevorzugt die Gastroenterost. post. —, so führt Senn durch jede eine solche Platte ein, die breit auf der Mucosa zu liegen kommt und so angeheftet wird, dass sich die Ränder der Incision und der centralen Plattenöffnung decken. Mithin liegt auf der Vorderfläche der einen Platte Magenwand, auf der der anderen Platte Darmwand. Werden nun ihre Serosae durch Nadel oder besser Scalpell scarificirt, so entsteht eine plastische Exsudation, welche die Serosae verklebt, nachdem die Platten durch eine Serosanaht gegen einander gelegt sind. Die Verwachsung zwischen Magen und Darm tritt schon nach zwölf Stunden ein. Die Platten verbürgen die nothwendige breite Annäherung der Serosae, was nicht der Fall ist bei den Approximationsringen von Abbe, bei den Matas'schen Basssaiten- oder Drain-

1) Archiv für klin. Chirurgie 1892, 44.
2) Lancet, Juli 1890.

röhrenringen und bei den von Brokaw modificirten Ringen. Nach Baračz empfehlen sich auch die Davis'schen Catgutplatten und die elastischen Gummi- oder Lederplatten von Robinson nicht; wohl aber scheinen mir die von Baračz erprobten Kohlrübenplatten der Beachtung werth, weil sie die Vortheile der Senn'schen Platten haben und sehr leicht herzustellen sind. Die Senn'sche Naht hat in Deutschland wenig Anhänger gefunden. Die Versuche über dieselbe sind als abgeschlossen wohl noch nicht zu betrachten. Ich will daher auf die gegnerischen Behauptungen nicht näher eingehen und mich mit dem Hinweis auf das Baračz'sche Verzeichniss der Arbeiten über die Senn'sche Nahtmethode im Arch. f. klin. Chir. Bd. 44 begnügen.

Auf der Anwendung eines Apparates beruht das Anastomosenverfahren von Murphy. Derselbe bringt die Serosae ähnlich wie Senn in Fläche an einander, doch ohne jede Naht. Die Methode dürfte wegen ihrer Nachtheile kaum allgemein geübt werden. Ich schliesse mich der Ansicht Chaput's [1]) an, welcher sagt, dass „bei der Ausführung von Eingeweideoperationen den Nadeln immer noch das letzte Wort bleiben muss".

Bei seinen letzten Operationen hat Prof. Dr. Sonnenburg ein neues Verfahren in Anwendung gebracht, durch welches Missstände der bisher üblichen Methoden beseitigt und besonders Stenosen der angelegten Magendarmfisteln vermieden werden. In einer Anzahl von Sectionsprotokollen findet man die übereinstimmende Angabe, dass die Fisteln auffällig eng gefunden sind, so dass sie eben noch ihren Zweck erfüllen konnten. Einige Autoren berichten auch, wie ich oben bereits andeutete, von Stenose der anfänglich gut functionirenden Anastomosen und von vollständigem Verschluss derselben; so Lauenstein (Nr. 81), Stansfield (Nr. 94), Clarke (Nr. 109), Weir (Nr. 116), Jaboulay (Nr. 152), Senn. Gleichfalls weist folgender von Prof. Sonnenburg operirter Fall auf die Nothwendigkeit einer Verbesserung beim Anlegen der Fistel hin, einer Verbesserung, welche die Narbenschrumpfung beschränkt und die Garantie für eine dauernde ausgiebige Communication zwischen Magen und Darm bietet.

Frau F., 36 Jahre alt, will bis zu ihrer jetzigen Erkrankung stets gesund gewesen sein. Im Juli 1891 bemerkte sie in der Magengegend eine Verhärtung, auf die sie zuerst durch eine klopfende Bewegung in ihrem Leibe aufmerksam wurde. Gleichzeitig verlor sie den Appetit, magerte zusehends ab; Erbrechen stellte sich erst Anfang December ein, welches bis zu ihrer Aufnahme am 29. December immer häufiger

1) Revue de chirurg. April 1893.

wurde. Doch soll das Erbrochene nie dunkel oder schwarz gefärbt gewesen sein, sondern immer nur aus den eben genossenen Speisen bestanden haben. Dazu gesellten sich Schmerzen in der Magengegend, die sich circulär um den Leib verbreiteten und besonders heftig hinten im Kreuz waren.

Status praes. Sehr anämische, magere Patientin ohne Oedeme; leichte Drüsenschwellungen in der rechten Inguinalgegend.

Das Erbrochene sieht hellbraun, wie Milchkaffee aus, zeigt sauere Reaction, jedoch keinen Gehalt an freier HCl. Appetit meist schlecht, Stuhl angehalten.

Brustorgane gesund. Beiderseits in der Mamillarlinie liegt die untere Lungengrenze im 5. Intercostalraum, von da ab rechts Leberdämpfung nach unten noch 4 Finger breit. Links setzt sich die Dämpfung in fast derselben Breite über die Mittellinie fort bis an die Parasternallinie. An diese letztere Partie schliesst sich eine circa fünfmarkstückgrosse Dämpfung nach unten hin an, die aber nicht absolut ist. Links gleich unter dem Proc. ensiformis fühlt man parallel dem Rippenbogen eine leicht unebene, sich lateral bis fast zur Mamillarlinie nach unten bis 2 Finger breit oberhalb des Nabels ausbreitende Resistenz, welche etwas die Mittellinie nach rechts überschreitet.

Diese Resistenz scheint hervorgerufen durch einen im Abdomen befindlichen Tumor, welcher pulsirende Bewegungen macht, die mit dem Radialpuls isochron sind.

Ob der Tumor nach hinten fixirt oder beweglich ist, soll unentschieden bleiben; bestimmt ist seine event. Beweglichkeit keine grosse. Bei Respirationsbewegungen scheint der Tumor inspiratorisch etwas nach unten zu rücken, doch kann dies Gefühl auch durch die Bauchdeckenverschiebung vorgetäuscht werden. Die übrigen Partieen des Abdomens sind weich und leicht eindrückbar. Bei Druck auf den Tumor wenig Schmerzhaftigkeit.

Die Temperatur, welche sich während des Krankenhausaufenthaltes immer in normalen Grenzen bewegte, begann am 5. Februar zu steigen und fiel, nachdem eine stärkere Entleerung unter Schmerzen stattgefunden hatte, von 39,3 auf 37°, um am 9. Februar wieder auf 38° anzusteigen.

10. Februar Laparotomie; Incision vom Schwertfortsatz zum Nabel hin; der Magen ist nach hinten fixirt, an seinem oberen Ende fühlt man knollige Tumormassen, welche die duodenale Hälfte der kleinen Curvatur einnehmen und sich nach dem Duodenum fortsetzen. Da die Ausdehnung der Geschwulstmassen, wie die Fixation des Magens eine Resection ausschlossen, so wurde eine Gastroenterostomie unternommen; und zwar wurde eine in dem linken Hypochondrium liegende Darmschlinge genommen, zuerst etwa im Halbkreis mit dem Magen vernäht, dann, nachdem beide eröffnet, die Circulärnaht vollendet. Die Bauchwunde wird durch durchgreifende Suturen vereinigt. Temp. 38,1°.

13. Februar 1892. Das Befinden der Patientin hat sich entschieden gebessert. Die Ernährung mit Flüssigkeiten macht ihr keine Beschwerden. Schmerzen in der linken Unterbauchgegend haben abgenommen, jedoch traten dieselben nach Genuss von consistenteren Nahrungsmitteln sofort wieder auf.

19. Februar. Uebelkeit, Erbrechen nach der Mahlzeit.

21. Februar. Mehrmaliges Erbrechen, starke Schmerzen in der Magengegend. Während der folgenden Tage Kräfteverfall.

29. Februar Exitus letalis.

Die Section ergab Carcinom der kleinen Curvatur und des Pylorus. Die Anastomose mit dem Dünndarm war bis auf Stecknadelkopfgrösse geschlossen. Sie liegt circa 10 Fuss oberhalb der Valvula ileocolica. Keine Metastasen.

Die Anastomose nach Prof. Sonnenburg wird folgendermaassen hergestellt:

Nachdem die Incision in den Dünndarm angelegt ist, werden die Ränder derselben durch Catgutknopfnähte mit Schleimhaut übersäumt und die Nahtfäden kurz abgeschnitten. Darauf macht man die Magenincision, deren Ränder in gleicher Weise zu säumen sind. Die

Fig. 1.

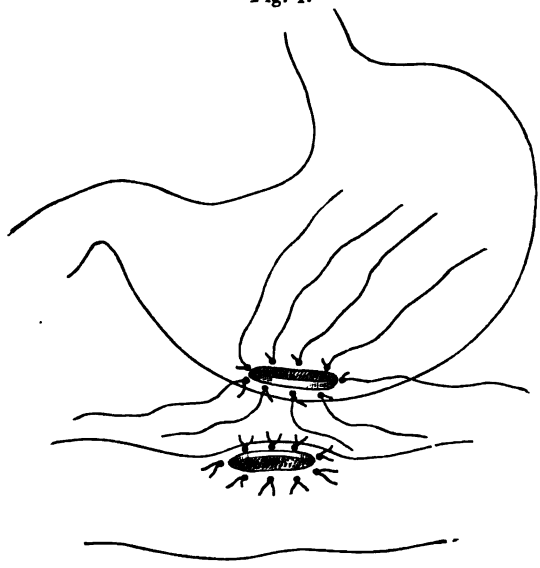

langen Fäden dieser Nähte schneidet man aber nicht ab, sondern schlingt ihre freien Enden am besten in einen Knoten zusammen. Jetzt wird der Darm circa 2 Cm. unterhalb der Darmwunde mit einem kleinen Schlitz versehen und die Schlinge der langen Fäden erst durch die erste Darmincision, dann durch den Schlitz gezogen. So ist die Darmwand kreisförmig fest an den Magen gelegt dergestalt, dass der geöffnete Magen trichterförmig in das Darmlumen mit der Richtung nach dem abführenden Darmstück hineinragt. Diese Lage

wird durch Magen- und Darmwand vereinigende Lembertsnähte fixirt. Nun werden die langen Fäden von dem Schlitz aus abge-

Fig. 2.

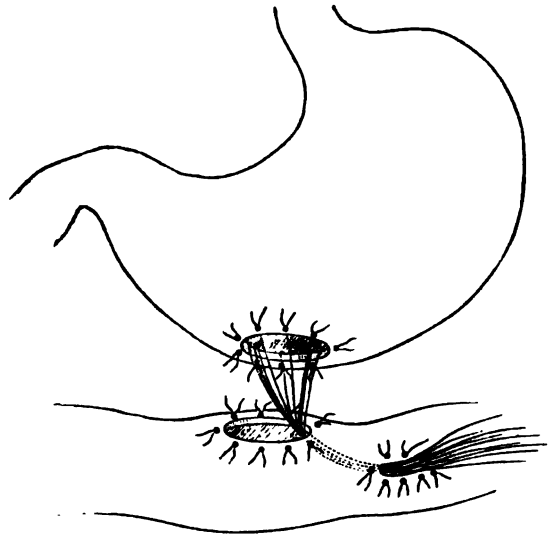

Fig. 3.

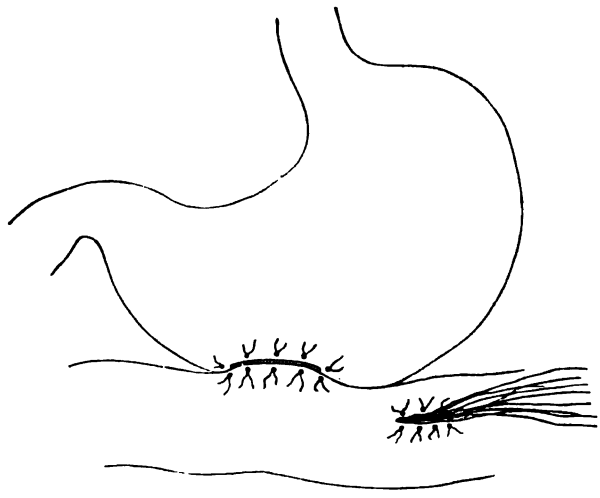

schnitten, ihre Enden in den Darm versenkt und der Schlitz durch Catgutknopfnähte geschlossen.

Nach dieser Methode wurden die folgenden beiden Fälle operirt.

Fall I. Frau C., 67 Jahre alt, verheirathet, bekam vor 2 Monaten Schmerzen in der Magengegend mit häufigem Aufstossen, besonders nach der Mahlzeit. Erbrechen hat sie bisher nicht gehabt. Der Stuhl ist angehalten.

Bei der Palpation des Abdomens findet sich im Epigastrium links etwas unterhalb des Proc. xiphoideus ein ungefähr handtellergrosser, höckriger Tumor. Derselbe ist frei beweglich und auf Druck sehr schmerzhaft. Die Percussion über dieser Gegend ergiebt einen gedämpften tympanitischen Schall. Leber nicht vergrössert. Inguinal- und Axillardrüsen nicht geschwollen. Nach Einführung einer Schlundsonde erbrach Patientin. In dem Erbrochenen liess sich freie Salzsäure nicht nachweisen.

Am 15. Juni 1892 wird im Krankenhause Moabit-Berlin die Gastroenterostomie ausgeführt. Bauchschnitt in der Medianlinie vom Schwertfortsatz bis über den Nabel hinaus. Es zeigt sich der Pylorus und die kleine Curvatur bis zur Cardia hin von knolligen Tumoren bedeckt; Retroperitonealdrüsen vergrössert. Eine Resection war somit ausgeschlossen.

Eine Dünndarmschlinge wird hervorgezogen und mit dem Messer eröffnet. Die Wundränder werden mit Darmschleimhaut übersäumt. In gleicher Weise erfolgt die Einsäumung der Magenwunde an der grossen Curvatur (nach Wölfler). Darauf wird der Magen mit dem Darm vernäht. Bauchwunde mit durchgreifenden Suturen vereinigt.

16. Juni. Mehrmaliges Erbrechen seit der Operation. Temp. 37,8°. Puls 116.

17. Juni. Starker Husten mit geringem, schleimigen Auswurf. Ueber beiden Lungen feuchtes Rasseln. Temp. 37,9°. Puls 112.

21. Juni. Auf Ricinus reichlich Stuhl, Nachmittags mehrmals Erbrechen. Temp. 37,5°. Puls 110.

24. Juni. Nähte aus der Bauchwunde entfernt. Darauf starker Hustenanfall, so dass die Wunde unter dem Verbande wieder aufplatzte. Chloroformnarkose. Zwei Matratzennähte. Mehrmaliges Erbrechen nach der Operation.

30. Juni. Ernährung bisher mit Bouillon, Eiern, Cognac, Milch, Schabefleisch. Decubitus oberhalb des Kreuzbeins.

2. Juli. Temp. 38,7°. Verbandwechsel, beide Matratzennähte entfernt, die durchgreifenden Nähte bleiben liegen.

4. Juli. Sehr starker Husten. Patientin fühlt sich sehr schwach. Temp. 37,6°. Puls 112.

7. Juli. Seit dem 5. Juli lässt Patientin Alles unter sich. Keine Schmerzen. Exitus.

Section. Mässig abgemagerte Leiche. Leichtes Oedem an der Knöchelgegend. In der Mitte des Abdomens befindet sich eine 18 Cm. lange lineäre durch Seidennähte vereinigte Wunde, die bis auf zwei kleine Stellen überall reactionslos per primam verheilt erscheint. Einzelne Nähte haben eingeschnitten. An den beiden nicht verheilten Stellen gelangt man durch eine bleistiftdicke Oeffnung frei ins Abdomen. Rechts und links von der Nahtlinie finden sich zwei länglich ulcerirte Stellen. Die Nahtstelle ist in voller Ausdehnung mit Darm und Netz verklebt.

Herz normal. Beide Lungen mit der Pleura leicht verwachsen. Lungen sehr saftreich. Aus den Bronchien entleert sich etwas Schleim.

Schleimhaut etwas geröthet und geschwollen. Leber, Milz und rechte Niere normal. Linke Niere hat am oberen Pole eine hühnereigrosse Cyste. Dünndarmschlingen ziemlich collabirt, nur der obere Theil des Jejunums ist mässig meteoristisch aufgetrieben. Im Dickdarm breiiger Koth, circa 160 Cm. unterhalb des Pylorus zeigt sich eine Dünndarmschlinge mit der grossen Curvatur des Magens verwachsen. Das Jejunum bildet vom Duodenum bis zu dieser Verwachsungsstelle eine grosse Schleife, welche das Quercolon und das Netz umgreift. Im Magen circa 1/4 Liter einer braunen Flüssigkeit. An der grossen Curvatur befindet sich entsprechend der Stelle der angewachsenen Darmschlinge eine Oeffnung, durch welche diese mit dem Magen communicirt; man gelangt sowohl in den zuführenden, wie in den abführenden Schenkel der Schlinge. Nach beiden Richtungen passirt der Zeigefinger mit Leichtigkeit. Auch der Pylorus ist für den Zeigefinger durchgängig. Die Wandung desselben ist stark indurirt und verdickt. Die Schleimhaut zeigt leichte Ulcerationen. Nähte nicht bemerkbar.

Fall II. Frau J., 62 Jahre alt, leidet seit Weihnachten 1892 an Appetitlosigkeit, seit Anfang April 1893 an Erbrechen dunkelschwärzlicher Massen. In den letzten Monaten ist Patientin sehr abgemagert, da sie keine Speisen bei sich behielt. Ueber Schmerzen hatte sie nie zu klagen.

Status. Stark abgemagerte Frau von sehr kachektischem Aussehen. Haut schlaff, welk, fahl. Abdomen eingesunken. Durch die dünnen Bauchdecken fühlt man sehr leicht einen circa fünfmarkstückgrossen Tumor links vom Nabel. Er ist von allen Seiten vollkommen zu umgrenzen, leicht verschieblich und auf Druck mässig empfindlich. Auf der leicht unebenen Oberfläche des Tumors sitzt im oberen Drittel ein kleiner höckeriger Tumor auf.

Operation am 19. Juni 1893 unter Aethernarkose. Bogenförmiger Schnitt von 7 Cm. Länge parallell dem linken Rippenbogen. In der Wunde zeigt sich der mässig aufgeblähte Magen, und zwar die grosse Curvatur mit einem Theile des Omentum majus. Im inneren Wundwinkel wölbt sich dem eingeführten Finger ein kleinapfelgrosser, im Omentum majus sitzender, höckeriger fester Tumor entgegen. Der Pylorustheil des Magens ist in ein höckeriges, derb-knolliges Gebilde von etwa Hühnereigrösse umgewandelt.

Es wird zunächst der im grossen Netz sitzende Carcinomknoten umschnitten, die stark blutenden Gefässe einzeln unterbunden und die Lücke durch Catgutnähte geschlossen. Darauf wird das Colon transversum mitsammt dem Netz emporgehoben, der Magen hervorgezogen und an seiner grossen Curvatur durch einen 1 1/2 Cm. langen Scheerenschnitt eröffnet. Es folgt die Umsäumung der Magenwundränder durch feine Seidenknopfnähte, an denen der Magen in der Wunde fixirt gehalten wird. In gleicher Weise wird eine Dünndarmschlinge hervorgezogen und durch einen 1 Cm. langen Scheerenschnitt eröffnet. Vereinigung des Wundrandes derselben mit jenem des Magens durch feine Muscularis und Serosa fassende Seidenknopfnähte. Um nun eine bessere Annäherung der Magen- und Dünndarmwundränder zu erzielen, schürzt Herr Prof. Sonnenburg die genannten Umsäumungsfäden der Magenwunde in einen Knoten, führt sie in das

Lumen des eröffneten Dünndarms ein und aus einem circa 2 Cm. unterhalb der Dünndarmwunde angelegten Schlitze wieder heraus. Es erfolgt so ein exactes Aneinanderlegen der Magenwand an den Dünndarm. Hierauf Vereinigung des bisher noch nicht vernähten oberen Magendünndarmwundrandes durch Lembertsnähte. Die geschürzten Fäden wurden nun kurz abgeschnitten, in den Dünndarm versenkt, und der Dünndarmschlitz durch drei Catgutnähte geschlossen. Schluss der Bauchwunde durch Seidenknopfnähte, welche die Bauchdecken in ihrer ganzen Dicke fassen.

19. Juni 1893. Mehrmaliges Erbrechen schleimig-wässrigen Mageninhalts. Temp. 38 °. Wein, Eispillen, Opiumklystier.

20. Juni. Morgentemperatur 37 °. Patientin fühlt sich sehr schwach. Starkes Durstgefühl. Temp. 37,6 °. Eigelb in Milch verrührt.

22. Juni. Patientin geniesst nur Wein. Feste Nahrungsmittel verursachen Erbrechen gelbgrüner Massen. Temp. 37,5 °.

23. Juni. Erbrechen. Kräfteverfall. Temp. 37,8 °. Schlaflosigkeit.

24. Juni. Temp. 36,6°. Verbandwechsel. Dünner gelber breiiger Stuhl. Temp. 37,1°.

25. Juni. Starker Kräfteverfall. Temp. 37°.

26. Juni. Exitus letalis.

Section. Hautwunde parallel dem linken unteren Rippenbogen verklebt. Bei der Eröffnung des Abdomens erweist sich die Wunde theilweise mit den darunterliegenden Darmschlingen verklebt. Die letzteren sind theils stark gebläht, theils collabirt und zwar unregelmässig durcheinander. Beim Versuche, dieselben zu entfalten, zeigt es sich, dass sie vielfach verschlungen und zu einem Volvulus verknotet sind, welcher in der Hauptsache die mittleren Dünndarmschlingen in sich fasst. Im Mesenterium der letzten Partie des Ileum findet sich ein grösserer Schlitz, durch welchen eine Darmschlinge schleifenförmig hindurchgezogen ist. Die übrigen Schlingen zeigen vielfache Verknotungen und Axendrehungen. Im Verfolg der Dünndarmschlingen gelangt man am Ileum an eine Schlinge, welche mit der hinteren Wand des Magens etwas oberhalb der grossen Curvatur und handbreit vom Pylorus verwachsen ist. Nach Eröffnung des Magens zeigt sich, dass derselbe in das Lumen dieser Schlinge einmündet. Die Anastomose ist sowohl nach dem zuführenden, als auch nach dem abführenden Schenkel für den Zeigefinger bequem passirbar. Spornbildung ist nicht zu bemerken. Im Magen selbst eine ziemliche Menge gelber, fäculent riechender Flüssigkeit, die sich auch in dem zu- und abführenden Schenkel des Dünndarms constatiren lässt. Besonders hat sie den abführenden Schenkel bis in die Gegend des Volvulus stark gefüllt. Die Schleimhaut des Darms ist geröthet und mit Blutpunkten versehen; keine Geschwüre. Der Pylorus ist von einer ringförmigen scirrhösen, sehr derben Neubildung von etwa Hühnereigrösse, die das Lumen desselben bis auf etwa Bleistiftdicke verengt, durchsetzt. Im Netz unterhalb des Pylorus eine frisch geknotete Nahtstelle. Herz etwas schlaff.

Die linke Lunge ist stellenweise durch alte Adhäsionen fixirt und trägt in der Spitze einzelne narbige Einziehungen. Die rechte Lunge normal.

In der Leber, die mit dem Pylorus fest verlöthet ist, finden sich mehrere haselnussgrosse carcinomatöse Herde. —

Was den operativen Erfolg anbetrifft, so ist er in beiden Fällen als gut und den Erwartungen entsprechend zu bezeichnen. Beide Male ist, wie die Protokolle angeben und die Präparate bestätigen, die Anastomose nach dem abführenden Darmstück zu bequem für den Zeigefinger passirbar. Zwar hat die Fistel im letzten Falle ihren Zweck nur kurze Zeit und nur unvollkommen erfüllen können, weil der Volvulus, über dessen Entstehung sich nichts Näheres angeben lässt, eingetreten war; im ersten Falle jedoch functionirte die Anastomose über drei Wochen. Eine consecutive Verengerung ist nicht zu constatiren. Die Patientin erlag einer Bronchitis. Es bleibt noch zu erwähnen, dass durch die Umsäumung der Wundränder mit Schleimhaut ein nennenswerther Zeitverlust nicht entsteht, und schliesslich ist hervorzuheben, dass die Anlegung der Naht, d. h. die Vernähung der beiden Oeffnungen ungemein leicht nach der Methode von Prof. Sonnenburg auszuführen ist, wie man sich davon auch leicht an der Leiche überzeugen kann, so dass das Verfahren seiner Einfachheit halber dem Senn'schen entschieden vorzuziehen ist.

VII.

Besprechungen.

1.

Beiträge zur Lehre der Osteomyelitis acuta. Von Dr. E. Ullmann, em. Assistent an Hofrath Albert's chirurgischer Klinik in Wien (Wien 1891. Alfred Hölder. 135 Stn. 8.)

Ueber die Aetiologie der acuten Osteomyelitis sind in letzter Zeit vielfach Untersuchungen angestellt worden, von denen wir die wichtigsten unter Anlehnung an die historische Einleitung des Verfassers kurz erwähnen wollen. — Während man sich zuerst damit begnügt hatte, überhaupt Bacterien in dem osteomyelitischen Eiter nachzuweisen, erbrachte die fortschreitende bacteriologische Wissenschaft mit ihren exacten Methoden durch Becker den Beweis eines ursächlichen Zusammenhangs zwischen der Knochenerkrankung und einer bestimmten Bacterienform. Dieser von Becker als „specifischer" Erreger der Osteomyelitis bezeichnete Coccus wurde bald von Rosenbach, Rodet u. A. als identisch mit dem Staphylococcus pyogenes aureus erkannt, während Kraske ausser ihm auch den Staphylococcus pyogenes albus und den Streptococcus pyogenes in den betreffenden Herden auffand und die Vermuthung aussprach, dass eventuell auch andere pyogene Mikroorganismen für sich allein im Stande sein könnten, Osteomyelitis hervorzurufen. Diese letztere Andeutung Kraske's weiter zu verfolgen und zu prüfen, wurde Verfasser durch den Umstand veranlasst, dass er in einem Falle von Osteomyelitis des Humerus bei gleichzeitiger Lungenentzündung im Eiter den typischen Fränkel-Weichselbaum'schen Pneumonie-Diplococcus bacteriologisch einwandsfrei constatirte, im anderen Falle nach überstandenem Typhus ebenso den Typhusbacillus fand, in beiden Fällen keine anderen Mikroorganismen. Um nun festzustellen, welche Mikroorganismen überhaupt im Stande seien, eventuell eine Osteomyelitis zu verursachen, hat Verfasser eine grosse Reihe von Thierexperimenten angestellt und zwar in der Weise, dass er bei Hunden, Kaninchen und Meerschweinchen nach vier verschiedenen Methoden Knochenläsionen hervorrief und dann die betreffende Bacterienart dem Körper einverleibte. (1. Anbohren der Markhöhle, directes Einspritzen der Bacterienemulsion. 2. Durchwühlen des Knochenmarks von einem eröffneten Gelenk aus, intravenöse Bacterieninjection. 3. Subcutane Fractur einer Extremität, subcutane oder intravenöse Bacterieneinspritzung. 4. Temporäre Ligatur einer Extremität, intravenöse Bacterieninjection.) Er prüfte auf diese Weise erst die specifisch pyogenen Mikroorganismen, dann diejenigen, welchen nach Manchen

eine pyogene Wirkung zukommt, dann diejenigen, welche keine eitererregende Eigenschaft haben, schliesslich die Wirkung chemischer Reizmittel (Calomel, Terpentinöl) und todter Bacterienculturen. Betreffs derjenigen acuten Infectionskrankheiten, deren Erreger bisher unbekannt sind, konnten natürlich keine Thierversuche vorgenommen werden, doch citirt Verfasser die diesbezüglichen in der Literatur angegebenen Fälle.

Er zieht nun aus seinen Versuchen folgendes Resumé: Eine osteomyelitisähnliche Erkrankung kann man bei Thieren nach Knochenläsionen und Einbringung des betreffenden Mikroorganismus in die Blutbahn durch jede Bacterienart, der eine pyogene Eigenschaft zukommt und die dann allein im Abscesseiter gefunden wird, aber auch ohne Bacterien experimentell erzeugen. Sie ist keine Krankheit sui generis, sondern nur die durch gewisse Umstände herbeigeführte Localisation einer Eiterung im Knochenmarke, bei Menschen meist durch den Staphylococcus pyogenes aureus, in einzelnen Fällen auch durch andere Bacterien hervorgerufen. Die sogenannten secundären Osteomyelitiden unterscheiden sich von den primären nur dadurch, dass bei ersteren die Eingangspforte des Mikroorganismus bekannt ist, bei letzteren nicht.

Bei Besprechung der Gelegenheitsursachen für Entwicklung der Osteomyelitis macht Verfasser darauf aufmerksam, dass ein Geschwächtsein des ganzen Organismus entschieden prädisponirend wirkt. Er konnte bei Hunden nach bedeutenden Blutverlusten und Einbringen einer Bacterienemulsion Osteomyelitis auch nach ganz leichten Knochenläsionen, ja sogar ganz ohne voraufgegangenes Trauma beobachten.

Bezüglich der pathologisch-anatomischen Befunde schliesst sich Verfasser im Allgemeinen den übrigen Autoren an, doch stellt er für die nächste Zeit ausführliche Mittheilungen über die von ihm bei Gelegenheit seiner Experimente gefundenen Markveränderungen in Aussicht.

Ueber die letzten Abschnitte des Buches, in denen er die Symptomatologie, die Differentialdiagnose, die Prognose und Ausgangsformen und die Therapie der Osteomyelitis bespricht, können wir uns kürzer fassen. Neues wird im Wesentlichen nicht mehr gebracht, aber auch hier begegnen wir einer genauen Kenntniss der einschlägigen Literatur, wir finden statistische Zusammenstellungen, eine sachgemässe, übersichtliche Anordnung des Materials und schliesslich eine Anzahl eigener Krankenberichte, welche zur Illustration gewisser Punkte geeignet sind, so dass die Schrift bis zum Schluss das Interesse des Lesers wachhält.

Dr. M. Raede.

2.

Klinik der Cholelithiasis von B. Naunyn, Strassburg i. E. Mit 3 farbigen und 2 Lichtdrucktafeln. Leipzig, Verlag von F. C. W. Vogel. 1892. 187 Stn. 8.

Aus dem reichhaltigen Inhalte des vorliegenden Werkes, das sich eine erschöpfende Darstellung der Cholelithiasis zum Ziele setzt, greifen wir zur Besprechung diejenigen Punkte heraus, die besonders geeignet

erscheinen, unsere Kenntnisse über das Wesen dieser interessanten Krankheit zu erweitern.

Als Hauptbestandtheile der Gallensteine haben wir nach Naunyn das Cholesterin und den Bilirubinkalk anzusehen. Der kohlensaure Kalk, der manchmal gefunden wird und den betreffenden Concrementen eine grosse Härte verleiht, kommt für den Aufbau der Steine kaum in Betracht, und noch mehr treten die hier und da gefundenen anderweitigen Substanzen in ihrer Bedeutung zurück. Vom reinen Cholesterin solitär bis zum reinen Bilirubinkalkstein giebt es nun eine ganze Reihe von Zwischenstufen, die beide Bestandtheile aufweisen, und die von der Anordnung und Mächtigkeit der einzelnen Schichten ihre Benennung erhalten (geschichteter Cholesterinstein, gemischter Bilirubinkalkstein u. s. w.). Die steinbildenden Substanzen sind unter physiologischen Verhältnissen in der Galle gelöst, und zwar wird das Cholesterin durch gallensaure Alkalien, Seifen und Fette in Lösung erhalten, während die Bildung von Bilirubinkalk ebenfalls durch die gallensauren Alkalien verhindert wird. Um die Frage über die Herkunft der Steinbildner zu entscheiden, sind an der Strassburger Klinik durch Jankau, Thomas und Kausch eine Reihe von Versuchen unternommen worden, auf Grund deren Verfasser feststellt, dass der Cholesteringehalt der Galle von der Cholesterineinfuhr und dem Gehalte des Blutes an Cholesterin unabhängig ist, dass die verschiedenartigste Gestaltung der Diät ihn ebenfalls nicht ändert, und dass er auch bei den meisten Krankheiten eine nennenswerthe Aenderung nicht erfährt, dass andererseits durch Kalkzufuhr in der Nahrung keine Vermehrung des Kalkes in der Galle erzielt werden kann. Demgemäss dürften die Steinbildner weder ein Product des allgemeinen Stoffwechsels, noch ein specifisches Secretionsproduct der Leber darstellen, vielmehr wahrscheinlich von der Schleimhaut der Gallenwege stammen.

Von grossem Interesse sind diejenigen Abschnitte des Buches, welche die erste Anlage der Steine und die weitere Entwicklung derselben vor die Augen führen. Eine Reihe von Abbildungen erläutert diese Vorgänge in vortrefflicher Weise. Die reinen Bilirubinkalksteinchen entstehen am häufigsten in den Gallengängen der Leber; gelangen sie später in die Gallenblase, so können sie zum Kern von Gallenblasensteinen werden. Jedoch haben sie in diesem Falle durchaus nicht die Bedeutung eines Krystallisationscentrums, da, wie Labes unter der Leitung des Verfassers experimentell festgestellt hat, Concremente niemals durch einfaches Auskrystallisiren der Galle um einen eingebrachten Fremdkörper zu Stande kommen. Die übrigen Concremente entstehen meistens in der Gallenblase als dem Orte, wo die ursprünglich weiche Anlage sich am ungestörtesten consolidiren kann. Von dieser ersten Anlage nun glaubt Verfasser zweierlei Formen unterscheiden zu können. In dem einen Falle findet er mikroskopisch, wie aus den in der Galle herumschwimmenden, theilweise verfetteten Epithelzellen Myelinklumpen hervorquellen, die sich unter Umständen zu einer structurlosen, glasigen Masse zusammenballen. Diese Masse besteht aus reinem Cholesterin, später wird sie härter und nimmt ein krystallinisches Gefüge an. Etwas modificirt erscheint der Vorgang, wenn die kleinsten glasigen Steine ein mit braunem, breiigem Bilirubinkalk erfülltes Centrum besitzen. Es findet dann beim Zerfall der

gequollenen Zellen eine Scheidung statt zwischen einer körnigen, bräunlichen Masse, die das Centrum bildet, und confluirenden Myelinformen, die zur Rinde werden. — Die zweite Entstehungsart der Steine leitet Naunyn ab von den sedimentartigen Massen brauner Körnchen und gelber grütziger Substanz, die sich vielfach in der Galle, manchmal zu kirschgrossen Klumpen zusammengeballt, findet. Diese sehr zerbrechlichen Klumpen erhalten ihre Consolidation dadurch, dass entweder sich auf ihnen eine Schicht Bilirubinkalk niederschlägt, oder dass die Aussenschicht infolge stärkerer Concentration der umgebenden Galle eine Art Austrocknung erfährt und dadurch fester wird. Darauf beginnt auch im Inneren eine Consolidation, und zwar schlägt sich das im amorphen Brei des Kernes enthaltene Cholesterin krystallinisch nieder, während der Bilirubinkalk zu derben Knollen zusammensintert. Beide Substanzen legen sich hierbei an die bereits feste Rinde als den natürlichen Stützpunkt an, und es entsteht auf diese Weise der vielfach beobachtete centrale Hohlraum. Durch Contractionen der Gallenblase werden diese ersten weichen Anlagen entweder zerstört oder weiter consolidirt, indem durch die Compression die darin enthaltene Flüssigkeit ausgepresst wird.

Für die weitere Entwicklung der Concremente, die sowohl in der Gallenblase als in den grossen Gallengängen, wenn der Stein inzwischen dorthin ausgewandert ist, vor sich gehen kann, kommen zwei gesonderte Vorgänge in Betracht: das Wachsthum durch Apposition und die Umbildung durch Cholesterininfiltration. Die Vergrösserung des Steines geschieht durch Anlagerung concentrischer Schichten von Cholesterin oder Bilirubinkalk, von letzterem natürlich nur, wenn der Stein von Galle umspült ist, während Cholesterinschichten zu jeder Zeit entstehen können, da dieses ja hauptsächlich von den zerfallenden Epithelzellen stammt. Die Umbildung wird am deutlichsten bei älteren Concrementen beobachtet und beruht auf einer nachträglich im bereits consolidirten Steine stattfindenden, vom Centrum zur Peripherie fortschreitenden Krystallisation von Cholesterin. Es handelt sich dabei theils um ein Umkrystallisiren des schon im Steine vorhandenen, theils um ein Auskrystallisiren des von aussen durch die unzweifelhaft nachgewiesenen, die Rinde durchsetzenden Infiltrationskanäle eindringenden Cholesterins. Das Cholesterin gewinnt so durch Ansetzen neuer Krystalle vom Centrum aus mehr und mehr an Terrain, schliesslich greift die Krystallisation auch auf die Rinde über, der etwa vorhandene Bilirubinkalk verschwindet, indem er entweder in Lösung übergeht, oder mechanisch verdrängt wird, und übrig bleibt schliesslich der reine Cholesterinstein von milchweisser Farbe und grosskrystallinischer Structur.

Für die Entstehung der Gallensteine sind die verschiedenartigsten Ursachen angegeben worden; von allen diesen erkennt Verfasser nur das als begünstigendes Moment an, was den Gallenabschluss stört oder aufhebt und dadurch eine Erkrankung der Gallenwege, „den steinbildenden Katarrh" herbeiführt. Zu Stande kommt diese Erkrankung entweder dadurch, dass die Gallenstauung eine an sich schädliche Einwirkung der Galle auf die Epithelzellen steigert, oder dass durch die Verlangsamung des Stroms in den Gallenwegen den im Duodenum vorhandenen Spaltpilzen das Eindringen erleichtert wird. Für letztere Hypothese stehen

dem Verfasser aus seinem Materiale 5 Fälle zu Gebote, bei denen er während einer, wahrscheinlich durch Gallensteine veranlassten Cholecystitis bei Lebzeiten durch Punction das Bacterium coli commune nachweisen konnte.

Im Weiteren bespricht Verfasser die Cholelithiasis vom klinischen Standpunkte aus und unterscheidet hierbei zwischen der regulären Cholelithiasis — Abgang des Steines per vias naturales unter dem typischen Bilde der Gallensteinkolik, ohne dass ein dauernder Schaden zurückbleibt — und der irregulären Cholelithiasis. Bei letzterer klemmt sich der Stein in den Gallenwegen ein, und es können sich als Folge davon verschiedenartige Erkrankungen der Gallenwege und der Leber, wie z. B. infectiöse Cholecystitis und Hepatitis, Ulcerationen und Fistelbildungen der Gallenwege, und schliesslich auch Gallensteinileus entwickeln.

Das Kapitel über die Therapie ist im Vergleich zu anderen Abschnitten des Buches etwas kurz gehalten. Der Standpunkt des Verfassers bezüglich der Indicationen zu chirurgischem Eingreifen lässt sich in folgenden Sätzen zusammenfassen:

1. Schon im Verlaufe einer Gallensteinkolik kann die Operation nöthig werden, entweder infolge von Ruptur der Gallengänge, oder bei acuter infectiöser Cholecystitis, sobald Peritonitis oder Allgemeininfection droht.
2. Bei chronischem Empyem haben die Fälle, die mit deutlich tastbarem Gallenblasentumor und ohne Icterus zur Operation kommen, eine gute Prognose.
3. Auch bei einfacher Gallenblasenektasie ist, wenn heftige Beschwerden bestehen, die Operation zur Entfernung der Steine anzurathen.
4. Bei bestehendem Icterus sollte eine Operation nur als letztes Mittel versucht werden.
5. Die ungefährlichste Operationsmethode ist die zweizeitige Cholecystostomie.
6. In einzelnen Fällen wird der Bauchschnitt zur Feststellung der Diagnose erforderlich sein.
7. Bei Gallensteinileus ist die Laparotomie vorläufig in Anbetracht der schlechten Resultate nicht zu empfehlen. Dr. M. Raede.

3.

Kast und Rumpel, Pathologisch-anatomische Tafeln nach frischen Präparaten. — Kunstanstalt (G. W. Seitz) A.-G., Wandsbek 1893.

Die V. Lieferung beschäftigt sich noch mit der Cholera. Als Ergänzung zu den gewöhnlichen Darmveränderungen bringt sie eine seltene Erkrankung der Schleimhaut, bestehend in intensivster Schwellung der Follikel und Peyer'schen Plaques, wie sie sich in einem nach 24 Stunden tödtlich endenden Falle entwickelt hatte, und eine mikroskopische Zeichnung der Darmwand mit Kommabacillen in der Tiefe einer Drüse.

Zwei weitere Blätter enthalten makroskopische und mikroskopische Bilder der Nierenveränderungen bei Cholera, welche E. Fraenkel constant angetroffen hat und im Text ausführlich erläutert. Es handelt sich um eine zum Zerfall führende Schwellung des Protoplasma der gewun-

denen Kanälchen, oft mit Kerntod vereinigt, welche nach zwei Tagen über die ganze Niere verbreitet ist und, wie die Abbildung sehr gut erkennen lässt, zur Schwellung und schmutzigrothen Färbung des ganzen Organs führt; das häufige spätere Stadium der Verfettung wird ebenfalls in einer mikroskopischen und einer vorzüglichen makroskopischen Darstellung demonstrirt.

Die vierte Tafel führt ein sehr ausgesprochenes Choleraexanthem vor, wie es bisweilen nach dem achten Krankheitstage beobachtet wurde, und welches dem Erythema exsudat. multiforme nahe steht.

M. B. Schmidt (Strassburg).

4.

Specielle Chirurgie für Aerzte und Studirende. Von Prof. Dr. H. Fischer. Mit 190 Abbildungen in Holzschnitt. Berlin, Verlag von Friedrich Wreden. 1882. 8°. 890 Stn.

Die uns vorliegende specielle Chirurgie Fischer's, welche zugleich der IX. Band der bekannten Wreden'schen Sammlung medicinischer Lehrbücher ist, ist ein Lehrbuch, welches sich fern hält von allen weitschweifigen Discussionen und dem Aufzählen der verschiedensten Operations- und Behandlungsmethoden; es lehrt in kurzer und knapper Weise alles das, worüber der Arzt in der speciellen Chirurgie unterrichtet sein soll. Ueberall hat der Verfasser die neuesten Erfahrungen berücksichtigt und ist dabei auch die historische Entwicklung der Chirurgie, soweit sie für den Arzt wichtig und von Interesse ist, angedeutet.

Das Werk wird eingeleitet durch eine kurze Anleitung zur Antisepsis; Implantationen von Greffs; Chloroformnarkose und ihre Störungen; Blutersatz und Blutersparung. Wir dürfen selbstverständlich keine vollständige Erschöpfung dieser Themata verlangen, es sind in diesen einleitenden Vorbemerkungen die persönlichen Ansichten und Erfahrungen des Verfassers niedergelegt.

Das Werk selbst zerfällt in die bekannten 8 Hauptabschnitte und sind jedem dieser Abschnitte Bemerkungen über die typischen Verbände und Modification der antiseptischen Verbände, oder Anleitungen über die Untersuchungsmethoden der betreffenden Region vorangestellt.

In der Vorrede bemerkt Fischer schon, dass er „von der bisher üblichen Disposition in einem Punkte sehr wesentlich abgewichen ist". Fischer hat „die Krankheiten der Extremitäten als ein Ganzes behandelt, nicht Glied für Glied, weil so Wiederholungen und das Zerreissen zusammengehörender Kapitel vermieden würde". Ob diese Anordnung sich des allgemeinen Beifalls erfreuen wird, ist Ref. fraglich; es wird durch diese Anordnung doch Manches, was in ein Lehrbuch der allgemeinen Chirurgie gehört, zur Sprache gebracht und kann hier selbstverständlich nur andeutungsweise behandelt werden; so ist beispielsweise die Verletzung und Erweiterung der Extremitätengefässe auf 10 Seiten zusammengedrängt, die Unterbindung der Arterien in der Continuität, die Behandlung der Aneurysmen, die Transfusion durch die Arterien, die Verletzung und Unterbindung der Venen, die Phlebektasie, die venöse Transfusion ist auf diesen Seiten besprochen.

Diese Ausstellungen beeinträchtigen aber den Werth des Werkes durchaus nicht, wir betonen nochmals, dass Fischer die so schwierige Aufgabe, das Wissenswerthe aus dem grossen Gebiete der speciellen Chirurgie zu bringen, vollkommen und sehr glücklich gelöst hat, und sind wir sicher, dass das Werk sich eines grossen Leserkreises erfreuen wird. — Das sehr vollständige Sachregister erleichtert die Benutzung des Werkes ausserordentlich. Ausstattung und Druck sind gut. F. Fischer.

5.

Transactions of the American Orthopetic Association. Sixt Session, held at New-York. Volume V. 1893.

Der 6. Congress der amerikanischen Orthopäden bietet uns in dem vorliegenden Hefte zusammengestellt sehr reichliche und interessante Verhandlungen. Wir begnügen uns, an dieser Stelle den Inhalt derselben zusammenzustellen.

Osteitis deformans (Paget) von Henry Ling Taylor.
Seitliche Kniegelenksluxation, tuberculösen oder paralytischen Ursprungs von Halsted Myers.
Ungewöhnliche Gelenkerkrankungen von B. E. Mackenzie.
Difformität nach Pott'scher Krankheit von Royal Whitman.
Neue Methode bei seitlicher Wirbelverkrümmung von Bradford.
Eine klinische Classification der Coxitis von R. W. Lovett.
Gips in der Orthopädie von A. J. Steele.
Arthropathia Tabidorum von J. E. Goldthwait.
Doppelte Klumphand und Klumpfuss von W. J. Taylor.
Behandlung der Knochentuberculose von F. D. Griffith.
Orthopädie in der Armenpraxis von John Schapps.
Mechanische Behandlung der Kyphose von J. Hoadley.
Osteoclasis von Nicodem. Grattan.
Tenotomie bei spastischer Hemiplegie von A. Thorndske.
Sechs Kniegelenkresectionen von James E. Moore.
Klumpfussbehandlung mit Gips von H. M. Shermann.
Aetiologie des Klumpfusses von Sam. Ketch.
Wann soll man die Klumpfussbehandlung beginnen? von A. Wilson.
Manuelle Behandlung des Klumpfusses von Morgan Vanse.
Behandlung des Klumpfusses mit continurlicher Hebelwirkung von H. L. Taylor.
Operative Behandlung alter Klumpfüsse von C. H. Bradford.
Apparat gegen Rückfälle bei Klumpfüssen von B. E. Mackenzie.
Das Körpergewicht in Beziehung zur Klumpfussbehandlung von A. B. Indson.
Die Nothwendigkeit der mechanischen Behandlung nach Klumpfussoperationen von W. R. Townzend.
Beiträge zur Klumpfussbehandlung von Sigfred Levy.
Vergleichung der operativen Methoden bei Klumpfuss von Forest Willard.
Behandlung des kindlichen Klumpfusses von E. G. Brackett.

Spondylitis des zweiten Halswirbels von Reginald H. Sayre.
Klumpfuss mit seltener Complication von A. Steele.
Aetiologie der verschiedenen Difformitäten bei Coxitis von A. M. Phelps.
Das Hauptinteresse bei den Verhandlungen nimmt die Behandlung des Klumpfusses in Anspruch. Wir machen besonders auf den Vortrag von Bradford aufmerksam, der sich mit dem forcirten Redressiren und der Talusexstirpation beschäftigt; auch die Generaldiscussion über diesen Gegenstand (S. 237) ist sehr interessant. Lücke.

6.

Dr. A. Ónodi, Die Nasenhöhle und ihre Nebenhöhlen. Nach anatomischen Durchschnitten in 12 Tafeln dargestellt. Wien 1893. Alfred Hölder.

Der Verfasser ist selbst Docent für Rhinologie und Laryngologie und hat deshalb am besten die Erfahrung machen können, dass gute Darstellungen der anatomischen Verhältnisse der Nase und ihrer Nebenhöhlen nicht viele vorhanden sind. Für den Unterricht sind solche Tafeln von grossem Werth, sowohl für den Chirurgen, als für den Specialisten, da sie mit einem Blick den Studirenden die verwickelten anatomischen Verhältnisse der Nasenhöhle und ihrer Nebenhöhlen klar zu machen im Stande sind und die pathologischen Verhältnisse, von dem erläuternden Wort des Lehrers begleitet, dann leichter begriffen werden.

Der begleitende kurze Text beschäftigt sich nur mit der Erklärung der Tafeln. Lücke.

7.

Atlas der Krankheiten der Mundhöhle, des Rachens und der Nase, von Dr. Ludwig Grünwald in München. (München bei J. F. Lehmann 1894. 8.)

In 69 meist in Farbendruck ausgeführten Figuren und den daneben stehenden bündigen und zutreffenden Erklärungen giebt Herr Dr. Grünwald eine lehrreiche Uebersicht der Befunde, die man im Munde, Rachen und der Nase ohne und mit den Nasenspiegeln wahrnehmen kann.

Dieses kleine, handliche Werk ist der vierte Band von „Lehmann's medicinischen Handatlanten", und zunächst für die Studirenden bestimmt. Gerade für den Anfänger in der Spiegeluntersuchung wird eine so zugängliche (— der Preis, elegant gebunden, ist nur sechs Mark —) und deutliche Erklärung solcher Befunde doppelt erwünscht und nützlich sein, als eben an diesen empfindlichen Theilen dem Ungeübten die schnelle Orientirung schwerer fällt. Aber auch der Arzt wird mit Vergnügen diese Schrift durchgehen, welche eine Uebersicht dessen giebt, was dem Auge mittelst der Spiegel zugänglich geworden ist. Wenn ihm einige Aeusserungen des Verfassers auffallen (z. B. die Doppelseitigkeit als Charakter der Ranula, die Häufigkeit von Concrementen in exstirpirten Mandeln), so wird er darin gern eine Bestätigung finden, dass derselbe nach seiner eigenen Erfahrung geurtheilt hat. Gewiss, ein recht nützliches Buch! Edm. Rose.

VIII.

Zur Chirurgie der Gallensteinkrankheit.

von

Dr. Hans Kehr
in Halberstadt.

An 25 alten (Berl. klin. Wochenschr., Nr. 2ff. 1893, veröffentlichten) und 28 neuen

Sa: 53 Fällen, habe ich im Verlauf von 3½ Jahren in meiner chirurgischen Privatklinik 81 Operationen wegen Gallensteinen, resp. deren Folgen ausgeführt. Es handelte sich um folgende Eingriffe:

1. Cholecystostomieen . . . . . 39 bei 39 Laparotomieen
   a) nach Tait 36.
      (3 mal combinirt mit Cysticotomie,
       1 = = = Choledochotomie,
       1 = = = der Radicaloperation einer Hernie der Linea alba,
       1 mal combinirt mit Eröffnung des Magens)
   b) nach Riedel 3.
2. Choledochotomieen . . . . . 7 = 6 =
   (1 mal combinirt mit Cholecystostomie,
   1 = = = Cholecystektomie.)
3. Cysticotomieen . . . . . 6 = 3 =
   (1 mal combinirt mit Cholecystektomie,
   3 = = = Cholecystostomieen.)
4. Cholecystektomieen . . . . . 5 = 3 =
   (1 mal combinirt mit Cysticotomie,
   1 = = = Choledochotomie.)
5. Cholecystendysen . . . . . 4 = 4 =
   (1 mal combinirt mit Loreta's digitaler Divulsion des Pylorus.)
6. Lösung von Adhäsionen . . . . . 2 = 2 =
   Am Cysticus (Schleimfistel).
7. Probelaparotomieen . . . . . 5 = 5 =
   (Pankreascarcinom, Magenulcus u. s. w.)
8. Wiedereröffnung d. Bauchhöhle 2 = 1 =
   (1 mal in Verbindung mit Choledochotomie).

grössere Einzeleingriffe 70 bei 63 Laparotomieen[1])

1) Siehe die Uebersicht im Nachtrage, der noch eine Reihe interessanter Fälle enthält.

Dazu kommen:

9.	Spaltung eines abgekapselten intraperitonealen Abscesses	1
10.	Spaltung von extraperitonealen, resp. Bauchdeckenabscessen	2
11.	Verschluss von Gallenfisteln	2
12.	Wiedereröffnungen geschlossener Gallenfisteln durch Schnitt	6
		81 verschiedene Eingriffe am Gallensystem.

Von den alten Fällen (25) mussten 4 sich einer zweiten Laparotomie unterziehen, 3 von den neuen (28) Fällen wurden erst gesund, nachdem sie sich ebenfalls einer zweiten Eröffnung der Bauchhöhle unterworfen hatten.

Ich kann also in der folgenden Arbeit über 35 neue Laparotomieen berichten, die ich an 32 Patienten vorgenommen habe, und zwar handelte es sich um:

1. Cholecystostomieen 21.
   a) nach Tait 20 mit 1 Todesfall (eitrige Cholangitis, schon vor der Operation bestehend).
   (3 mal combinirt mit Cysticotomie,
   1 = = = Eröffnung des Magens,
   1 = = = Radicaloperation einer Hernie der Linea alba.,
   b) nach Riedel 1 (Empyem der Gallenblase).
2. Choledochotomieen 4 mit 1 Todesfall (Peritonitis e perforatione coli transversi, Choledochusnaht hat gehalten).
3. Cysticotomieen 4 ohne Todesfall (3 mal combinirt mit Cholecystostomie).
4. Cholecystektomieen 3 ohne Todesfall.
5. Cholecystendysen 2 mit 1 Todesfall (Pneumonie, Naht der Gallenblase fest, keine Peritonitis).
6. Laparotomieen wegen Schleimfisteln 2 ohne Todesfall (Adhäsionen am Cysticus).
7. Probelaparotomieen 2 ohne Todesfall (1 Magencarcinom, 1 Pankreascarcinom).
8. Gallenfistelverschliessung 1.
9. Eröffnung eines Gallenbauchdeckenabscesses 1.
10. Wiedereröffnungen geschlossener Gallenfisteln 6.

Summa 46 operative Eingriffe (darunter 35 Laparotomieen) mit 3 Todesfällen.

Diese Fälle bilden die Grundlage zu den folgenden Mittheilungen.

Beginnen wir mit den Todesfällen, dem heiklen Punkte aller Publicationen. Auf 35 Laparotomieen kommen 3 Todesfälle. Eine Frau starb an eitriger Cholangitis. Sie kam in desolatem Zustande in die Klinik, war schon zu Hause seit 14 Tagen krank, hatte Fieber

und Schüttelfröste gehabt, die Leber war vergrössert, sehr schmerzhaft, Icterus mässig. Ich dachte an eitrige Chonlangitis, es konnte sich aber ebenso gut um acute Cholecystitis mit Betheiligung des Peritoneums handeln. Ich wollte den Versuch, die Frau zu retten, nicht unterlassen; lag wirklich eitrige Cholangitis vor, so konnte natürlich keine Operation nützen, aber auch nicht schaden. Ich fand die Leber bei der Operation vergrössert, allenthalben mit fibrinösen Belägen bedeckt, an einigen Stellen Adhäsionen, die mit Steinen angefüllte Gallenblase war erfüllt von einer trüben Flüssigkeit. Einnähung der Gallenblase in die Bauchwunde. In der Tiefe fühlte ich im Choledochus einige Steine, bei dem Zustande der Patientin musste ich mit der Etablirung einer äusseren Gallenblasenfistel zufrieden sein. Der Status blieb nach der Operation unverändert: das Fieber liess nicht nach, die Frau starb am 2. Tage post operationem unter allen Zeichen der Sepsis. Die Section stellte fest, dass sämmtliche Gallengänge bis in die feinsten Verzweigungen mit Eiter erfüllt waren, im Choledochus steckten zwei grosse Steine. Der Frau war nicht zu helfen; wäre nur die Diagnose „eitrige Cholangitis" sicher gewesen, so hätte ich die Operation als nutzlos unterlassen. Ich weiss ja bestimmt, dass die Operation weder geschadet noch genützt hat, das Publikum ist meist anderer Meinung: die Frau ist an einer Gallensteinoperation gestorben. Deshalb sollte man solche Fälle überhaupt nicht operiren. Auf jeden Fall hat der Todesfall mit der Operation nichts zu thun — ich kann ihn mit gutem Gewissen streichen und glaube, dass meine Leser mit mir darin einverstanden sind. Es kämen somit auf 21—1 = 20 Cholecystostomieen 20 gute Ausgänge — kein Todesfall. Nun könnte man mir einwenden, dass es sich von vornherein um günstige Fälle gehandelt habe; das ist indess nicht zutreffend; im Gegentheil, die meisten Fälle waren sehr verzwickt und machten verschiedene Nebeneingriffe (z. B. 3 Cysticotomieen, 1 Mageneröffnung, 1 Radicaloperation einer Hernie der Linea alba zwischen Nabel und Processus xiphoideus) nöthig. Doch davon später! Auch der Inhalt der Gallenblase war nicht immer gleichgültig, acute Cholecystitis mit trübem, flockigen Inhalt (einmal mit kurz bevorstehendem Durchbruch eines Steines durch die Wandung des Ductus cysticus) bestand 6 mal, Empyem der Gallenblase wurde 2 mal gefunden.

Trotzdem war der Verlauf fast in allen Fällen von Cholecystostomie fieberfrei; nur einmal bestand höheres Fieber (bis 40° C. die ersten Tage nach der Operation), zweimal mässige Temperaturerhöhung (bis 38,5° C.) an ein paar Abenden. Diesen günstigen Verlauf verdanke ich einer mit der grössten Peinlichkeit durchgeführten Asep-

sis. Ich mache im Jahre in meiner Anstalt circa 60 Laparotomieen (gynäkologische Operationen mache ich nicht, da wir hier einen Specialgynäkologen haben). Diesem, Herrn Dr. Weidling und Herrn Stabsarzt Dr. Saurbrey, mit dem ich in letzter Zeit fast alle Laparotomieen ausführte, ist ein guter Theil meiner Erfolge zuzuschreiben.

Eine Sepsis durch die Hände des Operateurs oder seiner Assistenten oder durch schlecht versorgte Instrumente habe ich bisher noch nicht kennen gelernt und hoffe auch davor bewahrt zu bleiben. Ich habe dabei aber nicht etwa den Luxus eines sogenannten aseptischen, zweiten Operationszimmers. Ich mache meine Laparotomieen oft Abends, bei Gaslicht unter Aethernarkose. Ich will hier gleich erwähnen, dass ich Aether seit October anwende unter vorheriger Application von Morphium und Atropin. Eine solche Narkose ist viel besser und ruhiger als eine Chloroformnarkose. Olshausen behauptet, man würde durch die ausgiebige Zwerchfellbewegung bei der Aethernarkose gestört: das müsste ich doch gerade bei meinen Gallenblasenoperationen gemerkt haben. Nichts von dem! Die Narkose ist ruhig, der Puls bleibt gleichmässig gut, die Patienten erwachen viel rascher, und wenn sie auch einmal tüchtig brechen, so sind sie den nächsten Tag viel freier als nach Chloroform. Zwei meiner Gallensteinoperirten hatten bei der ersten Laparotomie Chloroform bekommen, bei der zweiten Aether. Den Vergleich, den sie zwischen den beiden Narcoticis anstellten, fiel sehr zu Gunsten des Aethers aus; vor allen Dingen lobten sie das geringe Durstgefühl und den so bald sich wieder einstellenden Hunger. Ich kann die Aethernarkose bei Laparotomieen nur empfehlen.[1]) — Nach diesem kurzen Loblied des Aethers sei es mir gestattet, in aller Kürze die anti-, resp. aseptischen Maassnahmen mitzutheilen, die ich bei meinen Gallensteinoperationen anwende. Ich habe, wie gesagt, nur ein Operationszimmer, das allerdings so eingerichtet ist, dass es sich vollständig reinigen lässt (Terazzo-Fussboden, Wände und Decke mit weisser Emaillefarbe gestrichen u. s. w.). Aber ich verbinde den Tag über in diesem Zimmer ruhig meine übrigen Patienten, spalte noch 2 Stunden vor der Laparotomie eine septische Phlegmone u. s. w. Eine Stunde später aber beginnt die Reinigung, da öffnen sich die Hähne der Warmwasserheizung, Decken und Wände werden mit heissem Wasser von 75° R. abgespritzt und dann abgeseift u. s. w. Verbandzeug, Seide, Schürzen werden in strömendem Wasserdampf ½ Stunden lang sterilisirt, die Instrumente (auch

1) Karewski (Berl. med. Ges. vom 28. Febr. 1894) meint, dass bei complicirten Laparotomieen die Aethernarkose contraindicirt sei; ich habe im letzten halben Jahre mehrere Bauchschnitte, die 2—3 Stunden dauerten, gemacht und ziehe den Aether dem Chloroform bedeutend vor.

Messer und Scheeren) in Sodalösung 10 Minuten lang gekocht. Die Desinfection der Hände geschieht natürlich auf das Allerpeinlichste. Zum Tupfen brauche ich sterile Gaze, resp. Schwämme, als Spülwasser nur physiologische Kochsalzlösung (Apparat von Fritsch), niemals ein Antisepticum, als Nähmaterial nur Seide, nie Catgut.

Die Cholecystostomie habe ich fast immer einzeitig gemacht (unter 39 Fällen 36 mal) und niemals eine Infection des Peritoneums von Seiten des Gallenblaseninhalts beobachtet. Ich entleere stets die Gallenblase mit einer Spritze (Nadel mit Gummischlauch), nachdem ich vorher die Bauchhöhle durch Schwämme schütze, die ich rings um die Gallenblase lege. Dann erst wird die Gallenblase eingeschnitten und nur durch Gaze (oder besondere kleine Schwämme, die nur dazu benutzt werden, [Gallenschwämme im Gegensatz zu den Bauchschwämmen]) trocken gemacht. Dann folgt die Einnähung der Gallenblase in die Bauchwunde, und ich hefte sie nur an das Peritoneum parietale, resp. die Fascie an. Ich komme auf die Wichtigkeit dieser Maassnahme bei der Besprechung der Gallenfisteln zurück.

Von den 4 Choledochotomieen ist eine letal verlaufen; es handelte sich um eine sehr heruntergekommene Person, die hochgradig ikterisch war und Choledochussteine hatte. Ich fand zwischen der geschrumpften leeren Gallenblase und dem Colon transversum sehr feste Adhäsionen, die ich trennte. Dabei wurde die Serosa des Colon etwas lädirt, so dass ich hier ein paar feine Nähte darüber legte. Die Extraction der Steine aus dem Choledochus, die Naht der Incisionswunde ging glatt von Statten. Am 3. Tage bekam die Frau plötzlich Peritonitis, und schon in wenigen Stunden war sie todt. Es war zu einem Durchbruch des Colon gekommen, die Naht im Choledochus hatte gehalten. Es mag sein, dass ich den Serosadefect am Colon etwas zu gering achtete, ich glaube aber, dass bei einer sonst gesunden Person die Nähte genügt hätten, um einer Perforation vorzubeugen. Bei Cholämischen ist doppelte Vorsicht nöthig.

Endlich starb mir eine Frau nach einer Cholecystendyse — wiederum nicht an der Operation selbst, sondern an einer Complication. Die Frau hatte schon vor der Operation starke Bronchitis und Emphysem, ich operirte damals noch unter Chloroformnarkose bei Gaslicht und beobachtete an diesem Abend einen Dampf, der sehr zum Husten reizte. Ich dachte sofort an die — ich glaube zuerst von Zweifel — mitgetheilten Fälle, die, bei Gaslicht unter Chloroform operirt, heftige Bronchitiden, selbst Pneumonieen bekamen. Obgleich mein Operationszimmer gut ventilirt ist, entwickelten sich die Chlordämpfe an jenem Abend in lästiger Weise; ich sorgte sofort für Zu-

fuhr von frischer Luft. Die Frau, der ich Adhäsionen, zwischen Gallenblase und Colon löste, die Gallenblase auf ihren Inhalt prüfte und wegen des negativen Befundes wieder zunähte, bekam eine sehr starke eitrige Bronchitis, am 4. Tage eine Pneumonie, an der sie starb. Die Section ergab, dass das Peritoneum frei von Entzündung war (es waren auch schon nach 24 Stunden Blähungen abgegangen), die Naht der Gallenblase hatte gehalten. — Ich habe also, wenn ich mit Courvoisier direct durch die Operation, indirect nach der Operation eintretende Todesfälle unterscheide, eigentlich von directen Todesfällen nur 1 zu beklagen, von 35 Laparotomieen 1 = 3 Proc. Niemals hat weder die Naht an der Gallenblase, noch die am Cysticus oder Choledochus versagt. Es wäre natürlich lächerlich, wenn ich mit meiner kleinen Zahl von Operationen Statistik machen wollte, verwerthen will ich, weil ich diese Operation häufiger ausführte, nur die Cystostomie. Wenn ich die in meiner früheren Arbeit mitgetheilten 18 Fälle mitrechne, so habe ich im Ganzen 39 ausgeführt. Von den 18 starben — 2, wiederum indirect nach der Operation (beide Frauen hatten Carcinom und wären auch ohne Operation gestorben). Diese beiden Fälle abgerechnet, habe ich damals 16 mal die Gallenblase wegen Steinen eröffnet und eingenäht, in den neuen Fällen 20 mal, Summa 36 mal. Von diesen 36 Fällen ist kein einziger gestorben.[1]) Wer ganz streng sein will, mag die beiden Carcinomfälle mitrechnen (die Frauen hätten wahrscheinlich unoperirt ein paar Wochen länger gelebt); dann kommen auf 38 Fälle 2 Todesfälle = 5 Proc. Mortalität. Damit bin ich auch zufrieden.

Aber ich will nicht versäumen, noch einmal zu constatiren, dass von allen Cystostomirten, bei denen es sich nur um Gallensteine in der Gallenblase selbst handelte, kein einziger gestorben ist. Ich komme auf diese Thatsache noch einmal zurück.

Martig hat in seinen Beiträgen zur Chirurgie der Gallenwege 1893 mich zu den Verfechtern der Cystendyse, der idealen Operation gerechnet. In der That war ich früher von dieser Operation entzückt, jetzt bin ich ganz zu dem Riedel'schen Standpunkt bekehrt. Die Martig'schen Auseinandersetzungen bestimmen mich, meinen Standpunkt über die einzelnen Operationsmethoden noch einmal klarzulegen.

1. Die ideale Methode ist für mich zu Grabe getragen. Ich habe sie bei Anwesenheit von Steinen gar nicht wieder „probirt", also auch kein Unglück mit ihr angerichtet, habe aber auch aus anderen eigenen Fällen die Fehler des idealen Verfahrens von Neuem kennen gelernt. In zwei Fällen von Cholecystostomieen wäre ich bald

1) Von den 6 Fällen im Nachtrag ist auch keiner letal verlaufen.

verleitet worden, dieselbe auszuführen. Ich hatte schöne, gesunde, grosse Gallenblasen vor mir (keinen Hydrops, sondern klare Galle und Steine enthaltende Gallenblasen), nach Entfernung vieler Steine bis zu Wallnussgrösse war es mir unmöglich, durch genaue Revision noch ein Concrement nachzuweisen. Verehrer der idealen Methode hätten diese beiden Fälle für diese Operation wie geschaffen gehalten, und mir selbst juckte es ordentlich in den Fingern, den sofortigen Verschluss der Gallenblase vorzunehmen. Hinterher war ich froh, dass ich meinen Grundsätzen treu blieb, d. h. die Cholecystostomie ausführte, denn in beiden Fällen entleerten sich während der Nachbehandlung noch viele Steine (in dem einen allein 54 Stück). Man wird mir einfach vorwerfen, dass ich nicht genau nachgesehen habe, oder in dem Abstasten der Gallenwege zu wenig Uebung besässe. Die Bescheidenheit verbietet mir, mich in dieser Hinsicht zu äussern, aber man wird einem Chirurgen, der 81 Gallensteinoperationen ausgeführt hat, wohl zutrauen können, dass er ordentlich nachfühlt und auch mehr Uebung erlangt, als einer, der nur wenige operative Eingriffe an den Gallenwegen vorgenommen hat. Ich bleibe dabei, zu behaupten, dass es bei vielen Gallensteinoperationen ganz unmöglich ist, zu sagen, ob alle Steine entfernt sind oder nicht. Die ideale Operation hat aber noch einen zweiten grossen Nachtheil, den ich durch folgende zwei Beobachtungen am besten beleuchten kann.

In Fall XXII meiner früheren Arbeit hatte ich eine Gallenblasenfistel angelegt und konnte bei der Operation nach Entfernung des Cysticussteines ein sofortiges Fliessen von Galle constatiren. Genau so lagen die Verhältnisse in Fall IX. Beide Male schlossen sich die Fisteln nach circa 4 Wochen vollständig. Aber ungefähr 2 Wochen später bekamen beide Patientinnen wieder hochgradige kolikähnliche Schmerzen; es war mässiger Icterus vorhanden. Ich fand die Gegend der Gallenblase aufgetrieben und äusserst schmerzhaft, stellte durch eine eingeführte Sonde den alten Fistelkanal wieder her und konnte nun grosse Mengen einer flockig getrübten Galle entleeren. Sofort liessen die Schmerzen nach. Nach gehöriger Erweiterung der Fistel durch die Branchen einer Kornzange konnte ich feststellen, dass ein Stein nicht vorhanden war; ich legte möglichst dicke Drains ein und hielt die Fistel noch einige Wochen offen, bis ich annehmen konnte, dass die Schleimhaut der Gallenblase völlig gesundet war. Nach Entfernung der Drains schlossen sich die Fisteln sehr bald; beide Frauen haben nie wieder zu klagen gehabt.[1]) In beiden Fällen

1) Man könnte mir bei diesen Fällen entgegenhalten, dass durch die Fixation der Gallenblasen an die Bauchdecken diese zu sehr gezerrt wurden, dass sich da-

war bei der ersten Operation ein Hydrops der Gallenblase gefunden worden. Die Drainage der Gallenblase hatte zu kurze Zeit gedauert, so dass die Schleimhaut keine rechte Zeit fand, sich vollständig zu erholen. Es waren noch infectiöse Stoffe zurückgeblieben, welche zu einer exsudativen Cholecystitis führten. Die Gallenblasenwandung hatte ihre frühere Elasticität noch nicht wiedererlangt, um die sich ansammelnde schleimige Galle durch den Ductus cysticus und Choledochus in den Darm zu entleeren. Der Ductus cysticus war überdies in beiden Fällen durch die Auflockerung der entzündeten Schleimhaut verlegt. Die Entzündung der Schleimhaut der Gallenblase setzte sich auf die des Choledochus fort, so dass sich jene Form des Icterus ausbildete, welche Riedel als entzündlichen oder begleitenden Icterus bezeichnet hat. Meine Beobachtungen bestätigen die von diesem Autor ausgesprochene Meinung, dass die wüthendsten Gallensteinkoliken oft gar nicht auf dem Durchwandern von Steinen durch den Choledochus beruhen, sondern durch einen entzündlichen Process in der Gallenblasenschleimhaut bedingt werden. Die Gallenblase wird plötzlich enorm ausgedehnt, ihre Bemühungen, das Secret durch den verschwollenen Ductus cysticus hindurchzupressen, machen schmerzhafte Contractionen, und sobald die Gallenblase entleert wird, sind die Koliken mit einem Schlage beseitigt. Steine brauchen — wie in meinen beiden Fällen — gar nicht die Ursache dieser Krankheitsbilder zu sein, obwohl sie es in der vorwiegenden Anzahl natürlich doch sind. Der Ausdruck „Gallensteinkolik" ist also nicht immer ganz zutreffend; man müsste unterscheiden zwischen Gallenblasenkolik und Gallengangkolik. Die erstere ist nicht selten durch Entzündung ohne Steine, die letztere wohl fast immer durch die Steine selbst bedingt. Es giebt aber noch eine Kolik der Gallenwege, welche Adhäsionen zwischen diesen und den benachbarten Intestinis (Darm, Magen u. s. w.) ihren Ursprung verdankt, und nach deren Lösung die Koliken schwinden. Endlich giebt es Gallenblasen, die druckschwach sind, sich anfüllen und dadurch Schmerzanfälle auslösen; auch solche Fälle habe ich beobachtet (vgl. Fall III der Cystostomieen).

Was wäre nun geschehen, wenn ich in beiden Fällen die ideale Methode ausgeführt hätte? (Einige Chirurgen halten sie zwar bei Hydrops der Gallenblase für unerlaubt, andere aber führen sie selbst

durch die Gallenblase nicht recht entleeren konnte. Es wäre das ein Einwand, der sich hören liesse. Nun habe ich aber bei der zweiten Operation nichts an der Fixation der Gallenblase in der Bauchwunde geändert, ich habe nicht die geringste Lösung von Verwachsungen vorgenommen, sondern mich einfach mit dem Ablassen der gestauten Galle begnügt und eine Drainage eingeleitet.

beim Empyem aus — was mir nun ganz unverständlich ist.) Ich glaube nicht, dass die Naht geplatzt wäre, aber man hätte eine zweite Laparotomie machen müssen, während durch die Anheftung der Gallenblase an die vordere Bauchwand es ein Leichtes war, durch Benutzung des alten Fistelganges in das Innere der Gallenblase zu gelangen und die angestaute Galle zu entleeren. Martig zählt unter 39 Cholecystendysen 4 Recidive. Ob da nicht noch mehr bekannt werden? Ich glaube übrigens, das Wort Recidiv ist falsch, es handelt sich einfach um unvollständige Operationen, es sind Steine zurückgeblieben, was ja nach meinen obigen Auseinandersetzungen gar nicht zu verwundern ist; mir ist deshalb unklar, wie ein so guter Kenner der Pathologie der Gallensteinkrankheit wie Courvoisier so zähe an der Cystendyse festhält, ich weiss aber bestimmt, dass er — genau wie ich — über kurz oder lang dieser Operation die Freundschaft kündigt.

2. In meiner früheren Arbeit habe ich hervorgehoben, dass ich die Exstirpation der Gallenblase wegen einfacher Steinbildung in derselben niemals machen würde. Auch von diesem Grundsatz bin ich nicht abgewichen. Wenn ich zur Gallenblasenexstirpation greife, mache ich sie nur wegen der schlechten Beschaffenheit der Gallenblase selbst[1]), nicht aber wegen der in ihr enthaltenen Steine. Man wird mir nicht zumuthen, dass, wenn ich mit einer Methode, welcher kein einziger Todesfall anzurechnen ist, auskomme und volle Heilung erziele, — dass ich zu einer Operation greife, welche technisch schwieriger und auf jeden Fall gefährlicher ist. Zu einer Gallenblasenexstirpation brauche ich einen grösseren Schnitt, längere Zeit, als zu einer einfachen Gallenblasenfistelanlegung; hier arbeite ich an der Oberfläche, bei der Langenbuch'schen Operation in der Tiefe. Die Ablösung der Gallenblase von der unteren Leberfläche, die Gefahr der Nachblutung aus derselben, die sich bisweilen nöthig machende Drainage der Bauchhöhle, alles das sind Momente, welche die Exstirpation der Gallenblase nur in den allernöthigsten Fällen erforderlich machen. Dazu kommt die noch nicht gelöste Frage von der Unentbehrlichkeit der Gallenblase und dem Entstehungsort der Gallensteine. Bildeten sich die letzteren ausschliesslich in der Gallenblase selbst und nicht auch in den Lebergängen, so würde meine Stellung zur Gallenblasenexstirpation eine ganz andere sein. Dass ich aber diese Methode nicht vollständig verwerfe, geht daraus hervor, dass ich sie früher schon 2mal und neuerdings 3mal in Anwendung gebracht habe. Ich habe aus diesen Fällen gelernt, dass man nicht immer mit der einfachen Cholecystostomie auskommt,

1) Fisteln, Ulcerationen, Carcinom, hochgradige Schrumpfung des Organs.

sondern bei ulcerativen Processen in der Gallenblasenwandung das Organ exstirpiren muss.

3. Ich betrachte auch heute noch die Cholecystostomie, die Anlegung einer Gallenblasenfistel, als das Normalverfahren zur operativen Entfernung von Gallensteinen aus der Gallenblase. Ich habe diese Operation in letzter Zeit fast immer einzeitig (nur einmal zweizeitig) gemacht, weil das Organ sich leicht in die Bauchdecken einnähen liess. Ein Einfliessen von Gallenblaseninhalt in die Bauchhöhle konnte ich durch untergelegte Schwämme immer vermeiden. Ich habe stets darauf gesehen, dass ich bei Hydrops der Gallenblase gleich den obturirenden Cysticusstein entfernen konnte, weil ich zur Genüge erfahren habe, wie schwierig es ist, später demselben von der Fistel aus beizukommen. Früher legte ich auf die sofortige Entfernung des Cysticussteines kein besonderes Gewicht; die Folge davon war, dass er einmal (Fall VIII) in den Choledochus rutschte, so dass sich später eine Incision dieses Ganges nöthig machte, und ein anderes Mal musste ich den Cysticus incidiren (Fall VII), weil der dort eingekeilte Stein allen Bemühungen von der Fistel aus nicht wankte und wich. Was die Indication zur zweizeitigen Operation nach Riedel, zur Choledochotomie und Cholecystenterostomie anbelangt, so verweise ich auf meine frühere Arbeit.

Courvoisier ist kein grosser Freund der Cholecystostomie, sondern zieht die Totalexstirpation und ideale Operation entschieden vor. Er wirft der Gallenfistelanlegung vor, dass sie durch Fixation der Gallenblase an der vorderen Bauchwand abnorme Zustände schaffe. Auf S. 301 seines Buches „Casuistisch-statistische Beiträge zur Pathologie und Chirurgie der Gallenwege" giebt er indess zu, dass diese Fixation nachträglich schwinde. Ich habe mich selbst bei einigen Operationen (Fall VII, VIII, XII) überzeugen können, dass entgegengesetzt der Ansicht von Courvoisier S. 300 die angenähte Gallenblase sehr wohl ihren Charakter als solche erhalten hatte. Wenn man allerdings die Gallenblase mit der äusseren Haut vernäht, dann ist diese Fixation ziemlich abnorm. Ich nähe immer nur die Gallenblase an das Peritoneum parietale, resp. Fascie und habe so eine abnorme Fixation nicht erlebt. Durch die Dicke der Bauchwand die Gallenblase durchzuzerren, das ist mir allerdings unverständlich. Das Verfahren von Riedel arbeitet der Zerrung so entgegen, dass dieser Vorwurf Courvoisier's fast hinfällig wird. Einen weiteren Nachtheil der Cholecystostomie sieht er in dem Fortbestehen der Gallenfistel. Thatsächlich hat er darin Recht, aber die Gallenfistel, wenigstens wenn sie permanent wurde, war kein Fehler der Methode, sondern

des Operateurs, resp. seines Patienten. Von den 39 von mir cystostomirten Patienten (2 kommen, weil noch in Behandlung, nicht in Betracht), hat nur ein einziger eine Gallenfistel behalten.[1]) Es handelt sich um eine Frau mit Hydrops der Gallenblase. Das stark vergrösserte grosse Steine enthaltende Organ schrumpfte sehr rasch, so dass der Choledochus abgeknickt wurde. Die Patientin hat nach der Operation in wenigen Wochen 14 Pfund zugenommen und fühlt sich durch den allerdings sehr reichlichen Gallenausfluss so wenig belästigt, dass sie die von mir vorgeschlagene Verschliessung der Fistel nicht an sich vornehmen lassen will. Es thut mir das um so mehr leid, als ich glaube, dass die Patientin sich dann noch mehr erholen wird. Wenn sie sich aber doch noch zu der kleinen Operation entschliesst, habe ich die Freude, alle Gallenfisteln zum Verschluss gebracht zu haben. Von den übrigen 38 Cholecystostomien war nur noch bei einer einzigen der künstliche Verschluss der Gallenfistel nöthig (Fall XVII).[2]) Bei allen übrigen ist die Fistel spontan, in manchen Fällen in 3 Wochen zugeheilt. Bei einer Patientin war das schon nach 14 Tagen der Fall. Ich hatte derselben in einer Sitzung viele grosse Steine (2 bis zu Wallnussgrösse und darüber) entfernt, das Loch in der Gallenblase war dem entsprechend umfangreich. Obgleich die Patientin einen ganz glatten fieberfreien Verlauf zeigte und nicht die geringsten Schmerzen hatte, liess sie die nothwendigen Manipulationen an ihrer Wunde kaum vornehmen. Da ich ein dickes starkes Drain in die Gallenblase eingeschoben hatte, fürchtete ich nichts für ein zu frühes Zugehen der Fistel. Aber das Rohr war herausgefallen; als ich den Verband wechselte, lag es in demselben, die Fistel, die übrigens immer helle klare Galle entleert hatte, war vollständig geschlossen. Die frühe und rasche Heilung ist übrigens ohne irgend welche nachtheilige Folgen gewesen. Trotzdem rathe ich, nicht zu kurze Zeit zu drainiren, damit die Gallenblasenschleimhaut Zeit hat, sich von ihren Leiden zu erholen.

Bleibt also eine Gallenfistel zurück, so ist es eben Pflicht des Operateurs, der Ursache derselben nachzugehen und dieselbe zu beseitigen. Ich habe mich über diesen Punkt in meiner früheren Arbeit schon genügend ausgesprochen, so dass ich auf dieselbe verweisen kann.

Noch ein Wort über die Gefahr der Operation und die Möglichkeit des Recidivs. Es ist merkwürdig, dass diese beiden Schreckensgespenster nicht nur in den Köpfen des Publikums (hier ist es mir

1) Auch diese hat sich, wie ich nachträglich erfuhr, ohne alles Zuthun geschlossen.

2) Siehe die Verschliessung der Gallenfisteln in den Fällen des Nachtrags.

erklärlich), sondern auch in denen der Aerzte immer und immer wieder spuken. Vor einiger Zeit hörte ich aus ganz glaubwürdigem Munde, dass ein College einer Dame, die nach dem, was ich über ihre Krankheit erfuhr, eine Operation recht nöthig hätte erklärt hat, dass ein derartiger Eingriff gar nichts nütze, weil die Steine doch wiederkämen; ausserdem sei die Operation viel zu gefährlich. — Was die Gefahr anbelangt, so möchte ich hier, ehe ich meine eigene Ansicht über die Gefährlichkeit der Operation ausspreche, eine Stelle aus dem Riedel'schen Buche „Erfahrungen über die Gallensteinkrankheit mit und ohne Icterus" citiren.

„Um Missverständnisse zu vermeiden, nur noch die Bemerkung, dass die Operation der Gallensteine und der Adhäsionen niemals Allgemeingut der Aerzte werden wird; dazu ist die Sache doch zu verwickelt; der anscheinend einfachste Fall kann eventuell ganz ausserordentliche Schwierigkeiten bieten. Wenn ich wiederholt die doppelzeitige Cystotomie als leicht und gefahrlos bezeichnet habe, so ist das in relativem Sinne gemeint, leicht und gefahrlos ist sie nur für den ausgebildeten und mit allen Regeln der Asepsis vertrauten Operateur. Nicht zu billigen ist, dass ein Arzt in seinem Hause eine Gallenblase an die vorderen Bauchdecken fixirt und dann die Patientin in ihre Wohnung transportiren lässt, wie dies vorgekommen sein soll. Wer Gallensteine operiren will, muss sich aller Complicationen bewusst sein, welche im Laufe der Behandlung eintreten können, muss sich aller Hülfsmittel erfreuen, die klinische Institute bieten; ein einziger Unglücksfall scheucht Dutzende von leicht operablen Kranken für lange Zeit zurück, und das ist das grösste Unglück für dieselben."

Ich selbst halte die Operation bei Patienten, bei denen es sich nur um Steine in der Gallenblase selbst handelt, für vollständig gefahrlos. Ich habe von derartigen Kranken noch nicht einen einzigen verloren. Ich weiss wohl, dass man aus einem Drittelhundert Operationen noch keine bestimmten Schlüsse auf die Mortalität ziehen kann, — vielleicht sterben mir von dem zweiten Drittel so und so viel. Aber das weiss ich bestimmt, dass die Gefahr einer Gallensteinoperation, im frühen Stadium der Gallensteinkrankheit vorgenommen, wo noch keine schweren Veränderungen in, an und in der Umgebung der Gallenblase da sind, eine viel geringere ist, als die, welche den armen Patienten bevorsteht, wenn sie unoperirt bleiben. Kommt es erst zu Adhäsionen, zu Hydrops der Gallenblase oder Empyem, treten schwere ulcerative Processe in der Gallenblasenwandung auf, oder keilen sich die Steine im Cysticus oder Chole-

dochus ein, dann wird die Prognose der Operation natürlich immer schlechter. Wir Chirurgen sind ja gutmüthig und helfen auch dann noch unseren inneren Collegen aus, aber für die Hausärzte und vor Allem für ihre Patienten wäre es dienlicher, wenn sie uns im Anfang der Gallensteinkrankheit ein Wort mitsprechen liessen: „Am Anfang der Tragödie, nicht am Ende derselben soll die moderne Chirurgie eingreifen, prophylaktisch soll sie wirken, die Steine aus der Gallenblase selbst entfernen, ehe sie in die tiefen Gänge gerathen, dann bringt sie den grössten Segen" (Riedel).

Leider wird diese Riedel'sche Mahnung zu wenig befolgt. „Auf nach Karlsbad!" ist die Parole der gallensteinbehandelnden Aerzte, und wer zu einer solchen Cur das Geld nicht hat, der wird mit Karlsbader Salz, Olivenöl, salicylsaurem Natron und Morphium so lange tractirt, bis der Magen total verdorben und das Gespenst der Morphiumsucht droht. Ich sehe nicht zu schwarz, aber ich weiss aus vielfältiger Erfahrung, dass gar viele Aerzte auf diesem nicht zu billigenden Standpunkt stehen.

Diejenigen Collegen, die die Gefahr des Recidivs immer im Auge haben und dadurch ihre Patienten von der Operation zurückschrecken, mögen doch bedenken, dass wir Chirurgen schon genug leisten, wenn wir unsere Patienten auf einige Jahre hin von schweren Schmerzen befreien. Wir haben schon eine gute That vollbracht, wenn wir den einen oder anderen Kranken vor der Morphiumsucht bewahren, den lange nicht mehr gekannten Appetit wiederherstellen und eine leidliche Arbeitsfähigkeit und frischen Lebensmuth wieder schenken. Selbst zugegeben, dass es wieder Recidive giebt (weder Riedel noch auch ich haben ein solches bisher beobachtet), so wird mir ein Jeder einräumen müssen, dass das ins Feldführen des bald eintretenden Recidivs bei Anwendung auf so und soviel andere Krankheiten den Arzt bestimmen müsste, von einer Behandlung abzusehen. Es wäre unsinnig, deshalb keinen Blasenstein zu operiren, weil möglicher Weise selbst nach Sectio alta ein Recidiv kommen kann. Heilen in streng physiologischem Sinne können wir Aerzte überhaupt keine Krankheit. In erster Linie handelt es sich darum, die Beschwerden zu beseitigen. Ist das durch eine innere Medication unmöglich, oder erscheint mir der chirurgische Eingriff ungefährlicher als die Arzneibehandlung, so greife ich zum Messer. Dass Karlsbad bei der Gallensteinkrankheit in vielen Fällen vorzügliche Erfolge aufweist, ist mir bekannt, und ich lehne oft genug eine Operation ab und verordne eine Karlsbader Cur. Aber wie steht es hier mit den Recidiven? Auch will ich hier auf die Indication zur inneren Therapie nicht näher eingehen, möchte

nur kurz erwähnen, dass bei seltenem Auftreten von Koliken, besonders wenn sie von Icterus und Steinabgang begleitet sind, ich auch alkalische Wässer anwende und erst dann operire, wenn die Anfälle sich häufen und die innere Therapie mir nutzlos erscheint. Aber wenn ein Patient Jahre lang schwer gelitten hat, oft Wochen hinter einander zu Bette liegt, vollständig arbeitsunfähig wird, umsonst pfundweise Karlsbadersalz geschluckt hat, wenn die rigoroseste Diät nicht im Stande war, das Leiden zu bessern, die Morphiumspritze die Hauptrolle in der Therapie spielt, dann — auch wenn die Untersuchung nichts Positives ergiebt — operire ich, und ich habe immer die Freude gehabt, recht grosse Steine zu finden, mit denen die Karlsbader Cur und das viel gepriesene Olivenöl nichts anfangen konnten. Solche Patienten, bei denen gewöhnlich Icterus nie da war, nach Karlsbad zu schicken, bedeutet eine Verlängerung der Qualen, eine Vergrösserung der Gefahr, und Beides ist eine Unbarmherzigkeit des Arztes.[1])

1) Vor wenigen Tagen wurde mir erzählt, dass eine von mir vor 3 Jahren operirte Frau an einem „Recidiv" ihrer Gallensteinkrankheit leide; ob der behandelnde Arzt seine Diagnose darauf gründete, weil sie wieder Schmerzen in der Lebergegend hatte, eventuell Koliken mit Icterus, oder weil Steine mit dem Stuhlgang abgegangen waren, weiss ich nicht. Ich habe die Geschichte nur auf Umwegen gehört und kann deshalb nicht beurtheilen, ob es sich wirklich um ein „Recidiv" handelt. Ich will nicht in Abrede stellen, dass möglicher Weise ein an Gallensteinen Operirter recht bald ein Recidiv wieder bekommen kann; ich glaube aber, dass Manches unter dem Namen „Recidiv" geht, was bestimmt keines ist. Im Allgemeinen ist die Angst des Kranken vor einem Wiederwachsen der Steine eine sehr grosse. Jeder Magendruck, der doch gelegentlich auch einmal bei sonst ganz gesunden Leuten auftreten kann, jede Behinderung des Abgangs von Stuhlgang und Blähungen, jeder Rückenschmerz u. s. w. wird von vielen Kranken, die schon einmal an Gallensteinen operirt sind, auf ein Wiederauftreten neuer Steine geschoben. Bricht nun gar einmal die Fistel wieder auf, stösst sich aus der Bauchwunde ein Faden unter Eiterung ab, ist vor allen Dingen ein Operirter gezwungen, sich einer 2. oder 3. Operation (Fistelverschliessung u. s. w.) in meiner Klinik zu unterwerfen, da heisst es gleich überall: „Die Steine sind wieder da, die Operation hat nichts genützt". Die grosse Mehrzahl der Fälle, die in 4 Wochen glatt heilen, wird wenig beachtet, wenn aber einmal durch eine ganz nebensächliche Kleinigkeit (wie z. B. Abstossung einer Sutur) die endgültige Heilung verzögert wird, so wird ein solcher Fall von mancher Seite benutzt, um die operationsbedürftigen Patienten vor dem blutigen Eingriff zu warnen. Es ist eben nicht möglich, wie Riedel sagt, ein eventuell Jahre lang dauerndes Leiden in kürzester Frist ohne jedwede Unbequemlichkeit für Arzt und Patienten zur Heilung zu bringen. Da ich gewöhnlich einzeitig operire, komme ich immer noch rascher zum Ziele, als bei der zweizeitigen Operation. Man vergleiche nur einige Fälle von Riedel und v. Winiwarter in Bezug auf die Behandlungsdauer. Können wir Chirurgen eingreifen, solange noch die Steine in der Gallenblase sind, so ist die Sache gewöhnlich in 4 Wochen erledigt. Stecken sie aber schon im Cysticus oder Choledochus, so vergehen oft

Eins möchte ich hier noch einmal wiederholen, weil ich der Meinung bin, dass das nicht genug betont werden kann: eine Gallen-

---

Monate, ja Jahre, bis das Gallensystem wieder in Ordnung kommt. Ergo: Hat das Publikum, oder der interne Arzt den Wunsch, dass die Gallensteinoperation ungefährlich, die Nachbehandlung nur einige Wochen dauern soll, so müssen sich Beide „frühzeitig" zu einer Operation entschliessen. Ich habe diesen Punkt schon oft genug betont und werde denselben absichtlich noch öfters wiederholen.

Zu der Illustration der Behauptung, dass Manches unter dem Namen „Recidiv" geht, was bestimmt keins ist, sei mir die Anführung einiger Beispiele gestattet. Vor wenigen Monaten kam eine Frau zu mir, die ich 1 Jahr früher von einem schweren Gallensteinleiden durch Totalexstirpation der Gallenblase und zweifache Choledochotomie befreit hatte. „Sie fürchte" — meinte sie —, „dass sich wieder Steine gebildet haben, seit circa 14 Tagen habe sie Schmerzen in der rechten Seite, in der Narbe, im Rücken" u. s. w. Ich untersuchte und fand ein pleuritisches Exsudat; ich entleerte mit dem Dieulafoy mehrere Liter Serum — die sogenannten „Koliken" waren mit einem Male verschwunden. Eine andere Frau hatte nach dem definitiven Schluss der äusseren Fistel wieder Beschwerden von Seiten des Darms bekommen — trägen Stuhlgang u. s. w. Natürlich bezieht sie das auf wieder neugebildete Steine, bedenkt aber nicht, dass sie früher einmal eine Perityphlitis durchgemacht hat. Ich glaube, dass die meisten wieder auftretenden Beschwerden auf Bildung von Adhäsionen, durch die Operation bedingt, zurückzuführen sind. Wir wissen ja, dass auch das aseptische Verfahren, die sorgsamste und vorsichtigste Behandlung des Darmes uns nicht vor Verwachsungen schützt. Ein Wiederauftreten von Steinen habe ich bisher nicht beobachtet — meine erste Gallensteinoperation habe ich vor 4 Jahren im Mai 1890 ausgeführt. Die Zeit ist also zu kurz, um behaupten zu können, dass durch die Operation einer Neubildung von Concrementen erfolgreich entgegengetreten wird; in 10 Jahren werde ich darüber ein Urtheil haben. Ich kann aber heute schon mit Riedel sagen: „Wenn die Gallenblase eine Zeit lang richtig drainirt wird, so dass sie wieder gesund werden kann, giebt es Recidive gewiss nicht so rasch"; — aber das Frohlocken und Jubeln derer, die von Gallensteinoperationen nichts wissen wollen, möchte ich hören, wenn einmal ein richtiges Recidiv vorkäme. Nun, ich will mir Mühe geben, den Gegnern der Gallensteinchirurgie diese Freude nicht zu bereiten — erlebe ich aber einmal ein wirkliches Recidiv, so gehe ich weder von der gewöhnlichen Cystostomie zur Cystektomie oder zu der Cholecystenterostomie über, die v. Winiwarter als bestes Mittel zur Verhütung von Recidiven empfiehlt (Festschrift für Billroth, S. 522), noch schränke ich meine Indicationsstellung zur Operation ein, noch bereue ich, in dem betreffenden Fall operirt zu haben, weil ich nicht zum Messer greife, um einem Recidiv vorzubeugen, sondern um frühere und augenblickliche Beschwerden, eine mögliche Einklemmung von Steinen in den Gängen, die drohende Gefahr, der gegenüber die innere Medication machtlos ist, zu beseitigen. Ich entlasse meine operirten Kranken mit einer genauen Anweisung über Diät, Kleidung u. s. w.; am liebsten schickte ich sie nach überstandener Operation sämmtlich nach Karlsbad; das scheitert aber gewöhnlich daran, dass die finanziellen Verhältnisse des Patienten einen Aufenthalt dort unmöglich machen. — In Bezug auf die übrigen möglichen Rückfälle nach Gallensteinoperationen verweise ich auf meine obigen Auseinandersetzungen über die ideale Operation.

steinoperation kann sehr nothwendig sein, trotzdem die Cardinalsymptome der Cholelithiasis: Leberschwellung, Icterus und Gallenblasentumor fehlen. Heute könnte ich wieder über mehrere Fälle berichten, bei denen einzig und allein der Verlauf der Krankheit, die langdauernden Beschwerden, die Erfolglosigkeit einer inneren Medication mich bestimmten, zum Messer zu greifen. Die Untersuchung — auch in der Narkose — ergab an Leber und Gallenblase ein vollständig negatives Resultat. Die Bauchhöhle wurde eröffnet, und nun sah man, dass hier nur die Operation helfen konnte: der grösseste Feind der Gallenblasenchirurgie würde beim Anblick derartiger Verhältnisse an der Gallenblase, wie ich sie vorfand, zugestanden haben, dass doch ein blutiger Eingriff nöthig war — der begeistertste Verehrer von Karlsbad hätte das demüthige Bekenntniss abgelegt, dass die so hochgepriesene Cur niemals die eisenharten Adhäsionen zwischen Gallenblase und Darm gelöst hätte, und hätte er noch so viel scharfes Salz verordnet.

Doch es wird nur der Arzt die Nothwendigkeit der Gallensteinoperation einsehen, der solchen Operationen beiwohnt; er wird oft erstaunt sein, welche Verwüstungen und Verheerungen in der Bauchhöhle durch Gallensteine hervorgerufen werden. In vivo sieht das ganz anders aus, als in mortuo! Ich habe mich immer gefreut, wenn ich bei Anwesenheit von Collegen Gallensteinoperationen machen konnte, und ich habe die Genugthuung, manchem von diesen die Ansicht von der Gutartigkeit und Harmlosigkeit der Cholelithiasis gewissermaassen fortoperirt zu haben.

Im Grossen und Ganzen wird sich aber die Meinung über die Nothwendigkeit operativer Eingriffe bei der Cholelithiasis unter den praktischen Aerzten wenig ändern.

Solange die Eifersucht zwischen Chirurgie und innerer Medicin existirt, wird es beim Alten bleiben; arbeiten nicht beide Zweige der Heilkunde einmüthig mit einander, wird noch mancher Gallensteinkranke seine Schmerzen behalten oder elend zu Grunde gehen.

Solange der Grimm mancher Aerzte auf die Specialisten besteht, solange die Fachchirurgen mit stolzer Ueberhebung die Leistungen der inneren Mediciner kritisiren, solange vor allen Dingen die neidlose Collegialität den Aerzten fehlt, die berufen sind, in einem Kreise zusammenzuwirken, so lange wird trotz der Bemühungen Einzelner die Gallenblasenchirurgie auf keinen „grünen Zweig" kommen. Ein jeder Arzt sollte sich Mühe geben, dem Publikum die richtige Vorstellung von dem Wesen der Gallensteinkrankheit, ihren Gefahren und deren Abwendung durch eine eventuelle Operation beizubringen.

Aber das Publikum, in seiner Angst, der langjährige Hausarzt könne die verlangte Consultation eines Anderen übelnehmen, läuft lieber zu Kurpfuschern, von denen es in Halberstadt eine grosse Zahl giebt, und lässt von diesen sich so lange misshandeln, bis auch eine Operation zu spät kommt. —

Im Interesse der guten Sache, für die ich arbeite und strebe, halte ich es für nöthig, einmal die unverblümte Wahrheit offen auszusprechen: mein Vortheil wird es vielleicht nicht sein, aber das soll mich nicht abhalten, so zu schreiben, wie ich denke. Mir ist es gelungen, in meinem Wirkungskreise wohlgesinnte Collegen von der Richtigkeit meiner Indicationsstellung zur Gallensteinoperation zu überzeugen, und wenn sich so und soviel andere mir und meinen Bestrebungen gegenüber weniger freundlich verhalten, so thut das mir wahrlich nicht meinetwegen, sondern der armen schwer gequälten Patienten halber von ganzem Herzen leid. —

Aus den vorhergehenden Bemerkungen hat der Leser ungefähr meine Indicationsstellung zur Gallensteinoperation erkennen können. „In Halberstadt, einer Stadt mit noch nicht 40,000 Einwohnern, werden jährlich circa 30 Gallensteinoperationen gemacht?“ Das ist merkwürdig, wird der eine Leser sagen. „Der nimmts mit der Indication wahrscheinlich auch nicht genau;“ — wird der zweite denken. „Bäuche aufschneiden ist ja heutzutage keine Kunst“ wird der Dritte ausrufen. Nun sind die wenigsten Patienten aus Halberstadt selbst: von den letzten 20 Laparotomirten sind nur 2 aus Halberstadt. Die übrigen sind zum Theil auch nicht aus der nächsten Umgegend, sondern aus der Ferne zugereist!

Wollte ich meine Indicationsstellung genau präcisiren, so müsste ich die Krankengeschichten besonders in ihrer Anamnese in extenso mittheilen, was ich — um nicht gar zu langweilig zu werden — nur in einigen Fällen thun will. Ich stehe ungefähr auf dem Riedelschen Standpunkt — vielleicht nicht ganz so weit nach links, denn prophylaktische Operationen, welche ein Tiefertreten der Steine verhüten sollen, habe ich bisher noch nicht ausführen können. Es ist Aufgabe der Zukunft, zu entscheiden, ob es nicht vielleicht richtiger ist, die Quälgeister zu entfernen, ehe sie zu rumoren anfangen, resp. ehe sie in die tieferen Gänge gerathen. v. Winiwarter steht auf einem sehr extremen (vielleicht dem richtigen) Standpunkte. Er sagt: „Es gilt, möglichst frühzeitig die Diagnose zu stellen, und ist die Existenz von Gallensteinen erwiesen, so ist damit auch die Indication zu ihrer operativen Entfernung gegeben. Die Operation soll als Normalmethode der Behandlung so frühzeitig als möglich aus-

geführt werden und nicht als Remedium ultimum gelten!" — Alle Patienten, die ich operirt habe, kamen zu mir, weil eine Arzneibehandlung, resp. eine Karlsbader Cur nichts genützt hatte und die Schmerzen immer wiederkehrten.

Nur die Aussichtslosigkeit der inneren Therapie, die Heftigkeit der Beschwerden, das Schwinden der Körperkräfte — mit einem Wort: die Zuversicht, dass ohne Operation eine Besserung unmöglich sei, hat mir das Messer in die Hand gedrückt; damit will ich aber nicht sagen, dass erst in jedem Fall die Arzneibehandlung angewendet werden soll. Es giebt Fälle, die sofort operirt werden müssen, bei denen es von vornherein klar ist, dass eine medicamentöse Behandlung nichts nützt, ja sogar schadet. (Riedel S. 79.) Gegen grosse Steine, die Beschwerden machen, kann eine innere Cur nichts ausrichten; es ist nur schade, dass wir für diese grossen Steine keine ganz sicheren Anzeichen haben. Im Grossen und Ganzen kann man sagen, dass die Indication zur Operation (abgesehen von eitrigen, ulcerösen Processen in und an der Gallenblase) die Qualität der Beschwerden abgiebt. Ich habe allmählich gelernt, die differentielle Diagnose zwischen Gallenblasenkolik und Gallengangkolik zu stellen, und irre mich jetzt selten in der Vorhersage des Befundes. Gallenblasenkoliken, besonders wenn sie auf entzündlichen Processen beruhen, bilden für mich die Hauptindication zur Operation. Liegen Gallengangkoliken[1]) vor, so rathe ich sehr, zu warten, man näht sonst die Gallenblase ein, und der kleinste Stein bleibt im Choledochus liegen, es kommt zu einer completen Gallenfistel, es wird eine Choledochotomie nöthig, weil der Stein trotz seiner Kleinheit von der Galle nicht fortgeschwemmt wird; dieser fehlt die vis a tergo. Ich werde bei einer Krankengeschichte diese Thatsache noch näher beleuchten (Fall XV der Cystostomieen). Auf jeden Fall ist es für den Patienten und den Arzt vortheilhaft, wenn er die Nothwendigkeit einer Operation schon dann erwägt, wenn die Kräfte noch nicht zu sehr verfallen sind. Es wird wohl keinem gewissenhaften Chirurgen einfallen, eine Operation zu machen, wenn er glaubt, dass sie durch eine Arznei zu ersetzen sei. Ich habe bei allen meinen Gallensteinoperationen an das beherzigenswerthe Wort von Bergmann's gedacht: „Es ist ja heute jedem Chirurgen bekannt, wie viel er ungescheut und ungestraft operiren kann, aber es bedarf wissen-

1) Durch Steine im Choledochus bedingt, bei Steinen im Cysticus muss immer operirt werden.

schaftlicher Begründung in kritischer Untersuchung, damit die Arbeit des geschickten Künstlers auch vor dem Urtheil des gelehrten Chirurgen bestehe und gelte." Ich kann mit gutem Gewissen erklären, dass ich die Ueberzeugung habe, dass in keinem der von mir operirten Fälle die innere Therapie etwas genützt hätte, sondern dass nur ein chirurgischer Eingriff helfen konnte.

Was die Diagnose der Gallensteinkrankheit anlangt, so kommen hier, wie ich schon in meiner früheren Arbeit hervorhob, viele Irrthümer vor. Der Riedel'sche zungenförmige Fortsatz giebt häufig Veranlassung zur Verwechslung mit Wanderniere, das chronische Magengeschwür macht nicht selten der Gallensteinkolik ähnliche Beschwerden. Umgekehrt werden die Gallensteinkoliken ausserordentlich häufig für „Magenkrämpfe" gehalten, besonders wenn Icterus fehlt. Gerade in solchen Fällen ist eine Operation recht häufig nöthig!

Im Folgenden will ich mehrere Fälle ausführlich mittheilen, einige — um die Arbeit nicht zu sehr auszudehnen — nur im Auszug wiedergeben und nur die wesentlichen Gesichtspunkte dabei berühren.

I. Cholecystostomieen.

Von den Cholecystostomieen sind 20 einzeitig, 1 zweizeitig operirt. In einem Fall wollte ich das Verfahren von Riedel anwenden; nach Lösung von Verwachsungen zwischen Gallenblase und Colon kam man auf die geschrumpfte Gallenblase; ihr Fundus war keine Kuppe mehr, sondern eine Spitze. Eine Totalexstirpation war ganz unmöglich, die Ligatur des Cysticus wäre wenigstens auf die grössten Schwierigkeiten gestossen. Hätte ich zweizeitig operirt, so hätte ich wahrscheinlich trotz Leitfaden die Gallenblase gar nicht wiedergefunden. Ich habe deshalb die Gallenblase geöffnet, mit einem Gummirohr versehen und soviel wie möglich eingenäht — wo das nicht anging, die Lücken im Peritoneum mit steriler Gaze ausgestopft, um ein Eindringen von Gallenblaseninhalt in die Bauchhöhle zu vermeiden (Fall XVII der Tabelle).

Einmal habe ich zweizeitig operirt (Fall XIV), weil ich ein Empyem vor mir hatte; ich werde in Zukunft auch diese Fälle einzeitig operiren, weil ich des Cysticussteins so besser habhaft werde und der Meinung bin, dass man bei einiger Vorsicht und Ruhe ein Einfliessen von Eiter in die Bauchhöhle vermeiden kann. Ich aspirire immer mit einem Dieulafoy den Gallenblaseninhalt und habe so nie ein Einfliessen in den Peritonealraum beobachtet.

Fall 1. Frau H., 39jährige Frau aus Halberstadt. Die Patientin ist seit 1 Jahre schwer gallensteinleidend, da sie aber gravida war, wurden ihre Beschwerden auf die Schwangerschaft geschoben. Nach der Entbindung (November 1892) wurden die „Magenkrämpfe" nicht geringer, sondern nahmen von Tag zu Tag an Heftigkeit zu. Patientin musste viel liegen. Der Appetit war nicht schlecht, aber die Dame scheute sich, etwas zu essen, weil sie direct im Anschluss an die eingenommene Mahlzeit die heftigsten Koliken bekam, welche dann erst aufhörten, wenn sich der Magen durch Erbrechen entleeren konnte. Icterus ist nie beobachtet worden. Die Schmerzen sassen oft links, so dass der behandelnde Arzt, Herr Kreisphysikus Dr. Strassner, zuerst Magengeschwür annahm. Bald aber stieg in ihm der Verdacht auf Gallensteine auf, er erinnerte sich der in meiner früheren Arbeit so oft ausgesprochenen Meinung, dass hinter den sogenannten „Magenkrämpfen" ausserordentlich häufig Gallensteine stecken, und nahm wegen einer Consultation mit mir Rücksprache. Die Patientin sträubte sich anfangs, sie wurde von vielen Seiten vor dem „Chirurgen" gewarnt, aber da sie täglich elender wurde, die Schmerzanfälle sich häuften, sie nur noch Rothwein mit etwas Wasser zu sich nehmen konnte, entschloss sie sich zu einer Untersuchung, die indess nur ein negatives Resultat an Leber und Gallenblase ergab. Nur die Druckempfindlichkeit der Gallenblasengegend war sehr auffallend; die Schmerzen, die die Patientin hatte, waren nicht besonders typisch für ein Gallensteinleiden, wenn sie auch manchmal im rechten Hypochondrium anfingen und nach dem Rücken und Schulterblatt ausstrahlten. Mich veranlasste die in wenigen Monaten eingetretene hochgradige Abmagerung, der Druckschmerz der Gallenblasengegend, das Fehlen des Icterus, die absolute Verweigerung der Nahrungsaufnahme der Patientin, eine geplante (übrigens vom Arzt nicht gebilligte) Karlsbader Cur abzurathen: lediglich die von mir so oft gemachte Erfahrung, dass es sich in solchen Fällen gewöhnlich um recht grosse Gallensteine handelt, bestimmte mich bei dem Verlauf der Krankheit und den Beschwerden der Patientin, eine Operation vorzuschlagen.

Am 27. Mai 1893 eröffnete ich durch einen kurzen Längsschnitt im rechten Musculus rectus abdominis die Bauchhöhle; sofort stellte sich eine grosse, weiche, mit Steinen angefüllte Gallenblase in den Schnitt. Von der unteren Fläche derselben zogen kurze, straffe, mehrere Centimeter breite Adhäsionen nach dem Pylorus des Magens, ihre Trennung machte keine Schwierigkeiten. Nach vollständiger Freilegung der Gallenblase wird unter dieselbe ein grosser Schwamm geschoben, der gallige Gallenblaseninhalt mit einer grossen Spritze aspirirt, und dann die Gallenblase selbst durch einen circa 2 Cm. langen Längsschnitt eröffnet. Es werden nun theils mit der Kornzange, theils durch Fingerdruck von der unteren Fläche der Gallenblase her 52 Steine entfernt, von denen der grösste den Umfang einer sehr grossen Wallnuss hat. Der Ductus cysticus ist frei, denn es fliesst sofort helle Galle nach; die Gallenblase wird in die Bauchwunde eingenäht und mit einem dicken Gummirohr versehen.

Der Verlauf war ein vollständig fieberfreier, Patientin hat nie wieder über Schmerzen zu klagen gehabt, der Appetit war von Stunde an ein vorzüglicher, der Kräftezustand hob sich zusehends, nach 2 Wochen war

die Fistel, aus welcher nur spärlich gesunde Galle ausgeflossen war, vollständig geschlossen, und schon 3 Wochen nach der Operation verliess die Kranke, vollständig gesund, meine Klinik.

Die Beschwerden, über welche die Patientin zu klagen gehabt hat, waren einerseits bedingt durch die Anwesenheit grosser Steine in einer sonst normalen Gallenblase, und andererseits wohl nicht zum Geringsten durch eine Verwachsung der Gallenblase mit dem Pylorus. Wir hatten es mit jener Form zu thun, welche Riedel (S. 38 seines Buches) die weiche, steinenthaltende Gallenblase nennt. Dort heisst es: „Wir haben nur relativ wenige Fälle von derartigen frühen Stadien der Krankheit, also von weichen Gallenblasen, und diese boten der Diagnose allerdings ganz ausserordentliche Schwierigkeiten, so dass sie eigentlich nur per Zufall gestellt wurde. Selbstverständlich kann man gar keine charakteristischen Symptome erwarten: die weiche Gallenblase hat weder einen localen noch allgemeinen Einfluss auf die Leber, d. h. sie zieht weder einen zungenförmigen Fortzatz aus, noch bewirkt sie eine Vergrösserung der Leber. Durch die Bauchdecken hindurch ist sie nicht zu fühlen. Den einzigen subjectiven Anhalt bieten die Klagen der Patienten: der ewige, lästige, unbestimmte Druck vor dem Magen, das ‚Nichtvertragenkönnen von manchen Speisen', die Vermehrung der Beschwerden durch fester anliegende Kleider oder durch Gehen und Arbeiten. Dazu kommt allerdings ein gewisser leidender Zug im Gesicht, nicht gerade ein ‚vergrätzter', wie bei einer alten Hysterica, sondern ein mehr ‚still duldender'; keine gegen das Magenleiden angewandte Medicin hat genützt, kein Arzt konnte helfen. Der Schmerz bei Druck auf die Gallenblasengegend pflegt auch nicht erheblich zu sein, genug, wir stehen vor einem sehr vieldeutigen Bilde. Es kann sich um chronischen Magenkatarrh handeln, um ein ausgeheiltes Ulcus ventriculi oder duodeni, um eine in Entwicklung begriffene Hernia lineae albae, die noch nicht zu finden ist, um beginnende Wanderniere rechterseits, die auf den Pylorus einen Zug ausübt, endlich um das ganze Heer von Magenneuralgien, das vielfach bei weiblichen Wesen mit leichten oder schwereren Störungen der Genitalien zusammenhängt, oder auch selbständig auftritt."

Was die Verwachsung der unteren Fläche der Gallenblase mit dem Pylorus anbelangt, so habe ich dieselbe schon öfters angetroffen, z. B. in Fall I meiner früheren Arbeit. Ich stimme in diesem Punkt der Erklärung Lauenstein's vollständig bei. Er sagt in seiner Arbeit zur Chirurgie der Gallenwege im Anschluss an Fall III Folgendes: „Die vor der Operation bestehenden und durch sie beseitigten

Beschwerden erklären sich zwanglos aus diesen Verwachsungen. Sie zerrten und spannten wechselseitig Magen und Gallenblase resp. Gallengänge. Füllte sich die Gallenblase, so war die Folge davon eine Zerrung am Duodenum oder dem Pylorustheile des Magens mit Erregen von Erbrechen. War der Magen gefüllt, so zerrte er — und beim Passiren des Speisenbreis auch das Duodenum — an der Gallenblase. War diese gefüllt, so konnten durch die Abknickung von Cysticus oder Choledochus leicht die heftigen Kolikanfälle hervorgerufen werden, die zu ihrer Betäubung schliesslich die grössten Dosen Narcotica erforderten. Dass die Verwachsungen wirklich die Ursache der Schmerzanfälle waren, dafür spricht wohl am besten der Erfolg der Operation."

Ich frage nun, was hätte in dem mitgetheilten Fall eine Karlsbader Cur genützt? Sie hätte gar nicht geholfen, weil die Steine schon zu gross waren, und besonders weil Verwachsungen zwischen Gallenblase und Pylorus bestanden. Jeder Arzt, der dem Patienten eine Karlsbader Cur verordnet, sollte vorher an die Möglichkeit grosser Steine und das Vorhandensein von Verwachsungen denken; wenn vor Allem kein Icterus vorhanden ist und derartige Beschwerden bestehen wie in meinem Falle, ist die Consultation eines Chirurgen viel nothwendiger als ein Aufenthalt in Karlsbad.

Dass der Magen der Patientin an und für sich vollständig gesund war, ging aus dem Umstande hervor, dass sie wenige Tage nach der Operation wieder den besten Appetit hatte und schon nach 8 Tagen Braten, Compot und Kuchen ohne das geringste Magendrücken zu sich nehmen konnte. Die Patientin freute sich wie ein Kind auf das Essen und liess von den immer reichlich bemessenen Portionen auch keine Krume zurück; sie konnte das Glück, welches ihr widerfahren, gar nicht fassen, konnte gar nicht verstehen, wie der Magen, der so viele Monate lang sich rebellisch gezeigt hatte, wieder Alles vertragen konnte. Die Gewichtszunahme ging infolgedessen sehr rasch vor sich, und heute sieht man der Dame von ihren früheren Qualen nichts mehr an.

Es sei mir gestattet, an dieser Stelle einige Bemerkungen über die Technik der Operation zu machen. Ich mache einen Längsschnitt, durchtrenne mit dem Messer Haut, Panniculus adiposus und die Scheide des Musculus rectus abdominis. Der letztere wird stumpf auseinandergezogen und nach beiden Seiten hin gehörig von seiner Unterlage, der Fascie und dem Peritoneum abgelöst, die gewöhnlich nur parenchymatöse Blutung wird durch Anlegung von Klemmen gestillt, und nach Reinigung der äusseren Wunde die Fascie und

das Peritoneum nach Emporheben mit zwei Hakenpincetten durch das Messer möglichst hoch über der Leber gespalten — dann erfolgt die Durchschneidung des Peritoneums in der ganzen Ausdehnung der äusseren Wunde; jetzt verschaffe ich mir einen Ueberblick über die Verhältnisse von Leber, Gallenblase und der angrenzenden Intestina. Dann gehe ich mit der rechten Hand ein und taste die Gallenblase ab, forsche nach etwaigen Verwachsungen und löse dieselben entweder stumpf oder mit Messer und Scheere oder durch Umstechung. Erst wenn die Gallenblase vollständig bis zum Cysticus und Choledochus hin frei ist, entleere ich den Inhalt der Gallenblase durch einen Dieulafoy. Mehrere untergeschobene Schwämme schützen die Bauchhöhle vor Infection. Ist die Gallenblase gross und lässt sie sich ohne Zerrung in die Bauchhöhle einnähen, so operire ich einzeitig, ist sie klein und geschrumpft, und liegt sie sehr versteckt, so operire ich zweizeitig.[1]) Grosses Gewicht lege ich neuerdings auf die sofortige Entfernung des Cysticussteines aus schon mehrfach besprochenen Gründen. Das Loch in der Gallenblase soll man nicht zu klein anlegen; nachdem die Steine und der übrige Inhalt der Gallenblase entleert ist, stopfe ich dieselbe provisorisch mit steriler Gaze aus und nähe dann die Gallenblase in die Bauchwunde ein. Ich vereinige nur Fascie sammt Peritoneum mit der Serosa sammt Muscularis der Gallenblase. Nimmt man den Musculus rectus mit, so wird der Zugang zu der Gallenblasenfistel zu eng; die Enden der äusseren Wunde werden durch tiefe und oberflächliche Nähte geschlossen, die Mitte derselben über der Gallenblasenfistel offen gelassen. In die Gallenblase kommt ein Streifen Gaze oder ein weiches Gummirohr zu liegen. Darüber wird ein dicker Verband angelegt.

Handelt es sich nur um Steine in der Gallenblase ohne schwere Verwachsungen, so ist die Operation ziemlich einfach; aber sie kann die grössten Schwierigkeiten darbieten, und Lauenstein hat ganz Recht, wenn er im Anschluss an einen von ihm operirten Fall sagt, „dass die Schwierigkeiten für den Operateur, den einmal betretenen Weg ohne Gefährdung des ihm anvertrauten Lebens zu verfolgen, auf den ersten Blick geradezu unüberwindliche sein können. Ein Stillstehn im Gange der Operation, ein über eine bestimmte Quote Zeit hinausgehendes Besinnen ist dem Operateur nicht gestattet. Er muss jeden Augenblick darauf gefasst sein, alle seine Dispositionen, die er sich zurechtgelegt hat, zu ändern, und kann plötzlich genöthigt

1) Eventuell kommt die Totalexstirpation in Frage. Siehe Nachtrag.

sein, einen ganz anderen Weg einzuschlagen. Ja, oft lassen gangbare und bisher betretene Wege völlig im Stich, und es bleibt der eigenen Eingebung des Operateurs und seiner Selbsthülfe überlassen, Herr der Situation zu bleiben und das einmal begonnene Werk zum guten Ende zu führen. Dabei ist er nur selten auf seine wichtigsten Assistenten, seine Augen, angewiesen, oft muss er durch das Gefühl seiner Finger sich leiten lassen. Dass dabei leicht Irrthümer möglich sind, liegt auf der Hand. Um so berechtigter ist das Verlangen, dass Operationen, wie die am Gallensystem, möglichst nicht ohne Weiteres jeder Arzt unternimmt, sondern dass geschulte, mit den Eventualitäten der Magen- und Darmoperationen vertraute Chirurgen dies Gebiet übernehmen. —"

Fall II. Frau S., 54jährig, aus Gross-Quenstedt. Die sehr elende, abgemagerte Patientin hat schon als junges Mädchen Magenkrämpfe gehabt. Vom Jahre 1872—87 wiederholten sich diese Koliken jährlich 2 mal; doch trat niemals Icterus auf, so dass Niemand an Gallensteine dachte. Im Jahre 1887 wurde sie im Salvator-Krankenhause zu Halberstadt mit Magenausspülungen ohne Erfolg behandelt. In den letzten 5 Jahren war die Patientin eigentlich niemals ganz frei von Beschwerden; seit dem 28. Januar 1893 wurde sie bettlägerig, das Magendrücken wurde unerträglich, ohne grosse Dosen Morphium konnte die Patientin überhaupt nicht mehr auskommen. Der Stuhlgang war immer retardirt, der Appetit leidlich, aber wegen der sich nach jeder Mahlzeit einstellenden Schmerzen nahm die Frau nur ganz geringe Mengen flüssige Kost zu sich. Am 21. Februar wurde ich von dem behandelnden Arzt, Herrn Dr. Nagel in Schwanebeck, zur Consultation gerufen. Die bleiche, elende Patientin lag zu Bett, sie klagte über heftige Schmerzen in der Magengegend, welche nach rechts hin und nach dem rechten Schulterblatt ausstrahlten. Der Befund war folgender: Die Leber war nicht vergrössert, Icterus nicht vorhanden, rechts vom Nabel, unter dem rechten Rectus abdominis, eine äusserst schmerzhafte Resistenz, zwischen Nabel, circa 3 Cm. über demselben, und dem Schwertfortsatz, eine haselnussgrosse irreponible, etwas schmerzhafte Erhabenheit. Ich stellte die Diagnose auf Hernie der Linea alba und Gallensteine; bei dem Fehlen des Icterus und der Lebervergrösserung dachte ich in erster Linie an eine weiche Gallenblase, die Magenbeschwerden konnten eventuell durch die Hernie der Linea alba, als auch durch Verwachsungen zwischen Gallenblase und Magen bedingt sein. Die Frau wird am 22. Februar in meine Klinik übergeführt, an demselben Tage leidet sie an öfterem Aufstossen, 2maligem Erbrechen und muss wegen zweier Kolikanfälle grosse Dosen Morphium bekommen. Am 23. Februar schreite ich zur Operation; Längsschnitt im rechten Musculus rectus abdominis. Sofort stellt sich die grosse, bläulich schimmernde Gallenblase ein, durch Incision entleere ich grosse Mengen klarer Galle und einen einzigen bohnengrossen, ovalen, platten, sehr harten Stein. Die Gallenblase wird provisorisch mit Gaze ausgestopft und Schwämme untergelegt. Vor der Eröffnung der Gallenblase musste ich noch eine Verwach-

sung zwischen unterer Gallenblase und Pylorus trennen. Ich wende mich nun der Hernie in der Linea alba zu. Von dem Längsschnitt mache ich einen Querschnitt durch den rechten Musculus rectus abdominis über die Mittellinie hinaus. Ich finde im Peritoneum und der Fascie in der Mitte ein fünfpfennigstückgrosses Loch, durch welches irreponibles Fett hindurchtritt. Ein Bruchsack ist deutlich vorhanden; Excision desselben und Entfernung seines Inhalts durch die Ligatur, nachdem ich mich vom Längsschnitt aus über die Verhältnisse in der Bauchhöhle orientirt hatte. Sorgfältigste Vernähung der Bruchpforte. Die Gaze wird aus der Gallenblase entfernt, und die Anlegung der Gallenblasenfistel vollendet. Es folgt die Naht der Quer- und Längswunde. In die Gallenblase wird ein Drain eingelegt. Dauer der Operation 1 1/2 Stunde. Der Verlauf war ein sehr guter, die Wunden heilten per primam, die Fistel schloss sich nach mässiger Secretion in circa 6 Wochen, Patientin ist frei von Beschwerden und kann jetzt ihren Haushalt wieder besorgen. Appetit und Stuhlgang sind in Ordnung.

Ich habe schon in meiner früheren Arbeit darauf hingewiesen, dass die Hernie der Linea alba nicht selten die Veranlassung zur Verwechslung mit Gallensteinkoliken abgiebt. Ueberhaupt sind die allerdings oft sehr kleinen Brüche in der Mittellinie vielen Aerzten gar nicht bekannt. Ich habe schon 4 Fälle operirt, bei denen die behandelnden Aerzte an alles Andere gedacht haben, nur nicht an die Hernie der Linea alba. Allerdings handelt es sich in allen Fällen um sehr kleine Brüche, die leicht übersehen werden konnten, bei näherer Untersuchung aber sich leicht nachweisen liessen. Die Gebilde sind öfters nicht grösser als Erbsen, meistens irreponibel, gewöhnlich aber äusserst schmerzhaft. Die Beschwerden sind derartig, dass man sehr wohl an Gallensteine denken kann (vgl. in Riedel's Buch S. 46). Ich mache an dieser Stelle auf die vorzügliche Arbeit von Roth: „Ueber die Hernie der Linea alba" in v. Langenbeck's Archiv für klinische Chirurgie, 42. Band, 1. Heft, S. 1 aufmerksam und möchte die Herren Collegen bitten, bei intensiven Magenbeschwerden und derartigen Zuständen die Mittellinie zwischen Nabel und Schwertfortsatz auf die kleinen Hernien ja recht sorgfältig abzusuchen. Ich habe erst wieder vor 3 Wochen eine solche kleine Hernie mit dem besten Erfolge operirt und dadurch lange Jahre bestehende, intensive Magenbeschwerden vollständig entfernt. Ich begnüge mich übrigens nicht mit der einfachen Spaltung des Bruchsackes und einer Ligirung seines Inhalts mit nachfolgender Reposition, sondern ich mache eine regelrechte Laparotomie, wenn auch mit kleinem Schnitt, damit ich weiss, was eventuell hinter dem abgebundenen Bruchsackinhalt steckt. Dadurch bin ich sicher, dass ich nicht etwa einmal ein Stückchen Darm abschnüre, wie das vorgekommen ist. Wird auch durch mein Vor-

gehen der Eingriff etwas complicirter, so kann ich das, weil ich derartige Fälle nur in meiner Klinik bei gesicherter Asepsis operire, getrost thun. Ich würde niemals derartige Eingriffe, wie das leider immer noch geschieht, in der Wohnung des Patienten vornehmen. Man müsste dann fast immer antiseptisch operiren, und das ist in derartigen Fällen, bei dem jetzigen Standpunkt der Abdominalchirurgie, geradezu ein Fehler.

Es fragt sich nun, wodurch in diesem Fall die Beschwerden der Patientin hervorgerufen worden sind, ob durch die Hernie, oder durch den Gallenstein, oder durch die Adhäsionen zwischen Gallenblase und Pylorus. Jeder Zustand kann für sich allein Schmerzen genug machen, treffen sie zusammen, so werden diese natürlich nicht geringer werden. Die Hauptsache ist und bleibt, dass die Kranke ihre Schmerzen verloren hat; es wäre falsch gewesen, wenn man bei dem so charakteristischen Druckschmerz über der Gallenblase nur die Hernie in der Mitte in Angriff genommen hätte, ebenso wäre es gewiss nicht richtig gewesen, wenn man nur die Gallensteine entfernt und den Bruch der Frau gelassen hätte. Ich denke durch Entfernung beider Affectionen so gehandelt zu haben, wie es sich gehört.

Fall III. Frau L., 33 jährig, aus Suderode. Die Frau leidet seit 12 Jahren an Magenkrämpfen, die sich bis zum Jahre 1891 jährlich 2 mal wiederholten. Icterus trat dabei in nur geringem Maasse auf. 1885 waren nach dem Durande'schen Mittel 43 erbsengrosse Steine abgegangen, 1891 war Patientin 20 Wochen, 1892 7 Wochen bettlägerig. Seit 23. Januar 1893 kann sie nicht aufstehen, hat in der rechten Seite fortwährend Schmerzen, die sich im Februar 5 mal zu stundenlangen Koliken häuften. Seit 14 Tagen bestehen Schmerzen Tag und Nacht, Appetit liegt völlig darnieder, der Stuhlgang ist retardirt, Erbrechen stellt sich oft ein. Die Patientin ist durch Morphiumgebrauch sehr heruntergekommen, wenn sie aufsteht und etwas geht, so kann sie das nur mit gebücktem Oberkörper. Der behandelnde Arzt, Herr Dr. Wallstab in Suderode, schickt mir die Patientin zu Operation.

Aufnahme am 24. März 1893. Elende, blasse Frau mit leidlich erhaltenem Fettpolster. Icterus nur andeutungsweise vorhanden, der rechte Leberlappen geht nach unten etwas scharf zu, darunter eine äusserst schmerzhafte Resistenz. Am 25. März eröffne ich die Bauchhöhle durch einen Längsschnitt im rechten Rectus abdominis. Nirgends Adhäsionen, der zungenförmige Fortsatz von Riedel deutlich, Gallenblase gross, prall und stark entzündet. Das darüber liegende Lebergewebe atrophisch, der untere Leberrand durch eine feine Querlinie nur angedeutet. Aspiration des Gallenblaseninhalts und Incision der Gallenblase nach gehöriger Schützung der Bauchhöhle durch eingelegte Schwämme. Es entleert sich eine Menge Schleim mit fibrinösen Gerinnseln, es werden 38 grosse und kleine Steine entfernt. Sofort fliesst Galle, die Gallenblase wird einge-

näht mit einem Gummirohr versehen. Schluss der übrigen Bauchwunde und Verband. Dauer der Operation 3/4 Stunde.

Da ich mit der Sonde nirgends mehr einen Stein fühlte und Galle floss, glaubte ich, dass keine Steine mehr in der Gallenblase wären. Als ich aber nach einem fieberfreien Verlauf am 2. April die Nähte entfernte, steckten im Drain 23 erbsengrosse Steine, und 2 Tage später, am 4. April, kamen zu meiner Ueberraschung noch einmal 31 Steine zum Vorschein. Man sieht daraus, wie wichtig es ist, die Gallenblase einzunähen, und wie falsch die ideale Methode ist. Doch ich habe das schon bei den einleitenden Bemerkungen zur Genüge hervorgehoben.

Auch in diesem Fall habe ich den Riedel'schen zungenförmigen Fortsatz, der bei dem Hydrops der Gallenblase häufig beobachtet wird, vorgefunden. Es ist nicht immer leicht, denselben von einer totalen Vergrösserung des rechten Leberlappens, resp. von einer Schnürleber zu unterscheiden. In dem folgenden Fall, in welchem es sich um eine sehr magere Patientin handelte, war er ausserordentlich deutlich und gab, wie das wohl häufig vorkommt, zur Verwechslung mit einer rechtsseitigen Wanderniere Veranlassung.

Der Frau ging es bis Herbst 1893 gut, dann bekam sie wieder Koliken. Waren Steine zurückgeblieben, oder handelte es sich um ein Recidiv? Das Erstere konnte bei der kurzen Drainage möglich sein, auch das Zweite war nicht von der Hand zu weisen.

Am 17. October wieder Aufnahme in meine Klinik; mässiger Icterus, Schmerzhaftigkeit der Gallenblasengegend, Appetitlosigkeit. Am 19. October Incision der alten Narbe; ich eröffnete in ihrem untersten Ende die Bauchhöhle, da ich mit einer Nadel, die ich im obersten Theil der Wunde einstiess, keine Galle fand. Gallenblase sehr gross, enorm viel, ganz klare Galle ohne Stein, enthaltend. Einnähung des unteren Abschnitts der Gallenblase und Drainirung.

Guter Verlauf; nach fünfwöchentlicher Drainage mit geschlossener Fistel am 26. November entlassen.

Worauf hatte die Gallenblasenkolik beruht? Auf Steinen nicht, auch nicht auf Entzündung. Die Gallenblase war druckschwach und konnte die Galle nicht regelmässig entleeren; die Wandungen mussten durch die lange Krankheit ihre Elasticität verloren haben. Am Cysticus oder Choledochus war nirgends ein Hinderniss. Die Patientin, eine an Arbeit gewöhnte Frau, hatte gewiss nichts an sich, was man mit Hysterie zusammenbringen konnte; die Gallenblase war enorm gefüllt, der Gallenausfluss war die ersten Tage ganz bedeutend. Jetzt ist die Frau gesund und wohl. Kommen die Schmerzen wieder, so würde ich die Gallenblase von der Bauchwand ablösen und eine Cholecystenterostomie machen.

Dieser Fall war mit die Veranlassung, dass ich jetzt kranke

Gallenblasen länger als 3 Wochen drainire, die Schleimhaut kann dann recht gesunden, die Wandung sich erholen.

Fall IV. Frau P., 35jährig, aus Pabstorf. Die Frau hat eine lange Leidensgeschichte hinter sich; die fortwährenden Schmerzen, welche sie im Leibe hatte, wurden sehr verschiedenartig gedeutet. Da sehr häufig schleimige Stuhlgänge sich zeigten, wurde besonders auf den Dickdarmkatarrh Rücksicht genommen. Die sich öfters einstellenden Schmerzen wurden als Darmkoliken angesehen, die eintretende Abmagerung wurde auf die schlechte Verdauung geschoben. Weil niemals Icterus da war, dachte kein Arzt an Gallensteine. Während die Patientin wiederum über Schmerzen in der rechten Oberbauchgegend klagte und deshalb bettlägerig wurde, fand der behandelnde Arzt, Herr Dr. Klavehn in Pabstorf, in der Lebergegend eine Geschwulst, welche er bis dahin trotz häufiger Untersuchungen noch niemals gefühlt hatte. Anfangs hielt er dieselbe für eine Wanderniere; da ihm aber die Möglichkeit eines Gallensteinleidens vorschwebte, führte er mir die Patientin zur Untersuchung zu. Es handelte sich um eine sehr gracile Dame, auf deren Gesicht sich Spuren vieler Schmerzen ausprägten. Die Patientin klagte über lästiges Magendrücken und Stuhlbeschwerden, die mit Verstopfung und schleimigem Durchfall abwechselten. Appetit war fast gar nicht vorhanden; das Körpergewicht erheblich reducirt. Die Untersuchung der nicht ikterischen Patientin bestätigte das Vorhandensein einer Geschwulst im rechten Hypochondrium. Doch schien es mir, als ob der Tumor mit der Leber in Zusammenhang stände, obgleich er den Respirationsbewegungen nicht deutlich folgte. Ausserdem hatte er nicht die Form einer Niere, sondern glich ganz auffallend dem von Riedel beschriebenen zungenförmigen Fortsatz. Uebte man einen Druck auf die Geschwulst aus, so verschwand sie zwar etwas in der Tiefe, kam aber sofort wieder zum Vorschein. Die leiseste Palpation des Tumors wurde als ziemlich heftiger Schmerz empfunden. Alles das bestimmte mich, mehr an ein Gallensteinleiden, als an eine Wanderniere zu denken, doch wollte ich die genaue Diagnose erst nach mehrtägiger Beobachtung mit Bestimmtheit aussprechen. Patientin wurde zu Bett gebracht, und nun konnte ich in den nächsten 5 Tagen feststellen, dass die Geschwulst niemals ihre Lage wechselte, immer dicht hinter der vorderen Bauchwand lag, beim Drücken in die Tiefe verschwand, aber sofort die alte Stelle wieder einnahm, und der ganze Verlauf der Krankheit, die Schmerzhaftigkeit des Tumors und die fortwährenden Magenbeschwerden machten mich in der Diagnose Gallensteinkrankheit so sicher, dass ich am 7. Februar 1893 zur Operation schritt.

Schnitt im rechten Rectus abdominis. Der gefühlte Tumor ist der ausserordentlich deutlich ausgeprägte Riedel'sche zungenförmige Fortsatz. Von diesem bedeckt eine grosse, prall gefüllte Gallenblase, aus welcher viele Steine (die Anzahl habe ich nicht genau notirt), darunter 2 wallnussgrosse, entfernt wurden. Ein Stein steckte im Ductus cysticus, konnte aber durch Druck von der Bauchhöhle her leicht in die Gallenblase geschoben und aus derselben entfernt werden. In der Gallenblase befand sich hydropische Flüssigkeit, nach Entfernung des Cysticussteines floss sofort Galle. Eine zwischen Fundus der Gallenblase und Colon trans-

versum bestehende Adhäsion war vorher getrennt worden. Es folgte die Einnähung der Gallenblase in die Bauchwunde und der Verschluss des Längsschnittes.

Der Verlauf war nicht ganz fieberfrei. Es muss doch etwas hydropische Flüssigkeit trotz aller Vorsichtsmaassregeln in die Bauchhöhle geflossen sein, denn Patientin bekam lateralwärts vom Schnitt ein kleines Exsudat, welches indess durch geeignete Behandlung sich resorbirte. Die Gallenblasenfistel secernirte immer grosse Mengen Galle. Trotzdem wurde der Appetit besser, das Körpergewicht hat im Verlauf von 4 Monaten um circa 14 Pfund zugenommen. Am 12. März 1893 wurde die Frau aus meiner Klinik entlassen.

Ich sah sie einige Wochen später und war erstaunt über ihr blühendes, gutes Aussehen. Die Fistel war noch immer nicht geschlossen, und ich schlug deshalb der Patientin den Verschluss derselben vor. Da sie sich aber körperlich wohl fühlte, und ihr die Fistel bis auf das Verbinden keine Beschwerden machte, konnte sie sich zu dieser kleinen Operation nicht entschliessen. Es ist ja möglich, dass sich die Fistel noch spontan schliesst[1]), aber es wäre gewiss der künstliche Verschluss von einer rascheren Heilung gefolgt gewesen.

Die Patientin hatte bei der Operation eine sehr grosse Gallenblase, deren Einnähung wegen des darüberliegenden Riedel'schen zungenförmigen Lappens nicht weit genug nach oben erfolgen konnte. Leber und Gallenblase schrumpften nach Ausschaltung des entzündlichen Processes sehr bald, und so kam es wohl zu einer Zerrung resp. Abknickung am Choledochus, so dass die Galle zum grossen Theil nach aussen entleert wurde. Um derartige Zustände zu vermeiden, soll man die Gallenblase so hoch wie möglich in der Bauchwunde einnähen und bei geschrumpfter Gallenblase und tiefer Lage derselben das Riedel'sche Verfahren üben.

Die Patientin hatte ein jahrelanges Leiden durchgemacht, ohne dass die Ursache desselben erkannt wurde. Erst der in ganz kurzer Zeit auftretende Riedel'sche zungenförmige Fortsatz klärte die Sache auf. Bis dahin waren die Beschwerden auch so vieldeutiger Natur, dass man ebenso gut an eine Wanderniere oder sonstige nervöse Beschwerden denken konnte. Man sieht daraus, dass der Riedel'sche Fortsatz sich doch recht gut zur Diagnose von Gallensteinen verwerthen lässt; ich habe ihn in ausgeprägtester Form schon so oft gefunden, dass ich nicht begreifen kann, dass Courvoisier, ein in den Gallenblasenoperationen sehr erfahrener Chirurg, ihn so selten angetroffen hat. Dass der Riedel'sche Fortsatz sehr häufig die Veranlassung zur Verwechslung mit Wandernieren abgiebt, habe ich schon in meiner früheren Arbeit hervorgehoben. Wie man diese Verwechs-

1) Ist unterdess geschehen.

lung vermeiden kann, geht aus der mitgetheilten Krankengeschichte hervor.

Fall V. Frau K., 35jährig, aus Schlanstedt. Die Patientin hat vor 8 Jahren Gallensteinkoliken gehabt; seitdem hat sie über fortwährendes Magendrücken zu klagen. Seit 14 Tagen sind die Krampfanfälle täglich aufgetreten, das Erbrechen nahm überhand, es trat völlige Appetitlosigkeit auf. Icterus war nur in mässigem Grade vorhanden. Bei der Aufnahme in meine Klinik am 19. April 1893 konnte ich an der abgemagerten Patientin den zungenförmigen Fortsatz Riedel's deutlich nachweisen; der Druckschmerz in der Gallenblasengegend war sehr erheblich. Die Beobachtungen während zweier Tage, an welchen Temperaturerhöhungen bis 38,5 auftraten, und die Koliken in alter Heftigkeit, von unbedeutendem Icterus begleitet, sich wiederholten, machten es mir zur Gewissheit, dass in diesem Fall ein entzündlicher Process in der Gallenblase vorliegen musste. Ich schritt deshalb am 21. April zur Laparotomie. Schnitt im rechten Rectus abdominis. Zungenförmiger Fortsatz nach Riedel. Entzündlicher Hydrops der Gallenblase, 62 Steine, darunter einer von Wallnussgrösse. Anlegung einer Gallenblasenfistel. Nach einem fieberfreien Verlauf ist diese innerhalb 3 Wochen vollständig geschlossen. Patientin verlässt geheilt am 11. Mai meine Klinik. Sie ist im Stande, ihre Gastwirthschaft wieder zu besorgen, und hat nicht mehr die geringsten Beschwerden.

Der Fall ist ein eclatanter Beweis dafür, das Gallensteinkoliken nicht nur durch Durchwandern von Steinen durch die Gallengänge hervorgerufen werden, sondern dass sie durch eine Entzündung der Gallenblase bedingt sein können. Man fand hier die Schleimhaut der Gallenblase enorm geschwollen, der Gallenblaseninhalt war trübe, flockige, hydropische Flüssigkeit. Ein grosser Stein war das Conglomerat vieler kleiner, die durch den entzündlichen Process gewissermaassen zusammengekittet worden waren. Der auftretende Icterus war entzündlicher Natur und beruhte darauf, dass die Entzündung von der Gallenblasenschleimhaut sich auf die des Choledochus fortpflanzte.

Fall VI. Frau M., 50jährig, aus Quedlinburg. Die Patientin ist seit mehreren Jahren gallensteinleidend, seit ½ Jahre hochgradig ikterisch. Im rechten Hypochondrium eine faustgrosse, harte Geschwulst, welche als Carcinom der Gallenblase aufgefasst werden musste. Die Oberfläche des Tumors ist höckerig und uneben, die der Leber mit Knoten nicht besetzt. Ascites lässt sich nicht nachweisen. Ich verspürte wenig Lust zu einem Eingriff, aber da es möglich war, durch Anlegung einer Gallenblasenfistel die Cholämie wenigstens auf einige Zeit zu beseitigen und die Schmerzen der Patientin zu lindern, machte ich am 18. April die Laparotomie und entleerte aus der Gallenblase grosse Mengen bräunlich zersetzte Galle, in der sich zerfallene Gallensteinmassen befanden. Die Schmerzen liessen nach der Operation nach, aber die Fistelanlegung zeigte sich als

zwecklos; das Carcinom musste schon den Ductus cysticus in Mitleidenschaft gezogen haben, es floss keine Galle. Am sechsten Tage erfolgte eine mässige Blutung (Vorsicht bei Icterus!) aus der Bauchwunde, doch liess sich dieselbe leicht stillen. Am 25. April wurde die wenig gebesserte Patientin in ihre Heimath entlassen. Ich habe noch nicht in Erfahrung bringen können, ob sie dem Carcinom schon erlegen ist.[1])

Dass Gallensteine die Entstehung von Carcinom begünstigen, ist wohl gar keine Frage; um so mehr ist es unsere Pflicht, dafür zu sorgen, dass die Gallensteine sobald wie möglich entfernt werden.

Fall VII. Frau H., 62jährig, aus Wegeleben. Die Patientin hat vom 18—20. Lebensjahre öfters an Magenkrämpfen gelitten. Dann machte sie als 24jährige junge Frau noch einen heftigen Anfall von 24stündiger Dauer durch. Seitdem will sie immer gesund gewesen sein, vor allen Dingen nie an Magenbeschwerden gelitten haben. Icterus war auch niemals vorhanden. Die jetzigen Beschwerden, welche in Schwindel, Kopf- und Kreuzschmerzen und Appetitlosigkeit bestehen, waren schon im Frühjahr 1892 vorhanden. Die Untersuchung der sonst gesund aussehenden Frau ergab einen Tumor im rechten Hypochondrium, welcher dem behandelnden Arzt zuerst als Wanderniere imponirte. In Wirklichkeit handelte es sich um einen vergrösserten rechten Leberlappen. Da dieser zudem beim Druck äusserst schmerzhaft war, und die Krankengeschichte auf Gallensteine hinwies, schlug ich ihr eine Operation vor, die ich am 8. Juli 1893 ausführte. Schnitt im rechten Rectus abdominis. Rechter Leberlappen sehr gross, nach unten verzerrt. Adhäsionen zwischen unterer Fläche der Gallenblase und Netz, welche getrennt werden. In der Gallenblase finden sich keine Steine, aber die Incision ergiebt schwarze theerartige Galle. Aus diesem Grunde nähe ich die Gallenblase ein und drainire sie.

Die Adhäsionen weisen darauf hin, dass einmal ein entzündlicher Process in der Gallenblase sich abgespielt hat, dessen Ursache höchst wahrscheinlich Gallensteine gewesen sind. Ich bin neugierig, ob die Drainage der Gallenblase — ihre Schleimhaut war jedenfalls stark entzündet — die Beschwerden der Patientin beseitigen wird. Riedel hat bei solchen Fällen durch Drainage günstige Resultate erzielt. Bei der Kürze der Zeit kann ich über den Erfolg in meinem Falle noch nichts sagen; doch hoffe ich, schon bei Gelegenheit der Correctur ein endgültiges Urtheil abgeben zu können.[2])

Wiederum hat der vergrösserte rechte Leberlappen die so häufige Verwechslung mit einer Wanderniere veranlasst.

Zu diesen 7 Fällen kommen noch folgende Cholecystostomien.

---

1) Einige Wochen nach der Entlassung gestorben.

2) Bis jetzt ohne Beschwerden.

Nr.	Alter, Geschlecht, Aufnahme	Anamnese, Status	Diagnose	Operativer Befund	Verlauf	Ab- und Ausgang
8	35jähr., männlich. 28. Juli 1893.	Seit 2 Jahren krank. Schmerzen. Nie Icterus. Tumor in der Gallenblasengegend faustgross, mit der Respiration deutlich auf- und absteigend.	Hydrops der Gallenblase. Cysticussteine.	30. Juli 1893. Schnitt im recht. Rect. abdominis. Grosser Hydrops d. Gallenblase (Dieulafoy). Stein im Cysticus lässt sich leicht in die Gallenblase drücken, v. da mit Kornzange entfernen. Sofort läuft Galle. Einnähung. Drain.	Fieberfrei. Es läuft wenig Galle. Nach 6 Wochen Fistel fest zu.	Am 27. Aug. entlassen. Feine Gallenfistel. Mitte September zu; bricht wieder auf (es stösst sich eine Seidenligatur ab), dann wieder zu, keine Beschwerden mehr. Ist wieder arbeitsfähig.
9	35 jähr., weibl. 31. Juli 1893.	Seit Jahren Schmerzen. Gallenblasengegend ausserordentlich empfindlich. Diät u. Karlsbader Cur ohne Erfolg. Negativer Befund.	Gallensteine in d. Gallenblase	2. August 1893. Grosse weiche Gallenblase mit kleinen und grossen Steinen. Keine Verwachsungen. Einnähung. Drain.	Fieberfr. Verlauf. Fistel nach 3 Wochen zu.	Am 27. August entlassen. Wohlbefinden gemeldet. Narbe fest, Fistel ist zugeblieben.
10	46jähr., weibl. 11. Aug. 1893.	Vor einigen Jahren einmal heftige Beschwerden. Seitdem Ruhe. Vor 14 Tagen Kolik mit mässigem Icterus. Seit 3 Tagen hohes Fieber, Frost. Gallenblase schmerzhaft, Leber vergrössert, Icterus mässig. Intermittirendes Fieber.	Cholangitis, resp. Cholecystitis acuta.	12. Aug. 1893. Incision im r. Rectus abdominis. In der Gallenblase trübe flockige Galle. Auf d. Leber überall fibrinöse Beläge. Peritoneum frei. Einnähung. Drain. In der Gallenblase 9 Steine, im Choledochus fühlt man 2 Steine. Von einer Choledochotomie muss wegen grosser Schwächer abgesehen werden.	Stirbt 2 Tage post operationem, ohne dass das Fieber herunterging. Section: Alle Gallengänge voll Eiter. Im Choledochus 2 Steine.	War weder durch Abwarten noch durch eine Operation zu retten. Die Frau hatte nur einmal heftige Beschwerden, dann Jahre lang Euphorie, die zweite Kolik war ihr Tod.

11	29 jähr., weibl. 15. Oct. 1893.	Seit 1½ Jahren heftige Koliken ohne Icterus. Negativer Befund.	Gallensteine in d. Gallenblase.	17. October. Längsschnitt im recht. Rectus abdomin. Keine Adhäsionen, in d. Gallenblase dicke Galle, viele kleine Steine (ca. 60). Einnähung. Drain. Zugleich wird eine rechtss. Wanderniere gefunden.	Glatter Verlauf. Fistel in 5 Wochen zu. Am 11. Nov. entlassen.	Ende December vollständige Gesundheit constatirt, die Wanderniere liegt fest, macht keine Beschwerden.
12	42 jähr., weibl. 7. Oct. 1893.	Seit 3 Jahren gallensteinleidend. Seit Wochen wieder bettlägerig. Kein Icterus, kein Tumor. Gallenblasengeg. sehr schmerzhaft.	Gallensteine in d. Gallenblase.	9. October 1893. Grosse weiche Gallenblase mit grossen Steinen. Adhäsionen zwischen Netz u. Fundus der Gallenblase. Einnähung. Drain.	Galle fliesst. Verlauf glatt. Am 4. Nov. entlassen.	Fistel bald zu, keine Schmerzen mehr.
13	24 jähr., weibl. 23. Oct. 1893.	Seit 2 Jahren Schmerzen, fast wöchentlich. Kein Icterus. Starke Druckempfindlichkeit. Viel Erbrechen.	Gallensteine in d. Gallenblase.	Incision 25. October im r. Rectus abdomin. Gallenblase gross. Inhalt: Steine und dicke Galle. Pylorushypertrophie, Magendilatation (Adhäsionen). Stenose des Pylorus. Längsincision des Pylorus und Duodenum, zum Theil quer wieder vernäht (Pyloroplastik).	Fieberfreier Verlauf. Gallenfistel nach 6 Wochen zu, geht wieder auf, weil sich ein Faden aseptisch ausstösst. Am 30. November entlassen.	Keine Schmerzen mehr, guter Appetit. Magendilatation ist weg. Blühendes Aussehen.
14	46 jähr., weibl. 11. Juli 1893.	1885 Magenkrämpfe. Stets Druck vor dem Magen, die Magenkrankheit auf Ulcus ventr. behandelt. Vor 14 Tagen Schmerzen im Abd. Erbrechen, Tumor d. Gallenblase. Niemals Icterus.	Empyem der Gallenblase.	I. Operation 14. Juli. Schnitt im r. Rectus abd. Viele Adhäsionen zwischen Gallenblase u. Netz. Freimachung d. verdickten Gallenblase. Tamponade nach Einnähung. II. Operation 24. Juli. Keine Steine in der Gallenblase. Viel Eiter.	Schleimfistel. Nach 14 T. Gallenfistel. Am 17. Aug. gesund entlassen.	Fistel zu. Blühende Gesundheit.

Nr.	Alter, Geschlecht, Aufnahme	Anamnese, Status	Diagnose	Operativer Befund	Verlauf	Ab- und Ausgang
15	37 jähr., weibl. 11. Juli 1893.	Vor 15 Jahren Magenkrampf. Seit 1888 viel Schmerzen, nie Icterus (Ulcus rotundum?). Magenerweiterung. Am 1. Juli mässiger Icterus mit Kolik (Dr. Hoffmann-Ringleben).	Gallensteine. Magenerweiterung (Adhäsionen).	13. Juli. Incision im r. Rectus abd. Verwachsungen der Gallenblase mit Pylorus (Hypertrophie).[1]) Cystostomie. 54 Steine. Gr. Leberschnürlappen, deshalb Einnähung schwer. Pat. wünscht einen Verschluss der Fistel. Am 9. Septbr. Fistelnaht durch Ablösung d. Gallenblase von d. vorderen Bauchwand. Naht hält nicht, deshalb am 16. Septbr. Choledochotomie. Kleiner Stein in d. Papille des Duodenum.	Fieberfreier Verlauf. Allgemeinbefinden gut. Fistel secernirt stark. Deshalb Stöpselexperiment. Grosse Schmerzen. Stuhlg. braun. Glatter Verlauf. 24. October mit wenig secernirender Fistel entlassen.	Nach 14 Tagen Fistel zu. Wohlbefinden.
16	28 jähr., weibl. 26. Juli 1893.	Viele Jahre krank, nie Icterus. Negativer Befund. Druckschmerz.	Gallensteine in d. Gallenblase.	Grosse Gallenblase mit viel Steinen. Cystostomie.	Glatter Verlauf. In 4 Wochen Fistel zu. 27. August entlassen.	Blühende Gesundheit. 15 Pfd. Gewichtszunahme.
17	42 jähr., weibl. 2. Juli 1892.	1887 Koliken, seit 15. März öfters Schmerzen. Nie Icterus (Magenkrämpfe) Seit 30. Juni Icterus, hohes Fieber, Steineinklemmung. Schwerer Zustand. Kein Stein in den Faeces.	Acute Cholecystitis. Cysticussteine.	Nach Nachlassen des Fiebers und Icterus 15. Juli Operation. Adhäsion zwischen Gallenblase u. Colon. Viele Steine, 2 Cysticussteine, Incision des Cysticus wegen grosser Schwäche contraindicirt. Einnähung d. oberen Hälfte d. Gallenblase, die d. unt. nicht möglich. Hier Tamponade.	Guter Verlauf. Am 29. Juli Stein aus dem Cysticus geholt. Schleimfistel.	Mit Schleimfistel ohne Schmerzen am 24. August entlassen.[2])

1) Bei der Ablösung der Adhäsionen entsteht ein Loch in der Gallenblase; weil diese gesund ist, wird es genäht.

2) Die Schleimfistel wurde später in eine Gallenfistel umgewandelt (s. weiter unten unter Adhäsionen am Cysticus).

II. Choledochotomieen.

Fall I. Fall VIII meiner früheren Arbeit, Frau S., 47jährig, aus Westeregeln, war am 13. Juni 1892 wegen eines Empyems der Gallenblase einzeitig operirt worden. Um eine Infection zu verhüten, wird von einer Revision des Cysticus Abstand genommen, und die Gallenblase mit dem Peritoneum parietale dicht vereinigt. Galle fliesst nie. Schleimfistel. Mitte November war die äussere Fistel derartig verengt, dass der sich dahinter ansammelnde Schleim der Dame Beschwerden machte. Ich habe deshalb am 1. December die Fistel gespalten und 2 Steine entfernt. Im Cysticus selber fühlte ich mit der Sonde einen dritten Stein, von dem ich nur ein Stückchen abkratzen konnte. Ich will wieder einige Zeit hingehen lassen, ehe ich mich an die Entfernung des Quälgeistes heranmache. Ich habe, um einen zu raschen Verschluss der Fistel zu verhüten, in die Gallenblase ein dickes Drain eingelegt.

Seit 1. Februar 1892 war die Fistel allmählich zugeheilt; Wohlbefinden war bis dahin ein gutes, die früher so quälende Migräne geschwunden, Icterus nie dagewesen, seit Mitte März wieder Migräne, seit 21. März Koliken, geringes Fieber, ganz leichter Icterus. Am 29. März leichte Wiedereröffnung der Fistel, ohne Eröffnung der Bauchhöhle. Die Bauchwand wird in der alten Narbe gespalten, man fühlt deutlich darunter die prall gefüllte Gallenblase. Eine dicke Nadel wird hier eingestochen, und da hydropische Flüssigkeit ausfliesst, mit einem spitzen Messer neben der Nadel eingegangen. Der Stich wird durch eine eingeführte Kornzange erweitert, bis der Finger eingeführt werden kann. Es fliesst viel trüber Hydrops, ein Stein wird mit der Sonde nicht gefunden.

Sofort lässt das Fieber und der Schmerz nach, der Icterus verschwindet. Am 31. März finde ich zu meiner freudigen Ueberraschung den Verband von Galle durchdränkt: der Ductus cysticus war frei, der in demselben befindliche Stein ausgestossen. Aber wohin? Im Verband lag er nicht, auch konnte ihn die Sonde in der immer noch sehr geräumigen Gallenblase nicht finden. Ich beruhigte mich einstweilen damit, dass er irgendwo in einer Schleimhautausbuchtung der Gallenblase sich festgesetzt habe. Allmählich wurde das Gallelaufen aus der Fistel profus, der Stuhlgang thonartig; auch liess der Appetit bedeutend nach, der Durst war gross, Patientin klagte über Magen- und Rückenschmerzen, zeigte eine sehr gedrückte weinerliche Stimmung. Es stieg der Verdacht in mir auf, dass der Stein aus dem Cysticus in den Choledochus gerutscht sei. Ich griff zu dem in Fall II meiner früheren Arbeit beschriebenen Stöpselexperiment, ein mit Watte umwickelter konischer Holzstöpsel wurde in die äussere Gallenblasenfistel gesteckt, durch Watte und Collodium befestigt. Sofort entstand ein Bild, welches mir den Verdacht eines Choledochussteines bestätigte. Leichter Icterus, grosse Schmerzen und ein unter Schüttelfrost bis 40° C. steigendes Fieber. Der Stuhlgang zeigte zwar Streifen von galliger Färbung, im Grossen und Ganzen blieb er thonartig. Nach Entfernung des Stöpsels schwanden sofort alle Beschwerden und auch das Fieber, sobald ich von Neuem die äussere Fistel verschloss, trat Schüttelfrost wiederum ein. Handelte es sich in diesem Fall um das

„fièvre intermittente hépatique“ Charcot's oder um ein entzündliches septisches Fieber nach Schüppel? Charcot hat zuerst ein von ihm genau beschriebenes mehr oder weniger remittirendes oder intermittirendes Fieber als direct von der Behinderung der Gallenabfuhr resp. von der Resorption der gestauten Galle aufgefasst. Schüppel dagegen möchte dasselbe eher als Folge entzündlicher Vorgänge betrachtet wissen! (Courvoisier). Meine Beobachtung entscheidet diese Frage nicht. Ich neige vielmehr der Schüppel'schen Auffassung zu, denn es ist sehr wohl erklärlich, dass nach Verschliessung der äusseren Fistel infectiöse Stoffe von der mit der Atmosphäre communicirenden Gallenblasenschleimhaut in das Gallensystem gelangten und das Fieber hervorriefen. Im Verlauf des Aprils hat die Patientin häufig pulv. rad. rhei zu sich genommen, und man konnte die Beobachtung machen, dass bei dem völligen Appetitmangel und der geringen Nahrungsaufnahme die Gallensecretion minim wurde, so dass die Fistel öfters sich schloss. Die Freude darüber währte immer nur wenige Stunden, denn nach einer grösseren Mahlzeit brach die Fistel immer wieder auf und entleerte so viel Galle, dass ein dicker Moosverband manchmal den Tag über 3 mal gewechselt werden musste. Die Dame wurde immer elender, ihre Stimmung eine immer verzweifeltere, so dass sie meinen Vorschlag zur Operation gern annahm. Ich hatte die Absicht, den Stein im Choledochus durch directe Incision dieses Gangs zu entfernen.

Am 27. April eröffnete ich die Bauchhöhle durch einen Schnitt in der Mittellinie, welcher vom Processus xiphoideus bis zum Nabel reichte. Da ich sofort merkte, dass ich dadurch nicht genügend Uebersicht gewann, fügte ich einen Querschnitt hinzu, welcher vom Nabel beginnend 3 Finger breit unter der Gallenblasenfistel nach aussen verlief. Der Querschnitt war circa 10 Cm. lang und stand auf dem Längsschnitt senkrecht. Den so gebildeten Zipfel klappte ich nach oben und aussen um und befestigte ihn durch eine Sutur an der Brustwand. Es lässt sich denken, dass die Verwachsungen in der Bauchhöhle sehr erhebliche waren und der Lösung mannigfaltige Schwierigkeiten darboten. Es gelang mir indess nach einstündiger Arbeit, einen Stein von der Grösse einer kleinen Haselnuss im Choledochus zu finden und denselben durch Incision des Ganges zu entfernen. Acht feine Seidensuturen schlossen das Loch im Choledochus. In die durch die Branchen einer Kornzange erweiterte Gallenblasenfistel schob ich ein dickes Drainrohr in die Gallenblase, welche übrigens ihren Charakter als solche nicht verloren hatte, sondern noch schöne Birnform zeigte. Die Längs- und Querwunde der Bauchwand wurde durch eine tiefe und oberflächliche Naht vollständig geschlossen. Der Verlauf war ein verhältnissmässig guter. In den ersten Tagen bestand geringes Fieber bis 38,3, der Puls erreichte oft 160 Schläge in der Minute, aber es handelte sich hier mehr um nervöse Zustände, wie ich sie schon bei der ersten Operation beobachtet hatte. Der Urin wurde immer spontan entleert, Erbrechen trat gar nicht ein, ein am 2. Tage auftretender ziemlich hochgradiger Meteorismus verschwand nach Application einiger Spritzen Glycerin. Am 5. Tage wurde nach Ricinusöl ein sehr reichlicher braun gefärbter Stuhlgang entleert. Von da an trat rasche Besserung ein. Der Stuhlgang wurde ohne Nachhülfe so regelmässig,

wie er in dem letzten Jahren überhaupt nie war. Die Migräne blieb fort, Patientin verliess am 12. Tage das Bett und konnte am 20. Tage geheilt entlassen werden. Die Fäden waren am 10. Tage entfernt worden, die ganze grosse Wunde war per primam geheilt, auch das Drain aus der Gallenblasenfistel, welche mässige Mengen Galle entleert hatte, blieb an diesem Tage fort. Das Aussehen war in der kurzen Zeit nach der Operation ein ganz anderes geworden, der Appetit und der Kräftezustand hatten sich merklich gehoben. Heute circa 2 Monate nach der Operation geht es der Dame ganz vorzüglich.

Wodurch war nun der Stein aus dem Cysticus in den Choledochus gerutscht? Die Antwort darauf bleibe ich schuldig; vielleicht durch die Manipulationen, welche bei der Eröffnung der geschlossenen Fistel am 29. März nöthig waren. Ich habe aus dem Fall die Lehre gezogen, vor allen Dingen ein Mittel zu unterlassen, welches ich früher beim Cysticusstein (in diesem Fall habe ich es übrigens nicht angewendet) mit Vorliebe gebrauchte, das Ausspritzen der Gallenblase. Wie leicht kann man den Stein tiefer spritzen, dass er in den Choledochus geräth! Auch mit der Sonde und anderen ähnlichen Instrumenten kann man ein derartiges Unglück wohl einmal anrichten.

Bei der Operation von Choledochussteinen ist ein viel grösserer Bauchdeckenschnitt nöthig, als bei der einfachen Cholecystostomie. Wenn wie in diesem Fall schon eine Gallenblasenfistel angelegt ist, empfehle ich den schon oben beschriebenen Hakenschnitt, ist das nicht der Fall, so kommt man mit einem Längsschnitt im rechten Musc. rect. abdominis aus. Die Fascie und das Peritoneum wird bis dicht an den Rippenbogen gespalten, und der Schnitt soweit nach unten geführt, dass die Wunde gehörig klafft und eine freie Thätigkeit der Hände in der Bauchhöhle gestattet.

Den Choledochus eröffne ich so, dass ich direct auf den Stein einschneide und nach Extraction desselben die beiden Wundränder des Choledochus durch lange Roser'sche Klemmpincetten fixire, wie ich sie auch bei der Tracheotomie zum Ergreifen der Wundränder der Trachea benutze. Ich brauche dann keine Hakenpincette beim Nähen und kann so den Choledochus bequem aus seiner tiefen Lage nach der Oberfläche hin anziehen. In die Gallenfistel, die gehörig weit sein muss, lege ich ein Drain ein, und man hat darauf Acht zu geben, dass sich dieses nicht etwa verstopft. Durch ein solches Ereigniss würde die Nahtstelle im Choledochus gefährdet werden und den erhöhten Druck nicht aushalten. Es versteht sich wohl von selbst, dass man den Choledochus auf eventuell andere Steine genau abtastet und durch die in den Gang eingeführte Sonde sich überzeugt, dass

er sowohl nach dem Hepaticus als auch nach dem Duodenum hin frei ist.

Man könnte darüber discutiren, ob es nicht rathsam wäre, bei jedem Fall von Choledochotomie erst eine äussere Gallenblasenfistel anzulegen, um dadurch ein Sicherheitsventil für die Choledochusnaht zu gewinnen. Ich würde auf jeden Fall, wenn der Kräftezustand des Patienten eine länger dauernde Operation gestattet, und die Grösse und Beschaffenheit der Gallenblase eine Einnähung erlauben, für die Fistelanlegung plaidiren. Sind diese Bedingungen nicht erfüllt, ist die Gallenblase von Steinen leer und ihre Wandung geschrumpft, also die Einnähung schwierig, muss ich wegen der Schwäche des Kranken die Operation beschleunigen, so würde ich die Gallenblase unberührt lassen, aber die Bauchhöhle nicht ganz schliessen, sondern durch ein mit Gaze umwickeltes Gummi rohr drainiren. Es wäre doch möglich, dass die Naht nicht hielte, und obwohl ich sonst kein Freund der Bauchhöhlendrainage bin, würde ich in einem solchen Fall die Drainage empfehlen. Auch die gleichzeitige Exstirpation der Gallenblase bei Choledochussteinen kann indicirt sein (vgl. Fall VI). In derartigen Fällen die Cholecystenterostomie anzurathen, halte ich für falsch. Der Stein bleibt zurück und kann als Fremdkörper schwere Entzündungen hervorrufen und viel Unheil anrichten. Was ganz Anderes ist es, wenn der Stein unentfernbar ist — dann tritt die Anastomosenbildung zwischen Darm und Gallenblase in ihre Rechte.

Der Verfechter der Langenbuch'schen Totalexstirpation wird mir nach Durchlesung dieses Falls entgegnen, dass er durch eine einzige Operation mit einem Schlage in wenigen Wochen das erreicht hätte, was ich durch zwei schwere Laparotomieen und zwei kleinere Eingriffe erst im Verlauf eines Jahres zu Stande gebracht habe. Darauf kann ich erwidern, dass dafür 10 andere Fälle durch die ganz ungefährliche Fistelanlegung rasch und ohne Störung heilen; ich werde deshalb wegen eines solchen, wie oben geschilderten Ausnahmefalls doch niemals die Totalexstirpation, eine gerade beim Empyem heikle Operation machen, sondern immer wieder mit der einfachen Cholecystostomie mich begnügen.

Naunyn, der als Vertreter der inneren Medicin ein grosses Entgegenkommen den chirurgischen Eingriffen bei der Gallensteinkrankheit zeigt — und wir Chirurgen sind ihm dafür recht dankbar —, Naunyn hat vollständig Recht, wenn er in seinem Buche: Klinik der Cholelithiasis S. 172—173 sagt: „Ich meine auch, dass die Furcht vor Neubildung von Steinen in der Gallenblase einen aus-

reichenden Grund dafür, dass man die Cholecystektomie zu bevorzugen habe, nicht abgiebt; denn Steine können auch in den Gallengängen entstehen und wachsen.

Der Arzt, der den Kranken auf den Weg der Operation verweist, fasst den Entschluss dazu, indem er vor Allem auch die Chancen des tödtlichen Ausgangs erwägt; er muss erwarten, dass der operirende Chirurg, falls nicht zwingende Gründe dagegen sprechen, die ungefährlichste Methode wähle. Die Erfüllung dieser Bedingung durch den Chirurgen wird das Zusammenarbeiten Beider sehr befördern."

Der innere Mediciner, der die verhältnissmässig unbedeutende Grösse des Steines im Auge hat, wird vielleicht der Meinung sein, dass es möglich gewesen wäre, den Stein durch eine Karlsbader Cur in den Darm zu treiben. Ja, wenn die äussere Gallenblasenfistel nicht gewesen wäre, konnte diese Möglichkeit zur Wirklichkeit werden. Aber wie die Verhältnisse einmal lagen, war der Druck im Gallensystem zu gering, um den Choledochus von dem Stein zu befreien. Länger warten konnte man mit der Operation auch nicht, sonst wären die Kräfte der immer elender werdenden Patientin zu schwach geworden, um den Eingriff abzuhalten. Meiner Meinung nach gab es eben kein anderes helfendes Mittel, als das Messer.

In dem Fall ist schliesslich noch interessant das vollständige Schwinden der Migräne nach der ersten Operation, das Auftreten derselben wieder bei neuen Gallensteinbeschwerden und das sofortige Sistiren, nachdem der letzte Stein den vielgequälten Körper verlassen hatte.

Fall II. Fall VI meiner früheren Arbeit, 50jährige Frau W. aus Halberstadt, hatte am 12. October 1892 eine Choledochotomie, in Verbindung mit einer Totalexstirpation der Gallenblase, durchgemacht. Eine straffe Adhäsion zwischen Gallenblase und Duodenum musste getrennt werden: Dieselbe entpuppte sich als eine Gallenblasenduodenalfistel. Das Loch im Duodenum wurde durch die Darmnaht geschlossen, die Gallenblase wurde exstirpirt. Im Choledochus hatten 2 grosse Steine gesteckt. „Ich schnitt — so heisst es in meiner früheren Arbeit — auf dieselben ein, entfernte sie, ging mit dem Finger ein, konnte mich überzeugen, dass in dem ausserordentlich erweiterten Gang keine Steine mehr vorhanden waren. Auch die Papille am Duodenum war für eine dicke Sonde durchgängig." Wegen einer bedeutenden Blutung aus einem Ast der Vena portarum mussten einige Klemmen in der Bauchhöhle liegen bleiben, die Choledochusnaht konnte nur nothdürftig angelegt werden. „Es konnte mich deshalb gar kein Wunder nehmen, dass die Naht des Choledochus nur zum Theil halten konnte. Das Loch im Choledochus fürchte ich nicht, denn ich habe die Ueberzeugung, dass dasselbe noch spontan zuheilt.

Sollte das im Verlauf von einigen Wochen nicht der Fall sein, so würde ich die Choledochuswunde anfrischen und von Neuem vernähen."

In der That ist die Fistel geheilt, und das Loch im Choledochus hat sich geschlossen. Aber von diesem Augenblick an bekam Patientin wieder Icterus, Schmerzen und Hautjucken u. s. w., mit einem Wort: alle Symptome des Choledochusverschlusses. Was war an diesem schuld? Hatte ich bei der ersten Operation einen Stein im Choledochus übersehen, oder hatte sich in den 3 Monaten ein neuer gebildet, oder wurde der Choledochus durch Adhäsionen abgeknickt? Die Frau nahm die 10 Pfd., welche sie nach der ersten Operation zugenommen hatte, wieder ab, sie wurde wieder so arbeitsunfähig und lebensüberdrüssig, wie sie früher war. Ich entschloss mich deshalb zu einer nochmaligen Operation.

Am 4. Februar 1893 eröffnete ich den Bauch in der Mittellinie zwischen Schwertfortsatz und Nabel und arbeitete mich durch viele Adhäsionen hindurch bis auf den Choledochus. Die frühere Incisionsstelle konnte ich nicht wiederfinden, dafür entdeckte ich im Choledochus einen grossen Stein, den ich durch Aufschneidung des Choledochus entfernte. Der Stein war sehr weich, 2 Cm. lang, 1 Cm. dick. Die Naht der Choledochuswunde wurde in der gewöhnlichen Weise durch 8 Suturen vorgenommen. Die Bauchwunde wurde nicht vollständig geschlossen, ich legte ein mit Gaze umwickeltes Gummirohr bis in die Gegend der Choledochusnaht. Die ganze Operation hatte 1 Stunde 40 Minuten gedauert, die Heilung erfolgte in reactionsloser Weise. Die Naht im Choledochus hatte gehalten, denn Galle ist nie nach aussen geflossen, der erste Stuhlgang am 5. Tage war normal braun gefärbt. Das Drainrohr wurde nach 72 Stunden entfernt, die übrige Wunde heilte per primam, Patientin stand am 14. Tage auf und verliess 4 Wochen nach der Operation meine Klinik. Sie hat in den 5 Monaten nach dem Eingriff fast 30 Pfd. zugenommen und geht ihrer gewohnten Arbeit wieder nach. Ueber Icterus oder Schmerzen hat sie nie wieder zu klagen gehabt.[1])

Habe ich nun bei der ersten Operation einen Stein übersehen, oder hat sich derselbe von Neuem gebildet? Dass das Letztere in sehr kurzer Zeit möglich ist, ist auch die Meinung Naunyn's, es brauchte bei der ersten Operation nur ein Stückchen Concrement zurückgeblieben zu sein, welches den Kern zu einem neuen Stein bildete. Ich habe soeben den Stein durchschnitten und finde einen erbsengrossen harten Kern, um welchen sich weiche bröckelige Massen angesetzt haben. Auf jeden Fall habe ich das Bewusstsein, bei der ersten Operation gehörig nachgesehen zu haben, habe aber aus diesem Falle die Lehre gezogen, bei jeder Choledochotomie nicht nur einmal, sondern mehrere Male nachzufühlen, den Hepaticus zu sondiren und die Papille im Duodenum auf ihre Durchgängigkeit zu prüfen. Auch auf die Facetten des Steins ist genau zu achten.

---

1) Die Patientin ist auch heute noch vollständig gesund.

Der eben geschilderte Fall ist insofern ein Unicum, als an einer Pat. die Choledochotomie zweimal ausgeführt worden ist, was bisher, soviel ich die Literatur kenne, noch niemals der Fall war. Die Ansicht Riedel's S. 113 seines schon öfters citirten Buches: „ein zweites Mal lässt sich aber Niemand wegen eines Steins im Ductus choledochus operiren", habe ich somit widerlegt; man sieht, es giebt doch noch muthige, verständige Patienten, welche nicht auf das Geschwätz thörichter Leute, die von einer Operation abrathen, hören. Ich möchte auch wissen, was aus der Frau geworden wäre, wenn ich ihr den grossen Stein im Choledochus gelassen hätte. Eine Naturheilung ist ja natürlich in jedem Falle möglich, aber ich bleibe bei der in meiner früheren Arbeit ausgesprochenen Ueberzeugung, welcher ich durch folgende Worte Ausdruck gab: „Es wäre falsch, wenn man sich auf die Glücksumstände einer Naturheilung verlassen wollte, und der Arzt, welcher dieses thut, sinkt zum Curpfuscher hinab, welcher ohne wissenschaftliche Indicationsstellung nur mit dem Glücke rechnet und sich dadurch einen unverdienten Namen erschwindelt."

Fall III. Frau B., 40jährige Frau, aus Halberstadt. Die sehr elende, abgemagerte, hochgradig ikterische Patientin ist seit circa 10 Jahren gallensteinkrank, seit 4 Jahren besteht die Gelbsucht. Die Leber ist vergrössert, die Gallenblase lässt sich nicht abtasten. Wie der Icterus, so wechseln auch die Schmerzen in ihrer Intensität: Symptome, welche bei der lange bestehenden Gelbsucht gegen einen Tumor sprechen. Der Appetit liegt schon lange vollständig darnieder, der Stuhlgang war immer retardirt. Kratzspuren, welche so ziemlich den ganzen Körper bedecken, geben Kunde von der Cholämie. Operation am 19. Januar 1893. Längsschnitt im rechten Rectus abdominis. Viele Verwachsungen zwischen unterem Leberrand und Quercolon, deren Lösung grosse Schwierigkeiten macht. In der Tiefe fühle ich die kleine geschrumpfte Gallenblase, von deren Fundus aus ein kurzer harter Strang zum Quercolon verläuft. Weil ich daran dachte, eventuell eine Gallenblasencolonfistel vor mir zu haben, löse ich diese kurze Adhäsion nicht, sondern übernähe ein erbsengrosses Stück des Colons, von welchem ich schon die Serosa abgelöst hatte, durch 2 feine Seidenfäden. Die Abtastung des Choledochus ergab 3 grosse Steine, welche ich durch Incision entfernte. Die Steine waren sehr weich, und ihre Trümmer bedeckten den Raum zwischen Leber und Magen, ihre Entfernung nahm ziemlich viel Zeit in Anspruch.

Nachdem die Naht des Choledochus und der Bauchdecken beendigt war, und ich ein Gummirohr bis zur Choledochusnaht vorgeschoben hatte, legte ich nach zweistündiger Operation den Verband an. Der Verlauf war die ersten 2 Tage sehr gut, am 3. Tage sehr schlecht, denn die Frau starb an ausgesprochener septischer Peritonitis. Schon nach 48 Stunden fiel mir bei der sonst fieberfreien Patientin der kleine weiche Puls auf! Als ich den Verband entfernte und die Wunde revidirte, kam aus dem Gummi-

rohr eine fäculente bräunliche Flüssigkeit heraus. Der Kräftezustand der Frau war ein so miserabler, dass ich eine Wiedereröffnung der Bauchhöhle als völlig aussichtslos unterliess. Gleich nach dem Verbandwechsel stellte sich Meteorismus ein, das Erbrechen wurde abundant, der Puls wurde immer kleiner und war zuletzt gar nicht mehr zu fühlen, die Extremitäten wurden eiskalt, und die Patientin ging 80 Stunden nach der Operation im tiefsten Collaps zu Grunde.

Die Section ergab, dass die Naht im Choledochus vollständig gehalten hatte, in der Bauchhöhle befand sich viele dünne bräunliche, kothig riechende Flüssigkeit, die Darmschlingen waren mächtig gebläht und injicirt, eine ganz acute Peritonitis hatte den Tod herbeigeführt. Im Quercolon befand sich da, wo ich mit der Lösung der Adhäsion zwischen Gallenblase und dem Darm aufgehört und die Serosa übergenäht hatte, ein erbsengrosses Loch. Aus dieser Pforte hatte die Darmhöhle die todbringenden Keime der Sepsis in den Bauchraum geschickt. Die geschrumpfte Gallenblase war leer von Steinen, auch im Choledochus befanden sich keine Trümmer mehr, die Papille im Duodenum, welches viel Galle enthielt, war durchgängig.

Hätte ich Fall VI meiner früheren Arbeit nicht noch in zu lebhafter Erinnerung gehabt, so würde ich mit meinen Lösungsversuchen auch in diesem Fall nicht aufgehört haben, und die Frau wäre vielleicht am Leben geblieben. Wenn man einmal die Lösung von Adhäsionen angefangen hat, so soll man, wenn nicht ganz wichtige Gründe dafür sprechen, auch nicht damit eher aufhören, als bis die Gallengänge ganz frei vor uns da liegen — selbst auf die Gefahr hin, dass unsere Lösungsversuche Löcher im Magen oder Darm zur Folge haben. Lieber ein Loch im Darm *während* der Operation — denn dieses kann man sofort säuberlich schliessen —, als ein Loch, welches erst *nach* der Operation entsteht, und das dann erst Erscheinungen macht, wenn jede chirurgische Hülfe zu spät kommt.

Bei der Weichheit der in diesem Fall gefundenen Steine wäre die Cholethripsie nach *Lawson Tait* vielleicht von Erfolg gewesen. Da ich aber bei dieser Operation keine Garantie dafür habe, dass alle Steinfragmente wirklich in den Darm gelangen, und mir der Eingriff für die Wandung des Cheledochus nicht ganz gleichgültig erscheint, habe ich ihn in diesem Fall unterlassen und werde ihn wohl auch *niemals* anwenden.

Die 4. Choledochotomie mit gutem Ausgang fand schon unter dem Cholecystostomieen Erwähnung (im Nachtrag noch zwei Choledochotomieen).

III. Cysticotomieen.

Fall I. Fall VII meiner früheren Arbeit, Fräulein Sch., 28jährig, aus Dingelstedt, war am 18. Mai 1892 von mir wegen eines hartnäckigen

Gallensteinleidens operirt worden. Es wurde damals ein Hydrops der Gallenblase gefunden, die Cystostomie ausgeführt, im Ganzen 60 Steine entfernt. „Es floss nie Galle, sondern immer nur schleimiges Secret. Der Ductus cysticus wird obliterirt sein. Ich bin in solchen Fällen mit dieser Annahme immer sehr vorsichtig gewesen, aber ich glaube, dass hier kein Stein mehr da ist, da die Patientin vollständig schmerzensfrei ist, ausgezeichneten Appetit hat und die Fistel nach einiger Zeit langsam sich schloss.“ So lautete mein damaliger Bericht. In der Annahme einer Obliteration des Ductus cysticus habe ich mich getäuscht. Die Patientin bekam eines Tages sehr heftige Koliken, und als ich sie untersuchte, fand ich die Gallenblasengegend geschwollen und schmerzhaft. Ich eröffnete die alte Fistel wieder, was sehr leicht war, entleerte grosse Mengen trübe hydropische Flüssigkeit — sofort liessen die Schmerzen, die nach den oben gegebenen Erläuterungen die Folge einer Entzündung der Gallenblasenschleimhaut und also als Gallenblasenkoliken zu bezeichnen waren, nach. Eine Sondenuntersuchung ergab ein negatives Resultat (Anfang December 1892). Erst am Ende dieses Monats fand ich in einer Tiefe von 14 Cm. einen Stein; der Ductus cysticus war also durch diesen verschlossen (konnte natürlich auch noch obliterirt sein); daher die Schleimfistel.

Wie man sich bei Steinen im Ductus cysticus zu verhalten hat, habe ich schon früher ausführlich besprochen; hier half kein Abwarten (im Verlauf von $^3/_4$ Jahren war es der nachdrängenden Galle nicht gelungen, den Stein in die Gallenblase zu schieben), alles Sondiren, alles Ausspritzen (Vorsicht, dass der Stein nicht in den Choledochus rutscht) war nutzlos. So entschloss ich mich, da die Fistel die Dame zwar nicht sehr belästigte, das Magendrücken aber nicht ganz beseitigt war, besonders deshalb aber, weil eine nur unvollständige Heilung vorlag und der Stein als Fremdkörper schweren Schaden anrichten konnte, zur Operation. Von der Fistel aus schien mir bei der Tiefe von 14 Cm. ein Angriff auf den Stein wenig aussichtslos, ich rüstete deshalb Alles zur Laparotomie. Ich habe schon früher einmal (Fall XII) die bis dahin noch nicht ausgeführte Incision des Ductus cysticus gemacht und beschloss, auch in diesem Fall so vorzugehen.

Operation am 17. Mai 1893. Schnitt in der Mittellinie vom Processus xiphoideus bis Nabel. Die äussere Fistel hatte ich natürlich sorgfältig gereinigt, erweitert und mit Gaze zugestopft. Nach Eröffnung der Bauchhöhle repräsentirt sich die Gallenblase in wohlerhaltener Form. Der bei der 1. Operation so exquisit ausgebildete zungenförmige Fortsatz von Riedel ist erheblich geschrumpft. Ich tastete an der Gallenblase, die nirgends neue Adhäsionen zeigte, mich bis zum Ductus cysticus hoch und fand hier den von der hypertrophischen Musculatur dieses Gangs eingeschlossenen bohnengrossen Stein. Auch am Cysticus waren keine Adhäsionen vorhanden, auch war eine Divertikelbildung nicht zu constatiren. Ich versuchte zunächst den Stein in die Gallenblase zu schieben — um-

sonst. Dann kam das bimanuelle Verfahren an die Reihe: Linker Zeigefinger in die gehörig erweiterte Gallenblasenfistel, rechte Hand in die Bauchhöhle — der Finger erwies sich bei der Tiefe von 14 Cm. zu kurz. Der Finger wurde nun durch Sonden, Zangen ersetzt, auch der Riedel'sche Gallensteinfänger kam an die Reihe: aber auch hiermit gelang es mir nicht, den Stein vorwärts zu bringen; ja es war schwer, mit allen diesen Instrumenten den Stein überhaupt zu berühren. Dies gelang nur mit einer Sonde, der ich eine besondere Drehung gab. Es ist überhaupt oft sehr schwer, den Cysticus zu sondiren: es ist mir eigentlich nie recht gelungen, vom Ductus choledochus ganz zu schweigen! Es blieb nichts Anderes übrig, als die Incision des Gangs oder die Cholethripsie nach Lawson Tait. Ueber den letzteren Eingriff habe ich mich schon oben geäussert, ich führe derartige Operationen nicht aus. Ich führte die Incision des Ductus cysticus aus, durchschnitt auf dem Stein die ½ Cm. dicke Wand des Gangs, extrahirte leicht den Stein. Sofort floss Galle in den untergeschobenen Schwamm: der Ductus cysticus war also nicht obliterirt. Die Wunde im Cysticus wurde durch eine sorgfältige (theilweise zweireihige) Naht geschlossen. Man muss sich am Ductus cysticus, wie auch am Choledochus in Acht nehmen, dass man nicht durch eine gar zu sorgfältige Naht die Lichtung des Gangs beeinträchtigt. Eine einreihige Naht, die man durch wenige, an passenden Stellen angebrachte darüber kommende Suturen verstärkt, wird immer genügen. Ich brauche immer nur nicht allzu dünne Seide, Catgut verwende ich gar nicht mehr. Die Seide wird im Dampfsterilisator aseptisch gemacht und trocken aufbewahrt. Von der Gallenblase aus schob ich ein dünnes, 14 Cm. langes Drainrohr bis zu der Nahtstelle am Cysticus vor. Es fliesst aus ihm sofort helle Galle. Die Festigkeit der Naht constatirte ich dadurch, dass ich von der Gallenblasenfistel aus einige Spritzen von Kochsalzlösung unter hohem Druck eingab. Darauf wurde ohne Drainage die Bauchhöhle durch tiefe und oberflächliche Naht geschlossen. Verband. Dauer der Operation 1¼ Stunde.

Der Verlauf war ein sehr günstiger, Puls und Temperatur waren immer normal. Nur ein in den ersten Tagen auftretender Meteorismus machte der Patientin nicht unerhebliche Beschwerden. Nach Application mehrerer Spritzen Glycerin wurde dieser Uebelstand beseitigt. Am 3. Tage klagte Patientin über Druckschmerzen in der Gallenblasengegend: es trat mässiger Icterus auf. Ich revidirte den Verband, das Drainrohr war verstopft, es war keine Galle mehr geflossen. Wahrscheinlich war es zu lang gewesen und hatte den Durchtritt der Galle in den Choledochus etwas behindert. Sobald ich es entfernte, liessen die Schmerzen nach. Der Icterus ging bald vorüber. Ich werde in solchen Fällen zukünftig gar kein Drain oder nur ein sehr dickes und nicht zu langes wieder einlegen, um derartigen Unannehmlichkeiten aus dem Wege zu gehen. Die Naht am Cysticus hat ja keinen grossen Druck auszuhalten, und kommt es wirklich zu einer Schleimhautanschwellung, so fliesst eben keine Galle in die Gallenblase und durch die Fistel nach aussen, sondern gelangt auf directem Wege durch den Choledochus in den Darm.

Die Patientin hat in kurzer Zeit mehrere Pfund an Gewicht zugenommen, hat nicht das geringste Magendrücken mehr, der Appetit ist ein

guter, das Aussehen ein blühendes. Die Wunde war per primam glatt geheilt, Patientin verliess am 12. Tage das Bett.[1])

Der Chirurg, der als Normalverfahren zur Entfernung von Gallensteinen aus der Gallenblase die Cholecystostomie ansieht, wird, wenn auch nur selten, doch einmal vor die Frage der Cysticotomie gestellt, wenigstens wenn er, wie ich, ein Freund vollständiger Heilungen ist. Solange aber eine Schleimfistel existirt, ist die Heilung nicht beendet, wenn auch die Beschwerden gering oder gar nicht vorhanden sind. Das tägliche Verbinden, die Möglichkeit, dass die atmosphärische Luft eine Infection der Gallenblasenschleimhaut bedingt, würden mich immer veranlassen, dem Patienten eine Beseitigung der Schleimfistel zu empfehlen. Ist der Ductus cysticus durch Steine verlegt, so verfahre man nach den oben angedeuteten Maassnahmen. Ist er aber obliterirt, so könnte man eine Verödung der Gallenblasenschleimhaut anstreben, oder müsste eventuell eine Totalexstirpation vornehmen. Da ich übrigens häufiger einzeitig operire, hoffe ich in Zukunft mit dem Cysticusstein keine unliebsame Begegnung wieder zu erleben. Nach den Erfahrungen, die ich gesammelt habe, weiss ich jetzt ganz genau, wie ich mich diesem widerwärtigen Gesellen gegenüber zu verhalten habe, und ich werde ihm, wenn nicht ganz besondere Contraindicationen vorliegen, gleich bei der ersten Operation ordentlich zu Leibe rücken. Es ist ausserordentlich viel werth — und das ist der Vortheil der einzeitigen gegenüber der zweizeitigen Operation —, wenn man den Cysticusstein sofort entfernen kann. Ist das nicht möglich, so würde ich trotzdem nicht die Totalexstirpation machen, d. h. hinter dem Cysticusstein ligiren und das ganze Organ entfernen. Ich würde mich mit der Gallenfistelanlegung begnügen, denn 1) gelingt es durch Abwarten oft den Stein, der nach Abschwellung des Cysticus sich lockert, zu entfernen, 2) kann man ihn nicht selten durch Löffel, Zangen u. s. w. erreichen oder mit dem Fingernagel loskratzen. Ist das Alles nicht möglich, mache man 3) die Laparotomie und suche den Stein, nach den oben beschriebenen Maassnahmen in die Gallenblase zu drücken. Gelingt dieses nicht, so tritt die Cysticotomie in ihre Rechte.

Diese Operation ist immer noch lange nicht so eingreifend wie die Totalexstirpation der Gallenblase, und wenn auch eine nochmalige Eröffnung der Bauchhöhle nöthig ist, so schätze ich diese und die

1) Sie blieb als Krankenpflegerin in meiner Klinik und kann ihren schweren Berufspflichten bei Tag und Nacht vollständig nachkommen; über Beschwerden von Seiten des Gallensystems hat sie nie wieder zu klagen gehabt.

früher gemachte (die Anlegung der Gallenblasenfistel) zusammengerechnet in ihrer Gefahr noch lange nicht so hoch an, wie die Totalexstirpation allein. Ist eben ein Cysticusstein da, so handelt es sich fast stets um Empyem oder Hydrops der Gallenblase. In beiden Fällen ist fast immer infectiöses Material vorhanden. Kann ich mich auch bei der Totalexstirpation nach Möglichkeit davor schützen, dass etwas davon in die Bauchhöhle fliesst, so ist das bei der einfachen Gallenblasenfistelanlegung, auch wenn man sie einzeitig macht, leichter. Es kommen dazu die sonstigen Gefahren der Langenbuch'schen Operation, die Ablösung der Gallenblase von der unteren Leberfläche und die Möglichkeit der Nachblutung u. s. w., Niemals werde ich die Totalexstirpation machen, zu welcher mir nur die Beschaffenheit der Gallenblasenwandung, aber nicht der Stein in der Gallenblase selbst die Indication abgiebt. Ich bleibe bei der Cholecystostomie, eventuell sofortigen Cysticotomie. Ausnahmefälle können, wie schon oben bemerkt, mich eben nicht bewegen, von einem erprobten, ungefährlichen Verfahren Abstand zu nehmen.

Ich habe in den 3 folgenden Fällen, die ich nur kurz mittheile, mich bewogen gefühlt, schon bei der 1. Operation, d. h. der Anlegung einer Gallenfistel, die Cysticotomie zu machen und zwar deshalb, weil ich bei der Grösse der Steine, bei der festen Einklemmung im Cysticus mir sagen musste, dass sie nie und nimmermehr durch die Gewalt der nachdrängenden Galle in die Gallenblase geschoben oder von der äusseren Gallenblasenfistel durch geeignete Maassnahmen entfernt werden konnten. Ich versuchte natürlich auch hier zuerst durch Druck von unten her die Steine in die Gallenblase zu drücken, was misslang. Man soll diesen Druck nicht zu sehr ausdehnen, weil dadurch eventuell die Cysticuswand leiden kann; ehe man die Incision vornimmt, vergewissert man sich, dass eine exacte Naht möglich ist. Dem assistirenden Collegen ist es immer gelungen, mir den Cysticus so entgegenzuheben, dass ich bequem incidiren und nähen konnte. Bestimmte Vorschriften, ob man mit der Entfernung des Cysticussteins warten oder sofort die Incision des Gangs vornehmen soll, lassen sich nicht geben: das macht man von dem einzelnen Fall abhängig. Ich werde die Frage der Entfernung des Cysticussteins durch Incision des Cysticus in einem Vortrag auf dem diesjährigen Chirurgencongress in Berlin eingehender behandeln.

Nr.	Alter, Geschlecht, Aufnahme	Anamnese, Status	Diagnose	Operativer Befund	Verlauf	Ab- und Ausgang
1	56 jähr., weibl. Aufnahme am 15. Oct. 1893.	Langjähr. Gallensteinbeschwerden. Curen in Karlsbad ohne Erfolg; lag dort Wochen lang zu Bett; im Sommer 1893 wieder bettlägerig. Fortwähr. Schmerzen; kein Icterus. Negativer Befund. Druckschmerz in der Gallenblasengegend.	Gallensteine in der Gallenblase.	17. Octbr. Längsschnitt im rechten Rectus abdominis. Adhäsionen zwischen Netz u. Gallenblase. Viele Steine in der Gallenblase bis Wallnussgrösse. Im Cysticus eine sehr grosser unverschiebbarer. Zugang zum Cysticus sehr eng (Sanduhrform). Cysticotomie. Naht. Ennähung der Gallenblase. Drain. Aethernarkose gut.	Am Operationstage Collaps. Dann geringes Fieber (Bauchdeckeneiterung). Dann gut. Normaler Gallenfluss. Allgemeinbefinden besser. Schmerzen fort.	Am 20. Nov. mit granulirender Wunde entlassen. Sieht blühend aus, isst u. trinkt Alles ohne Schmerzen. Die Abstossung von Seidenfäden aus d. Wunde hat den Verschluss d. Fistel etwas verzögert. Jetzt vorzügliches Allgemeinbefinden, Fistel zu.
2	43 jähr., weibl. Aufnahme am 28. Nov. 1893.	Immer gesund, nie Icterus, Koliken. Mitte October Peritonitis (Dr. Crohn). Allmählich bildet sich im rechten Epigastrium ein faustgros., wenig schmerzhafter, mit der Respiration auf- und absteigender Tumor.	Gallenblasentumor (Empyem d. Gallenblase.)	30. Nov. Incision im r. Rectus abdominis Gallenblase gross, prall, mit Netz u. Magen verwachsen. Lösung. Entleerung des Empyems mit Dieulafoy. Im Cysticus bohnengr. Stein; sehr dicke Wand. Wegen seiner Unverschiebbarkeit Incision. 7 Suturen. Cystostomie. Drain. Verband.	Fieberfreier Verlauf. Geringer Gallenfluss. Steht nach 14 Tagen auf. Nach 3 Wochen Fistel zu.	Am 20. Dec. mit fester Narbe entlassen. Blühende Gesundheit.
3	55 jähr., weibl. Aufnahme am 1. Dec. 1893.	Vor vielen Jahren einen Kolikanfall. Seit 3 Tagen alle Zeichen einer Einklemmung (Fieber, Frost, Icterus, Schmerzen). Dr. Klavehn-Pabstorf stellt die richtige Diagnose auf.	Steine im Cysticus. Acute Cholecystitis (vielleicht eitrige Cholangitis).	3. Dec. Hohes Fieber (40,5° C.). Incision im r. Musc. rect. abd. Beginnende Eiterung in d. Steine enthaltenden Gallenblase. Zahlreiche punktförmige Eiterherde dicht unter der Leberoberfläche. Verklebungen zwischen Leber- und Parietalperitoneum. Abtastung des Choledochus ergiebt negativen Befund. Leber blauroth geschwollen (Eitrige Cholangitis?). Im Cysticus 2 festeingeklemmte, grosse Steine. Cysticotomie. Cholesystostomie. Die aus dem Hepaticus nachfliessende Galle trübe u. flockig.	Die ersten Tage noch Fieber, Schüttelfröste, septisches Aussehen, dann Besserung. Profuser Gallenausfluss. Nur durch die Cysticotomie konnte die Cysticuspassage freigemacht u. die sofortige nothwendige Drainage des Gallensystems ermöglicht werden. Vielleicht wurde dadurch der entzündliche Process in den Gallengängen der Leber coupiert.	Später stellte sich heraus, dass noch Choledochussteine vorhanden waren, die durch Incission des Choledochus entfernt wurden. Darauf Heilung in 3 Wochen (siehe den Nachtrag).

IV. Cholecystektomieen.

Fall I. Frau R., 31jährig, aus Zilly, leidet seit 8 Jahren an „Magenkrämpfen". Im Jahre 1888 war sie 1/4 Jahr bettlägerig. Die folgenden Jahre bekam sie jeden Frühling und Herbst einen schweren Anfall von Gallensteinkolik. Vor Ostern 1893 musste sie 4 Wochen, nach Pfingsten 3 Wochen zu Bett liegen. Der Appetit war in der anfallsfreien Zeit leidlich, der Stuhlgang immer verstopft, Icterus immer nur vorübergehend vorhanden. Viel Kopfschmerzen. Die Koliken sind typischer Natur. Befund ist bis auf Druckschmerz unter den rechten Rippenbogen durchaus negativ: keinen Gallenblasentumor, keine Lebervergrösserung, keinen Icterus.

Operation am 14. Juni 1893. Längsschnitt im rechten Musculus rectus abdominis vom Rippenbogen an circa 10 Cm. nach abwärts. Die Muskelscheide wird gespalten, der Muskel stumpf auseinandergeschoben. Nach Eröffnung der Bauchhöhle präsentirt sich die Leber, deren unterer scharfer Raud mit dem Netz 5 Cm. breit verwachsen ist, und zwar da, wo die Gallenblase liegt. Diese Adhäsionen werden zuerst getrennt, so dass die Gallenblase zum Vorschein kommt. Die untere Fläche derselben ist auf eine Länge von 3 Cm. mit dem Pylorus des Magens verwachsen. Die Trennung der Schwarten ist sehr schwierig. Dabei reisst die Gallenblase an 2 Stellen ein; es entleeren sich aus diesen Löchern Steinchen von Schrotkorngrösse. An einer Stelle der Darmwand findet sich ein incrustirter erbsengrosser Stein, ich wollte ihn eigentlich sitzen lassen, da er mir unschädlich erschien; weil aber der assistirende College behauptete, es handele sich um eine Drüse und nicht um einen Stein, so entfernte ich das Gebilde, welches in der That ein Concrement war, mit der Hohlsonde. Nachdem nun der Magen frei war, handelte es sich darum, die Gallenblase zu versorgen. Dieselbe war im allgemeinen ziemlich geschrumpft, enthielt aber noch mehrere kirschgrosse Steine. Das eine Loch, welches bei der Ablösung der Adhäsionen entstanden war, lag am Hals der Gallenblase, und man konnte sich überzeugen, dass hier die Wand des Organs eitrig infiltrirt war. Eine Verschliessung des Loches durch die Naht wäre geradezu falsch gewesen; die Gallenblasenfistelanlegung war contraindicirt. Ich schritt deshalb zur Entfernung der ganzen Gallenblase. Die Loslösung derselben von der unteren Leberfläche und die Ligatur des Ductus cysticus boten keine erheblichen Schwierigkeiten. Nachdem die Wunde gereinigt und die Bauchhöhle geschlossen war, wurde nach 1 1/2 stündiger Operationsdauer der Verband angelegt.

Der Verlauf war ein vollständig fieberfreier und reactionsloser. Die Heilung erfolgte prompt. Patientin wurde nach 20 Tagen mit einer Gewichtszunahme von 4 Pfund in ihre Heimath entlassen.

Aus dem Operationsbefund konnte man sich ein Bild von dem Verlauf der Krankheit reconstruiren. Die Frau hatte im Jahre 1888 1/4 Jahr zu Bett gelegen und damals, wie mir der behandelnde Arzt, Herr Dr. Herrmann in Wasserleben, nachträglich mitgetheilt hat, eine circumscripte Peritonitis durchgemacht. Die Gallenblase war perforirt; zum Glück hatten sich vorher Verwachsungen gebildet,

welche die übrige Bauchhöhle vor einer Infection schützten. Dass wirklich ein Durchbruch stattgefunden hatte, ging aus dem einen Stein hervor, der sich an der einen Stelle der Darmwand eingebettet hatte. Uebrigens glaube ich, dass die fortwährenden Beschwerden, unter welchen die Frau zu leiden hatte, das ewige Magendrücken, nicht durch die Anwesenheit der Steine bedingt war, sondern lediglich als die Folge der Verwachsungen zwischen Pylorus und unterer Fläche der Gallenblase angesehen werden musste. Sobald Patientin etwas zu sich nahm, traten Zerrungen am Pylorus und der Gallenblase ein und wurden Schmerzen dadurch verursacht.

Wie sehr nothwendig die Operation war, ergab der Befund. Eine innere Medication wäre hier vollständig aussichtslos geblieben. Ich habe lediglich auf die Beschwerden und auf den Verlauf der Krankheit hin operirt, denn die Untersuchung ergab vollständig negative Verhältnisse an der Gallenblase; nur der Druckschmerz unter dem rechten Musculus rectus abdominis war charakteristisch.

Fälle, wie der eben beschriebene, müssen auf jeden Fall operirt werden, wenn sie auch grosse technische Schwierigkeiten bereiten. Die Unmöglichkeit, hier mit der einfachen Cholecystostomie auszukommen, das Vorhandensein der vielen Adhäsionen, die Schwierigkeit ihrer Trennung, die Nothwendigkeit der Totalexstirpation der Gallenblase mit all' ihren Gefahren machen die Prognose in solchen Fällen zu einer wenig günstigen. Es wäre besser, wenn man Gallensteine operiren könnte, ehe es zu derartigen schweren Verwüstungen in der Bauchhöhle kommt, und mancher Arzt, der einer solchen Operation beiwohnt, wird von der Verachtung der Operation bei der Gallensteinkrankheit rasch und sicher geheilt. Es wäre wirklich zu wünschen, dass der Mahnruf Riedel's, frühzeitig bei Gallensteinen zu operiren, nicht ungehört verhalle; aber ich glaube, er bleibt ein frommer Wunsch.

Fall II. Frau D., 32jährig, aus Wegeleben. Dieser Fall hat mit dem vorigen grosse Aehnlichkeit. Denn auch diese Patientin hat im Jahre 1889 eine circumscripte Peritonitis in der Lebergegend durchgemacht. Seit dieser Zeit ist sie überhaupt niemals wieder schmerzensfrei geworden. Seit Anfang Mai muss die Patientin fortwährend zu Bett liegen, hat beständige Magen- und Kreuzschmerzen. Der Befund ist auch hier bis auf den Druckschmerz vollständig negativ: keine Lebervergrösserung, kein Gallenblasentumor, kein Icterus. Die Patientin muss wegen der Schmerzen immer mit gebücktem Oberkörper gehen.

Operation am 31. Mai 1893. Es müssen zahlreiche Verwachsungen zwischen Netz und Leberrand und der mit Steinen gefüllten Gallenblase getrennt werden. Auch der Dünndarm ist an einer circumscripten Stelle mit dem Fundus der Gallenblase innig verwachsen. Die Trennung dieser Adhäsionen bewirkt ein Loch im Darm und eins in der Gallen-

blase. Es handelte sich um eine ausgeheilte alte Gallenblasendünndarmfistel. Das Loch im Darm wird durch Naht geschlossen, die Gallenblase wegen der Morschheit ihrer Wandung exstirpirt. Sie enthält 32 Steine, unter denen sich 6 grössere befinden. In dem grossen Netz sind mehrere erbsengrosse Gallensteine eingeheilt, die ich unberührt lasse.

Die Leberfläche, aus welcher es lebhaft blutet, wird, soviel es möglich ist, übernäht. Vollständiger Verschluss der Bauchhöhle. Dauer der Operation 1 Stunde 20 Minuten. Verlauf tadellos. Patientin steht am 12. Tage auf und verlässt am 21. meine Klinik.

Alle Beschwerden sind vollständig geschwunden, Appetit ist vorzüglich, die Gewichtszunahme macht gewaltige Fortschritte.

Wegen des Lochs im Darm war ich in diesem Fall mit der Nahrungsaufnahme in den ersten 2 Wochen etwas vorsichtig. Ich will hier kurz erwähnen, dass ich bei allen Laparotomirten die ersten 24 Stunden, um das lästige Erbrechen zu vermeiden, nur den Mund mit kaltem Wasser ausspülen lasse, und zwar dürfen sich die Patienten dasselbe nicht selbst nehmen, sondern es wird ihnen immer von der Schwester gereicht. Eisstückchen lasse ich nicht schlucken. Nach 24 Stunden bekommen die Patienten theelöffelweise dünne Mehlsuppe zum Trinken; am 3. Tage etwas Milch, am 4. Tage eine Taubenbouillon, am 5. Tage giebt es Ricinusöl zum Abführen, und dann beginne ich mit Zwieback und leicht verdaulicher, fester Nahrung. Dadurch, dass ich die ersten 24 Stunden dem Magen keinen Tropfen Flüssigkeit zuführe, erreiche ich, dass die Patienten überhaupt nicht mehr brechen. Aus diesem Grunde bin ich auch mit dem Morphium sparsam. Bei schwachem Puls oder collapsartigen Zuständen gehe ich natürlich von dieser strengen Vorschrift ab und verordne die gebräuchlichen Mittel (Sect, Kaffee u. s. w.). Um bei auftretendem Meteorismus den Abgang der Blähungen zu erleichtern, haben mir einige Spritzen Glycerin ins Rectum immer die besten Dienste geleistet. Tritt am 2. Tage noch Erbrechen ein, so schränke ich auch die Darreichung von Mehlsuppe so lange ein, bis das Erbrechen aufgehört hat. Tritt kein Fieber auf, so entferne ich den ersten Verband erst am 10. Tage, nehme die Fäden heraus und lege zur Sicherung der Bauchwunde einen breiten Heftpflasterstreifen um den Leib. Bei ganz glattem Verlauf stehen die Patienten am 12. Tage auf.

Es hat sich also auch in diesem Falle wie in dem vorigen um einen Durchbruch des Gallenblaseninhalts, theilweise in die Bauchhöhle (daher die Steine im grossen Netz), theilweise in einen Abschnitt des Dünndarms (daher die Gallenblasendünndarmfistel) gehandelt. Auch die Beschwerden werden sich mehr auf das Vorhandensein der Verwachsungen, als auf die noch in der Gallenblase zurück-

gebliebenen Steine zurückführen lassen. Ebenso steht es fest, dass von einer Arzneibehandlung hier keine Rede mehr sein, sondern nur eine Operation Hülfe bringen konnte. Diese musste naturgemäss bei der schlechten Beschaffenheit der Gallenblasenwandung in der Exstirpation des Organs bestehen. Eine Cholecystostomie wäre viel umständlicher und auch gefährlicher gewesen.

Fall III. Frau H., 31jährig, aus Gross-Quenstedt.

Die sehr elende, abgemagerte Patientin hat vor 9 Jahren unter hohem Fieber, Erbrechen und Schmerzen eine Entzündung in der oberen Bauchgegend durchgemacht. Seitdem ist sie nie wieder recht gesund gewesen. Sie litt oft an Magenkrämpfen, welche sie, jedes Jahr 2 mal, derartig heimsuchten, dass sie 4 Wochen lang das Bett hüten musste. Ihren Haushalt konnte sie schon seit langen Jahren nicht mehr besorgen. Seit Februar 1893 ist sie wieder bettlägerig; nach einem sehr schweren Anfall von Magenkrampf bekam sie eine wallnussgrosse Geschwulst in der Mittellinie zwischen Schwertfortsatz und Nabel, welche von den verschiedenen Aerzten verschiedenartig gedeutet wurde. Die Geschwulst wurde mit der Zeit grösser und weicher, und als ich die Patientin sah, war die Oberfläche des fluctuirenden Tumors geröthet. Es handelte sich um einen Abscess. Ich dachte sofort an einen Durchbruch der Gallenblase, also an eine in Entstehung begriffene Gallenblasenbauchdeckenfistel. Es konnte sich natürlich um alle möglichen anderen Dinge handeln, um einen tuberculösen Process oder eine vereiterte Hernie der Linea alba und andere krankhafte Zustände.

Am 13. Juni 1893 spaltete ich den Abscess und entleerte grosse Mengen Eiter. Nachdem die Tiefe der Wunde mit dem Löffel ausgekratzt ist, führe ich eine Sonde ein, welche 8 Cm. weit nach rechts nach der Gegend der Gallenblase vordringt. Obgleich ich keinen Stein fühle, ist es mir zweifellos, dass es sich um eine Gallenblasenfistel handelt. Die Schmerzen sind durch die Incision gelindert, aber nicht vollständig gehoben; besonders die Magenbeschwerden dauern an. Die Eiterfistel wird zu einer Schleimfistel, in welche ich am 20. Juni einen dicken Laminariastift einlege. Nach Entfernung desselben quollen wiederum grosse Mengen Schleim hervor, aber einen Stein fühlt die eingeführte Sonde nirgends. Da Patientin wenig bemittelt ist, die Angehörigen auf eine baldige Heilung dringen, und sie selbst den Wunsch hat, so schnell wie möglich geheilt zu sein, da die Beschwerden von Seiten des Magens nach wie vor weiterbestehen, schreite ich am 30. Juni zur Operation, um die Verhältnisse klar zu legen. Die Schleimfistel wird gereinigt und mit Gaze verstopft. Schnitt im rechten Rectus abdominis vom Rippenbogen an 10 Cm. nach abwärts. Das Peritoneum parietale ist sehr verdickt. Ein Convolut von Adhäsionen kommt zum Vorschein. Der Magen ist mit der vorderen Bauchwand, da wo die Gallenblasenfistel sich befindet, flächenhaft verwachsen; die Lösung gelingt auf stumpfe Weise. Der Pylorus ist an der Gallenblase so fest adhärent, dass die Trennung nur mit dem Messer möglich ist. Dabei giebt es ein Loch in die morsche Gallenblase. Ihre Erhaltung erscheint mir unzweckmässig, und ich beschliesse die Totalexstirpation. Zu diesem Zweck ist die Ablösung der Gallenblasenfistel nöthig, und

da hierzu der Längsschnitt nicht genügend Platz schafft, füge ich zu diesem einen Querschnitt, welcher unterhalb der Gallenblasenfistel den linken Musculus rectus abdom. durchtrennt. Der Querschnitt ist ca. 6 Cm. lang. Es folgt die Ablösung der Gallenblase von der vorderen Bauchwand und ihre Isolirung bis zum Ductus cysticus. Derselbe ist obliterirt; ein Stein wird in ihm nicht entdeckt. Ligatur des Ductus cysticus und Verschluss der Bauchhöhle. Dauer der Operation 2½ Stunden. Der Verlauf war durch eine rechtsseitige Pneumonie gestört. Von Seiten des Peritoneum trat nicht die geringste Reaction ein. Die Fäden wurden am 10. Tage entfernt, die ganze Wunde war per primam geheilt. Auch das Loch in der Bauchwand, das nach Ablösung der Gallenblase zurückblieb, war zugeheilt. Die Frau hat keine Magenschmerzen mehr und fühlt sich wohl. Nur lässt sich bei der Kürze der Zeit noch kein bestimmtes Urtheil über die Wirkung der Operation auf den Allgemeinzustand abgeben.[1])

Die Frau hat also eine Entzündung der Gallenblase durchgemacht, welche zur Verlöthung derselben mit der vorderen Bauchwand und zur schliesslichen Perforation in die Bauchdecken führte. Wenn auch kein Stein gefunden wurde, so ist doch anzunehmen, dass die Cholelithiasis die Ursache des Empyems war, obgleich das, wie bekannt, nicht immer der Fall zu sein braucht. Die Schleimfistel konnte entweder durch einen Stein im Ductus cysticus oder durch die Obliteration dieses Ganges bedingt sein. Die Beschwerden, welche Patientin hatte, waren wiederum besonders durch die Verwachsungen bedingt.

Die 3 Fälle von Exstirpation der Gallenblase sind sich nicht nur in Bezug auf den pathologisch-anatomischen Befund, sondern auch auf den Verlauf der Operation ausserordentlich ähnlich.

In allen 3 Fällen handelt es sich um ulcerative Processe in der Gallenblasenwandung und um ausgedehnte Verwachsungen zwischen Darm und Magen einerseits und Gallenblase andererseits. Zudem war es in keinem Falle möglich, die schonende Operation der Fistelanlegung zu machen, ja in einem Falle musste die bestehende äussere Fistel, welche ich sonst so verehre, vernichtet werden. In keinem Fall hatte die Natur die von ihr selbst eingeleitete Heilung (Perforation nach aussen resp. in den Darm) beendet, und mein Respect vor der so oft gepriesenen Naturheilung ist durch diese Fälle wahrlich nicht erhöht worden. Hätte hier der Mensch mit seinen geringen Kräften nicht nachgeholfen, so hätten die Patienten ihre Beschwerden behalten, wenn sie auch einer unmittelbaren Lebensgefahr nicht mehr ausgesetzt waren. Aber wir Chirurgen operiren heute nicht nur wegen der drohenden Todesgefahr, sondern auch oft genug wegen der quä-

1) Patientin hat 25 Pfund Gewicht zugenommen, sieht blühend und gesund aus, verrichtet schwere Feldarbeit (Anmerk. während der Correctur).

lenden Beschwerden — ich würde für die ganze Kunst danken, wenn wir nur die „Indicatio vitalis" im Auge haben dürften.

V. Cystendysen.

Eröffnung, Verschliessung und Versenkung der Gallenblase habe ich in 2 Fällen ausgeführt. Es waren Patienten mit hochgradigen Gallenblasenkoliken, durch Adhäsionen zwischen Colon und Gallenblase hervorgerufen. Da ich weiss, wie schwer es ist, Steine durch die Gallenblasenwand hindurchzufühlen, da ich ausserdem der Meinung bin, dass man bei irgendwie verdächtigem Inhalt der Gallenblase die Cystostomie machen soll, eröffne ich immer die Gallenblase. In Zukunft werde ich sie auch immer einnähen, also vollständig von der idealen Operation abgehen. In meinen beiden Fällen war zwar der Gallenblaseninhalt unverdächtig, aber es konnte doch irgendwo ein Stein stecken, den man bei aller Sorgfalt des Absuchens nicht entdeckte. Vor einem Platzen der Gallenblasennaht fürchte ich mich nicht; wer ordentlich und nur in gesunden Gallenblasenwandungen näht, wird ein Nachlassen der Naht nie erleben; aber ich habe in einigen Fällen, wo trotz der heftigsten Koliken keine Steine in der Gallenblase waren, durch die Drainage einen so wohlthuenden Einfluss auf das Allgemeinbefinden beobachtet, dass mir eine gründliche Gallenentleerung so vorkommt, wie dem alten Arzt ein Aderlass. Ich kann diese Behauptung durch wissenschaftliche Beobachtungen nicht begründen, es kann auch sein, dass es sich um Zufälligkeiten handelt, da ich aber nie einen Unglücksfall mit der Cystostomie erlebt, die Fisteln immer zum Verschluss kamen, die Drainage der Gallenblase sehr günstig auf das Befinden der Patienten einwirkte, werde ich auch bei Fällen, in denen Adhäsionen da sind und keine Steine sich befinden, die Einnähung der Gallenblase machen; die Hauptsache bleibt immer der gute Erfolg; wodurch der erzielt wird, wissen wir gar oft nicht: ich gebe mir wahrlich alle Mühe, dahinter zu kommen.[1])

Fall 1. Frau M., 45jährig, aus Badersleben.

Die Patientin ist schon seit vielen Jahren sehr krank. Sie klagt über fortwährende Schmerzen in der Lebergegend; Erbrechen und Aufstossen waren an der Tagesordnung. Die Leber war erheblich vergrössert, die Gegend der Gallenblase ausserordentlich schmerzhaft. Ausserdem bestand Emphysem, Bronchitis mit reichlichem Auswurf, und eine nicht unbedeutende Magenerweiterung. Die Jahre lang erfolglos angewandte innere Medication forderte zu einem chirurgischen Eingriff auf. Am 25. April 1893 eröffnete ich durch einen Längsschnitt im rechten Rectus abdominis die Bauchhöhle; die Gallenblase war durch reichliche Adhä-

1) Siehe die Bemerkungen im Nachtrag über „Atonie der Gallenblase" auf S. 384.

sionen mit dem Duodenum verwachsen. Wie im ersten Fall meiner früheren Abhandlung bestand eine Duodenalstenose mit consecutiver Magenerweiterung. Die Verwachsungen wurden theils stumpf, theils mit der Scheere getrennt. Da nach Eröffnung der Gallenblase sich Steine nicht vorfanden und ihr Inhalt normal war, stand ich von der anfangs geplanten Fistelanlegung ab und nähte die Gallenblase wieder zu. Die Bauchwunde wurde durch tiefe und oberflächliche Nähte geschlossen.

Der Verlauf war die ersten 48 Stunden ein ganz guter, dann stellte sich eine Pneumonie im rechten unteren Lungenlappen ein, welcher die Patientin am 29. April erlag.

Ich glaube bestimmt, dass die bei der Chloroformnarkose sich entwickelnden Dämpfe (ich operirte Abends bei Gaslicht) die schon bestehende Bronchitis verstärkt und die Pneumonie verschuldet haben.

Die Section ergab keine Spur von Peritonitis; die Magenerweiterung war immer noch eine hochgradige; Verwachsungen wurden nirgends mehr gefunden. Ueber den Zustand des Herzens und der Lunge kann ich keinen Aufschluss geben, da nur die Section der Bauchhöhle von den Angehörigen gestattet wurde.

Ich habe die Ueberzeugung, dass durch eine Arzneibehandlung und Magenausspülung, welche Monate lang ohne jeden Erfolg angewandt worden war, in diesem Fall keine Heilung erzielt werden konnte; nur ein operativer Eingriff konnte helfen. Doch war auch dieser bei dem elenden Kräftezustand der Patientin und bei der mangelhaften Beschaffenheit der Athmungsorgane leider nicht von dem erwünschten Erfolge begleitet.

Ein zweiter Fall von Cholecystendyse betrifft den 31jährigen Cigarrenarbeiter Sp. aus Halberstadt. Derselbe leidet schon seit vielen Jahren an den heftigsten Kolikanfällen, so dass er endlich selbst dem behandelnden Arzt eine Operation vorschlägt. Ich fand bei der Operation am 14. October 1893 nach dem gewöhnlichen Längsschnitt im rechten Musc. rect. abdomin. straffe Verwachsungen zwischen Fundus der Gallenblase und Quercolon, die ich löste. Die Gallenblase wurde auf ihren Inhalt revidirt, da ich keine Steine fand, nähte ich sie wieder zu und versenkte sie. Fieberfreier Verlauf. Entlassung am 5. November in voller Gesundheit.

Seitdem völlig frei von Beschwerden[1]) (vgl. die Beobachtungen von Riedel, Gersuny, Lauenstein).

VI. Zwei Laparotomieen wegen Schleimfistel.
(Abknickung des Ductus cysticus durch Adhäsionen).

In der Literatur sind derartige Fälle (s. nachstehende Tabelle) kaum bekannt; hat ein Patient eine Schleimfistel, so ist gewöhnlich ein Stein im Cysticus vorhanden oder es soll der Cysticus obliterirt sein. Das Letztere habe ich nur ein Mal beobachtet. Ich habe, da ich in einigen Fällen keine Steine fühlte, mit der Möglichkeit einer Obliteration gerechnet; nachträgliche Operationen haben mir bewiesen, dass eine solche nicht

1) Vollständig gesund geblieben; vergl. die Fälle des Nachtrags.

vorlag. Ich will natürlich nicht bestreiten, dass der Cysticus obliteriren kann: ich glaube nur, dass dieser Vorgang öfters angenommen wird, als er in der That besteht.

Soll man derartige Fälle, wie die nebenstehenden, überhaupt operiren? Die Frauen hatten wenig Beschwerden — die eine gar nicht — nur das Verbinden war ihnen lästig. Ich operire sie immer 1. weil die Heilung erst dann eingetreten ist, wenn die Fistel zu ist; 2. so lange die Fistel auf ist, kann eine Infection von aussen her in das Gallensystem eindringen; 3. da es sich um einen Verschluss des Cysticus durch Stein, den man sehr oft überhaupt mit der Sonde nicht fühlen kann, handeln kann, muss man eingreifen, weil der Stein noch viel Schaden anrichten kann (er kann perforiren oder in den Choledochus rutschen). Ist es nicht besser, die Cystektomie zu machen? Die Cysticotomie ist meiner Meinung ein

Nr.	Alter, Geschlecht, Aufnahme	Anamnese, Status	Diagnose	Operativer Befund	Verlauf	Ab- und Ausgang
1	38jähr., weibl. 24. Juli 1893. Fall XI meiner früheren Arbeit.	12. November 1892 Cystostomie. Gallenfistel bald zu. Anfang 1893 wieder Aufbruch. Schleimfistel (noch ein Stein?). Zur Beseitigung wird eine Operation vorgeschlagen, da auch wieder Magenbeschwerden vorhanden sind.	Schleimfistel.	Hakenschnitt. 26 Juli 1893. Längsschnitt in der Mittellinie; Querschnitt 3 Finger breit unter d. Fistel. Im Cysticus kein Stein. Eine scharfe Adhäsion zwischen Cysticus und Magen wird getrennt; sofort fliesst Galle aus der Fistel. Schluss der Bauchwunde.	Fieberfrei. Mässige Gallensecretion. Fistel schliesst sich bald. Entlassen am 15. August.	Hat sich nur einmal wieder vorgestellt, fühlt sich wohl und gesund.
2	42jähr., weibl. 8. Oct. 1893. 17. Fall unter den Cystostomieen. s. S. 370.	Bei der ersten Operation hatte ich das Gefühl, als ob zwei Steine im Cysticus steckten. Der eine ging später ab; es blieb eine Schleimfistel, die die Frau nicht belästigte.	Schleimfistel.	10. Octob. Längsschnitt in der Mittellinie vom Proc. xiph. bis zum Nabel. Wegen der Adhäsionen, vom Cysticus zum Netz gehend. Trennung. Gallenblase gut erhalten. Cysticus leer. Schluss d. Bauchwunde. Es fliesst sofort Galle.	Fieberfreier Verlauf. Geringe Secretion. Heilung mit fester Narbe.	Mitte December in blühender Gesundheit vorgestellt. Fistel fest zu. Keine Beschwerden mehr.

leichterer und ungefährlicherer Eingriff, ich würde zur Ektomie nur greifen, wenn die Gallenblasenwand selbst krank ist. Ich empfehle für solche Operationen den Schnitt in der Linea alba, eventuell mit einem Querschnitt unterhalb der Fistel. Das giebt einen sehr guten Einblick in die Bauchhöhle. Um ein Wiederentstehen von Adhäsionen zu vermeiden, lege ich nie Gaze ein, das macht nur noch mehr Verwachsungen. Eine schonende Operation, Vermeidung aller Antiseptica ist die Hauptsache. Vor Schluss der Wunde muss die Bauchhöhle recht trocken sein. Früher konnte man bei Schleimfisteln, wenn man überhaupt ihre Entfernung wünschte, nur noch die Ektomie anwenden; durch die Einführung der Cysticotomie kann man diese Operation vermeiden (eine Cysticotomie in Verbindung mit Totalextirpation hat Lindner (Berliner klin. Wochenschrift. 1892. Nr. 11. S. 238—240) gemacht. Ich hätte in diesem Fall nur die Cysticotomie gemacht, die Gallenblase erhalten und eingenäht. Die Cysticotomie kürzt die lange Behandlung, die man nicht mit Unrecht der Cystostomie vorzieht, wesentlich ab; gelingt es sofort, den Gang frei zu machen, so können die Patienten am 14. Tage aufstehen und am 20. Tage die Klinik verlassen. Die Nachbehandlung ist so einfach, dass sie die Leute selbst ausführen können; ich gebe ihnen kein Antisepticum in die Hand, sondern schreibe ihnen vor, dass sie als Verbandwasser abgekochtes Wasser benutzen. Eventuell übernimmt das Verbinden der betreffende College, der mir den Fall überwies; sie stellen sich dann alle 8 Tage mir vor, und so erreiche ich es in den meisten Fällen, dass die Nachbehandlung der Cystostomie nicht mehr Zeit in Anspruch nimmt, wie jede andere Laparotomie. Das Ausnahmen vorkommen, ist klar — nach v. Winiwarter's und Riedel's Indicationsstellung würden auch diese Ausnahmen schwinden.

VII. Probelaparotomieen.

Fall I. 62jähriger Landwirth Sch. aus Osterwiek.

Der Patient hat im Sommer 1892 viel an Durchfall gelitten und bekam dann Anfälle von Gallensteinkoliken. Im Juli trat Icterus auf, der indess in seiner Intensivität häufig wechselte. Ostern 1893 musste sich Patient wegen heftiger Koliken zu Bett legen, ebenso zu Pfingsten. Die Untersuchung des hochgradig ikterischen Patienten ergab eine grosse Leber, die Gallenblase wurde nicht gefühlt. Meine Diagnose lautete auf Gallensteine; doch machte ich bei dem vorgeschrittenem Alter des Patienten den behandelnden Arzt, Herrn Dr. Bernstein in Osterwiek, auf die Möglichkeit eines Tumors aufmerksam. Am 2. Juni 1893 eröffnete ich durch einen Längsschnitt im rechten Rectus abdominis die Bauchhöhle und fand viele Verwachsungen zwischen Leber und Netz. Die Gal-

lenblase war zu einem kirschgrossen Purzel geschrumpft, von Steinen leer. Der Pankreaskopf war erheblich verdickt, die Drüsen der Porta hepatica verhärtet. Es handelte sich zweifelsohne um ein Pankreascarcinom. Wegen der Kleinheit der Gallenblase war eine Cholecystenterostomie unmöglich. Ich habe natürlich alle Adhäsionen zwischen Gallenwegen und Darm resp. Netz gelöst, wobei eine ziemlich starke venöse Blutung auftrat, und nachdem ich mich überzeugt hatte, dass auch der Choledochus von Steinen frei war, die Bauchhöhle geschlossen.

Der Verlauf war insofern merkwürdig, als der Patient sich erholte und bei seiner Entlassung circa 5 Wochen nach der Operation viel weniger ikterisch war, wie vorher. Ob zu dieser Besserung die Lösung der Adhäsionen beigetragen hat? Ich würde mich freuen, wenn ich mich in meiner Diagnose Pankreaskrebs geirrt hätte, aber ich glaube nicht, dass sich der pathologische Befund, besonders an den verhärteten Drüsen, anders erklären lässt.[1])

Fall II. Frl. Sch., 38jährig, aus Bellleben bei Halle.

Die Patientin wurde mir von dem behandelnden Arzt mit der Diagnose Gallensteine überwiesen. Die Angaben der Patientin waren wenig prägnant. Vor allen Dingen wurden die Schmerzen bald rechts, bald links von der Mittellinie localisirt. Die Dame sah ziemlich anämisch aus, hatte nach jeder Mahlzeit die heftigsten Beschwerden, die rigoroseste Diät hatte nichts genützt. Die Probelaparotomie ergab am 9. Mai 1893 ein auf dem Boden eines Ulcus ventriculi entstandenes Carcinom. Dasselbe sass an der kleinen Curvatur, die Drüsen im Omentum minus waren bereits inficirt. Eine radicale Operation war deshalb contraindicirt, eine Gastroenterostomie wegen Nichtbetheiligung des Pylorus unnöthig. Deshalb wurde die Bauchhöhle geschlossen. Der Verlauf war ein befriedigender. Patientin wurde wenig gebessert am 4. Juni in ihre Heimath entlassen.[2])

Die Fälle von 8. Gallenfistelverschliessung,
9. Eröffnung eines Gallenbauchdeckenabscesses,
10. Wiedereröffnung geschlossener Gallenfisteln

haben schon im Obigen ihre Erledigung gefunden.

Ich bin am Schluss meiner Arbeit. Die obigen Erfahrungen sind die Ergebnisse vieler Mühen und Sorgen, aber wenn ich heute am Sylvesterabend des Jahres 1893 auf die Erfolge und Misserfolge meiner Gallensteinoperationen dieses Jahres zurückblicke, so kann ich einerseits mit grosser Zufriedenheit meiner oft sehr schweren Ein-

1) Patient stellte sich im November im besten Wohlbefinden vor, Icterus war nur noch mässig Auch heute noch geht es dem Patienten gut; es ist also doch möglich, dass nur die Verwachsungen am Choledochus an dem Icterus schuld waren, und dass der Process im Pankreaskopf resp. in dem portalen Drüsengewebe als ein chronisch-entzündlicher aufzufassen ist.

2) Ich weiss nicht, was aus ihr geworden ist.

griffe gedenken, andererseits kann ich aber auch das demüthige Bekenntniss nicht unterdrücken, dass ich oft genug vor manchem räthselhaften Fall stand, dessen diagnostische Schwierigkeiten mir so recht klar machten, dass „unser Wissen Stückwerk" ist. Je öfter ich aber Gallensteine operirte, um so mehr sah ich ein, dass sie noch viel zu selten Object chirurgischer Thätigkeit sind: Die inneren Kliniker werden — das ist meine feste Ueberzeugung — schon noch zu der Einsicht kommen, dass ohne den Chirurgen in vielen Fällen die Behandlung der Gallensteinkrankheit unmöglich ist. Hat doch der „neue Curs" in der Therapie der Cholelithiasis schon grosse Erfolge zu verzeichnen, der alte kann in seiner Ohnmacht die neue kräftig vorwärtsdringende Richtung nun nicht mehr aufhalten.

Was ist das Ergebniss meiner Beobachtungen und Erfahrungen?

Am meisten lege ich darauf Werth, dass von den 36[1] *Patienten, bei denen es sich nur um Steine in der Gallenblase handelte und welche ein- oder zweizeitig cystostomirt wurden, keiner gestorben ist:*

Die Gallenblasenfistelanlegung ist also im Grossen und Ganzen als eine ungefährliche Operation zu betrachten; in allen Fällen ist Heilung eingetreten, nur in einem einzigen Falle ist eine Gallenfistel zurückgeblieben, welche der Patientin aber so wenig Beschwerden macht, dass sie sich zur Verschliessung derselben nicht bewegen lassen will.[2])

Fasse ich meine in dieser Arbeit niedergelegten Ansichten kurz zusammen, so komme ich zu folgenden Schlüssen:

1. Es werden viel zu wenig Gallensteinoperationen gemacht; vor allen Dingen soll man „frühzeitig" operiren.

2. Viele Gallensteinleidende gehören nicht nach Karlsbad, sondern in eine chirurgische Klinik.

3. Das Publikum muss über die Gefahren der Gallensteinkrankheit aufgeklärt werden; der Arzt darf mit einer nothwendigen Operation nicht zu lange säumen.

4. Der Verlauf der Krankheit und die Intensität der Beschwerden entscheiden oft über die Nothwendigkeit einer Operation.

5. Diese kann sehr nöthig sein, obgleich Icterus, Leberschwellung und Gallenblasentumor fehlen; auch die Schmerzen brauchen nicht typische Gallensteinkoliken zu sein.

6. Bei langdauernden Magenbeschwerden (z. B. Magenerweiterung),

---

1) Im Ganzen habe ich bis jetzt (3. April 1894) 49 Cystostomieen ausgeführt; von solchen Patienten, die frei von Complicationen (eitrige Cholangitis, Carcinom) waren — und ihre Zahl beträgt 45 — ist nicht nur kein einziger gestorben, sondern sind sämmtlich ohne Fisteln.

2) Die Fistel hat sich auch in diesem Fall noch nachträglich geschlossen.

besonders sogenannten „Magenkrämpfen", lasse man die Möglichkeit von Gallensteinen und das Vorhandensein einer Hernia lineae albae nicht aus dem Auge. Viele Patienten werden auf Magengeschwüre behandelt — und haben Gallensteine.

7. Der Riedel'sche zungenförmige Fortsatz ist in vielen Fällen von Hydrops der Gallenblase vorhanden; er giebt nicht selten Veranlassung zur Verwechslung mit einer rechtsseitigen Wanderniere.

8. Gallensteinkoliken sind oft die Folge einer Entzündung der Gallenblase, der damit verbundene Icterus beruht auf Verschwellung der Schleimhaut in den Gallengängen.

9. Adhäsionen, besonders zwischen Gallenblase und Pylorus ventriculi, machen, auch wenn die Steine längst entleert sind, kolikähnliche Beschwerden.

10. Zur Entfernung von Steinen aus der Gallenblase genügt die Cholecystostomie; bei richtiger Anwendung der Operation bleiben keine Fisteln zurück.

11. Die Adhäsionen müssen, so weit das möglich ist, gelöst werden.

12. Die ideale Methode mit ihren Modificationen ist zu verwerfen.

13. Die Totalexstirpation kommt nur wegen der schlechten Beschaffenheit der Gallenblasenwand (Carcinom, Ulcerationen u. s. w.), nicht wegen der in der Gallenblase enthaltenen Steine in Betracht; auch bei kleinem, geschrumpften Organ ist oft das Riedel'sche oder Lauenstein'sche Verfahren unanwendbar, und ist dann die Cystektomie indicirt.[1])

14. Choledochussteine sind durch Incision des Choledochus zu entfernen.

15. Cysticussteine müssen unter gewissen Bedingungen durch Incision des Cysticus entfernt werden.

16. Der chirurgische Eingriff ist oft ungefährlicher, als die Arzneibehandlung, resp. das Abwarten und Aufschieben der Operation.

17. Ein Recidiv habe ich noch nicht beobachtet.

18. Gallensteinoperationen dürfen nur in klinischen Instituten ausgeführt werden.

19. Nur in der Abdominalchirurgie bewanderte Aerzte können Gallensteinoperationen vornehmen.

Ich bin mir wohl bewusst, dass ich durch die obigen Mittheilungen und die aus diesen abgeleiteten Schlüsse das Thema der Gallensteinchirurgie nicht erschöpfe. Wer sich eingehend über die nöthigen

1) Man kann auch die Gallenblase incidiren, die Oeffnung, soweit es möglich ist, mit dem Peritoneum parietale vereinigen. Die nicht abzuschliessenden Stellen der Bauchhöhle werden durch sterile Gazestreifen geschützt, die Gallenblase selbst wird mit einem langen Drainrohr versehen (vgl. 17. Fall unter den Cystostomieen auf S. 354).

Fragen orientiren will, dem empfehle ich die beiden schon öfters citirten Bücher von Riedel und Courvoisier. Es kam mir vor allen Dingen darauf an, das casuistische Material zu vermehren, die praktischen Aerzte von der Nothwendigkeit und der Ungefährlichkeit der Gallensteinoperation zu überzeugen, den Fachchirurgen diesen und jenen technisch interessanten Fall mitzutheilen und über die Auswahl der Operationsmethode meine Ansicht zu äussern.

Ausserdem hielt ich zur Förderung der Gallenblasenchirurgie ein offenes, ernstes Wort für nöthig, und ich habe deshalb nirgends mit meiner Meinung zurückgehalten, wo es gilt, mit einer althergebrachten Sitte zu brechen und thörichte Vorurtheile aus der Welt zu schaffen.

Ich betone noch einmal mit allem Nachdruck: *Jeder Arzt sollte in jedem Fall von Gallensteinleiden die Nothwendigkeit der Operation erwägen und nicht gleich und ausschliesslich eine Karlsbader Cur verordnen. Die Chirurgen sollten sich noch viel mehr der Gallenblasenchirurgie annehmen und sich vor allen Dingen in Einem — in der Auswahl der Operationsmethode — einigen. Beide — innerer Arzt und Chirurg — sollten sich gegenseitig in ihren Bestrebungen unterstützen, die Indicationen zur medicamentösen resp. chirurgischen Behandlung feststellen, die diagnostischen Schwierigkeiten zusammen erwägen — dann würde mancher Gallensteinpatient vor Krankheit, Schmerzen und Tod bewahrt.*

Nun — es mag kommen, wie es will — mein Bestreben wird bleiben, die Gallenblasenchirurgie nach Kräften weiter zu pflegen: meinen Kranken hoffentlich zum Segen, den Freunden der Gallenblasenchirurgie zur fortbildenden Anregung, den Feinden derselben zur belehrenden Bekehrung!

NACHTRAG.

Durch die Operation weiterer 9 Fälle in den Monaten Januar und Februar d. J. bin ich um manche Erfahrung reicher geworden. Vor allen Dingen habe ich meine oben oft ausgesprochene Ansicht bestätigt gefunden, dass der Chirurg noch viel zu wenig und oft zu spät zur Behandlung der Gallensteinkrankheit, resp. deren Folgen zugezogen wird. Ich habe schon öfters Gelegenheit genommen, die Ursachen dieser Thatsachen zu besprechen, und ich würde nicht darauf zurückkommen, wenn ich nicht durch eine Unterhaltung, die ich erst kürzlich mit einem Arzte hatte, dazu veranlasst wurde. Vor wenigen Tagen erzählte mir nämlich ein junger College, der circa vor einem Jahre sein Staatsexamen bestanden hatte, dass er

in der chirurgischen Klinik, die er besuchte, niemals etwas von einer chirurgischen Behandlung der Cholelithiasis gehört, geschweige denn von einer Gallensteinoperation etwas gesehen habe. Ich erlaubte mir, den Collegen, der durch Fleiss und Strebsamkeit sich immer ausgezeichnet hatte, in Betreff der Entstehung der Koliken, des Icterus u. s. w. etwas zu examiniren. In der That hatte er über die Ursachen der sogenannten „Gallensteinkoliken" noch die alten Ansichten, er kannte nur die Steinincarceration im Choledochus. Er sprach, da ihm die Lehre von der Gallensteinkrankheit nur aus der inneren Klinik bekannt war, mit geradezu hingebender Liebe von den Erfolgen des Karlsbader Salzes, des Olivenöls, des salicylsauren Natron und betrachtete die Operation als ein „ultimum refugium". — So waren die Ansichten eines Arztes, der erst kürzlich sich an den Brüsten der Wissenschaft vollgesogen hatte. Wie kann es also Wunder nehmen, wenn Aerzte, die schon lange in der Praxis stehen, von dem „neuen Curs" in der Gallensteintherapie nichts wissen. Die Publicationen, die über die chirurgische Behandlung der Gallensteinkrankheit erscheinen, sind noch so vereinzelt und gewöhnlich auch nicht für die Interessen der Praktiker, sondern für die der Chirurgen geschrieben. So kann man von der jetzigen Generation der Aerzte kaum erwarten, dass sie die richtige Ansicht über die Cholelithiasis und ihre Beseitigung in der nächsten Zeit sich aneignen wird. Erst muss es — wie Riedel ganz richtig sagt — zu einer Verständigung zwischen den Chirurgen und internen Klinikern, besonders den Universitätslehrern kommen. Ihre Anschauungen sind maassgebend für die zukünftige Generation der Aerzte, von ihnen hängt es ab, ob die Behandlung der Gallensteine in die richtigen Bahnen geleitet werden wird oder nicht, da sie das Material in den Händen haben." — Und doch glaube ich, dass die internen Kliniker sich nicht so leicht zu der Riedel'schen Indicationsstellung bekehren lassen, aus dem einfachen Grunde, weil sie nicht selbst operiren, oder nur selten den Operationen beiwohnen. Und nur dadurch — ich habe das schon oben betont — bekommt man ein Urtheil über die Leistungsfähigkeit und Nothwendigkeit des chirurgischen Eingriffs. Meinen Operationen wohnt häufig ein College bei, der Jahre lang Assistenzarzt an einer berühmten inneren Klinik war, und denen meine chirurgischen Eingriffe bei der Cholelithiasis in der ersten Zeit ein Greuel waren. Jetzt ist er ganz anderer Ansicht geworden, er bedauert mit mir, dass Arzt und Patient sich so spät zu einer Gallensteinoperation entschliessen. Ich habe es jetzt ja in meinem Bezirk erreicht, dass die Mehrzahl der Aerzte zur rechten Zeit den Patienten

eine Operation anrathen, und die Erfolge, die ich erzielt, bestimmen Manchen, meine Klinik freiwillig — oft gegen den Willen einiger meinen Bestrebungen feindlich gesinnter Aerzte — aufzusuchen.

So wenig ich also verhältnissmässig klagen kann, so sehr muss ich mich wundern, dass anderwärts so selten Gallensteinoperationen gemacht werden. Ich habe trotz der grossen Anzahl von chirurgischen Eingriffen wegen Cholelithiasis niemals zum Messer gegriffen, um ein Tiefertreten von Steinen in die Gänge zu verhüten — immer waren die Beschwerden so hochgradig, die innere Therapie so erfolglos, dass eine Operation absolut nöthig war. Ich habe mir nach jeder Operation die Frage vorgelegt, ob eine innere Behandlung irgend welche Aussicht auf Erfolg gehabt hätte. — Immer musste ich sie — bis auf einen Fall — nach ruhiger, objectiver Ueberlegung verneinen. Ich würde mir gewiss nicht die viele Arbeit und die grossen Sorgen machen, die jede Laparotomie mit sich bringt, wenn ich glaubte, durch interne Medication etwas erreichen zu können.

Es wäre gewissenlos, ein Menschenleben auf das Spiel zu setzen, wenn durch ein Glas Olivenöl eine Operation zu umgehen wäre. Ich gehöre nicht zu Denen, die der Furor operativus blind und taub macht — aber in der Behandlung der Gallensteinkrankheit bleibe ich bei meiner Ansicht: das Bestreben des inneren Arztes, die Gallensteine zu entfernen, d. h. in den Darm zu treiben, ist ein gefährliches Beginnen, da er nicht wissen kann, wie gross die Steine sind, ob sie sich nicht eventuell einklemmen können. Die Operation des Chirurgen — die Verlöthung der Gallenblase mit der Bauchwunde, die äussere Fistelbildung — ist wenigstens für den aseptisch geschulten Chirurgen, der einem gut eingerichteten Krankenhause vorsteht, ein ganz ungefährlicher Eingriff, besonders dann, wenn man frühzeitige Operationen im Sinne Riedel's vornehmen könnte. All' die Gefahren, denen der Patient ausgesetzt ist, wenn er sich nicht bei Zeiten operiren lässt, sind so mannigfaltige, dass die Gefahr des operativen Eingriffs kaum in Frage kommt. „Eine derartige Anschauungsweise erscheint — kann ich mit v. Winiwarter sagen — im ersten Moment als übertrieben und ungerechtfertigt. Die Nichtchirurgen werden auf die günstigen Wirkungen hinweisen, welche man durch eine rationelle medicamentöse Therapie bei Gallensteinkranken erzielt, und sich immer wieder darauf stützen, dass verhältnissmässig grosse Gallensteine auf natürlichem Wege abgehen können und auch wirklich abgehen. Kann aber irgend Jemand, auch der umsichtigste Arzt, bei einem Kranken mit Gallensteinkoliken garantiren, wie der Anfall, der in der gewöhnlichen Weise begonnen hat, ausgehen werde?

Das Sprichwort sagt: Der Krug geht so lange zum Brunnen, bis er bricht, und die Gallensteinkoliken können wiederholt ohne Unfall ertragen werden, bis zuletzt doch dauernde Gallenretention eintritt oder eine Perforation der Gallenwege erfolgt. Und wenn Gallensteine durch den Darm abgegangen sind, sei es spontan, sei es nach einer Cur, wer kann verbürgen, dass nichts mehr in den Gallenwegen zurückgeblieben ist, und dass das Resultat der Cur etwas Anderes als einen momentanen Erfolg bedeutet?" Der Lütticher Chirurg hat ganz in meinem Sinne gesprochen; je mehr ich operire, um so mehr komme ich zu der Anschauung, dass die Behandlung der Gallensteinkrankheit dem Chirurgen in erster Linie zufallen sollte. Wir sind nur eine solche Anschauungsweise nicht gewohnt, und es fällt uns schwer, uns in dieselbe hinein zu denken.

Was die neuen von mir ausgeführten Operationen anlangt, so will ich mich mit der Wiedergabe der betreffenden Krankengeschichten kurz fassen.

Eine Exstirpation der Gallenblase wurde an einer 39jährigen, seit vielen Jahren leidenden Frau trotz negativen Untersuchungsbefundes (ausser Druckschmerz) wegen eines im Gallenblasenhalse sitzenden zehnpfennigstückgrossen Ulcus ausgeführt. Nach Eröffnung der Bauchhöhle durch den gewöhnlichen Längsschnitt im rechten Musc. rect. abd. und Incision der Gallenblase, Entfernung mehrerer Steine, fühlte ich bei der bimanuellen Untersuchung des Gallenblaseninneren eine sehr dünne Stelle am Gallenblasenhals. Bei äusserer Betrachtung stellte sich heraus, dass hier die Wandung eine sehr dünne war, eigentlich nur aus Peritonealüberzug bestand. Ringsum entzündliche Infiltration der Gallenblasenwand. Ich dachte daran, eine Excision des Ulcus, welches durch einen lange Zeit dort gelegenen Stein entstanden war, vorzunehmen, nahm aber wegen der Grösse des Ulcus und seiner Umgebung davon Abstand, sondern entschloss mich zur Totalexstirpation der Gallenblase, die nicht die geringsten Schwierigkeiten bot. Ligatur des Cysticus nach Ablösung der Gallenblase. Uebernähen des Cysticusstumpfes mit Serosa. Keine Blutung aus der Leberfläche. Verschluss der Bauchwunde. Fieberfreier Verlauf. Patientin verlässt 14 Tage post operationem das Bett, am 21. Tage völlig geheilt die Klinik.

In einem solchen Falle die einfache Cystostomie zu machen, scheint mir zu gefährlich; wie leicht kann der dünne Geschwürsuntergrund durchbrechen!

Drei Fälle veranlassten mich wegen hochgradiger Beschwerden von Seiten des Magens: Appetitlosigkeit, Erbrechen und beständigem Druckschmerz in der Gallenblasengegend, hochgradiger Obstipation,

vollständiger Arbeitsunfähigkeit zur Probelaparotomie. Die Patienten hatten 3—5 Jahre alle möglichen Magencuren durchgemacht, der Arzneischatz war erschöpft, die medicamentöse Behandlung vollständig erfolglos geblieben.

Der Befund bei der Untersuchung war negativ. Keine Lebervergrösserung, kein Gallenblasentumor, kein Icterus! Und doch Operation?! Manch' interner Kliniker wird bedenklich sein Haupt schütteln über diesen meinen Furor operativus. Und trotzdem konnte dem armen Patienten nur eine Operation helfen, und sie hat auch geholfen. In allen 3 Fällen bestanden Adhäsionen zwischen Gallenblase (Fundus und Hals) und Intestinis. Nach Lösung der Verwachsungen waren mit einem Scheerenschlage die Schmerzen und alle Beschwerden verschwunden. Diese Adhäsionen sind die Folge einer Gallenblasenentzündung, die in den meisten Fällen wohl durch Steine bedingt wird. Ich habe die Ueberzeugung, dass Hunderte von Menschen ein derartiges Leiden haben: immer und immer wieder wird der Magen, resp. Darm beschuldigt, der Uebelthäter zu sein; beide sind gewöhnlich ganz gesund, und nur die Adhäsionen sind die Ursache aller Beschwerden. Das „post hoc, ergo propter hoc" verliert in meinen Fällen seine zweifelhafte Bedeutung und kommt wirklich einmal so recht zur vollen Geltung. Der innere Kliniker kann mit solchen Patienten gar nichts aufstellen, höchstens werden sie Morphinisten, wenn sie nicht rechtzeitig chirurgische Hülfe aufsuchen. In allen 3 Fällen war die Gallenblase prall gefüllt, überragte den Leberrand um 4 bis 6 Cm. Sie liess sich nicht ausdrücken. Sobald aber die Verwachsungen am Gallenblasenhals getrennt waren, fiel sie von selbst zusammen. Ich nähe solche Gallenblasen immer ein, bei der Grösse macht das nie Umstände und brauche ich eine Abknickung des Choledochus nicht zu befürchten. Ich bin der Meinung, dass die Gallenblase durch die fortwährende Zerrung stark gelitten hat, dass ihre Wandungen die Elasticität eingebüsst haben, und dass sich ein Zustand entwickelt, den man Atonie der Gallenblase nennen könnte. Um der Gallenblase Zeit zu geben, sich zu erholen und sie ruhig zu stellen, drainire ich sie eine Zeit lang nach aussen, ich lege eine äussere Gallenblasenfistel an. Vielleicht wird das Manchem überflüssig erscheinen, es kann auch sein, dass es unnöthig ist; ich glaube aber, dass es doch gut ist, wenn die Gallenblase einmal eine Zeit lang zur Ruhe kommt.[1])

1) Ich habe am 31. März 1894 noch einen solchen Fall operirt. 18jährige Patientin mit fortwährendem Druckschmerz in der Gallenblasengegend. Nach Lösung einer Adhäsion zwischen Cysticus und Magen war mit einem Schlage aller Schmerz verschwunden. Bisher fieberfreier Verlauf; auch hier Cystostomie.

In 2 Fällen kam es nach 4 Wochen spontan zum Verschluss der Fistel; in einem habe ich die Fistel nach dem Vorgang von Riedel geschlossen, weil der Patient durch den Gallenverlust den Appetit verlor. Diese kleine Operation ist so unschuldiger Natur, dass ich sie den Patienten immer vorschlage, wenn sie durch die Gallensecretion aus der äusseren Fistel irgendwie belästigt werden. In dem betreffenden Falle war keine Abknickung vorhanden, wenigstens rutschte die Gallenblase nach ziemlich umfangreicher Ablösung von der Bauchwand nicht in die Tiefe (die Peritonealhöhle wurde nicht eröffnet).

Ich glaube, dass eine gewisse Zahl von completen Gallenfisteln dadurch entstehen, dass die Verhältnisse des Ductus hepaticus, choledochus und cysticus unter einander von vornherein, so zu sagen, angeboren, keine normalen sind. Bildet der Cysticus gewissermaassen die directe Fortsetzung des Hepaticus, so wird die meiste Galle sich nach aussen entleeren, ohne dass ein Hinderniss im oder am Choledochus ist. Wenigstens nur so kann ich es mir erklären, warum z. B. in dem einen Fall nur minime Mengen von Galle aus der Fistel kamen, in dem anderen eine profuse Absonderung, die mehrere Moosverbände pro Tag nöthig machte, stattfand. Doch ich will, wenn ich die Beziehungen der Gallengänge zu einander als Ursache von nicht spontan zum Verschluss kommenden Gallenfisteln betrachte, nicht etwa eine durch Autopsie bestätigte Theorie aufstellen; ich meine nur, dass man sich so die Sache erklären kann. —

In allen 3 Fällen war der Verlauf fieberfrei, die Patienten sind jetzt vollständig gesund. Die genauen Krankengeschichten wird Herr Klingehage, Arzt in Quedlinburg, in einer Doctordissertation veröffentlichen.

In dem folgenden Fall blieb es bei der einfachen Probeincision.

Die 60jährige Patientin hatte viele schmerzhafte Gallensteinkoliken ohne Icterus seit 2 Jahren. Die Untersuchung ergab eine Geschwulst im rechten Hypochondrium, die unzweifelhaft dem Pylorus des Magens angehörte. Es liess sich das durch Aufblasen des Magens mit Natr. bicarb. und Weinsteinsäure leicht nachweisen. Es handelte sich nur darum, nachzuweisen, ob ein Pyloruscarcinom vorlag oder einfache Hypertrophie (vergl. Fall I meiner ersten Publication). Die Probelaparotomie ergab grosse, mit Steinen angefüllte Gallenblase; diese ist mit einem deutlich carcinös entarteten Pylorus ventriculi flächenhaft verwachsen (Drüsen im grossen und kleinen Netz). Bei der Schwäche der Patientin unterliess ich jeden Eingriff. Selbst eine einfache Fistelanlegung schien mir bei dem traurigen Kräftezustand der Kranken gefährlich. Wäre sie gestorben, so hätte es geheissen, dass eine Gallensteinoperation ihren Tod herbeigeführt hat. Das wollte ich vermeiden und dadurch nicht andere operationsfähige Fälle abschrecken. Die wenigen Monate, die die Kranke

noch zu leben hat, bringen ihr hoffentlich nicht zu viele Koliken. Bisher — es sind 6 Wochen seit der Operation vergangen — blieb sie verschont. Der Verlauf war fieberfrei, die Patientin verliess 3 Wochen nach der Operation in dem Glauben, von ihren Gallensteinen befreit zu sein, die Klinik. Ihre Angehörigen sind natürlich von dem wahren Sachverhalt unterrichtet.

Ich habe in diesem Fall eine Probelaparotomie für nöthig gehalten, weil ich aus früheren Fällen, besonders aus dem ersten Fall meiner früheren Publication gelernt hatte, dass eine mit dem Pylorus verwachsene Gallenblase diesen so gewaltig hypertrophisch machen kann, dass der Tumor ein Carcinom vortäuschte. Hier wurde durch das ganze Aussehen der Geschwulst, durch die Metastasen im grossen und kleinen Netz die Sache sofort klar. Eine Gastroenterostomie, mit der ich erst kürzlich bei einem Pyloruskrebs einen ganz ausgezeichneten Erfolg insofern erzielte, als die Patientin sofort aufhörte zu brechen und in 6 Monaten 35 Pfund an Körpergewicht zunahm, war nicht indicirt, da kein Erbrechen da war, und bei dem Alter und der Decrepidität der Frau überhaupt nicht angebracht. — Operirt man solche Fälle, so bringt man die Operation und sich nur in Misscredit.

Was die übrigen 3 Cystostomieen anbelangt, so kann ich bemerken, dass ich immer einzeitig operirte und stets einen reactionslosen Verlauf erzielte. Zweimal fand ich Empyem der Gallenblase, im Cysticus einen fest eingeklemmten Stein. Derselbe liess sich in dem einen Fall, wo die Gallenblase als faustgrosser Tumor sich leicht palpiren liess, in die Gallenblase drücken und mit den anderen Gallensteinen entfernen. In einem zweiten Fall war das nicht möglich, ich wandte die Cysticotomie an. Beide Patienten verliessen 4 Wochen nach der Operation mit geschlossenen Fisteln die Klinik.

Bei der Cysticotomirten habe ich wiederum gesehen, wie wenig Verständniss mancher Arzt für eine absolut nothwendige Gallensteinoperation hat. Alles, der Krankheitsverlauf, der Befund, der ganz enorme Druckschmerz unter dem rechten Musculus rectus abdominis, die lange Zeit vergeblich angewandte innere Medication liessen gar keinen Zweifel an der absoluten Nothwendigkeit einer Operation aufkommen. Dazu kam, dass die seit Jahren schwergeplagte, in den letzten Monaten von Schmerzen nie verlassene, völlig arbeitsunfähige Frau geradezu um eine Operation bat, die ich ihr auch nach meinen Erfahrungen aus vollster Ueberzeugung als das einzige Mittel zur Heilung anrathen konnte. Schon war sie zur Operation entschlossen; aber der consultirende Arzt, der sie wenige Tage darauf untersuchte, wollte „das junge Leben nicht in die Schanze schlagen“. Die innere

Medication sollte noch einmal ihre ganze Kraft entfalten. Machtlos prallte die Wirkung der Mixtur an dem fest eingeklemmten Cysticusstein ab, zum Glück für die Frau wurden die Schmerzen immer schlimmer, der Entschluss zur Operation, die ich dann bald mit bestem Erfolge ausführte, dadurch aber um so leichter. Das war wirklich ein Fall, in dem die exspectative Behandlung oder die medicamentöse Therapie gefährlicher war, als der blutige Eingriff. — Dass hier noch ein Zweifel in die Unaufschiebbarkeit der Operation gesetzt werden konnte, ist mir ganz unerklärlich.

Einen Fall, den wichtigsten von allen, will ich hier genauer beschreiben. Es handelt sich um jene Patientin, bei der ich auf eine acute infectiöse Cholecystitis mit Betheiligung des nachbarlichen Peritoneums traf.[1]) Die Leberoberfläche sah sehr verdächtig aus, überall sah man kleine punktförmige Eiterherdchen, so dass ich den Verdacht auf eitrige Cholangitis nicht unterdrücken konnte, um so mehr, als Patientin zur Zeit der Operation einen schwer septischen Eindruck machte, hohes, von Schüttelfrösten begleitetes Fieber hatte u. s. w. Eine sofortige ausgiebige Drainage des Gallensystems schien mir das einzige Mittel, um dem Process Stillstand zu gebieten. Aber daran hinderte mich ein grosser, fest eingeklemmter Cysticusstein, ich entfernte ihn nach Incision des Ductus cysticus. Noch einige Tage machte die Patientin einen schlechten Eindruck, das Fieber ging erst allmählich zurück, und die Schüttelfröste traten noch einige Male auf. Die Gallensecretion war sehr reichlich; die Galle selbst in den ersten Tagen trübe und eitrig, dann wurde sie klarer. Nach 8 Tagen war die Frau ausser Lebensgefahr, aber der Gallenausfluss aus der äusseren Fistel war so reichlich, dass täglich ein grosser Mooskissenverband nöthig wurde. Dabei war der Stuhlgang leidlich braun gefärbt; Appetit vorzüglich, Allgemeinbefinden recht gut. Die Frau erholte sich täglich, trotzdem die Gallensecretion immer lebhafter wurde. Am Choledochus musste etwas nicht in Ordnung sein. Der Mensch ist immer geneigt, mit der Eventualität zu rechnen, die ihm am ungefährlichsten erscheint. So sagte ich auch mir, dass in diesem Fall die Schleimhaut noch geschwollen, den Durchtritt von Galle in den Choledochus und Darm verhinderte. Ich dachte wohl auch an Concremente, aber ich hatte doch bei der ersten Operation trotz genauer Abtastung des Choledochus keine gefühlt. Adhäsionen am Choledochus konnten möglicher Weise auch die Ursache des starken Gallenausflusses sein, endlich glaubte ich, dass die an der Bauchwand fixirte Gallenblase an den Choledochus zerre und diesen abknicke. Ende Januar versuchte ich das schon öfters erwähnte Stöpselexperiment. Ein mit Watte umwickelter konischer Holzstift wurde in die äussere Fistel gesteckt und gehörig mit Collodium verklebt. Die Frau blieb an diesem Tage zu Bett; die ersten 24 Stunden trat keine Galle nach aussen durch, der Stuhlgang war entschieden brauner, aber in der Nacht bekam Patientin einen heftigen Kolikanfall, der circa 6 Stunden anhielt. Nun ergoss sich in gewaltiger Menge Galle

1) Fall III unter den Cysticotomieen S. 367.

aus der äusseren Fistel, aus welcher der Stöpsel herausgepresst war. Der nächste Stuhlgang war vollständig grau, der folgende braun, in ihm fand ich zu meinem Erstaunen einen eckigen, 1/2 Cm. im Durchmesser messenden Stein. Man sieht daraus, dass das Experiment, das ich sonst nur zu diagnostischem Zwecke angewandt habe, in diesem Fall wirklich curativen Werth hatte — leider nur auf kurze Zeit. Die Gallensecretion blieb die ersten Tage geringer; ich glaubte, dass nun alle Steine aus dem Choledochus entfernt seien, und schritt am 2. Februar zur Ablösung der Gallenblase von der vorderen Bauchwand. Anfrischung und Vernähung der Fistelöffnung. Das gelang ohne Eröffnung der Bauchhöhle. Die äussere Wunde wird etwas verkleinert und tamponirt. Fünf Tage ging Alles gut: keine Schmerzen, Stuhlgang braun. Am Ende des fünften Tages entwickelte sich ein gewaltiger Sturm, die ganze Nacht hat die Frau Schmerzen, am anderen Morgen schwamm sie in Galle. Die Naht, die ich mit der grössten Sorgfalt zweireihig angelegt hatte, war geplatzt. Die Galle war trübe und flockig und entleerte sich in grosser Menge aus der breit klaffenden Fistel. Waren noch weitere Steine im Choledochus? Meine optimistische Anschauung verwandelte sich ins Gegentheil, ich konnte nur daran denken, dass noch Concremente im Choledochus steckten. Eine Schleimhautschwellung hätte nicht hingereicht, um die gut angelegte Fistelnaht am 5. Tage zum Platzen zu bringen. Ich beschloss, mir über den Zustand des Choledochus durch eine Probeincision Gewissheit zu verschaffen. Fand ich Steine, so hatte ich mir die Choledochotomie vorgenommen, traf ich auf Adhäsionen, so hätte ich dieselben gelöst, als „ultimum refugium" hätte ich die Cholecyst-Enterostomie ausgeführt.

Am 20. Februar wurde durch einen Längsschnitt in der Linea alba vom Processus xiphoideus bis Nabel die Bauchhöhle eröffnet. Leichte Adhäsionen in der Tiefe. Alte Cysticusnaht noch fühlbar. Der Choledochus wird bald freigelegt, ein Stein ist nicht zu fühlen. Pankreaskopf fühlt sich härter an, als sonst (Carcinom?). Nach einstündigen vergeblichen Versuchen, dem Choledochusstein auf die Spur zu kommen, beschliesse ich Cholecyst-Enterostomie. Ein Querschnitt wird durch den rechten Rectus abdom. 2 Cm. unterhalb der äusseren Gallenblasenfistel geführt. Die Gallenblase wird von der Bauchwand getrennt. Noch einmal revidire ich den Choledochus. Nun finde ich natürlich, nachdem die Gallenblase unnöthig von der Bauchwand abgelöst ist, im Choledochus einen Stein. Er entschlüpfte mir wieder aus den Fingern in den geräumigen Hepaticus, aus dem er nur schwer heruntergedrückt werden kann. Zum zweiten Mal entging er mir nicht wieder. Sofortige Incision auf den Stein, Extraction durch die 1 1/2 Cm. lange Choledochuswunde, zwei Fadenschlingen sichern mir die Oeffnung im Choledochus. Mit der Hand fühlte ich weiter keinen Stein. Die Sonde stellte aber fest, dass noch ein grösseres Concrement im Hepaticus und im Choledochus (darmwärts) noch zwei kleinere Steine steckten. Ihre Entfernung geschieht durch die Choledochusöffnung. Ich führte immer und immer wieder die Sonde ein, um mich zu vergewissern, dass alle Steine entfernt waren, und konnte mich bei dieser Gelegenheit wieder davon überzeugen, dass eine Sondirung des Choledochus von der äusseren Fistel nicht gelang. Eine Lithotripsie war bei der Härte der Steine unmöglich; ausserdem fühlte man die drei Steine

mit den Fingern gar nicht, sondern fand sie erst mit der Sonde. Deshalb ist die Sondirung des Hepaticus und Choledochus von grösster Wichtigkeit. Nachdem ich mich überzeugt, dass der Gang vollständig frei war, wurde die Oeffnung im Choledochus durch eine doppelreihige Naht geschlossen. Die Gallenblasenwunde, die circa 6 Cm. lang war, wurde verkleinert, 5 Cm. kommen intraperitoneal, 1 Cm. wird aufgelassen und mit dem Peritoneum parietale vernäht. In die Gallenblase wird ein feines Drain gelegt. Naht der grossen Bauchdeckenwunde durch tiefe und oberflächliche Nähte. Verband. Dauer der Operation 3 Stunden. 250 Grm. Aether. Sehr gute Narkose. Patientin kommt mit leidlichem Puls zu Bett. Fieberfreier Verlauf. Gallensecretion aus der äusseren Fistel sistirt sofort. Rasche Erholung.[1])

In diesem Fall hat die chirurgische Therapie Alles geleistet, was sie leisten konnte. Hätte ich gewusst, dass ohne Gefahr für das Leben der Patientin die Cystostomie noch länger aufgeschoben werden konnte, so hätte ich das gern gethan. Aber die hochgradigen Schmerzen, die Lebervergrösserung, das intermittirende, von Schüttelfrösten unterbrochene Fieber, die trockene Zunge, mit einem Wort der ganze Habitus der Patientin machte auf mich den Eindruck, als ob ein septischer Process in den Gallenwegen im Gange sei. Eine acute infectiöse Cholecystitis war das Wenigste, was vorliegen konnte, und meine Befürchtungen, dass die tiefen intrahepatischen Gänge afficirt waren, wurden durch die Operation bestätigt. Ich folgte hier dem Rath Naunyn's, dessen Ansichten über die chirurgische Behandlung der Cholelithiasis jeder Arzt beherzigen sollte, und griff ein. „Auch die acute infectiöse Cholecystitis — sagt er — welche so häufig die Gallensteinanfälle begleitet, kann die Operation gebieterisch fordern. Diese bacilläre Cholecystitis kann durch Allgemeininfection und auch durch Peritonitis tödtlich werden." Aus diesem Grunde operirte ich und fand eine prall mit trübem Inhalt gefüllte, stark injicirte Gallenblase, im Ductus cysticus einen fest eingeklemmten Stein. Die Abtastung des Choledochus, die ich nie unterlasse, ergab einen negativen Befund. Die Entfernung des Cysticussteins war augenblicklich nothwendig, um die Drainage des Gallensystems zu bewirken. Die Cysticotomie erfüllte hier eine Indicatio vitalis. — Die Steine im Choledochus waren nicht so gross, dass sie den Gang vollständig abschlossen. Aber da die Fistel da war, fehlte der Galle die vis a tergo, um die Steine in das Duodenum zu treiben.

Ich möchte empfehlen, die Operation aus diesem Grunde während eines Anfalls nicht vorzunehmen. In gewissen Fällen — wie in

1) 3 Wochen nach der Operation wurde Patientin mit geschlossener Fistel entlassen. Volle Gesundheit.

dem meinigen — ist eine Ausnahme gestattet, also bei acuter bacillärer Cholecystitis, drohender Cholangitis. Die ideale Operation oder die Exstirpation kommt in solchen Fällen natürlich nicht in Betracht, nur die Fistelanlegung ist indicirt. Bei der drohenden Gefahr muss man einzeitig operiren und den Cysticus sofort frei machen. Hätte ich sofort die Choledochussteine fühlen können, so hätte ich sie wahrscheinlich ruhig sitzen lassen: die Frau war für einen weiteren Eingriff zu schwach und war es gut, dass sie sich vor der Vornahme der Choledochotomie erst gründlich erholte. Vielleicht kann man diesen Eingriff durch das Stöpselexperiment in einigen Fällen vermeiden, allerdings bekommen die Patienten wieder Schmerzen, aber die Choledochotomie ist doch immerhin ein Eingriff, zu dem man sich nicht sofort entschliesst. —

Was die Chirurgie im ersten Acte der Gallenstein-„Tragödie" „spielend leicht und ohne Gefahr fürs Leben" erreicht und was sie am Ende der Tragödie unter Aufwendung ihrer ganzen Kunst und Kraft durch „kühne, grosse Eingriffe" noch zu leisten vermag, das mögen noch die folgenden Fälle beweisen.

44jährige Bauunternehmersfrau aus Rohrsheim. Seit 15 Jahren Koliken („Magenkrämpfe"), jährlich 3—6 mal. Im November 1892 8 Tage lang Schmerzen in der Gallenblasengegend mit Fieber, Erbrechen, Stuhlverhaltung. Seitdem hochgradige Obstipation, die Koliken nehmen an Intensität und Anzahl zu. Anfang Februar 1894 wieder Anfall. Icterus war niemals beobachtet worden. Befund negativ: keine Lebervergrösserung, keine Gallenblasengeschwulst. Aufgenommen am 21. März 1894. Am 23. März Incision im rechten M. rect. abdom. Gallenblase prall gefüllt, mit Colon flächenhaft verwachsen. Lösung. 80 Steine (kleine und mittelgrosse) werden entfernt. Leichte Einnähung der Gallenblase. Drainage. Verband. Dauer der Operation ½ Stunde. 80 Grm. Aether.

Verlauf fieberfrei. Gallensecretion aus der äusseren Fistel gering. Der erste Verband kann 8 Tage liegen bleiben. Vorzügliches Allgemeinbefinden. — Aufstehen nach 14 Tagen. Fistelverschluss steht nahe bevor. [1]

Ich habe die Ueberzeugung, dass die Adhäsionen zwischen Gallenblase und Colon durch die Erkrankung im November 1892 (Cholecystitis mit localer Peritonitis) entstanden sind und nicht nur an der Obstipation schuld waren, sondern dass sie die Schmerzhaftigkeit der Koliken wesentlich erhöht haben. Icterus und Steinabgang (der behandelnde Arzt hat nach jedem Anfall 8 Tage lang die Ausleerungen durch ein Sieb geschwemmt) ist nie beobachtet worden. Es handelt sich um reine Gallenblasenkoliken. Auch für den Fall, dass die Steine mit der Zeit wirklich abgegangen wären, hätte die Patientin wahrscheinlich doch ihre Schmerzen behalten, weil die Verwachsungen weiter fort bestanden.

1) Patientin wurde 4 Wochen nach der Operation mit geschlossener Fistel entlassen. Blühendes Aussehen.

Solche Fälle, wie den vorstehenden, zu operiren, ist eine Freude. Der Eingriff ist ganz ungefährlich. Anders liegt die Sache im folgenden Falle.

48jährige sehr elende, abgemagerte Tischlermeistersfrau aus Oschersleben. Aufgenommen am 24. Februar 1894.

Starker Icterus. Leber wenig vergrössert. Gallenblase nicht zu fühlen. Der Icterus besteht schon seit 10 Jahren — wechselte in seiner Intensität. Vor 4 Jahren war die Patientin citronengelb. Jeden Winter heftige Koliken. Vom November 1893 bis Mitte Februar 1894 bettlägerig. Die Morphiumspritze spielt die Hauptrolle in der Therapie. Karlsbader Brunnen und alle möglichen Mittel in grossen Mengen ohne Erfolg. Die Frau entschliesst sich gern zur Operation, obgleich ich deren Gefährlichkeit ihr nicht vorenthalte. Nasenblutungen u. s. w. waren nicht dagewesen. Die Diagnose lautete auf grosse Choledochussteine.

Trotzdem die Frau grosse Dosen Ricinusöl und Einläufe bekam, war die Stuhlentleerung vor der Operation nur eine minimale gewesen.

Operation am 26. Februar 1894.

Längsschnitt im rechten M. rectus abdominis 15 Cm. lang. Sorgsamste Blutstillung (Cholämie!). Leber mit Parietalperitoneum durch Verwachsungen mit einander verlöthet; darin ein apfelgrosser Abscess mit gelblichem Eiter. Tamponade. Der untere Rand der Leber wird freigelegt. Gallenblase nur kirschgross, geschrumpft, 3 Cm. oberhalb des Leberrandes. Starke knorpelharte Verwachsungen zwischen Colon transversum, Netz und Fundus der Gallenblase. Schwierige Lösung. Serosa des Colon reisst an einer Stelle ein. Sorgsame Naht. Eröffnung der Gallenblase; ein kirschgrosser Stein, zwei kleinere. Entfernung mit der Kornzange. Zugang zum Cysticus eng. In ihm ein wallnussgrosses Concrement. Cystico-Lithoektomie. Im Choledochus ebenfalls ein wallnussgrosser Stein. Choledochotomie. Aus dem Hepaticus werden noch 4 Steine und viel Mörtel entfernt. Schwierige Naht des Choledochus und Cysticus wegen grosser Brüchigkeit der Wandungen. Die Fäden reissen oft durch. Die Galle kommt an einigen Stellen durch die Stichkanäle immer wieder durch. Tamponade des Winkels zwischen Choledochus und Cysticus nach aussen. Die Gallenblase wird in der Bauchwunde fixirt. Nach unten zu gelingt das nicht, hier Tamponade mit steriler Gaze. In die Gallenblase wird kein Rohr, sondern ein Streifen Gaze eingeführt, um die zur Blutung neigende Schleimhaut nicht zu reizen. Naht der Bauchwunde, soweit es geht. — Verband. Dauer der Operation 3½ Stunden. 200 Grm. Aether, vorher Atropin-Morphium. Puls am Ende der Operation 100, leidlich stark. Kein Erbrechen, gute Narkose.

Verlauf: Die erste Nacht leidlich. Kein Erbrechen.

27. Februar. Keine Galle im Verband. 100 Pulse, Temp. 37,5, Mittags Temp. 39,4, 120 Pulse. Verbandwechsel. Die Gaze wird durch ein Rohr ersetzt. Abends Temp. 38,4, 120 Pulse.

28. Februar. Leidliche Nacht nach 0,01 Morphium. Kein Erbrechen. Lebhafte Peristaltik. Mit den Blähungen geht tiefdunkelbrauner dünner Stuhlgang ab. Puls 120, Temp. 37,8° C. (trotz mehrerer Löffel Ricinusöl und Eingiessungen mehrere Tage vor der Operation waren die Auslee-

rungen nur gering gewesen, was seinen Grund wohl darin hat, dass das Colon transversum an der Gallenblase adhärent war und keine Galle in den Darm floss. Nach Beseitigung des Hindernisses im Choledochus und der Verwachsungen kam erst die Wirkung des Ricinusöls zur Geltung). Diät: Hafergrütze, Schleimsuppen mit Rothwein. Mittags 140 Pulse, Temper. 39,4° C. Leib etwas gespannt. Sehr angestrengte Respiration. Patientin ist nicht im Stande, den Schleim zu expectoriren. Nachmittags 2 Uhr fällt sie in tiefes Coma. Die Angehörigen kommen um 6 Uhr; sie liegt theilnahmslos da, Athmung stöhnend und oberflächlich, viel Rasseln. Puls 140, schwach. Aus der äusseren Fistel läuft viel Galle ab. — Wir alle — die Angehörigen und ich — sind auf einen baldigen Exitus gefasst; gegen 10 Uhr aber ändert sich das Bild, die Frau fängt an zu sprechen, hustet viel Schleim aus, es gehen Blähungen ab, sie lässt spontan Urin. Trinkt viel Schaumwein, Milch mit Cognac u. s. w.

1. März. Temp. 37,6, 112 Pulse. Verbandwechsel, weil das Mooskissen von Galle durchtränkt ist. An der Wunde ist Alles in Ordnung. Ueber beiden unteren Lungenlappen bronchiales Athmen. Mittags Temp. 39,3° C., 120 Pulse. Trachealrasseln. Expectoration erschwert. Grosse Schwäche. Im Bauch keine Schmerzen. Nachmittags 2 Uhr Temp. 39,8, 150 Pulse, 44 Respirationen. Das Trachealrasseln hat nachgelassen. Allgemeinbefinden bedeutend besser. 0,01 Morphium.

2. März. Leidliche Nacht. 110 Pulse, 24 Resp., Temp. 37,6. Zustand besser. Ueber beiden unteren Lungenlappen — besonders links — lautes Bronchialathmen. Sputum reichlich, dicker. Wundverhältnisse in Ordnung. 2 mal brauner geformter Stuhlgang. Abends 39,2° C., 110 Pulse, 25 Respirationen.

3. März. Temp. 38,6, 110 Pulse. Gutes Allgemeinbefinden. Expectoration reichlich, schleimig-eitrig. Wundverhältnisse in Ordnung. Abends Temp. 39,8° C., 120 Pulse. Morphium. Gute Nacht.

4. März. Temp. 39° C., 110 Pulse. Reichliche Expectoration. Rechts unten handbreites Pleuraexsudat. Links noch pneumonische Infiltration, öfters braungefärbter Stuhlgang. Allgemeinbefinden gut. Verbandwechsel. Wenig Galle im Verband. Wunde sieht gut aus. Abends Temp. 38,8° C., 110 Pulse. Sonst keine Aenderung.

5. März. Keine wesentliche Aenderung im Befinden.

6. März. Fieber geringer, am Vormittag starker Schweissausbruch. Abends Temp. 37,9° C. Verbandwechsel. Wunde in Ordnung. Auswurf ist äusserst übelriechend. Nach dem Verbandwechsel grosse Schwäche, Patientin ist etwas benommen, delirirt. Puls 100, kräftig. Wirkung der Krise, des vielen Alkoholgenusses. (?)

7. März. Kein Fieber mehr. Auswurf reichlich, weniger fötid. Stuhlgang braun. Icterus nimmt ab. Appetit besser (Taube, Kalbshirn). Von da allmähliche Besserung trotz häufiger Schwächeanfälle. Wundverhältnisse in Ordnung. Der Gang zur Drainage für die Cysticus- und Choledochusnaht hat sich geschlossen. Die Gallenblasenfistel secernirt wenig helle Galle. Die übrige Wunde granulirt gut.

8.—10. März. Kräftezustand bessert sich, der Icterus nimmt ab, die unteren Lungenpartien werden freier.

Die Technik dieser Operation war die denkbar schwierigste Wäre dieser Fall unter den 20 ersten von mir operirten gewesen, so hätte ich mich kaum zurecht gefunden. Der Eiterherd zwischen Leber und Bauchwand, die fast unentwirrbaren Verwachsungen zwischen geschrumpfter Gallenblase und Colon, der festsitzende Cysticusstein, der die Incision des Ductus cysticus nöthig machte, das gewaltige Concrement im Choledochus sammt den zahlreichen Trümmern im Hepaticus, die vielen tiefen Nähte an den Gallengängen u. s. w. — Alles das kam zusammen, um die 3½stündige Operation zu der eingreifendsten zu gestalten, die ich je am Gallensystem ausgeführt habe. Ich habe gelernt, wie schwierig es ist, durch Palpation des Choledochus sämmtliche Steine zu fühlen. Den grossen, über welchen ich die Incision machte, fand ich ja sofort, die übrigen kleineren wies ich erst nach, als ich mit Sonde, resp. mit dem Zeigefinger durch die Choledochusöffnung und den Hepaticus einging. Man mache nicht eher die Choledochusnaht, bis man sicher ist, dass Alles entfernt ist. Lieber eine halbe Stunde länger operiren! Eine zweizeitige Operation, erst Herstellung einer äusseren Gallenblasenfistel und dann Befreiung der tiefen Gänge von den grossen Steinen, hätte für die Patientin keine weiteren Vortheile gehabt. Der festsitzende grosse Stein im Cysticus bedurfte ohnehin der Incision des Gangs. Hätte man in zwei Zeiten operirt, so hätte die erste Operation, die sehr schwierige Lösung der Verwachsungen, die Freilegung der Gallenblase circa 1½ Stunden gedauert, die zweite Operation, die Incision des Ductus cysticus und Choledochus bestimmt über 2 Stunden. Es war mir doch sehr fraglich, ob die zweite Operation schon nach 14 Tagen vorgenommen werden konnte. Die Patientin war an und für sich sehr elend. Die nöthigen Vorbereitungen zur Operation (Abführen u. s. w.), das in den ersten Tagen der Patientin nicht zu ersparende Fasten musste die Kranke so schwächen, dass ich nicht daran denken konnte, schon nach 14 Tagen die nothwendige Incision des Cysticus und Choledochus vorzunehmen. Es lag mir daran, den Gefahren einer eintretenden Cholämie sobald wie möglich vorzubeugen. Wie leicht konnte das cholämische Coma eintreten, wie schwere Vorwürfe hätte man sich dann machen müssen!

Der Verlauf war in Bezug auf die Wundverhältnisse der denkbar beste. Die Naht des Cysticus und Choledochus verklebte rasch, die äussere Gallenblasenfistel trug dazu bei, dass die tiefen Nähte nicht unter zu hohen Druck kamen. Die Tamponade an der unteren Fläche der Gallenblasenöffnung schützte die übrige Peritonealhöhle vor der ausfliessenden Galle. Die Chirurgie hat in diesem Fall geradezu

Unmögliches geleistet! Trotz des grossen Schwächezustandes der Patientin, deren Organismus durch die Cholämie und das Morphium stark zerrüttet war, wurden die Gefahren einer doppelseitigen Pneumonie überwunden. Ich habe der Kranken weiter nichts als grosse Mengen Alkohol verordnet.

Ebenso grosse Schwierigkeiten in Bezug auf die Technik machte der folgende Fall, in dem die Totalexstirpation der Gallenblase nöthig wurde.

54jähriger Patient, Gutsbesitzer aus Veltheim am Fallstein.

Im Januar 1882 angeblich Blinddarmentzündung (Schmerzen in der rechten Seite des Abdomen, Erbrechen, Verstopfung, dann Durchfall). Nach sechswöchentlicher Bettruhe beim ersten Aufstehen heftiger „Magenkrampf". Von 1882—1886 oft alle 8 Tage solche Anfälle, 1886 zum ersten Mal Icterus (Abgang von 100 erbsengrossen Steinen). Zwei Curen in Karlsbad ohne Erfolg. Immer wieder Krämpfe. 1891 von achttägiger Dauer. 1892 ein kleiner einstündiger Anfall. December 1893 Influenza. Mitte Januar 1894 schwerer Anfall, seitdem immer Druck vor dem Magen, der sich oft im Februar und März (ca. 20 mal) zu den heftigsten Anfällen steigert. Viel Morphium. Nach den letzten 7 Anfällen sind keine Concremente im Stuhlgang gefunden (die Frau des Patienten hat immer sehr gewissenhaft jeden Stuhlgang durchgesiebt). Befund bis auf den Druckschmerz im rechten M. rect. abdom. negativ. Kein Icterus (Gesichtsfarbe ist etwas grau). Gewicht 132 Pfund, früher ca. 150 Pfund.

Aufgenommen am 6. März 1894. Diagnose: Gallensteine in der Gallenblase. Adhäsionen.

Operation am 8. März. Wegen Bronchitis Chloroform. Längsschnitt im rechten Rect. abdom. Da die Gallenblase weiter rechts liegt, Querschnitt. Netzverwachsungen. Lösung sehr schwierig. Gallenblase, wallnussgross, liegt hoch unter der Leber, circa 6 Cm. vom unteren Leberrand entfernt. Riedel's Verfahren wird versucht, die Fäden reissen in der morschen Gallenblasenwand immer ein. Die Leber, der Magen, das fettreiche Netz bedeckt immer wieder die Gallenblasengegend, so dass von einer Tamponade nicht die Rede sein kann. Die Methode von Lauenstein ist ebenfalls unanwendbar. Nur die Exstirpation der Gallenblase kommt in Betracht, um so mehr, als die Wände des Organs sehr morsch sind. Beim Anlegen einer Fadenschlinge reisst die Gallenblase ein, Steine (80) und Galle entleeren sich in die mit Schwämmen geschützte Bauchhöhle. Sorgfältige Reinigung. Starke Blutung aus der Leberfläche. Umstechungen, doppelte Cysticusligatur, Verschluss der Bauchwunde bis auf ein Loch zur Drainage. Dauer der Operation fast 3 Stunden. Gute Chloroformnarkose.

Verlauf: In den 24 Stunden öfters Erbrechen. Puls kräftig, zwischen 100 und 120. Temperatur nicht über 37,3° C.

10. März. Kein Fieber. Puls 100. Erbrechen hat aufgehört. Keine Schmerzen. Gutes Allgemeinbefinden. Verband nicht durchtränkt, liegt gut. Abdomen weich. Abgang von Blähungen 48 Stunden post operat. Abends Temp. 37,1, 90 Pulse.

11. März. Leidlich gute Nacht. Morgens Temp. 36,9, 90 Pulse. Leib weich, Blähungen sind abgegangen. Verband liegt gut.[1])

Auch in diesem Falle habe ich die Ueberzeugung, dass die Adhäsionen zwischen Gallenblase und Netz die Hauptursache der Beschwerden waren: eine dritte Karlsbader Cur hätte möglicher Weise (?) den Rest der Steine noch entfernt, die Verwachsungen wären geblieben — vielleicht, sogar wahrscheinlich auch die Koliken.

Der Meinung v. Winiwarter's und Riedel's über die Totalexstirpation der Gallenblase kann ich nicht vollkommen beipflichten. In diesem Fall war weder die einzeitige Operation noch das Verfahren von Riedel, noch die Methode von Lauenstein, noch die Cholecystenterostomie anwendbar. Ich greife sehr ungern zur Langenbuch'schen Operation — aber hier gab es keinen anderen Ausweg. Eine Methode in allen Fällen anzuwenden, ist eine Einseitigkeit, die ich nicht billigen kann. Ich glaube, dass unter 10 Gallensteinoperationen 9mal die Cystostomie genügt, 1mal die Ektomie nicht zu umgehen ist. Diese Operation lässt sich nicht immer vermeiden wie die ideale Cystendyse. — Dadurch, dass ich mir in diesem Fall zuerst grosse Mühe gab, die Gallenblase zu erhalten und an dem losgelösten Peritoneum zu fixiren, hat sich die Dauer der Operation sehr verlängert; in Zukunft werde ich, sobald ich merke, dass das Riedel'sche oder Lauenstein'sche Verfahren unanwendbar ist, mich nicht lange aufhalten und zur Totalexstirpation, als dem Ultimum refugium, greifen.

Zum Schlusse theile ich noch kurz einen Fall mit, der als klassisches Beispiel gelten kann für Riedel's und meine Ansicht, dass die heftigsten Gallensteinkoliken nicht auf einem Durchtreten von Steinen durch den Choledochus, sondern auf entzündlicher Exsudatansammlung im Gallenblaseninnern beruhen und dass der dabei auftretende Icterus entzündlicher Natur ist.

Die 28jährige Patientin aus Halberstadt, leidet seit circa einem Jahre an „Magenkrämpfen" seit Januar 1894 an Koliken, die fast jede Woche sich wiederholen und circa 3—4 Tage anhalten. In der anfallsfreien Zeit besteht fortwährender „Magendruck". Seit Ende März wiederum heftige

1) Die beiden letzten Fälle sind noch in Behandlung; unvorhergesehene Ereignisse aller Art haben den Verlauf etwas gestört, werden aber — so hoffe ich — die definitive Heilung nicht vereiteln. Es würde zu weit führen, nähere Mittheilungen über den weiteren Verlauf in beiden Fällen zu machen, ich behalte mir das für eine spätere Arbeit vor. Für die vorliegende kam es mir darauf an, die Schwierigkeiten, die ich bei den Operationen zu überwinden hatte, zu schildern (Anmerk. während der Correctur).

Schmerzen, mässiger Icterus, intensiver Druckschmerz in der Gallenblasengegend. Eine locale Untersuchung ist deshalb kaum möglich. Stuhlgang war braun gefärbt, trotz sehr sorgfältigen Nachsuchens (Zerdrücken der Faeces und Durchtreiben durch ein Sieb) war nie ein Stein gefunden worden. Der ganze Verlauf machte es mir wahrscheinlich, dass es sich um entzündlichen Hydrops der Gallenblase und um eine Einkeilung eines Steines im Ductus cysticus handeln würde. Auch der behandelnde Arzt, Herr Dr. Epstein, war meiner Meinung, die Patientin willigte freudig in die vorgeschlagene Operation ein. Fieber ist nicht beobachtet worden. Die am 3. April vorgenommene, einzeitige Cystostomie bestätigte meine Diagnose. Ich fand eine sehr grosse, mit trübem, flockigem Inhalt angefüllte Gallenblase; ihre Wandung war circa ½ Cm. dick, aus dem ausserordentlich hypertrophirten Cysticus liess sich ein fest eingeklemmter kirschrunder Stein in die Gallenblase drücken. Weitere Steine wurden nicht gefunden. Einnähung der Gallenblase. Drainage. Verband. Operationsdauer 1¼ Stunde. Gute Aethernarkose. Fieberfreier Verlauf. Der erste Verband blieb 8 Tage liegen. Beim Verbandwechsel zeigte sich die Gaze nur etwas gallig gefärbt (Cysticusschleimhaut noch verschwollen). Appetit, Schlaf, Allgemeinbefinden vorzüglich. Patientin verlässt am 12. Tage post operat. das Bett.

Der Choledochus war bestimmt frei, aus der Hypertrophie der Gallenblasen- und Cysticuswand liess sich schliessen, dass der Stein im Cysticus schon seit Januar eingeklemmt war. Die Koliken waren reine Gallenblasenkoliken, der Icterus ein entzündlicher. Ein Befund wie dieser, ist beweisend für Riedel's treffliche Auseinandersetzungen und Schlussfolgerungen. In einem solchen Fall gallentreibende Mittel zu geben, ist ein grosser Fehler: der behandelnde Arzt hat mit dem Vorschlag einer Operation das einzig Richtige getroffen.

Der fortwährende Magendruck, der öfters — in diesem Falle jede Woche — sich zu einer heftigen Kolik mit mässigem rasch vorübergehenden Icterus steigert, scheint mir charakteristisch für das Bestehen eines entzündlichen Hydrops vesicae felleae. Ist dabei der Stuhlgang immer braun, frei von Steinen, fühlt man zudem die Gallenblase als Tumor, was allerdings bei der grossen, localen Schmerzhaftigkeit oft ganz unmöglich ist, so ist kein Zweifel, dass es sich um Cholecystitis infolge eines Cysticussteins handelt. Man lasse den Anfall vorübergehen, damit der Patient zu einem Transport in eine Klinik fähig ist und führe die Operation aus! Vor allen Dingen ist es aber nöthig, dass der Arzt sich mit diesem Zustand des entzündlichen Hydrops der Gallenblase bekannt macht; und darum sollte das Buch Riedel's: „Erfahrungen über die Gallensteinkrankheit mit und ohne Icterus" in keinem Bücherschrank eines Arztes fehlen. Wer das einmal gelesen hat, bekommt eine ganz andere Ansicht von der Pathologie

der Gallensteinkrankheit, wie sie in den Lehrbüchern der inneren Medicin abgehandelt wird. Von den neueren Büchern verdient Naunyn's „Klinik der Cholelithiasis" die grösste Beachtung: die Ansichten beider Autoren decken sich so ziemlich. —

Obgleich einige Fälle des Nachtrags noch in Behandlung sind (augenblicklich liegen noch 4 Gallensteinpatienten in meiner Klinik, und schon haben sich wieder 2 schwergeplagte Kranke zur Operation angemeldet), habe ich dieselben schon jetzt mitgetheilt, weil sie so weit abgelaufen sind, dass man des weiteren guten Verlaufs und der definitiven Heilung sicher sein kann.

Ich will nur noch bemerken, dass ich ausserdem in der letzten Zeit noch einige kleinere hierhergehörige Eingriffe ausgeführt habe, wie zwei Fistelverschliessungen[1]), Spaltung eines Bauchdeckenabscesses u. s. w. Ich führe sie der Vollständigkeit halber zum Schluss in der die sämmtlichen Fälle dieser Arbeit und des Nachtrags umfassenden Tabelle mit auf:

Es wurde von mir theils ausführlich, theils kurz berichtet über:

1. Cholecystostomieen 31.
   a) nach Tait 30 mit 1 Todesfall (eitrige Cholangitis, schon vor der Operation bestehend).
      (4 mal combinirt mit Cysticotomie,
      1 = = = Cysticotomie und Choledochotomie,
      1 = = = Choledochotomie,
      1 = = = Eröffnung des Magens,
      1 = = = Radicaloperation einer Hernie der Linea alba).
   b) nach Riedel 1 (Empyem der Gallenblase).
2. Choledochotomieen 6 mit 1 Todesfall (Peritonitis e perforatione coli transversi, Choledochusnaht hat gehalten).
   Laparotomie mit Lösung von Adhäsionen am Choledochus[2]) 1.

---

1) Einmal verhinderte ein Prolaps der Gallenblasenschleimhaut die spontane Heilung der Fistel; deshalb Fistelverschluss.

2) In diesem Fall — einer sehr schwierigen Lösung von Adhäsionen, die den Choledochus abknickten, erlebte ich eine mächtige Blutung aus der Vena portarum. Die Anlegung von Péan's genügte nicht, Umstechungen machten die Blutung noch ärger, von einer Venennaht konnte gar keine Rede sein. Da Patient pulslos wurde, beschränkte ich mich auf eine feste Tamponade. Ich stopfte den Raum zwischen Porta hepatis, Magen resp. Duodenum fest mit steriler Gaze aus, drückte diese gegen die Wirbelsäule und legte eine breite Tricotbinde um den Leib. Die Blutung stand. Der Puls war nach einer Stunde wieder etwas zu fühlen, trotzdem Patient im Zustand grösster Anämie vom Operationstische kam. Ich war der Meinung, dass er kaum lebend das Bett erreichen würde. Puls die ersten 24 Stunden 140—160. Kein Fieber. Die zweiten 24 Stunden 100—120. Keine Nachblutung. Rasche Erholung. Die Tampons wurden 72 Stunden post operationem

3. Cysticotomieen 6 ohne Todesfall,
   (1 mal combinirt mit Choledochotomie und Cystostomie,
   4 = = = Cystostomie).
4. Cholecystektomieen 5 ohne Todesfall.
5. Cholecystendysen 2 mit 1 Todesfall (Pneumonie, Naht der Gallenblase fest, keine Peritonitis).
6. Laparotomieen wegen Schleimfisteln 2 ohne Todesfall (Adhäsionen am Ductus cysticus).
7. Probelaparotomieen 3 ohne Todesfall (2 Magencarcinome, 1 Pankreascarcinom).
8. Gallenfistelverschliessungen 4.
9. Eröffnung von Bauchdeckengallenabscessen 2.
10. Wiedereröffnungen geschlossener Gallenfisteln 6

Summa 68 operative Eingriffe bei 49 Laparotomieen mit 2 indirecten, 1 directen Todesfall (ca. 2—6 Proc. Mortalität).

Die Fälle meiner früheren, in der Berliner klinischen Wochenschrift veröffentlichten Arbeit hinzugerechnet, kommen auf 102 verschiedene Eingriffe am Gallensystem 88 grössere Einzeleingriffe bei 77 Laparotomieen. Konnte ich damals über 28 Bauchschnitte mit 4 Todesfällen (2 directen, 2 indirecten) berichten, so ergiebt mein heutiger Bericht eine geringere Mortalität: auf 49 Bauchschnitte kommen 3 Todesfälle, eigentlich auf 48[1]) nur 2 (davon 1 indirect).

Diese Mortalität ist eine sehr geringe, besonders wenn man bedenkt, dass in einer grossen Reihe von Fällen ausserordentlich schwere Eingriffe von mehrstündiger Dauer nöthig waren.

Ich hoffe bestimmt, überhaupt keinen Todesfall mehr nach einer Gallensteinoperation zu haben, wenn es mir gelingt, frühzeitig genug zum Messer greifen zu können.

Die Fälle des Nachtrags habe ich zum grössten Theil während der Correctur der übrigen gedruckten Arbeit beschrieben; ich hatte nicht viel Zeit, die Bearbeitung so zu machen, wie ich es selbst gewünscht hätte. Wenn ich wichtige Dinge zu erwähnen vergass, Nebensächlichkeiten zu sehr hervorhob, manche schon erwähnte Thatsache

---

entfernt. Die Blutung stand, das Allgemeinbefinden ist jetzt gut. Der eigentliche Zweck des Eingriffs — die Entfernung eines Choledochussteins — wurde natürlich nicht erreicht, die Blutung resp. die breite Tamponade hatte indess den Vortheil, dass ich nun gewissermaassen extraperitoneal an den Choledochus herankommen kann.

1) Der Fall von eitriger Cholangitis (s. oben) geht ab: er musste mit und ohne Operation letal verlaufen.

öfters wiederholte, so bitte ich das zu entschuldigen. Ich hoffe trotzdem, dass der nachsichtige Leser auch im Nachtrag Manches finden wird, was er zum Wohle seiner von Gallensteinen geplagten Mitmenschen verwerthen kann. —

Meine besondere Aufmerksamkeit werde ich in Zukunft den Dauererfolgen, resp. der Frage des Recidivs widmen; wie ich bisher Irrthümer und Misserfolge nicht verschwieg, so soll es auch ferner mein Bestreben sein, über eventuell auftretende Recidive wahrheitsgemäss zu berichten. Ich wünsche mir und besonders meinen Patienten aber, dass das nicht nöthig sein wird.

IX.

Aus dem Diakonissen- und Krankenhause Bethanien zu Stettin.

Zur Frage der Behandlung der Kniegelenkstuberculose.[1])

Von

Dr. A. Herbing,
früherem I. Assistenten der Anstalt.

Wenn in neuerer Zeit eine Anzahl unserer ersten Chirurgen in der Frage der Behandlung der Gelenktuberculose sich in erster Linie für die Jodoformbehandlung, d. h. für Einspritzungen von Jodoformöl oder Jodoformglycerin ausspricht und die Resection nur in den schwersten Fällen angewendet wissen will, so müssen wir darin wohl nicht nur das Bestreben nach möglichst conservativem Handeln, sondern auch nach möglichst idealen functionellen Resultaten erblicken. Möglich auch, dass stellenweise die gelegentlichen Misserfolge der Resection, die zuweilen durch vielfache Recidive verzögerte Heilung den Wunsch nach einer anderen Behandlungsart rege gemacht und zu dem Versuch, auf einem anderen Wege zum Ziele zu gelangen, geführt haben. Mit Freuden würde die Chirurgie die Erfindung eines Mittels begrüssen, welches sie verstümmelnder Eingriffe enthebt und im Stande wäre, unter Erhaltung der vollen Function des Gelenks die tuberculöse Erkrankung desselben radical zu beseitigen, und gern ist sie gefolgt, als vor wenigen Jahren ein neues Mittel in die Welt kam, welches auf einem ganz neuen und ungekannten Wege zu ungeahnten Erfolgen zu führen schien.

Wenn die Jodoformbehandlung weniger schnelle Verbreitung, sei es auch nur zu versuchsweiser Anwendung, gefunden hat, so hat das wohl mehrfache Gründe. Einmal hatte man genügend Zeit gehabt, um sich über die Grenzen seiner allgemeinen antibacteriellen Wirksamkeit ein Urtheil zu bilden, dessen Ausfall vielleicht Manchem eine

1) Die in Bethanien in den Jahren 1887—1891 ausgeführten Hüftresectionen sind in der Inaugural-Dissertation (Leipzig 1893) von Zitzke unter dem Titel „Zur Frage der Behandlung der Hüftgelenkstuberculose" bearbeitet.

sichere Einwirkung auf den Bacillus der Tuberculose, bezw. die tuberculöse Neubildung zweifelhaft erscheinen liess; andererseits gaben die Anhänger der Jodoformeinspritzungen selbst zu, dass in einer Reihe von Fällen, und zwar gerade in den schwersten, diese Behandlungsart nicht zum Ziele führe, wobei es dann wohl sehr erklärlich ist, dass, wer mit den Resectionserfolgen zufrieden, nicht so leicht zu Versuchen mit einer anderen, unsichereren, Methode übergeht.

Jedenfalls besitzen wir bisher kein Mittel, welches uns eingreifender und beraubender Eingriffe völlig enthebt und bei voller Erhaltung der Function eine radicale Beseitigung des tuberculösen Processes schafft. Bis dahin bleibt die Frage offen, auf welchem Wege wir am sichersten der Gelenktuberculose Herr werden, und nichts dürfte erklärlicher sein, als die Meinungsverschiedenheiten über diesen Punkt, wenn wir uns vergegenwärtigen, wie ungemein verschieden die Formen und der Verlauf der tuberculösen Erkrankungen im Allgemeinen und der Gelenke im Besonderen sind.

Wir wissen, dass die Lungentuberculose bei dem Einen in kürzester Zeit unaufhaltsam, bei dem Anderen erst nach langen Jahren unter vielfacher Besserung zum Tode führt; wir kennen den Einfluss des Kreosots und des Klimas. Wir sprechen von Heilung, wenn sie keinerlei Erscheinungen macht. Wir wissen ferner, dass die Ausrottung tuberculöser Lymphome oftmals, wenn auch nach längerer Zeit und wiederholten Eingriffen, zum Ziele führt; wir wissen, dass die einfache Eröffnung der Bauchhöhle die Peritonealtuberculose in auffälliger, noch nicht genügend erklärter Weise beeinflusst oder gar heilt. Wie oft begegnen wir Individuen mit Ankylosen oder Contracturen in diesem oder jenem Gelenk, deren Ursache unzweifelhaft eine Tuberculose war, welche theils ohne weitere Spuren zu hinterlassen, theils unter Abscess- und Fistelbildung geheilt ist, ohne dass jemals ein Arzt zu Rathe gezogen wurde. Wie viele solcher Patienten aber infolge langer Eiterung oder an Metastasen zu Grunde gehen, wissen wir nicht und werden wir schwerlich jemals statistisch feststellen können. Weiter kennen wir die Erfolge chirurgischer Eingriffe, der Resectionen u. s. w.; wir wissen aber auch, dass oft die tuberculöse Erkrankung eines Gelenks so schnelle Fortschritte macht, dass selbst die Amputation das Leben nicht zu retten vermag.

Das ärztliche, speciell chirurgische Handeln ist vielfach, wenn wir uns die verschiedenen Behandlungsmethoden der Gelenktuberculose vergegenwärtigen, augenscheinlich den Weg zur Heilung gegangen oder hat ihn gehen müssen, welchen die Natur selbst gezeigt hat. Man begnügte sich damit, durch Ruhigstellung des kranken Gliedes

University of California LIBRARY

oder des ganzen Körpers die Beschwerden zu beseitigen oder zu lindern, und, wenn Spontanheilung eintrat, wenigstens eine für den Gebrauch des Gliedes geeignete Stellung zu erzielen. Wo der Körper das Bestreben zeigte, Krankheitsproducte, Eiter, abgestorbene Knochentheile auszustossen, kam man diesem Bestreben durch entsprechende kleine Eingriffe entgegen. Man behandelte also eigentlich symptomatisch und ist damit auch wohl den richtigen Weg gegangen, wenigstens so lange als blutige Eingriffe an den Gelenken noch zu den lebensgefährlichsten Operationen gehörten. Wenn auch schon seit sehr langer Zeit Resectionen ausgeführt sind, so muss man doch wohl sagen, dass erst die antiseptische Zeit dieselben zur vollen Geltung und Anwendung gebracht hat. Auch der Einfluss des Jodoforms auf tuberculöse Neubildungen ist erst in dieser Zeit erkannt worden, und wenn daneben auch noch die Immobilisation angewendet wird, so kann man wohl sagen, dass in der Hauptsache zwei unter sich ausserordentlich verschiedene Methoden, die Resection und die Jodoformbehandlung, die Frage der Behandlung der Gelenktuberculose beherrschen und sich nicht ausschliessen.

Wenn vorher und im Folgenden von Resection kurzweg gesprochen wird, so ist darunter die breite Eröffnung des Gelenks, Exstirpation der Kapsel, typische Absägung der Gelenkenden, Aufsuchung und Entfernung eventueller weiterer Herde in Knochen und Weichtheilen verstanden. Unter partieller Resection verstehen wir breite Eröffnung, Entfernung der Kapsel und der Knochenpartien nur soweit sie erkrankt sind. Bei der Arthrektomie wird nur die Kapsel entfernt.

Freilich können weder die Anhänger der Jodoformbehandlung vielfach das Messer nicht entbehren, noch möchte es Anhänger der Resection geben, welche nicht von dem Jodoform, allerdings in ganz anderer Weise als jene, einen mehr oder weniger ausgedehnten Gebrauch machten. Dass sowohl die Immobilisation als auch die Jodoformeinspritzung, oder eine Combination beider Methoden zur Heilung eines Gelenkfungus führen kann, ist schon deshalb von vornherein erklärlich, weil, wie wir wissen, auch ohne ärztliche Hülfe zuweilen die Natur die Heilung herbeiführt. Aber in einer Reihe von Fällen, nach unserer später zu begründenden Ansicht in sehr vielen, vermag die Jodoformeinspritzung nichts zu leisten, besonders bei den schweren ostalen Formen, wie die Anhänger der Jodoformbehandlung ja selbst zugeben. Hier wollen sie die Resection angewendet wissen, wenn nicht eine allzu grosse Ausdehnung der Erkrankung überhaupt die Amputation erfordert. Es kommen also bei ihnen die schwersten, oft

schon eine Zeit lang vergeblich behandelten Fälle zur Resection; kein Wunder, wenn dann die Resultate dieser resecirten Fälle schlechter sind, als bei anderen Chirurgen, welche principiell reseciren.

Können wir auch oft genug auf den ersten Blick einen Fungus als einen sehr schweren erkennen, so giebt es doch recht viele Fälle, welche nach Eröffnung des Gelenks ganz anders aussehen, als wir uns wohl vorher vorgestellt haben, und meistens ist es wohl unmöglich, vorher zu bestimmen, ob wir es mit einer synovialen oder ostalen Form zu thun haben. Vergegenwärtigen wir uns weiter die anatomischen Verhältnisse der einzelnen Gelenke, so bleibt es schwer verständlich, wie das in Oel oder Glycerin suspendirte Jodoform sich überall dahin verbreiten soll, wohin der Process sich erstreckt. Wir sind also nicht in der Lage, zu beurtheilen, welcher Fall sich für die Jodoformbehandlung eignet und welcher nicht; und weiter: wie lange soll man die Einspritzungen fortsetzen? Und schliesslich: wann darf man einen so behandelten Fall als geheilt ansehen? Es scheint mir ebenso unrichtig, die eventuell nach einigen Injectionen eintretende Besserung als sicheres Zeichen für ein günstiges Endresultat anzusehen, wie die Jodoformbehandlung, wenn man ihr einmal huldigt, zu verlassen, wenn der Erfolg nicht bald nach einigen Einspritzungen eintritt. Wir pflegen von einer Heilung nach Resectionen erst dann zu sprechen, wenn 1 bis 2 Jahre ohne Recidive und Metastasen vergangen sind. Für die mit Jodoform behandelten Fungi müssen wir mindestens eine ebenso lange, wenn nicht längere Zeit beanspruchen, da wir uns hier ja nicht wie bei den Resectionen über Form und Ausdehnung der Erkrankung mit dem Auge vergewissern können. Die Jodoformbehandlung bleibt also unsicher, es geht Zeit bei ihr verloren, in welcher es langsamer oder schneller zur Bildung von Metastasen kommt, welche dann das Schicksal des Kranken besiegeln. Diese Thatsache hat zu dem Vergleich der tuberculösen Neubildungen mit den übrigen bösartigen Neubildungen und zu einer entsprechenden Beurtheilung bezüglich der Behandlung Seitens vieler Chirurgen geführt. Dieser Vergleich stimmt, wie schon angedeutet, deshalb nicht, weil zuweilen eine Spontanheilung bei Tuberculose eintritt, er behält aber in praxi doch seine Geltung, weil wir ja irgend welchen Anhaltspunkt für die Aussicht auf Spontanheilung oder Heilung unter Jodoformbehandlung ausser dem leicht verhängnissvollem Abwarten nicht haben.

Wenn wir uns also auf Grund dieser Erörterungen gegen eine principielle Jodoformbehandlung der Gelenktuberculose aussprechen, so müssen wir auch erörtern, ob die Resection frei von allen Ein-

wänden ist. Sie ist es nicht, weil sie trotz recht guter Resultate bei einzelnen Gelenken doch im Ganzen keine völlig idealen functionellen und kosmetischen Resultate liefert. Darauf werden wir aber vorderhand gern verzichten, wenn es nur gelingt, durch sie die Tuberculose überhaupt zu beseitigen. Dass die Resectionen ein sehr schwerer Eingriff sind, kann man, abgesehen von der Resection der Hüftgelenkspfanne, nicht behaupten, und auch diese verliert viel von ihrer Schwere, wenn sie nicht gleichzeitig mit der Resection des Gelenkendes des Femur, sondern etwas später ausgeführt wird.

Dagegen muss zweierlei zugegeben werden: erstens, dass wir in einer Reihe von Fällen nach Wochen und Monaten locale Recidive bekommen, welche wir allerdings meistens durch geringfügige Eingriffe zu beseitigen vermögen. Wir sind eben auf unseren Gesichtssinn angewiesen und befinden uns hier in derselben Lage wie anderen bösartigen Neubildungen gegenüber. Zweitens ist die Thatsache nicht zu bestreiten, dass in glücklicher Weise recht seltenen Fällen im Anschluss an die Operation der Krankheitsprocess local und sehr bald metastatisch zu lebhafter und ausgedehnter Entwicklung kommt, und dass dann zuweilen auch die Absetzung des Gliedes das Leben nicht mehr zu retten vermag. Wir müssen wohl annehmen, dass in Fällen letzterer Art das noch sehr lebensfähige Krankheitsgift in die durch den Eingriff eröffneten Bahnen eindringt. Aber auch diesen Gefahren und Nachtheilen kann man begegnen und sie beseitigen, wenn man auf die heutzutage so leicht erreichbare prima intentio verzichtet und die Resectionswunden mit Jodoformgaze tamponirt, um das zu vernichten oder in der Weiterentwicklung zu hemmen, was unserem Auge entgangen und in der Wunde zurückgeblieben ist. In der Thatsache, dass so die Resection die blutige Behandlung mit der Jodoformbehandlung zielbewusst vereinigt, dürfte die erstere gegenüber den Anhängern einer reinen Jodoformtherapie nicht ihre geringste Stütze finden.

Welches aber sind die functionellen Resultate nach der Jodoformbehandlung? Ist ein Gelenk eine Zeit lang entzündet gewesen, so kommt es zur Verödung desselben und Störungen in seiner Beweglichkeit, welche sogar ganz aufgehoben werden kann. Bindegewebige Verwachsungen der einzelnen Partien der Kapsel und zwischen den Knochen treten ein. Wurde durch den Krankheitsprocess der Knorpel zerstört, so tritt auch knöcherne Vereinigung ein. Dem Muskelzuge entsprechend kommt es zu erwünschten oder unerwünschten Contracturen, welche wir durch blutige und unblutige Eingriffe zu beeinflussen vermögen. Ist es bei manchen Gelenken von geringerer Bedeutung, ob die nach Beseitigung oder Ausheilung des tuberculösen Processes

eintretende Verwachsung der Gelenkenden eine bindegewebige oder knöcherne ist, so liegen die Verhältnisse beim Kniegelenk anders. Wir wollen und müssen hier neben der Beseitigung alles Kranken eine gerade, feste Extremität erzielen, welche als lebendige, schliesslich jedes stützenden Verbandes entbehrende Stelze dienen soll. Dies kann nur erreicht werden, wenn durch Absägung der Gelenkenden die Möglichkeit zu knöcherner Vereinigung derselben gegeben wird. Dieses Resultat ist ja kein ideales, wir müssen und können aber mit demselben um so mehr zufrieden sein, als bisher alle Versuche durch ein weniger eingreifendes Verfahren, die Arthrektomie, ein bewegliches Gelenk zu erzielen, gescheitert sind. Auch bei uns ist sie gelegentlich versucht worden; es tritt auch eine gewisse Beweglichkeit, aber auch sehr bald eine Beugecontractur ein, welche dann die Extremität zum Gehen unbrauchbar macht. Die Arthrektomie ist deshalb beim Kniegelenk nicht zu verwerthen; zudem hat sie den Nachtheil, dass sie leicht Knochenherde übersehen lässt.

Vor Kurzem kam ein junger Mensch von 19 Jahren in meine Behandlung wegen einer ausgeheilten Tuberculose des rechten Kniegelenks. Ausserdem hat er eine ausgeheilte Spina ventosa. Er war im 4. Lebensjahre am Knie erkrankt und im nächsten in die Behandlung eines Chirurgen gekommen, welcher die obige Diagnose stellte, die Zeit für einen operativen Eingriff angeblich für verstrichen erklärte und nunmehr das Gelenk mit Gypsverbänden immobilisirte, welche ein halbes bis ein Jahr lang lagen und so gewechselt wurden, dass die Extremität nur eine halbe Stunde lang frei vom Verbande war. Trotz der enormen Abmagerung des Oberschenkels vermochte der Kranke im Verbande das Bein gut zu gebrauchen. Die Tibia war gegen die Condylen des Femur etwas nach hinten verschoben, und daher die Kniescheibe mit ihrem oberen Rande so vornüber gesunken, dass sie wie ein Stachel hervorragend die äusserst schlecht ernährte Haut zu durchbohren drohte. Ich liess zunächst jeden Verband fort, um durch Baden und Massiren Haut und Musculatur wieder zu stärken, was auch schnell gelang. Aber bereits nach 8 Tagen eintretende und bald zunehmende Wackelbewegungen und eine sich einstellende Beugecontractur zwangen zum Anlegen einer Schiene, welche nunmehr in einer abnehmbaren Lederhülse mit Stahlstangen besteht. Also eine 14jährige Immobilisation hatte eine genügend feste Vereinigung nicht zu erreichen vermocht, so dass Patient, wenn er auf den bisher abgelehnten Vorschlag einer Resection nicht doch noch eingeht, voraussichtlich niemals eine Schiene wird entbehren können.

Kommt es nun unter der Jodoformbehandlung zur Ausheilung eines Gelenks, so haben wir es doch mit denselben Verhältnissen zu thun, wie in dem eben beschriebenen Falle, und wir werden dann später doch noch gezwungen, die Resection auszuführen, um dadurch eine gerade, feste, ohne Schiene zum Gehen brauchbare Extremität zu erzielen.

Ueber die Endresultate mit Jodoformeinspritzungen behandelter Kniegelenkstuberculosen stehen mir leider keine Tabellen zur Verfügung, ausser in einer in holländischer Sprache geschriebenen Arbeit aus der Leydener Klinik: „De behandling van gewrichtstuberculose met jodoformolie", von Dr. W. L. de Vos, welche ich leider nur theilweise lesen konnte. Den leicht verständlichen Tabellen nach ist bei Kniegelenkstuberculose in einer Reihe von Fällen nicht nur Heilung, sondern auch normale Function erzielt worden. Wie alt diese Resultate sind, ist aber nicht gesagt.

Wir sind mit diesen Erörterungen schon auf das engere Thema, die Behandlung der Kniegelenkstuberculose gekommen und geben nunmehr eine statistische Uebersicht. Dieselbe betrifft sämmtliche in den Jahren 1887 bis 1892 einschliesslich in Bethanien (Stettin) zur Behandlung gekommenen Fälle von Fungus des Kniegelenks. Operationsmethode und Nachbehandlung war, abgesehen von einigen später zu erörternden Aenderungen, stets dieselbe. In einigen Fällen wurde theils zum Versuch, theils wegen Widerstandes der Kranken gegen einen blutigen Eingriff, mit Gypsverbänden immobilisirt, bezwecksweise Jodoformeinspritzungen gemacht. Den allergrössten Theil der Fälle habe ich während meiner Assistentenzeit und später bei Vertretungen meines ehemaligen Chefs, Herrn Dr. Hans Schmid, im Krankenhause beobachtet, eine Reihe von Fällen selbst operirt und die meisten viele Jahre lang in der Poliklinik controlirt.

Um nun das jetzige Resultat festzustellen, schickte ich an sämmtliche Kranke die Aufforderung, entweder selbst zu kommen, und zwar in der zweiten Hälfte des Juli d. J., oder eine Karte mit folgenden Fragen auszufüllen:

Wird das Bein zum Gehen benutzt?
Ist es gerade oder krumm?
Ist es im Knie fest oder wacklig?
Sind Wunden oder Fisteln vorhanden?
Ist das Bein verkürzt?
Wird ein Schuh mit hohem Absatz getragen?
Wie ist das Allgemeinbefinden?
Sind andere Krankheiten vorhanden?

Zur Controle erschienen 14; im Uebrigen ergiebt die folgende Tabelle die Resultate der Nachforschungen. Zu bemerken ist, dass die auf schriftlichem Wege erhaltenen Resultate in ihrem Ausfalle durchaus den durch meine persönliche Controle festgestellten entsprachen. Der Werth der auf schriftlichem Wege erhaltenen Endresultate wird dadurch erhöht, dass viele der Adressaten es vorzogen, die Fragen durch ihren Arzt beantworten zu lassen. Wenn in der Tabelle die Dauer der Krankheit bis zur Operation nicht angegeben ist, so ist das deshalb geschehen, weil wir in sehr vielen Fällen überhaupt keine Anamnese erhalten konnten, oder weil die betreffenden Angaben so unsicher waren, dass sie keinen Werth beanspruchen können.

Die nachstehende Tabelle enthält sämmtliche Knieresectionen wegen Tuberculose aus den Jahren 1887—1892 einschliesslich. Ausser diesen kamen noch weitere 6 Fälle von Kniegelenkstuberculose zur Behandlung, von denen 2 wegen Widerstandes gegen einen operativen Eingriff mit Immobilisation behandelt wurden. Einer derselben, Ernst K., 5 Jahre alt, ist später von anderer Seite resecirt und 8 Tage darauf amputirt worden. Er hat sich vorgestellt und, abgesehen von dem Amputationsstumpf, einen guten Befund ergeben. Ueber den anderen war eine Nachricht nicht zu erhalten.

Zwei Fälle, Mädchen von 16 bezw. 17 Jahren, wurden mit Einspritzungen von Jodoformglycerin behandelt. Beide sollen sich in befriedigendem Zustand befinden, die Gelenke sind steif. Seit der Behandlung ist erst ein Jahr verflossen.

Schliesslich wurde in 2 Fällen wegen zu grosser Ausdehnung des Processes in den Weichtheilen sofort amputirt. Beide sind geheilt.

Gehen wir nun zur Betrachtung der resecirten Fälle über. Unter denselben ist das männliche Geschlecht 31 mal, das weibliche 22 mal vertreten; 26 mal handelte es sich um das rechte, 27 mal um das linke Kniegelenk. Eine Erkrankung beider Gelenke zugleich kam nicht vor. Das Alter der Erkrankten schwankte zwischen 1 und 49 Jahren. Was die Form der Erkrankung anbetrifft, so handelte es sich unter 36 Fällen, in denen eine diesbezügliche Bemerkung in den Krankengeschichten vorhanden ist, 18 mal um die synoviale, und ebenso oft um die ostale Form. Diese Häufigkeit der ostalen Form, welche den Beobachtungen anderer entspricht und deshalb nicht als Zufall bei einer verhältnissmässig kleinen Zahlenreihe angesehen werden darf, macht es erklärlich, dass die Jodoformbehandlung so häufig erfolglos bleiben muss, und fordert zu einer operativen Behandlung der Gelenktuberculose auf.

Wenn wir nun im Folgenden die Resultate der Resection in Zahlen

Tabelle der resecirten Fälle.

Nummer	Name	Alter in Jahren	Zeit der Operation	rechts oder links	Form	Verlauf	Resultat der Controle	Bemerkungen
1	Elisabeth N.	7	Juli 1887	rechts	?	glatt	gut	Vor der Operation mit Gypsverbänden behandelt.
2	Hermann S.	18	Juli 1887	rechts	ostal	glatt	gut	—
3	Helene H.	15	August 1887	rechts	?	s. weiter unten	Fistel, keine feste Vereinigung, Allgemeinbefinden gut.	—
4	Wilhelm B.	10	August 1887	rechts	ostal	glatt	gut	—
5	Auguste G.	21	October 1887	links	synovial	glatt	Nach Amerika verzogen.	Im December 1887 „Alles gut“.
6	Willy V.	1	Februar 1888	rechts	?	Am 30. April 1888 an Basilarmeningitis gestorben	—	Vor der Operation vergeblich mit Gypsverband behandelt.
7	Johann P.	49	Februar 1888	links	ostal	Am 15. Mai 88. an Darmtuberculose gestorben.	—	—
8	Wilhelm K.	32	Mai 1888	rechts	ostal	glatt	Localer Befund gut, aber Lungen verdächtig.	—
9	Willy K.	1	Juni 1888	rechts	?	Am 22. Juli 88. gestorb. „Sehr schlechter Wundverlauf, der Knabe wird immer elender.“ (Weiteres nicht zu ermitteln.)	—	—
10	Otto K.	11	August 1888	links	?	glatt	gut	Vor d. Operation $^3/_4$ Jahr vergeblich mit Gypsverbänden behandelt.
11	Hermann R.	5	August 1888	links	ostal	glatt	gut	—
12	Wilhelm W.	7	August 1888	rechts	synovial	glatt	Im März 1889 gestorben; an ?	—
13	Albert M.	11	September 1888	links	synovial	glatt	gut	Ist vor einigen Monaten wegen einer jetzt beseitigten Contractur anderweitig in Behandlg. gewesen.

14	Eckart v. S.	3	November 1888	rechts	synovial	glatt	gut	Es handelte sich ursprünglich um einen Herd in d. Tibia, welcher trotz Eröffnung nachträgl. in d. Gelenk durchbrach u. dieses inficirte.
15	Luise M.	18	Decemb. 1888	links	?	glatt	gut	—
16	Julius H.	24	Januar 1889	rechts	ostal	Phlegmone am Ober- und Unterschenkel; im October schweres Recidiv; Amyloiddegeneration. Am 16. Dec. 1889 Amputatio femoris, Heilung. Am 10. Februar 1890 entlassen.	Gestorben. Wann? Vermutlich sehr bald an Amyloid.	—
17	Robert N.	11	Februar 1889	links	synovial	Mehrfach Fistelbildung, im September Heilung.	gut	—
18	Bertha N.	15	März 1889	links	?	glatt	gut	—
19	Emilie K.	9	Juli 1889	rechts	—	Mehrmals Ausschabung von Fisteln, Brisement wegen Contractur, nachdem sie sich der Controle entzogen.	Bein krumm, Fisteln, Benutzt das Bein zum Gehen. Allgemeinbefinden gut.	—
20	Karl D.	3	September 1889	links	ostal	glatt	8 Tage nach Entlassung aus der Anstalt an Diphtherie gestorben.	—
21	Emma P.	9	November 1889	rechts	synovial	Mehrmals Recidive. Seit Ende 1890 geheilt.	gut Verkürzung 5 Cm.	Es wurde zunächst die Arthrektomie versucht, welcher sehr bald schweres Recidiv und starke Verschlechterung des Allgemeinbefindens folgte.
22	Anna W.	17	Novemb. 1889	rechts	synovial	glatt	gut	—
23	Fritz B.	3	Januar 1890	links	ostal	glatt	gut	Vor der Operation 1½ Jahr mit Gypsverbänden behandelt.
24	Reinhold L.	13	Februar 1890	rechts	ostal	Mehrmals Recidive, seit Anfang 1891 geheilt.	gut	—
25	Wilhelm P.	4	März 1890	rechts	synovial	Recidiv; wurde auf Wunsch ungeheilt entlassen.	Bein fest, aber krumm, Fistel, trägt Krücke.	Hat sich der Controle entzogen. Ist mit Tuberculin behandelt

Nummer	Name	Alter in Jahren	Zeit der Operation	rechts oder links	Form	Verlauf	Resultat der Controle	Bemerkungen
26	Hermann St.	5	März 1890	rechts	ostal	glatt	gut	—
27	Ferdinand J.	26	März 1890	links	ostal	Locales Recidiv; am 5. Mai 1890 Amput. femor. Am 9. Mai gestorben.	—	Seit 5 Jahren bestehender Fungus, welcher anderweitig mit Gypsverbänden behandelt wurde.
28	Martha K.	8	Juli 1890	links	synovial	glatt	gut	—
29	Anna H.	14	Juli 1890	links	?	Nach 1 1/4 Jahr Recidiv, welches bald beseitigt wurde.	gut	—
30	Marie K.	18	September 1890	links	synovial	Nach 4 Wochen Lungenphthise; am 9. November 1890 gestorben.	—	Ist mit Tuberculin behandelt.
31	Wilhelm V.	3	September 1890	links	ostal	Keine Heilung, Recidiv; am 30. November 1890 an Meningitis gestorben.	—	Ist mit Tuberculin behandelt.
32	Luise L.	16	October 1890	links	ostal	Bald Recidiv; daneben Lungenphthise; am 14. Januar 1891 Amputatio femoris, am 14. Februar gestorben.	—	Ist mit Tuberculin behandelt.
33	Clara G.	6	November 1890	links	ostal	Mehrmals Fisteln, welche nach 1/4 Jahr ausheilten.	gut	Ist mit Tuberculin behandelt.
34	Adolph K.	7	November 1890	links	?	Mehrmals Recidive.	Leichte Krümmung, keine feste Vereinigung, Fisteln, Allgemeinbefinden gut.	Ist mit Tuberculin behandelt. Hat sich der Controle lange Zeit entzogen.
35	Karl W.	9	Februar 1891	links	synovial	glatt	gut	—
36	Paul W.	12	Februar 1891	links	?	Durch Wundinfection gestört.	gut	—
37	Leopold P.	11	März 1891	rechts	synovial	Recidiv.	gut	—
38	Anna Sch.	16	April 1891	rechts	?	glatt	Am 13. September 1892 an „Schwindsucht“ gestorben.	—

39	Anna M.	12	April 1891	rechts	?	Im Juli an Schwindsucht gestorben.	—	—
40	Mathilde K.	11	Juli 1891	links	?	glatt	Durch die Post nicht zu ermitteln.	—
41	August P.	15	Juli 1891	rechts	synovial	glatt	gut	—
42	Anna B.	11	Januar 1892	rechts	?	glatt	gut	—
43	Auguste R.	4	Januar 1892	links	?	glatt	Am 26. Mai 92. gestorben. Sie hatte eine Kyphose mit nichtausgeheiltem Senkungsabscess; kein Recidiv am Knie.	—
44	Elise B.	6	Januar 1892	rechts	?	Recidiv nach ½ Jahr, schnell ausgeheilt.	gut	—
45	Hermann Sch.	18	März 1892	links	synovial	Bald nach der Operation Fisteln.	gut	—
46	Wilhelm K.	16	April 1892	rechts	synovial	glatt	gut	—
47	Albert K.	3	April 1892	rechts	ostal	glatt	gut	—
48	Robert Sch.	11	Mai 1892	links	ostal	glatt	gut; Verkürzung 6 Cm., Beckensenkung.	Es wurde wegen sehr bedeutender Beugecontractur eine keilförmige Resection gemacht und von beiden Gelenkenden sehr viel abgetragen.
49	Elfriede v. B.	17	Mai 1892	rechts	ostal	Am 17. April 1893 an Basilarmeningitis gestorben, nachdem kurz vorher wegen schweren localen Recidivs im Oberschenkel amputirt war.	—	—
50	Walter S.	1	Mai 1892	links	ostal	Im August 1892 Fistel, welche bald ausheilte.	Mässige Krümmung, keine feste Vereinigung, keine Fisteln, Allgemeinbefind. gut.	—
51	Hermann L.	16	August 1892	rechts	synovial	glatt	gut	—
52	Anna M.	28	Sept. 1892	links	synovial	glatt	gut	—
53	Therese K.	16	September 1892	links	synovial	glatt	gut	Anfänglich mit Jodoformeinspritzungen behandelt.

ausrechnen und nach Procenten bestimmen, so soll nicht vergessen werden, dass diese Zahlen einen absoluten Werth deshalb nicht haben, weil seit der Operation der jüngsten Fälle erst ein Jahr vergangen ist, und wir auf Grund unserer Erfahrungen annehmen müssen, dass der eine oder andere bis jetzt als geheilt erscheinende Fall noch später zu Grunde geht. Wie lange wir mit dieser Möglichkeit zu rechnen haben, lässt sich natürlich nicht bestimmt sagen, aber einen Anhaltspunkt können wir in der folgenden kleinen Tabelle über die Gestorbenen finden.

Es sind im Ganzen gestorben 14:

Willy V. (Nr. 6) . . .	nach	2½ Monaten	an tuberculöser Meningitis.
Johann P. (Nr. 7) . .	=	3½ =	an Darmtuberculose.
Willy K. (Nr. 9) . .	=	1 =	an localem Recidiv.
Wilhelm W. (Nr. 12)	=	7 =	?
Julius H. (Nr. 16) . .	=	14 [1]) =	an Amyloid, locales Recidiv.
Karl D. (Nr. 20) . . .	=	8 Tagen	an Diphtherie.
Ferdinand J. (Nr. 27)	=	2 Monaten	an localem Recidiv.
Marie K. (Nr. 30) . .	=	2 =	an Lungenschwindsucht.
Wilhelm V. (Nr. 31) .	=	2 =	an tuberculöser Meningitis; locales Recidiv.
Luise L. (Nr. 32) . .	=	3 =	an Lungenschwindsucht; locales Recidiv.
Anna Sch. (Nr. 38) . .	=	17 =	an „Schwindsucht“.
Anna M. (Nr. 38) . .	=	3 =	an Lungenschwindsucht.
Auguste R. (Nr. 43) .	=	16 =	Todesursache nicht bekannt;

sie hatte eine Spondylitis mit Senkungsabscess, welcher noch nicht ausgeheilt war, als die Patientin die Anstalt verliess. Da das Knie ausgeheilt war, so muss angenommen werden, dass die Spondylitis Veranlassung des tödtlichen Ausganges war.

Elfriede von B. (Nr. 49) nach 11 Monaten an tuberculöser Meningitis; locales Recidiv.

Wir haben also nur in 3 Fällen (Nr. 16, 38, 43) noch später als nach einem Jahre, und spätestens 17 Monate nach der Operation, tödtlichen Ausgang, bei den beiden ersten im Zusammenhang mit der Kniegelenkstuberculose, bei der letzteren aber, da der Fungus ausgeheilt, eine Spondylitis dagegen nicht beseitigt war, mit dieser. Die Uebrigen sind, mit Ausnahme von Nr. 49 und Nr. 12, bei welch letzteren die Todesursache nicht zu ermitteln war, in den allerersten Monaten nach der Operation theils an localem Recidiv, theils an Metastasen zu Grunde gegangen. Wie schon Eingangs erwähnt wurde,

1) Diese Zahl ist nach der Annahme berechnet, dass H. nach seiner Entlassung nur sehr wenige Wochen leben konnte.

vermögen wir mittelst unseres Gesichtssinnes nicht sicher alles Krankhafte zu erkennen; kleine erkrankte Partien können stehen geblieben, zu weiterer Entwicklung gelangt und die Ursache von Metastasen geworden sein. Ferner wurde die Möglichkeit zugegeben, dass durch die Eröffnung neuer Bahnen bei dem operativen Eingriff dem Krankheitsgifte Gelegenheit zur Verschleppung und weiterer Entwicklung an anderen Stellen gegeben wird. Aber die Thatsache, dass in einer Reihe von Fällen so schnell Metastasen an inneren Organen offenbar werden, lässt auch — was natürlich nicht für alle Fälle beansprucht werden soll — eine andere Deutung zu. Wir sind vermöge unserer Untersuchungsmethoden nicht im Stande, einige Tuberkel auf den Hirnhäuten oder in der Darmschleimhaut, auf der Pleura, oder kleine Herde in den Lungen zu erkennen. Wir werden also oft genug solche Fälle operiren, die nach unserer Ansicht noch frei von Metastasen sind, welche aber doch schon, nur für uns nicht erkennbar, vorhanden sind; dieser Umstand muss zu Gunsten der Statistik berücksichtigt werden.

Wenn im Vorhergehenden die Gelenktuberculose als der primäre Krankheitsherd, die Meningitis, Phthisis, Darmtuberculose als Metastase angesehen wurde, so geschieht das einmal, weil wir das Eintreten einer Metastase immerhin oft genug beobachten können, zweitens, weil wir in vielen Fällen nach der Resection neben der localen Heilung eine erhebliche und andauernde Besserung des Allgemeinbefindens beobachten. Wären wirklich, wie König auf dem XXI. Chirurgencongress erklärte, vier Fünftel aller Gelenktuberculosen Metastasen, so könnten wir unmöglich noch nach vielen Jahren so viel local Geheilte und allgemein körperlich Gesunde haben.

Die Todesursache ist im Einzelnen in vorstehender Tabelle angegeben. Unter den Gestorbenen befinden sich auch diejenigen 4 (Nr. 16, 27, 32, 49), bei welchen wegen localen, nicht zu beherrschenden Recidivs nachträglich im Oberschenkel amputirt wurde. Es waren dies lauter sehr schwere Fälle, in denen die Nachamputation zu spät kam, eine primäre Amputation vielleicht das Leben gerettet hätte.

Ein als geheilt entlassener Fall, Karl D. (Nr. 20), starb 8 Tage nach der Entlassung an Diphtherie. Diesen sowohl, als die beiden Fälle, über welche keine, bezw. nur ungenügende Nachricht zu erhalten war, Auguste G. (Nr. 5) und Mathilde K. (Nr. 40), müssen wir in Abrechnung bringen, wir haben dann 50 resecirte Fälle mit 13 Todesfällen = 26 Proc.

Im directen Anschluss an die Operation ist keiner gestorben.

Dem gegenüber stehen 31 Fälle = 62 Proc., welche in der Tabelle

kurzweg mit „gut“ bezeichnet, ein nach jeder Richtung hin gutes, vielfach ausgezeichnetes Resultat ergaben. Darunter verstehen wir: völlige Ausheilung des Gelenks, Nichtvorhandensein von Fisteln, feste Vereinigung in guter Stellung. Bei den jüngsten Fällen können wir eine knöcherne Vereinigung noch nicht erwarten. Was die Stellung anbetrifft, so haben wir eine ganz leichte Flexionsstellung theils aus kosmetischen Gründen, theils weil die Resecirten mit einem leicht nach vorn gekrümmten Bein besser als mit einem ganz geraden oder gar nach hinten durchgebogenen aufzutreten und den Fuss abzuwickeln scheinen, ganz gern gesehen und das Eintreten einer ganz leichten Krümmung nach vorn nicht gehindert. Neben diesen Bedingungen ist es natürlich Hauptforderung, dass die Operirten ihr Bein auch ausgiebig gebrauchen, was bei allen mit „gut“ bezeichneten selbstverständlich der Fall ist. Sie können alle gut und lange gehen und laufen. Soweit das bei ihrem Lebensalter in Betracht kommt, haben sie alle einen Lebensberuf erwählt und verrichten, meist den ärmeren Klassen angehörend, meist schwere Arbeit.

Nur in 3 Fällen, soweit ich das feststellen konnte, wurde an dem resecirten Gliede ein Schuh mit hohem Absatz getragen. Daraus allein darf man allerdings auf die Anzahl und Grösse der Verkürzungen keinen Schluss ziehen, weil viele Resecirte auch eine bedeutendere Verkürzung durch Beugung des gesunden Beins in Knie und Hüfte ausgleichen. Die grösste Verkürzung betrug bei den zur Controle Erschienenen 6 Cm. in 2 Fällen, ebenso oft war eine solche von 5 Cm. vorhanden; im Uebrigen betrug dieselbe in einigen Fällen bis zu 3 Cm., die meisten zeigten gar keine Verkürzung. Bei der Beurtheilung dieser Zahlen ist einmal die Körpergrösse, ferner das Lebensalter, und schliesslich die bei weiterem Wachsthum in Aussicht stehende Zunahme der Verkürzung zu berücksichtigen. Die augenblicklichen Resultate sind jedenfalls als gute zu bezeichnen insofern, als in keinem Falle die Verkürzung zu einer Störung oder Beeinträchtigung der Gebrauchsfähigkeit des Gliedes geführt hat. Die bei der Ausbildung der Verkürzung mitspielenden Umstände sind in den Beiträgen zur klinischen Chirurgie unter dem Titel: „Ueber die Endresultate der Resection des Kniegelenks“ von Dr. Alfred Bothe an der Hand von 132 Fällen aus der Bruns'schen Klinik eingehend besprochen, wobei besonders hervorgehoben wird, dass der in der Nähe der Epiphysen und in ihnen sich abspielende Krankheitsprocess an sich, ferner die durch ihn bedingte Gebrauchsstörung schon vor dem operativen Eingriff hemmend auf das Wachsthum einwirken. Wird auch durch die Absägung der Gelenkflächen, je mehr sie sich der

Epiphysenlinie nähert, desto mehr die Verkürzung begünstigt, so darf letztere doch nicht lediglich der Resection zur Last gelegt werden. Bothe bespricht ferner sehr eingehend diejenigen Veränderungen, welche nach der Resection, hinsichtlich der Betheiligung der einzelnen Muskelgruppen der Extremität und des Rumpfes eintreten. Es würde zu weit führen, auf die interessanten Erörterungen näher einzugehen, dagegen soll nicht unerwähnt bleiben, dass der Verfasser auf Grund der in der Bruns'chen Klinik, sowie in den Kliniken von Esmarch, König und Lücke erzielten Resultate bezüglich der Knieresection zu dem Schlusse kommt: „Fürwahr, diese Zahlen lauten nicht wie ein Verdict der Operation." Er berechnet übrigens aus den 298 Fällen 67,4 Proc. Heilung, was mit unserem Resultat ziemlich übereinstimmt.

Wir hätten nun noch zu untersuchen, wie unsere Resultate sich hinsichtlich des Zeitpunktes der Operation und des Lebensalters der Patienten verhalten. Leider fehlen uns, wie schon Eingangs erwähnt wurde, in sehr vielen Fällen anamnestische Angaben ganz, oder sie waren so unzureichend, dass sie nicht verwerthet werden konnten. Wir vermögen deshalb die Frage nach den Erfolgen der Frühresection nicht statistisch zu beantworten. Dass wir auch hier gute Erfolge zu erzielen vermögen, zeigen Fälle wie Eckart v. S. (Nr. 14) und Walther S. (Nr. 50). Ueber das 20. Lebensjahr hinaus wird die Prognose der Resection allmählich schlechter, und wenn auch gelegentlich einmal in höherem Alter damit eine Heilung erzielt wird, so wird doch im Allgemeinen an dem Princip, solche Fälle lieber gleich zu amputiren, festzuhalten sein. Die wenigen hier in Betracht kommenden Fälle sind aus der Tabelle leicht ersichtlich.

Was das Lebensalter der Patienten anbetrifft, so interessirt am meisten das ganz frühe; die folgende kleine Tabelle, welche sich auf das 1. bis 4. Lebensjahr einschliesslich bezieht, zeigt allerdings, dass hier der Procentsatz der Gestorbenen etwas höher als im Allgemeinen ist. Es sind nämlich gestorben 5, wovon 2 in Abzug zu bringen sind, nämlich Karl D. (Nr. 20), welcher geheilt entlassen 8 Tage später an Diphtherie starb, und Auguste R. (Nr. 43), welche gleichfalls mit ausgeheiltem Knie entlassen nach längerer Zeit einer Spondylitis erlag. Dagegen sind 4 geheilt und gesund geblieben; einer, welcher ungeheilt die Anstalt verliess und nicht weiter behandelt ist, ist ungeheilt geblieben (Wilhelm P., Nr. 28).

Willy V. (Nr. 6)	1 Jahr	gestorben,
Willy K. (Nr. 9)	1 =	gestorben,
Eckart v. S. (Nr. 14) . .	3 Jahre	geheilt,

Karl D. (Nr. 20)	3 Jahre	gestorben,
Fritz B. (Nr. 23)	3 =	geheilt,
Wilhelm P. (Nr. 28) . .	4 =	ungeheilt,
Wilhelm V. (Nr. 31) . .	3 =	gestorben,
Auguste R. (Nr. 43) . .	4 =	gestorben,
Albert K. (Nr. 47) . . .	3 =	geheilt,
Walther S. (Nr. 50) . . .	1 Jahr	geheilt [1]).

Es bleiben noch 6 nicht geheilte Fälle übrig, welche wir kurz einzeln besprechen müssen. Bei Helene H. (Nr. 3) fand sich bei recht gutem Allgemeinbefinden eine Fistel. Ausserdem war keine feste Vereinigung eingetreten, sondern ein neues Gelenk vorhanden; die Patientin vermag das Bein bis zu einem Winkel von 50° activ zu beugen, dann aber activ nur um 20—30° zu strecken. Beim Gehen trägt sie eine Lederhülse. Das Bein soll von Anfang an etwas wacklig gewesen sein, die oben angegebene Bewegungsfähigkeit entwickelte sich im Anschluss an einen vor 2 Jahren stattgehabten Fall. Sie ist behufs Heilung ihrer Fistel in Behandlung genommen. Bei Wilhelm K. (Nr. 8) fand sich ein guter localer Befund, doch waren die Lungen verdächtig. Bei Emilie K. (Nr. 19) und Wilhelm P. (Nr. 25) sind laut Bericht Fisteln vorhanden, das Bein ist bei Beiden krumm, wird aber zum Gehen benutzt. Sie sind beide nicht zur Controle gekommen, letzterer wurde von den Eltern ungeheilt aus der Anstalt genommen. Bei Adolph K. (Nr. 34) und Walther S. (Nr. 50) war noch keine feste Vereinigung eingetreten, bei ersterem bestanden Fisteln, bei letzterem ist die Tuberculose ausgeheilt. Auch diese Beiden haben sich der Controle entzogen. Bei sämmtlichen 4 letzteren wurde gutes Allgemeinbefinden entweder constatirt oder schriftlich angegeben. Es haben sich also nur bei solchen Fisteln oder schlechte orthopädische Resultate ergeben, die sich der Controle entzogen und vernachlässigt, keinen Gypsverband getragen haben. Wir dürfen auf Grund unserer Erfahrungen wohl annehmen, dass bei den Meisten eine zeitige Ausräumung der Fisteln, wie sie ja auch in einer Reihe von den mit „gut" bezeichneten Fällen nöthig gewesen ist, sowie eine dauernde Controle und Nachbehandlung überhaupt zur Heilung geführt haben würde und noch führen wird. Keiner der Nichtgeheilten befand sich in einem Zustande, der die Nothwendigkeit einer Amputation wahrscheinlich machte; überhaupt ist in einem Zeitraum von 6 Jahren in keinem einzigen Falle bei einem schon aus der Anstalt Entlassenen die Amputation in Frage gekommen. Ein glänzender Beweis für die Leistungen der Resection!

1) Wenn auch keine knöcherne Vereinigung bisher in diesem Falle eingetreten ist, so ist doch die Tuberculose ausgeheilt.

Die Methode und Technik der Operation und Nachbehandlung sind für den Erfolg von nicht geringer Bedeutung und müssen deshalb, wie sie — allmählich mit einigen Aenderungen — geübt wurden, beschrieben und erörtert werden.

Nach der üblichen Desinfection wird unter Blutleere entweder ein gerader Schnitt quer über die Kniescheibe oder ein bogenförmiger dicht unterhalb derselben verlaufender durch die Haut geführt. In ersterem Falle wird die Patella in zwei Theilen durchsägt, in letzterem in toto abgeschnitten. Die Erhaltung des Streckapparates ist, da wir eine völlig steife Extremität und knöcherne Vereinigung erzielen wollen, unnöthig. Versuchsweise wurde einige Male die Kniescheibe erhalten, jedoch meistens nachträglich entfernt, weil sie später stark hervortrat und zu Decubitus Veranlassung gab. Nach Durchtrennung der Seitenbänder wird das Gelenk auseinandergeklappt, dann werden die gekreuzten Bänder und die Kapsel exstirpirt, die Gelenkenden möglichst flach abgesägt, eventuelle Knochenherde ausgelöffelt oder ausgemeisselt. Des Weiteren werden Abscesse gespalten, ihre Membranen exstirpirt, Fistelgänge genau verfolgt, ausgeräumt, nöthigenfalls gespalten, die Weichtheile überhaupt, soweit sie verdächtig erscheinen, entfernt. Wo infolge lange bestehender Beugecontractur die Gelenkenden sich besonders an ihrem vorderen Umfange stärker entwickelt hatten, wurde, um eine Anpassung in gerader Stellung zu ermöglichen, die Keilresection gemacht. Die Helferich'sche bogenförmige Resection nebst Durchschneidung der Sehnen der Beugemuskeln, welche mehr auf die Vermeidung einer Verkürzung Rücksicht nimmt, ist bisher nicht in Anwendung gekommen. Ein Verschieben der geraden Sägeflächen gegen einander, welchem die bogenförmige Resection mehr vorbeugt, ist übrigens bei uns nicht vorgekommen. Nachdem die Knochenenden angepasst und aneinandergelegt sind, wird die Wundhöhle mit Jodoformgaze ausgestopft, ebenso alle etwaigen Abscesshöhlen und Fistelgänge. Obschon wir oft genug eine prima intentio bei einer Resection ohne Drainage erreicht haben, so verzichten wir doch darauf aus den Eingangs erörterten Gründen und gehen den sichereren Weg der Tamponade. In neuerer Zeit scheint man überhaupt mehr auf die Zerstörung möglicher Weise stehen gebliebener kranker Granulationen oder durch die Operation frei gewordener Keime unmittelbar nach dem Eingriff Bedacht zu nehmen, indem hierzu das Glüheisen, und kürzlich — aus Frankreich — wegen der durch den Brandschorf entstehenden Unbequemlichkeiten die Anwendung trockener Hitze empfohlen wird. — Die Haut wird über der Tamponade aneinandergelegt und durch

einige Nähte fixirt. Die Wunde wird mit Jodoformgaze bedeckt, die ganze Kniegegend mit einem sterilisirten Holzwollekissen und gestärkten Gazebinden in einen fest comprimirenden Verband gebracht. Ist dann das Bein auf einer Volkmann'schen Schiene fixirt, so wird nunmehr der Gummischlauch entfernt. Die Extremität bleibt zunächst senkrecht erhoben und wird, wenn die Operation Vormittags stattfand, allmählich bis zum nächsten Morgen in eine nur wenig erhöhte Lage gebracht.

Wir schaffen durch die Knieresection künstlich eine complicirte Fractur, bei welcher wir heutzutage mit an Sicherheit grenzender Wahrscheinlichkeit jede von aussen kommende Infection auszuschliessen vermögen, während wir eine im Gelenk bestehende zu bekämpfen haben. Die in neuerer Zeit in der Behandlung der einfachen und complicirten Knochenbrüche eingetretenen Modificationen, welche auf der Erkenntniss beruhen, dass das bisher übliche wochen- und monatelange Liegenlassen gebrochener Glieder in starren Verbänden nicht nur eine übertriebene Vorsicht gewesen, sondern dass gebrochene Glieder wenige Tage nach der Verletzung durch zweckmässige Verbände gebrauchsfähig gemacht werden können, und dass Knochenbrüche, besonders am Unterschenkel, sogar schneller beim Umhergehen heilen, musste auch auf die Nachbehandlung der Knieresection von Einfluss werden. Die diesbezüglichen in Bethanien zu Stettin gemachten Erfahrungen sind von Herrn Dr. Hans Schmid im Centralblatt für Chirurgie 1893. Nr. 32 veröffentlicht. Während früher, d. h. bis vor 1—2 Jahren, die Resecirten nach 14 Tagen gegypst wurden und nach weiteren 14 Tagen aufstanden und umhergingen, wird jetzt, wenn der Wundverlauf es gestattet, nach 4—5 Tagen, meist in Narkose, um jede unerwünschte Bewegung und Blutung zu vermeiden, ein Gypsverband von den Knöcheln bis an das Becken heran angelegt. Am folgenden Tage stehen die Kranken auf und beginnen mit Gehübungen. Sobald sie so weit vorgeschritten sind, dass sie ohne Stütze gehen und aus eigenem Antriebe ihre resecirte Extremität gebrauchen, werden sie entlassen. Sie werden dann nach 3 Monaten — bei Eintritt auffälliger Erscheinungen früher — behufs Wechsels des Gypsverbandes wieder aufgenommen und nunmehr alle 6 Monate controlirt. Sobald eine genügend feste Vereinigung eingetreten, wird der Gypsverband — oder Wasserglasverband — durch eine lederne mit Stahlstangen gestärkte Kniehülse ersetzt. Einen solchen Verband lassen wir, um Contracturen vorzubeugen, im Princip so lange tragen, bis eine Verknöcherung der Knorpel eingetreten ist, also bis zum Beginn der zwanziger Jahre. Dass dies nicht immer nothwendig ist,

lehren einzelne Fälle, in denen trotz eigenmächtiger Fortlassung der Gyps- oder Lederhülse Seitens der Resecirten eine Contractur nicht eingetreten ist.

Ich habe noch zu bemerken, dass ausser einer grossen Reihe anderer Fungi und chirurgischer Tuberculosen auch eine Anzahl von Kniegelenkstuberculosen vor und nach der Resection längere Zeit mit Tuberculin, anfänglich in Dosen von einem bis mehreren Centigrammen, später von ebenso viel Milligrammen behandelt wurden. Von einer Heilung kann in keinem Falle die Rede sein, und die in wenigen Fällen nach den Injectionen eingetretene Abschwellung der Gelenke um 1—2 Cm. dürfte vielleicht mehr auf die zugleich stattgefundene habende Ruhigstellung der Glieder und die Bettruhe der Patienten zu beziehen sein, nachdem bei der später vorgenommenen Resection der Gelenke sich dasselbe fand, wie bei nicht mit Tuberculin behandelten. Nur in einem Falle, Klara G. (Nr. 33), hatten die erkrankten Partien der Synovialis ein ungewöhnliches Aussehen; indess ergab die Untersuchung der exstirpirten Partien durch Herrn Prof. Grawitz, dass der tuberculöse Process keineswegs zum Stillstande gekommen war. Es will mir vielmehr scheinen, als ob von den mit dem Koch'schen Mittel behandelten Gelenktuberculosen viel mehr, als es sonst der Fall zu sein pflegt, an Meningitis zu Grunde gegangen sind. Bei der immerhin geringen Zahl solcher Todesfälle, auch wenn man die nach Resection anderer Gelenke vorgekommenen hinzuzieht, ist zwar ein Zufall nicht ausgeschlossen; es sind aber die Erscheinungen höchst auffällig, welche sich bei Willy V. (Nr. 31) fanden. Derselbe wurde längere Zeit vor der Resection und nach derselben, nachdem bald ein heftiges Recidiv aufgetreten war, mit Tuberculin behandelt. Er erlag nach wenigen Wochen einer Meningitis. Neben ausserordentlich zahlreichen Tuberkeln auf der Pia fand sich eine ausgedehnte Thrombose des Längs- und Querblutleiters, sowie zahlreiche grössere und kleine Blutungen in der Gehirnsubstanz. Wir haben diese ungewöhnlichen Erscheinungen auf die Tuberculinbehandlung bezogen, und Aehnliches ist, soviel ich mich erinnere, auch von anderer Seite beobachtet worden.

Wenn wir nun noch einmal kurz zusammenfassen, so erkennen wir die Möglichkeit einer Heilung der Gelenktuberculose durch Jodoformeinspritzungen selbstverständlich an, halten diese Methode aber für unsicher und ziehen deshalb eine frühzeitige, radicale Beseitigung alles Kranken durch einen blutigen Eingriff vor, um die Tuberculose local zu beseitigen und den Körper vor Metastasen zu schützen. Die typische Resection lässt bei der Absägung der Gelenkenden die in letzteren so häufigen Herde erst erkennen, sie ist gerade beim Knie-

gelenk, wo wir vorderhand auf Beweglichkeit verzichten müssen und eine feste knöcherne Vereinigung erreichen wollen, Erforderniss. Durch die Tamponade mit Jodoformgaze beugen wir der — sehr seltenen — Infection bei der Operation vor, und wenn dies trotzdem einmal eintritt, so müssen wir es so lange mit in den Kauf nehmen, bis eine bessere Methode gefunden ist. Sind die Veränderungen bezw. Zerstörungen im Gelenk schon sehr weit vorgeschritten, so ist, zumal wenn der Process noch im Fortschreiten begriffen erscheint, lieber bei Zeiten die Amputation einem Versuch mit der Resection vorzuziehen. Das gilt auch überhaupt für ältere Individuen.

Dass dieser Grundsatz auch für den Fall einer doppelseitigen Kniegelenkstuberculose seine Gültigkeit hat, ist selbstverständlich, obschon zwei im Kniegelenk in gestreckter Stellung steife Glieder besonders wegen der beim Sitzen entstehenden Unbequemlichkeiten für die Resecirten nicht gerade angenehm sind. Jedenfalls wird man zunächst die beiden Gelenke reseciren und an demjenigen Bein, welches etwa ein schlechteres Heilresultat ergiebt, sich vielleicht etwas schneller zu einer Amputation entschliessen, als sonst. Dann können jene Unbequemlichkeiten durch eine Prothese mit beweglichem Kniegelenk erheblich verringert werden.

Zum Schluss bleibt nun noch die Frage zu erörtern, wie wir uns zu verhalten haben, wenn wir bei einem Fungus, speciell des Kniegelenks, bereits eine tuberculöse Erkrankung an inneren Organen nachweisen können. Am meisten dürfte hier die Lungentuberculose in Betracht kommen, weil sie häufig recht langsam fortschreitet, und weil wir sie im Vergleich zu anderen Tuberculosen noch am besten zu controliren vermögen. Eine ausgesprochene Gehirn- und Darmtuberculose, eine weit vorgeschrittene Lungentuberculose schliessen natürlich eine Radicaloperation aus, und wir werden höchstens noch behufs Eröffnung etwaiger zum Durchbruch neigender Abscesse zum Messer greifen, im Uebrigen durch Immobilisation die von dem erkrankten Gelenke herrührenden Beschwerden zu lindern suchen. Anders ist es, wenn bei einer noch geringen Erkrankung der Lungen ein Fungus des Kniegelenks zu Störungen in der Gebrauchsfähigkeit des Gliedes führt und so durch Behinderung der Bewegungsfreiheit dem Kranken den so nöthigen Aufenthalt im Freien erschwert oder unmöglich macht. Man würde auch hier durch Immobilisiren oft schon etwas erreichen; wir wissen aber, wie ungemein sich meistens das vorher schlechte Allgemeinbefinden nach der Resection bessert, und wir dürfen vielleicht im Hinblick hierauf durch einen verhältnissmässig doch nur geringen Eingriff versuchen, dem Patienten einmal

eine freie Bewegungsfähigkeit zu geben und durch Entfernung des primären Herdes und der Verhinderung weiterer Verschleppung von hier aus, dem an einem anderen Organe schon bestehenden Process neue Zufuhr abzuschneiden und die übrigen Organe zu schützen. Unter unseren sämmtlichen Fällen ist nur einer, die mehrfach erwähnte Auguste R. (Nr. 43), bei welcher neben dem Fungus noch eine nachweisbare anderweitige Tuberculose bestand, nämlich eine Spondylitis, welche einem radicalen Eingriff nicht zugänglich war und somit einer Tuberculose an einem inneren Organ vergleichbar ist. Die Kranke wurde durch die Resection wieder in den Stand gesetzt, zu gehen, und lebte nach derselben noch 16 Monate. Da das Kniegelenk geheilt blieb, so ist die Spondylitis für den tödtlichen Ausgang verantwortlich zu machen.

NACHTRAG.

Die vorstehende Arbeit befand sich noch im Druck, als auf dem eben abgehaltenen Chirurgencongress in Berlin im Anschluss an den Vortrag von Bruns die Behandlung der Hüftgelenkstuberculose besprochen wurde. Wenn hierbei die Mehrzahl der Chirurgen gegen eine frühzeitige operative Behandlung im Allgemeinen eingenommen zu sein schien, und wenn man sich im Ganzen zu der Frage mehr abwartend stellte, so möge die vorliegende Arbeit zum Vergleiche mit den Statistiken anderer Methoden dienen.

X.

Definitive Heilung eines Kehlkopfkrebses nach partieller Exstirpation des Kehlkopfs.

Von

Dr. Georg Fischer
in Hannover.

Von definitiven Heilungen eines Kehlkopfkrebses, d. h. solchen, welche 3 Jahre nach der Operation Stand gehalten haben, sind mir nach partiellen Exstirpationen des Kehlkopfs nur 7 Fälle bekannt.

Unser Kranker mit einem Plattenepithelcarcinom des linken Stimmbandes bekam sofort nach Exstirpation der linken Schildknorpelhälfte ein Recidiv im Kehlkopf und wurde 6 Monate später noch einmal, aber in grösserem Umfange operirt. Seit der zweiten Operation sind nun 4 Jahre vergangen, und der Kranke ist gesund geblieben.

Dieser Fall ist der einzige, welcher nach einer Recidivoperation zur definitiven Heilung gekommen ist. Ausserdem zeichnet sich derselbe durch eine hochgradige Narbenstenose aus, infolge deren der Kranke 3¼ Jahre lang eine Schornsteincanüle getragen hat. Erst dann gelang die dauernde Entfernung der Canüle mit Verschluss der Luftfistel.

H. D., 59 Jahre alt, Weber, aus Ummeln bei Hildesheim, wurde am 8. October 1889 auf die chirurgische Abtheilung des Stadtkrankenhauses aufgenommen.

Derselbe stammte von gesunden Eltern, hat nie Syphilis gehabt und war weder dem Alkohol ergeben, noch starker Tabakraucher. Im Mai 1884 war er 4 Wochen lang heiser und bekam die ursprüngliche Kraft seiner Stimme nicht wieder. Er war stets gut genährt und arbeitsfähig. Im Mai 1889 trat wieder Heiserkeit ein. Dr. Oswald in Lühnde konnte damals laryngoskopisch keine Neubildung entdecken, constatirte aber im August am linken Stimmbande einen grauweissen Tumor. Die Diagnose wurde von den hiesigen Aerzten Dr. Brune, Dr. Wehrmann und meinem Bruder Dr. L. Fischer bestätigt. College Brune, welcher so gütig war, den Fall auch im weiteren Verlauf laryngoskopisch zu überwachen, fand am 8. September einen grauen, körnigen Tumor, welcher das linke Stimmband vollständig in sich einschloss und in das Lumen des Kehlkopfs weit hineinragte. Taschenband und Aryknorpel waren vollkommen

frei; auch war in der vorderen Commissur ein Hinüberwuchern auf die rechte Seite nicht zu sehen. Im hinteren Drittel ragte der Tumor weiter nach der Mittellinie vor. Die Bewegung des linken Stimmbandes mit der Geschwulst war behindert, aber nicht aufgehoben. Am 25. September war die Geschwulst im hinteren Drittel sowohl median- als lateralwärts beträchtlich gewachsen.

Diagnose: Carcinom des linken Stimmbandes.

Bei der Aufnahme ins Stadtkrankenhaus war der mässig gut genährte Kranke sehr heiser, hatte im Uebrigen aber gar keine Beschwerden: weder Athemnoth, Schmerzen, noch Schluckbeschwerden. Die Lymphdrüsen am Halse waren nicht infiltrirt. Das Allgemeinbefinden war gut.

Operation am 14. October 1889: Exstirpation der linken Hälfte des Schildknorpels. Chloroform-Morphiumnarkose. Nach vorausgeschickter oberen Tracheotomie wurde die Pressschwammcanüle eingelegt und durch ein an die Canüle gestecktes Gummirohr die Narkose mit dem Junker'schen Apparat eingeleitet. Die Athmung wurde einige Male unregelmässig, es trat Cyanose ein, so dass das Gummirohr zeitweise entfernt werden musste.

Nach Spaltung der Haut in der Mittellinie, bis fast zum Zungenbein und bis $1^1/_2$ Cm. oberhalb der Tracheotomiewunde, wurde der Schildknorpel von oben her in der Mitte mittelst einer starken Scheere gespalten. Nach Auseinanderziehen beider Hälften zeigte sich, dass die linke Kehlkopfhälfte von einer grossen Geschwulst überwuchert war, während die rechte überall gesunde Schleimhaut hatte. Die Geschwulst erstreckte sich bis in die vordere Commissur, aber nicht ganz nach hinten. Nachdem mittelst Elevatoriums die Weichtheile von der linken Hälfte des Schildknorpels, welcher sich als gesund erwies, abgehebelt waren, wurde derselbe mit scharfen Haken nach rechts gezogen und nach Durchschneidung des oberen und unteren Horns mit der Scheere herausgelöst, wobei die Geschwulst mit dem Finger aus der Tiefe emporgehoben werden konnte. Die Art. laryngea sup. kam im oberen Wundwinkel zur Unterbindung. Da man deutlich sehen konnte, dass die Geschwulst nicht bis an die hintere Platte des Ringknorpels reichte, andererseits auch nicht mit dem vorderen Bogen desselben in Verbindung stand, so blieb der Ringknorpel unberührt. Während der Operation warf der Kranke häufig Blut aus. Die Wundhöhle wurde, zumal oberhalb der Canüle, mit Jodoformgaze fest austamponirt und vor die Wunde Jodoformgaze und Watte gelegt. Auf Anlegung von Nähten wurde verzichtet. Da es nicht gelingen wollte, von der Wundhöhle aus ein Schlundrohr über die hintere Platte des Ringknorpels einzuführen, wurde dasselbe vom Munde aus eingelegt und Milch mit Eiern eingegossen. Patient fühlte sich nach der Operation nicht im Geringsten schwach. Nach 2 Stunden brach er das liegengebliebene Schlundrohr wieder aus und expectorirte noch immer Blut. Abends Temp. 37,5°.

Die Geschwulst hatte die Grösse einer kleinen Wallnuss, war grauweiss und hatte eine körnige, fast blumenkohlartige Oberfläche. Sie nahm das ganze linke Stimmband, mit Ausnahme seines hinteren Theils, ein, welcher etwa $^3/_4$ Cm. lang und sehr geröthet war. Die Geschwulst war stark in den Sinus Morgagni hineingewachsen, denselben weit ausbuchtend;

man konnte sie leicht aus den Sinus heraus- und wieder hineinwälzen. Die im pathologischen Institut zu Göttingen angestellte mikroskopische Untersuchung an tiefen Schnittpräparaten ergab ein „Plattenepithelcarcinom, welches durch Bildung zahlreicher Perlen ausgezeichnet war. Die Bösartigkeit des Tumors war durch das Einwuchern der Epithelzapfen in die quergestreiften Muskelfasern des linken Stimmbandes (M. thyreoarytaen.) bewiesen."

2. Tag. Anstatt der Pressschwammcanüle wurde eine gewöhnliche Luer'sche Doppelcanüle eingelegt. Nach Entfernung der Jodoformgaze entstand eine kleine Blutung; Tamponade mit Sublimatgaze. Patient schluckte ohne Beschwerden Flüssiges, so dass die Ernährung mit dem Schlundrohr aufgegeben wurde. Abends Temp. 39,1°.

3. Tag. Links hinten dicht unter dem Schulterblatt bronchiales Athmen, normale Percussion, Stiche daselbst. Das Sputum war schleimig-gelblich. Die Wunde sah (bei von nun an täglich erneuerter Tamponade mit Sublimatgaze) frisch aus. Abends Temp. 39,2°.

6. Tag. Patient verlangte zu essen, schluckte Brei und Cotelette ohne jegliche Beschwerden und schrieb auf, dass er sich so wohl fühle, um aufstehen und arbeiten zu können. Links hinten unten kaum merkbare Dämpfung mit etwas verschärftem Athem. Abends Temp. 38,3°.

10. Tag. Patient war seit 3 Tagen fieberfrei. Die Tampongaze wurde entfernt und nicht wieder erneuert. Patient meinte, dass das Schlucken ebenso gut wie vor der Operation von Statten gehe.

12. Tag. Entfernung der Trachealcanüle. Hielt man Kehlkopf- und Luftröhrenwunde zu, dann hatte die Stimme fast dieselbe Stärke wie vor der Operation. Patient sprach mit Flüsterstimme ohne jede Anstrengung und war gut verständlich; zuweilen mischte sich ein tiefer tönender Laut ein.

26. Tag. Beide Wunden liessen keine Luft mehr durch. Allgemeinbefinden vorzüglich.

32. Tag (14. November). Geheilt in die Heimath entlassen.

Nach 14 Tagen wurde ein erbsengrosses Recidiv an der vorderen Commissur entdeckt. Erst nach 4 Monaten (März 1890) stellte sich Patient wieder vor. Er hatte eine frische Gesichtsfarbe, war stärker geworden, arbeitete viel, schlief gut und wünschte sich sein Leben nicht besser. Man fühlte neben der Narbe deutlich den vorspringenden Rand der erhaltenen rechten Schildknorpelhälfte und links davon eine resistente Anschwellung, welche die Bewegungen des Kehlkopfs mitmachte. An keiner Stelle bestand Druckempfindlichkeit. Das Recidiv war auf etwa Bohnengrösse gewachsen, sah bei Sonnenbeleuchtung speckig gelb aus, war rund, glatt, und ragte mit linksseitiger Basis nach dem rechten Stimmband hinüber. Dieses war frei. Die Glottis erschien als schiefwinkeliges Dreieck, dessen Basis nach rechts verschoben war. Der linke Aryknorpel war nicht sichtbar. An Stelle des linken Stimmbandes lag ein breites, segelartiges Band. Dyspnoe, Dysphagie fehlten. Patient entschloss sich zur nochmaligen Operation.

Recidivoperation am 13. Mai 1890. Exstirpation der linksseitigen Masse, des vorderen Viertels der rechten Schildknorpelhälfte und eines Theils vom vorderen Bogen

des Ringknorpels. Tracheotomia inferior, Einlegen einer jodoformirten Pressschwammcanüle. Auch dieses Mal wurde der Kranke während der Narkose mit der Junker'schen Maske cyanotisch und hörte zeitweise zu athmen auf. Der Hautschnitt fiel in die alte Narbe. Nach Spaltung des Kehlkopfs zeigte sich eine kirschkerngrosse, runde, glatte, graue Geschwulst auf der linken Seite. Die rechte Seite des Schildknorpels war vollkommen frei und hatte gesunde Schleimhaut. Die linksseitige Masse war taubeneigross, hart anzufühlen und enthielt, wie sich nach der Exstirpation zeigte, neugebildeten, auffallend breiten Knorpel. Bei Herauslösung derselben kamen die linke Art. laryngea sup. und inf., welche letztere ziemlich stark blutete, zur Unterbindung. Da die Geschwulst in der vorderen Commissur sichtbar gewesen war, wurde zur Sicherheit noch das vordere Viertel der rechten Schildknorpelhälfte nach vorheriger Ablösung der Weichtheile abgetragen, wobei eine starke Blutung aus der rechten Art. laryngea sup. eintrat. Aus demselben Grunde wurde ausserdem noch ein Stück des vorderen Bogens vom Ringknorpel fortgenommen und auch aus der Gegend des linken Aryknorpels, welcher sitzen blieb, etwas Schleimhaut excidirt. Verdächtige Stellen waren nirgends mehr zu sehen. Die grosse Wundhöhle wurde mit Jodoformgaze tamponirt. Patient warf Abends noch ziemlich viel Blut aus, fühlte sich aber kräftig.

Da am folgenden Tage die geschluckten Flüssigkeiten unter heftigem Hustenreiz aus der eingelegten Trachealcanüle wieder expectorirt wurden, musste zum Schlundrohr gegriffen werden. Die Einführung war aber sehr schmerzhaft, so dass Patient dieselbe verweigerte. Vom 3. Tage an schluckte er Flüssiges, ohne dass etwas aus der Canüle kam, und am 10. Tage konnte er, nach Entfernung des Tampons, Brei und Fleisch gut schlucken. Das Fieber blieb sehr gering, das Befinden gut.

Nachdem am 12. Tage die Trachealcanüle fortgenommen war, trat in nächster Zeit wieder erschwertes Athmen ein, welches mitunter Stunden lang anhielt, den Schlaf raubte und den Kranken ängstlich machte. Infolge dessen musste am 24. Tage die fast verheilte Luftröhrenwunde wieder geöffnet und die gewöhnliche Trachealcanüle eingelegt werden. Die Ursache der Stenose war laryngoskopisch nicht nachzuweisen. Die Canüle wurde aus der tief liegenden Wunde, an deren Seiten die beiden Kopfnicker weit vorsprangen, beim Husten stets vorgeschleudert, und es war nicht möglich, dieselbe durch verschiedenartiges Knüpfen der Bänder fest zu halten. Die dyspnoischen Anfälle wiederholten sich. Es wurde deshalb am 28. Tage eine besonders angefertigte lange Hartgummicanüle eingelegt und auch gut vertragen. Jedoch hatten die Versuche, diese Canüle zeitweise durch einen Kork zu schliessen, nur vorübergehenden Erfolg; der Kork wurde wohl 8 bis 12 Stunden lang ertragen, aber nur unter grosser Noth des Kranken. Eine am 39. Tage eingelegte Dupuis'sche Canüle (Nr. 3 für Erwachsene) verschaffte dem Kranken zu wenig Luft und erregte infolge von Kitzel fortwährend Husten, so dass sie sogleich wieder entfernt werden musste. Die Stenose war allmählich so vorgeschritten, dass Patient den Kork in der wieder eingelegten Hartgummicanüle gar nicht mehr vertragen konnte. Ein nächtlicher Erstickungsanfall veranlasste das Ausräumen von Granulationen. Im Uebrigen fühlte sich Patient ganz wohl; ein Recidiv wurde nicht ge-

sehen. Inzwischen trat von der Tracheotomiewunde ausgehend ein Erysipelas der vorderen Brustwand ein. Nach Abheilung desselben wurde am 60. Tage in der Narkose nach Einlegen der Pressschwammcanüle und Spaltung der Haut vor dem Kehlkopf, worauf in dem gelb aussehenden Narbengewebe die starke Verengerung sichtbar war, eine Schornsteincanüle eingesetzt. Der Kehlkopftheil derselben wurde über einen von der Wunde aus eingeführten und vom Munde gefühlten dünnen Katheter eingeschoben; der Trachealtheil war erst nach Erweiterung der Stenose mit dem Kramer'schen Ohrenspiegel mit einiger Gewalt einzubringen. Die Pressschwammcanüle wurde sogleich wieder entfernt und durch die mit dem Kork verschlossene Hartgummicanüle ersetzt. Es stellte sich heraus, dass der Kranke durch den Trachealtheil der Schornsteincanüle gut Luft holte. Wurde derselbe aber geschlossen, so trat Asphyxie ein, wodurch der Beweis erbracht war, dass der obere Schornstein, weil zu kurz, nicht in dem verengten Kehlkopf lag. Die Entfernung der Canülenplatte bis zur hinteren Schornsteinwand betrug 2 Cm., während die Hautoberfläche von der hinteren Kehlkopfwand 3 Cm. entfernt war. Nach letzterem Maass bestellte ich nun eine neue Schornsteincanüle bei Windler in Berlin (für Erwachsene Nr. 6). Dieselbe wurde am 74. Tage mit einigen Schwierigkeiten, aber ohne wesentliche Blutung, eingelegt und sass ausgezeichnet gut; sie gestattete genügenden Luftdurchtritt und machte keine Beschwerden. Patient konnte selbst den Trachealtheil derselben herausnehmen, reinigen und wieder einführen. Er sprach nach Verschluss derselben durch einen Kork mit Flüsterstimme ganz verständlich. Die Hartgummicanüle wurde entfernt.

Am 29. Juli 1890 (78. Tag) wurde Patient mit der Weisung entlassen, die Schornsteincanüle 6 Monate lang zu tragen. Er stellte sich im Laufe des nächsten Jahres wiederholt vor, war stärker geworden, fühlte sich wohl und hatte beim Schlucken keine Beschwerden.

III. Aufnahme am 6. October 1891. Patient wollte sich die Canüle herausnehmen lassen. Ein Recidiv war nicht vorhanden. Nach Ausschneiden der um die Luftfistel tief eingezogenen Haut und Unterminiren derselben auf beiden Seiten wurde die bohnengrosse Luftfistel durch einige Nähte geschlossen. In den nächsten Tagen war der Athem abwechselnd frei und etwas pfeifend. Der linke Aryknorpel legte sich beim Phoniren vor den rechten und verdeckte den Kehlkopfeingang grösstentheils. Der rechte Aryknorpel und das rechte Taschenband zeigten sich normal. Der Kranke, welcher immer grosse Eile hatte, nach Hause zu kommen, konnte nach 12 Tagen geheilt entlassen werden.

5 Tage später kehrte er mit Athembeschwerden zurück, welche sich bei leichten Bewegungen verschlimmerten und Nachts zu einem Erstickungsanfall geführt haben sollen. Infolge dessen musste die frische Narbe der Luftfistel wieder geöffnet und die Schornsteincanüle von Neuem eingelegt werden. Es lag die Möglichkeit eines Recidivs vor, da sich in der vorderen Commissur ein kleines graues Knötchen zeigte. Der linke Aryknorpel schob sich noch weiter nach rechts, als früher. Im März 1892 schien jenes Knötchen gewachsen zu sein, war grau und höckerig. Als dasselbe im Mai endolaryngeal entfernt werden sollte, war es spurlos verschwunden. Es muss sich demnach um Granulationsgewebe gehandelt

haben, welches durch den Druck der Schornsteincanüle zum Schwinden gebracht war. Man sah neben der Canüle vorbei in die Tiefe, was darauf schliessen liess, dass die Narben stabiler geworden waren. Auf meinen damaligen Vorschlag, die Canüle zu entfernen, ging der Kranke nicht ein; er behauptete, dass dieselbe ausgezeichnet gut sässe, und dass das Schlucken besser vor sich gehe, als im vergangenen Jahre. Kein Recidiv im October.

IV. Aufnahme am 20. September 1893. Endlich entschloss sich der Kranke noch einmal zur Entfernung der Schornsteincanüle. Die Luftfistel wurde wiederum durch die Naht geschlossen. In den folgenden Tagen hatte Patient pfeifenden Athem und musste im Bett aufrecht sitzen, um genügend Luft zu holen. Er wünschte die Canüle wieder zu haben. Die laryngoskopische Untersuchung ergab Folgendes: Ein Recidiv war nicht vorhanden, auch keine entzündliche Schwellung, kein Oedem. Der linke Aryknorpel bewegte sich bei jeder Inspiration nach vorn und innen und legte sich dabei vor den rechten Aryknorpel. Dieser stand absolut still. Vom rechten Stimmband war nur wenig zu sehen. Dieses Vorschieben des linken Aryknorpels wird wahrscheinlich die Beengung des Athmens hervorgerufen haben. Dieselbe verlor sich jedoch in den nächsten Tagen ganz, so dass Patient am 27. September entlassen werden konnte.

Am 8. October stellte er sich mit geheilter Luftfistel vor. Er athmete ebenso gut wie ehedem mit der Schornsteincanüle, schluckte besser als beim Tragen derselben, sprach mit Flüsterstimme für Jedermann verständlich und fühlte sich sehr wohl.

Am 1. Mai 1894 (4 Jahre nach der Recidivoperation) stellte sich der Mann ohne Recidiv, gesund und frisch vor.

Der Kranke war mir von den Laryngologen mit der Diagnose eines Carcinoms übergeben. Das Spiegelbild des Tumors, die behinderte Beweglichkeit des Stimmbandes, das rasche Wachsthum der Geschwulst und die 59 Jahre des Kranken sprachen für eine maligne Neubildung. Dieselbe hatte binnen wenigen Wochen eine solche Grösse erreicht, dass von einer endolaryngealen Operation überhaupt nicht mehr die Rede sein konnte. Ausserdem sollen Kehlkopfkrebse in der Regel viel weiter vorgeschritten sein, als man nach der laryngoskopischen Untersuchung annehmen kann.

Unter diesen Umständen konnte eine vorangehende mikroskopische Untersuchung eines herausgekniffenen Stückchens zur Sicherheit der Diagnose keinen Werth mehr haben. Sehr wahrscheinlich wären wir durch dieselbe, wie in dem weltberühmt gewordenen Falle, nicht aufgeklärt; denn selbst an dem exstirpirten Tumor liess die mikroskopische Untersuchung oberflächlich gelegener Theile im Stich, und nur an tiefen Schnittpräparaten wurden die charakteristischen Perlen eines Plattenepithelcarcinoms gefunden. Negative Resultate einer

solchen Untersuchung werden den Praktiker stets unsicher machen; kein Wunder, wenn dann die Radicaloperation zum Nachtheil des Kranken hinausgeschoben wird. Aus den Ergebnissen einer Sammelforschung unter den Laryngologen der Welt (Internat. Centr. für Laryngologie V, VI. 1888. 1889) zieht F. Semon den Schluss, dass die mikroskopische Untersuchung endolaryngeal entfernter Fragmente eine werthvolle, aber nicht unfehlbare Hülfsmethode der klinischen Diagnose sei, dass aber in Fällen, wo klinische Symptome den bösartigen Charakter der zweifelhaften Neubildung mit Sicherheit feststellen, die indicirte Radicaloperation nicht bis zur Bestätigung der Diagnose durch das Mikroskop vertagt werden darf u. s. w. Störk will die Diagnose, ob gut- oder bösartig, laryngoskopisch gestellt wissen, trotz mancher Schwierigkeiten und Zweifel in vielen Fällen, weil das Entnehmen eines Stücks der Neubildung zum Zwecke der mikroskopischen Untersuchung ein bedenklicher Eingriff ist. Die Neubildung kann danach in Wucherung gerathen und so gross werden, dass endolaryngeal nichts zu machen ist und andererseits die Chancen einer mit Erfolg durchzuführenden Exstirpation verloren gehen (Wiener med. Wochenschr. Nr. 49. 1887. Es ist auffallend, dass Störk in der Sammelforschung zu denjenigen Laryngologen gezählt wird, welche ein gutes Wort für die mikroskopische Untersuchung übrig haben). Dass Kehlkopfkrebse nach solchen endolaryngealen Probeoperationen schneller wachsen, als vorher, hat auch Semon mit Sicherheit beobachtet und damit eine allgemein bekannte chirurgische Erfahrung bei Carcinomen bestätigt. Ich bin der Ueberzeugung, dass, je häufiger Chirurgen zur Operation von Kehlkopfkrebsen herangezogen werden, diese Probeoperationen aus obigen Gründen mehr und mehr zurückgedrängt werden. Heute, wo die partiellen Exstirpationen im Vergleich zu früher weniger gefahrvoll geworden sind, wo eine Laryngofissur von keinem Chirurgen mehr als lebensgefährlich angesehen wird, muss der Kehlkopf denselben allgemeinen Principien unterstellt werden, welchen der Chirurg auch für die malignen Neubildungen anderer Organe huldigt. Nach diesen Grundsätzen wird auch die endolaryngeale Entfernung des Kehlkopfkrebses vor dem Forum der Chirurgen keine Gnade finden. Da für diese Operation nur Frühformen des Krebses, welche der Chirurg nicht sieht, in Betracht kommen, so wird die Fehde darüber im laryngologischen Lager ausgekämpft werden müssen. Zum Glück fliesst in den Adern vieler Laryngologen auch chirurgisches Blut.

In unserem Falle wurde bei der ersten Operation die linke Hälfte des Schildknorpels, und bei der Recidivoperation die linksseitige

Masse, das vordere Viertel der rechten Schildknorpelhälfte und ein Theil vom vorderen Bogen des Ringknorpels exstirpirt.

In Betreff der Technik und Nachbehandlung will ich nur einige wesentliche Punkte kurz berühren.

Präventive Tracheotomie. Mit Rücksicht auf den guten Kräftezustand des Kranken habe ich die Tracheotomie der Kehlkopfexstirpation unmittelbar vorhergeschickt. Als bei der ersten Operation die Tracheot. sup. gemacht und die Pressschwammcanüle eingelegt war, zeigte sich das Terrain für die Narkose und Operation so beengt, dass bei der Recidivoperation der tiefe Luftröhrenschnitt gewählt wurde. Letzterer verdient aus diesen und anderen Gründen im Allgemeinen gewiss den Vorzug, wird auch in den Kliniken von Czerny und Kocher gemacht, während Billroth des Kropfes wegen die hohe Tracheotomie bevorzugt.[1]) Dass unser Kranker bei beiden Narkosen mit der Junker'schen Maske cyanotisch wurde, muss darauf beruht haben, dass durch das an die Pressschwammcanüle gesteckte Gummirohr zu concentrirte Chloroformdämpfe eingeathmet wurden.

Tamponcanüle. Die Pressschwammcanüle von Hahn hat sich beide Male bewährt, obschon der ihr nachgerühmte absolut sichere Verschluss nicht erreicht wurde. Der Kranke hustete während beider Operationen und im Verlauf des ersten Tages noch Blut aus. Auch in einem Fall bei Czerny tamponirte dieselbe selbst am Schluss der Operation noch nicht vollständig. Dennoch wird sie auf dessen Klinik nebst der Trendelenburg'schen Balloncanüle gebraucht, resp. letzterer vorgezogen. Dagegen wird jetzt bei Billroth stets jene Balloncanüle benutzt und empfohlen, vorausgesetzt, dass gutes Material zum Ballon benutzt ist, um das schon mehrfach beobachtete Platzen des Gummiüberzuges zu verhüten. Kocher ist mit seiner von ihm construirten Schwammtamponcanüle stets zufrieden gewesen. Dass bei unserer ersten Operation die Pressschwammcanüle nicht jodoformirt war, war ein Versehen des Instrumentenmachers; ein Aufschub der Operation erschien jedoch nicht thunlich.

Tamponade des Kehlkopfs. Während von Hahn in früheren Jahren ein täglicher Wechsel der Tamponade empfohlen ist, lässt Billroth den Jodoformgazetampon 5 bis 10 Tage liegen. Die bei

1) In neuerer Zeit erschienen aus Czerny's Klinik eine Arbeit von Wassermann über die Exstirpation des Larynx mit einer Gesammtstatistik (Deutsche Zeitschrift für Chirurgie. Bd. XXIX. S 474. 1889), aus Billroth's Klinik eine Arbeit von Salzer (Archiv für klin. Chirurgie. Bd. XXXIX. S. 386. 1889) und aus Kocher's Klinik eine von Lanz (Archiv für klin. Chir. Bd. XLIV. S. 1. 1892).

unserer ersten Operation am folgenden Tage eingetretene kleine Nachblutung wird durch den Wechsel des Tampons begünstigt sein. Bei der zweiten Operation wurde der Tampon erst am 10. Tage entfernt.

Einlegen der gewöhnlichen Luer'schen Trachealcanüle. Ich folgte der Hahn'schen Vorschrift, die Pressschwammcanüle am folgenden Tage zu entfernen und eine gewöhnliche Canüle einzulegen. Bei Billroth wird nach Ausführung der Tamponade die Balloncanüle in der Regel sogleich entfernt und durch eine einfache, nicht gefensterte Trachealcanüle ersetzt, welche nach etwa 8 Tagen, sobald die Jodoformgazetamponade entfernt ist, herausgenommen wird. Auch Kocher ersetzt seine Schwammtamponcanüle gleich nach der Operation durch eine gewöhnliche Trachealcanüle.

Ernährung des Kranken. Unser Kranker schluckte nach beiden Operationen schon am 2. resp. 3. Tage Flüssiges, ohne dass etwas aus der Canüle kam. Das Schlucken von Fleisch und Brei gelang nach der ersten Operation am 6. Tage ohne jegliche Beschwerden, nach der zweiten erst am 10. Tage, als der Tampon entfernt war. Das stimmt mit den Erfahrungen aus Billroth's Klinik überein, wonach Kranke mit Laryngofissuren und uncomplicirten partiellen Larynxexstirpationen in der Regel keiner künstlichen Ernährung bedürfen, sondern häufig schon vom Tage der Operation an selbst schlucken können. Es wird daher nach Salzer's Angaben auf das Einlegen eines permanenten Schlundrohrs verzichtet und nur, wenn nöthig, eine künstliche Ernährung mittelst Schlundsonde ausgeführt. Auch Hahn, welcher anfangs ein weiches Schlundrohr einführt, gestattet doch nach einigen Tagen den Versuch, spontan zu essen, da einige Kranke schon nach 4—8 Tagen ohne Beschwerden schlucken können. Entgegen diesen Anschauungen empfiehlt Wassermann aus Czerny's Klinik die Zufuhr von flüssiger und breiiger Nahrung mittelst weicher Dauersonde von der Wunde aus 2—3 Wochen lang; dieselbe soll lieber etwas zu lange als zu kurze Zeit liegen bleiben und erst mit Beginn der Granulationsbildung entfernt werden. Kocher verzichtet zwar auf ein permanentes Schlundrohr, lässt aber die Ernährung durch eine vom Munde aus eingeführte Schlundsonde verschieden lange Zeit fortsetzen. Neuerdings hat Gluck (Berliner klin. Wochenschr. Nr. 51. 1893) wieder das permanente Schlundrohr empfohlen, welches von der Wunde eingeführt und an die äussere Haut fixirt wird, während die übrige Wunde mit Jodoformgaze tamponirt wird. Bei meiner ersten Operation wollte es mir nicht gelingen, von der Wundhöhle aus das Schlundrohr über die hintere Platte des

Ringknorpels hinweg einzuführen. Man sieht, dass eine Einigung über diesen für die Verhütung von Schluckpneumonien sehr wichtigen Punkt noch nicht erzielt ist. — Voraussichtlich bahnt sich für Kehlkopfexstirpationen eine ähnliche Umwandlung der Anschauungen über die Ernährung des Kranken an, wie bei der Oesophagotomie wegen Fremdkörper. Auch bei dieser war von jeher die Ernährung mit dem Schlundrohr als nothwendig angesehen, um zu verhüten, dass durch den Austritt von Nahrungsmitteln zwischen die Muskeln Sepsis entstände. Ich habe nach Prüfung aller bekannten Fälle von Oesophagotomie als Regel empfohlen, jeden Kranken mit Naht der Speiseröhre nach einigen Stunden flüssige Nahrung in kleinen Quantitäten schlucken zu lassen, und nur bei offener Wundbehandlung den Kranken in der ersten Zeit mit dem von der Wunde aus eingeführten Schlundrohr zu ernähren.

Künstlicher Kehlkopf. Unser Kranker, welchem das rechte Stimmband erhalten war, sprach mit Flüsterstimme, und zwar auf gewöhnliche Entfernung hin für Jedermann so verständlich, dass überhaupt das Einlegen eines künstlichen Kehlkopfs gar nicht in Frage kam. Salzer erwähnt, dass in den letzten Jahren kein Kranker aus Billroth's Klinik gezwungen war, einen künstlichen Stimmapparat zu tragen.

Recidiv. Ein Recidiv wurde bei unserem Kranken bereits 6 Wochen nach der ersten Operation als erbsengrosser Tumor in der vorderen Commissur erkannt. Ein so rasches Auftreten ist nicht gerade ungewöhnlich. Als Billroth einmal die rechte Kehlkopfhälfte nebst Pharynxwand entfernt hatte, war bereits nach 4 Wochen ein Recidiv am linken Schildknorpel sichtbar. Nach Laryngofissuren mit Excision des Tumors traten schon nach 3 Wochen (Hahn) und 6 Wochen (Lange in New-York) Recidive ein.

Recidivoperationen am Kehlkopf sind selten gemacht. Durchmustert man die Tabellen von Wassermann über 176 Kehlkopfexstirpationen bei Krebs (121 totale, 55 partielle), so findet man darunter 54 Fälle mit Recidiv (40 nach totalen, 14 nach partiellen). Unter diesen ist aber nur die sehr geringe Zahl von 9 Recidivoperationen verzeichnet. Darunter sind 4, wo auf partielle Exstirpationen nach verschieden langer Zeit eine Totalexstirpation folgte (Multanowski Nr. 10, Hahn Nr. 15, Parker Nr. 114, Lange Nachtrag Nr. 2). Einmal wurde nach einer partiellen Exstirpation 4 Wochen später in loco ein Recidiv excidirt (Billroth Nr. 9). Sodann wurden 4 Recidivoperationen nach Totalexstirpationen gemacht (Thiersch Nr. 23, Novaro Nr. 25, Hahn Nr. 74, Schede Nr. 78). Ausser

diesen Fällen in obiger Tabelle sind von Kocher nach Excision des Tumors eine Totalexstirpation (Nr. 7 der Statistik von Lanz) und ausserdem nach Excision des Tumors eine nochmalige Excision des Recidivs (Nr. 8) gemacht. Im Ganzen sind also 11 Recidivoperationen bekannt. In unserem Falle wurde die partielle Exstirpation in grösserem Umfange wiederholt. Der Kranke verzögerte die Recidivoperation um 6 Monate und hat zum Glück keinen Schaden davon gehabt. Bekanntlich haben unter allen Kehlkopfkrebsen diejenigen, welche vom Stimmband ausgehen, die beste Prognose und zeigen die geringste Tendenz zur Hervorrufung einer allgemeinen Carcinose.

Narbenstenose. Von Interesse ist bei unserem Kranken die mehrere Jahre lang anhaltende Narbenstenose, welche sogleich nach der Recidivoperation eintrat. Welche Schwierigkeiten im weiteren Verlauf die Cantilenbehandlung machte, zeigt das Experimentiren mit verschiedenen Apparaten fast 2 Monate lang. Auf die erste Luer'sche Trachealcanüle, welche beim Husten stets vorgeschleudert wurde und nicht fixirt werden konnte, folgte eine lange Hartgummicanüle, deren Verschluss mit einem Kork nur vorübergehend und stets mit grosser Noth vertragen wurde. Nach dieser kam eine Dupuis'sche Röhre an die Reihe, welche zu wenig Luft verschaffte und durch Kitzel fortwährend zum Husten reizte; sodann eine ungenügende Schornsteincanüle. Erst eine nach Maass angefertigte silberne Schornsteincanüle sass vortrefflich, genügte allen Ansprüchen und wurde vom Kranken Jahre lang getragen. Dass sich die Canülenbehandlung so lange hinauszog, war nicht meine Schuld. Nach dem ersten fehlgeschlagenen Versuch, die Canüle zu entfernen, war der Kranke kopfscheu geworden und konnte sich trotz wiederholter Aufforderungen zu einem zweiten Versuch nicht entschliessen. Als man im Mai 1892 an der Canüle vorbei in die Tiefe sehen konnte, war eine gewisse Stabilität der Narben wahrscheinlich, so dass damals nach 2 Jahren die Entfernung der Canüle vermuthlich geglückt wäre. In Wirklichkeit hat der Kranke vom 5 Juni 1890 an, mit einer kurzen Unterbrechung von 17 Tagen, bis zum 20. September 1893, also 3¼ Jahre lang die Canüle getragen. Dann wurde die Luftfistel dauernd geschlossen.

Definitive Heilungen nach partiellen Exstirpationen des Kehlkopfs wegen Krebs.

Nummer	Operateur	Alter	Geschl.	Datum der Operat.	Entfernte Theile	Ausgang	Citate
1	*Hahn*	68	m.	23./10. 1880	Linke Hälfte des Schildknorpels, ein Theil d. rechten, Epiglottis, Hälfte des Ringknorpels, Theil d. Zungenbeins.	Recidiv nach 9 J. an derselben Stelle (Febr. 1889). Tod nach einigen Monaten im Jahre 1889.	Volkmann's kl. Vorträge. Nr. 260. S. 2263. 1885. — Langenbeck's Archiv. Bd. XXXVII. S. 524. Nr. 10. 1888. — Vorstellung beim Chir.-Congress 25. April 1889 (Verhandl. S. 23). — Berlin. kl. Wochschr. 28. Juli 1890. S. 693.
2	*Billroth*	60	m.	25./6. 1884	Rechte Hälfte des Schild- und Ringknorpels.	Nach 2¾ Jahren kein locales Recidiv, aber Carcinom einer Halsdrüse. Exst. Geheilt entl. Tod 3½ J. p. op. ohne locales Recidiv (am 2. Nov. 87).	Salzer in Langenbeck's Arch. Bd. XXXI. S. 869. 1885, und Bd. XXXIX. S. 402, 409. 1889.
3	*Störk (Gersuny)*	57	m.	13./1. 1885	Kehlkopf, ausser hinterer Wand und Epiglottis.	Heilung 4 Jahre p. op. ohne Recidiv. Canüle 3 Jahre lang getragen.	Wiener med. Wochschr. Nr. 49, 50. 1887. — Wassermann, l. c. Tabelle Nr. 23.
4	*Hahn*	52	m.	3./5. 1885	Linke Hälfte des Kehlkopfs.	Kein Recidiv in 8 Jahren. Tod an Herzleiden 1893.	Langenbeck's Arch. Bd. XXXVII. S. 524. 1888. Brief von Dr. Hahn. 18. December 1893.

ad 1) Hahn hat den Fall mit Rücksicht auf die sehr ausgedehnte Operation als Totalexstirpation veröffentlicht. Da indess einzelne Theile des Kehlkopfgerüstes stehen geblieben sind, so muss derselbe, wie auch Wassermann mit Recht annimmt, zu den partiellen Exstirpationen gezählt werden. Mit demselben Rechte könnte man den Fall Störk (Nr. 7) zu den Excisionen rechnen, da nur ein einziger Aryknorpel entfernt ist, während Schild- und Ringknorpel erhalten sind. Um Verwirrungen in der Statistik vorzubeugen, müssen die totalen und partiellen Exstirpationen streng anatomisch von einander getrennt werden. — Wassermann hat diesen Fall von Hahn aus den definitiven Heilungen gestrichen, weil nach vielen Jahren doch noch ein Recidiv eingetreten ist. Ich bin der Meinung, dass alle Fälle, deren Heilung 3 Jahre Stand gehalten hat, statistisch als „definitiv geheilt" berechnet werden müssen, gleichviel ob später ein Recidiv eintritt. Man ist übereingekommen, den kurzen Ausdruck „definitiv" für eine dreijährige Heilungsdauer der Carcinome zu gebrauchen, aber nicht für eine lebenslängliche. Weicht man von diesem Sprachgebrauch ab, dann wird man bei Carcinomen bis zum Tode des Kranken warten müssen, bevor man die Fälle zum Abschluss und zur statistischen Berechnung bringen darf. Mit dem Wegfall dieses Falles von Hahn stürzen auch die übrigen Fälle von definitiven Heilungen, da Recidive noch immer bei denselben eintreten können.

ad 2) Salzer setzt S. 402 den Fall in das Jahr 1883 und berechnet S. 409 die Lebensdauer nach der Exstirpation des Kehlkopfs auf 4½ Jahre.

ad 4) Wassermann, l. c. Tabelle Nr. 29 verlegt den Fall in das Jahr 1886. — Dr. Hahn theilte mir in obigem Briefe mit, dass ein Kranker, welchem er vor

Nummer	Operateur	Alter	Geschl.	Datum der Operat.	Entfernte Theile	Ausgang	Citate
5	*v. Bergmann*	38	m.	Herbst 1885	Rechte Hälfte des Kehlkopfs.	Heilung $3\frac{1}{2}$ Jahre p. oper. ohne Recidiv.	Vorstellg. von B. Fränkel beim Chir.-Congress am 9. April 1886. — Langenb. Arch. Bd. XXXIV. S. 285. 1887. — Vorstellg. von v. Bergmann beim Chir.-Congress 25. April 1889 (Verhandl. S. 22).—
6	*M. Schmidt (Pinner)*	47	w.	16./7. 1886	Rechte Hälfte des Kehlkopfs.	Kein Recidiv $2\frac{3}{4}$ Jahre p. op. Tod nach 6 Jahren an Magenkrebs; soviel bekannt, ohne örtliches Recidiv.	Vorstellg. von v. Bergmann beim Chir.-Congr. 25. April 1889 (Verhandl. S. 23). — Langenb. Arch. Bd. XXXVIII. S. 690 u. 695. 1889. — Brief von Dr. M. Schmidt 18. December 1893.
7	*Störk (Gersuny)*	32	m.	1./7. 1887	Linker Aryknorpel. (Schild- und Ringknorp. sind erhalten).	Heilung 3 Jahre p. op. ohne Recidiv. Canüle 1 Jahr lang getragen.	Wiener med. Wochschr. Nr. 32. 1890.
8	*G. Fischer*	59	m.	I. Oper. 14./10. 1889. II. Oper. 13./5. 1890.	Linke Hälfte des Schildknorpels, r. vord. Viertel des Schildknorp., Theil vom vorderen Bogen des Ringknorpels.	Nach der I. Operation locales Recidiv. Heilung 4 J. nach der II. Operation ohne Recidiv. Canüle $3\frac{1}{4}$ Jahre lang getragen.	—

3 Jahren den halben Kehlkopf exstirpirt habe, in Russland gesund lebe. Es wird sich um den von ihm am 24. April 1890 operirten Russen handeln, bei welchem wegen Carcinom die ganze Epiglottis und die frontale Hälfte des linken Schildknorpels nebst Stimmband exstirpirt wurde (Berlin. klin. Wochschr. 28. Juli 1890).

ad 5) Nach Fränkel ist der grössere Theil der rechten Kehlkopfhälfte entfernt, und der Kranke sprach mit dem erhaltenen linken Stimmbande. Nach v. Bergmann wurde der grösseste Theil des linken Schildknorpels weggenommen, und fast die ganze rechte Hälfte des Schildknorpels blieb erhalten.

ad 6) Der Fall wurde von M. Schmidt S. 695 mit Heilung seit $3\frac{1}{2}$ Jahren veröffentlicht und mit gleicher Heilungsdauer auf dem Chirurgencongress vorgestellt. Dieselbe betrug indessen nur $2\frac{3}{4}$ Jahre (vom 16. Juli 1886 bis 21. März 1889), so dass damals der Fall noch nicht zu den definitiv geheilten gehörte.

XI.

Aus dem städtischen Krankenhause zu Wiesbaden.

Ein durch Laparotomie geheilter Fall von schwerer Darmschussverletzung und Ileus.

Von

Dr. P. Hackenbruch,
Specialarzt für Chirurgie in Wiesbaden.

Obgleich die Casuistik der Fälle von perforirenden Bauchschussverletzungen mit oder ohne gleichseitige Verwundung innerer Organe in den letzten Jahrzehnten eine sehr zahlreiche geworden ist, so erscheint es doch nicht unzweckmässig, einen durch die Laparotomie geheilten Fall von perforirender Revolverschussverletzung des Abdomens bekannt zu geben, welcher sowohl die auf zahlreichen Versuchen fundirte Anschauung Reichel's[1]), wonach eine Ausspülung des inficirten Peritoneums mit Antisepticis als unnütz und sogar schädlich verworfen wird, bestätigt, als auch die auf dem letzten Chirurgencongress ausgesprochene Ansicht v. Bramann's[2]) bekräftigt, welcher die Laparotomie in allen jenen Fällen von Bauchschüssen für indicirt hält, in denen durch die Lage des Einschusses eine Verletzung des Darmtractus als wahrscheinlich oder möglich angenommen werden kann. Der Fall von Revolverschussverletzung, um den es sich handelt, hat ausserdem noch das Interessante, dass, durch äussere Umstände bedingt, an dem der ersten Laparotomie folgenden Tage das Abdomen nochmals eröffnet werden musste, während der sich günstig gestaltende Heilverlauf selbst durch einen Strangulationsileus im Sinne v. Wahl's complicirt war.

Diese Bauchschussverletzung bei einem jungen kräftigen Handwerker, dessen Krankengeschichte nunmehr zuerst folgen soll, kam im hiesigen städtischen Krankenhause zur Beobachtung und Operation

1) Beiträge zur Aetiologie und chirurgischen Therapie der septischen Peritonitis. Deutsche Zeitschrift für Chirurgie. Bd. XXX.

2) Chirurgencongeess. April 1893.

während der Abwesenheit des Oberarztes des genannten Krankenhauses, Herrn San.-Rath Dr. Elenz, dessen Liebenswürdigkeit ich sowohl seine Vertretung als auch das Material zur Veröffentlichung verdanke.

Patient, ein kräftiger 18jähriger Zimmermannsgeselle, hatte sich bei einem Tentamen suicidii mit einem Revolver (6 Mm. Kaliber) in den Leib geschossen und wurde am 20. August 1893 Abends spät ins hiesige städtische Krankenhaus gebracht. Am Vormittag des anderen Tages klagte Patient, welcher etwas blass aussah und einen matten Gesichtsausdruck hatte, über zeitweise auftretende kolikartige Schmerzen im Leibe und über Stuhlzwang, welch letzterer ihn auch während der vergangenen Nacht sehr gequält habe; der Versuch der Defäcation hatte keinen Erfolg. Eine spontane Urinentleerung war in der Nacht des Aufnahmetages noch möglich.

Vier Finger breit unterhalb des Nabels und 3 Finger breit ausserhalb der Medianlinie linkerseits befand sich eine charakteristische kleine Einschussöffnung; das Abdomen war leicht aufgetrieben und etwas druckempfindlich; peristaltische Bewegungen waren nicht zu sehen.

Wegen des matten Gesichtsausdrucks des Patienten, des verhältnissmässig nichtkräftigen Pulses, der Koliken und des Stuhlzwanges, sowie der leichten Druckempfindlichkeit des etwas aufgetriebenen Abdomens und ferner wegen der Lage der Schusswunde und der Nähe, aus welcher das Geschoss das Abdomen getroffen hatte, wurde mit grösster Wahrscheinlichkeit eine bestehende Verletzung des Darmes angenommen und daher die Laparotomie in der Medianlinie 12 Stunden nach der Verletzung ausgeführt.

21. August 1893, Vormittags. Nachdem Alles zur Laparotomie vorbereitet und insbesondere 36 Darmnadeln mit Turnerseide Nr. 2 eingefädelt sind, wurde in leichter Beckenhochlagerung des Patienten das Abdomen in der Linea alba eröffnet. Nach Spaltung des Peritoneum parietale ergiesst sich gelbliche, flockige, leicht getrübte Flüssigkeit aus der Bauchhöhle. Das Peritoneum selbst sowie die Darmserosa ist blauroth verfärbt. Nach Verlängerung des Bauchschnittes links vom Nabel bis in die Regio epigastrica wird eine collabirte Dünndarmschlinge vorgezogen, wobei plötzlich aus einer oberhalb der den Darm umfassenden Hand gelegenen Schussöffnung sich grünlicher, flüssig-breiiger Koth in die Bauchhöhle ergiesst. Schnell wird die Schlinge ausserhalb der Bauchhöhle gelagert, dort von Assistentenhand festgehalten und der ausgeflossene Koth rasch durch trockene sterile Gaze abgewischt. Eine darauf vorgenommene nähere Besichtigung der hervorgezogenen Dünndarmschlinge ergab zwei klaffende Perforationsöffnungen, deren nicht blutende Ränder unregelmässig zerrissen waren und zum Theil flottirten; die am Mesenterialansatz liegende Schusswunde war unregelmässig länglich gestaltet, während die ihr gegenüber am Scheitel des Darmes befindliche Perforation eine mehr runde Form hatte. Etwa anderthalb Hand lang höher fanden sich ebenfalls zwei Durchlöcherungen des Dünndarms, aus welchen beim Anziehen der Schlinge auch Koth herausfloss, welcher aber, da die betreffende Schlinge ausserhalb der Bauchhöhle lag, nicht ins Cavum Peritonei laufen

konnte. Diese 4 Darmlöcher wurden nun schnell durch je 2 Reihen Lembert'scher Nähte geschlossen und zwar so, dass die Wundränder ins Lumen des Darmes eingestülpt wurden und die Nahtlinie quer zum Längsverlauf des Darmes zu liegen kam, so dass also eine Verengerung des Darmrohres nicht zu befürchten war. Nachdem die Naht vollendet — was beim Nähen mit 2 Nadelhaltern abwechselnd sehr schnell von Statten ging —, wurden die Darmschlingen mit trockner Gaze abgewischt und in die Bauchhöhle zurückgeschoben. Dann liess ich die übrigen Dünndarmschlingen mir durch die Hände gleiten, wobei die grösste Aufmerksamkeit den nicht sehr geblähten Schlingen gewidmet wurde, da wohl mit einiger Wahrscheinlichkeit angenommen werden konnte, dass die geblähten Darmpartien nicht perforirt seien. Nach Absuchung des Dünndarms und in Erinnerung der Lage der Einschussöffnung in den Bauchdecken trat mir der Gedanke nahe, dass vielleicht auch die Flexura sigmoid. durch die Kugel verletzt sein könnte, zumal dieselbe durch ihr kürzeres und strafferes Mesenterium einem vordringenden Geschoss nicht so leicht ausweichen konnte. In der That fand sich beim Vorziehen der Flexur dicht am Mesenterialansatz, welcher auch oberflächlich angerissen war, eine längliche, unregelmässig geränderte, doch nicht so sehr, wie bei den Dünndarmwunden, klaffende Perforationsöffnung, welche sich bei näherer Besichtigung als Einschussöffnung erwies, da ihr gegenüber neben dem Scheitel der Flexur die Kugel längsgestreckt unter der Darmserosa lag. Zuerst wurde nun die am Mesenterialansatz liegende Einschusswunde, aus der sich kein Koth entleert, durch 2 Reihen Lembert'scher Nähte (Turnerseide Nr. 2) geschlossen, sodann nach Excision des am vorderen Pol abgeplatteten Geschosses auch die Ausschussöffnung in gleicher Weise vernäht und zwar ebenfalls wieder so, dass nach der Vernähung keine Stenose des Darmrohres eintreten konnte. Sodann wurde, da keine weiteren Verletzungen mehr vorlagen, die Bauchhöhle mit trockener Gaze ausgewischt und die Bauchnaht in der an der Bonner chirurgischen Klinik üblichen Weise durch Knopfnähte verschlossen, welche die ganze Dicke der Bauchwand sammt Peritoneum parietale fassten, wozu ich zum ersten Male die dicke Hartmann'sche gewichste Seide benutzte, während die Intestina durch eine dicke trockene Gazecompresse geschützt wurden. Vor Schluss der Wunde wurde die dicke Gazecompresse, welche jetzt ganz durchfeuchtet war, hervorgezogen. Anlage eines aseptischen Krüllgazeverbandes, fixirt durch Bindentouren. Abends: Puls 112, Temp. 38,4. Keine besondere Empfindlichkeit des Abdomens auf Druck; die kolikartigen Schmerzen sowie der Stuhlzwang sind verschwunden. Abgang von Flatus; spontane Urinentleerung.

22. August 1893: Kein Fieber, relatives Wohlbefinden. Puls 96. Verband durchfeuchtet.

Als Ursache der Durchfeuchtung des Verbandes findet sich beim Wechseln desselben, dass die Knoten sämmtlicher tiefgreifenden, mit der dicken gewichsten Seide angelegten Nähte aufgegangen sind und nur die oberflächlichen Hautnähte gehalten haben, so dass zwischen den Hautnähten kleine klaffende Wunden sich finden, in deren Grunde der Darm freiliegt.

Daher werden am Nachmittag in Narkose die noch liegen gebliebenen

Hautnähte entfernt und nach Beseitigung der gelösten Fadenschlingen der Hartmann'schen gewichsten Seide eine neue Bauchnaht in derselben Weise wie früher, aber mit Turner's Seide angelegt.

Die Bauchhöhle erwies sich als völlig trocken, während das Peritoneum viscerale wie parietale eine mehr röthliche Färbung angenommen hatte. Verband wie früher. (Bei einer Prüfung der dicken Hartmann'schen gewichsten Seide, welche ich früher noch niemals als Nahtmaterial benutzt hatte, zeigte es sich, dass ein nach der üblichen Weise geschürzter Knoten — erst chirurgischer, dann einfacher Knoten darauf — sich von seiner Oese aus durch einen noch nicht besonders kräftigen Zug aufziehen liess, ein Missstand, den wohl die Glätte des Fadens erklärt, der aber nach Rücksprache mit Herrn San.-Rath Dr. Elenz dadurch zu vermeiden ist, dass man als ersten Knoten einen sogenannten Schifferknoten macht.)

22. August Abends nach der zweiten Eröffnung der Bauchhöhle: Temp. 38,5°, Puls 118. Reichlicher Abgang von Flatus, spontane Urinentleerung.

Der Heilungsverlauf erfolgte nunmehr glatt ohne besondere Störung. Am 4. Tage auf einen vorsichtigen Einlauf hin reichliche Stuhlentleerung. Nach gut 14 Tagen sind sämmtliche Nähte entfernt, in der 4. Woche Alles vernarbt.

19. September: Gut 4 Wochen nach der ersten Operation stellt sich bei dem Patienten, der sich mittlerer Weile sehr erholt hat, wohl infolge eines Diätfehlers — er hatte von den anderen, mit ihm auf einem Saale liegenden Kranken grössere Mengen von Nahrung bekommen und sie verzehrt — ziemlich plötzlich heftiges Erbrechen und Abweichen ein; Besserung in den nächsten 4 Tagen durch Regelung der Diät. Am 6. Tage wieder Verschlimmerung des Befindens. Es tritt wieder häufiges Erbrechen ein, das sich in den nächsten 3 Tagen zum Ileus entwickelt, indem das Erbrochene deutlich kothige Beschaffenheit annimmt, während gleichzeitig die Untersuchung des Abdomens das Vorhandensein einer Strangulation im Sinne v. Wahl's[1]) mit grösster Wahrscheinlichkeit diagnosticiren lässt.

Daher wird, da auch der Puls des Patienten sehr klein und frequent, weich und zuweilen kaum fühlbar wird, nach vorheriger Magenausspülung am 27. September die Laparotomie in der eben verheilten jungen Narbe bei leichter Beckenhochlagerung ausgeführt. Bei Eröffnung des Abdomens, was durch einen nach oben noch etwa 2 Querfinger breit verlängerten Schnitt in der eben verheilten Narbe geschieht, stellt sich sofort dunkelblauroth verfärbter, fast bis zu Oberarmdicke geblähter Dünndarm ein, während gleichzeitig freie, leicht flockige Flüssigkeit die Wundränder bespült. Beim Zufühlen in die Tiefe findet sich das stark geblähte, blauroth verfärbte Darmschlingenpacket durch einen fingerdicken Netzstrang, welcher sich ins kleine Becken verliert, abgeklemmt; nach zwei Durchstechungsligaturen von dickem Catgut wird dieser Strang durch-

1) Kader, Ein experimenteller Beitrag zur Frage des localen Meteorismus bei Darmocclusion. Deutsche Zeitschrift für Chirurgie. Bd. XXXIII.

trennt, worauf der abgeklemmte Darm befreit ist. Darnach zeigte es sich, dass auch noch eine halbe Axendrehung dieses Darmabschnittes statt hatte. Nachdem auch diese zurückgedreht und die Schnürfurche keine Bedenken betreffs möglichen Eintritts einer Gangrän darbot, wurde die Bauchnaht mit Turner Seide ausgeführt. Alsbald nach Lösung der Einklemmung wurde der Puls besser und kräftiger. Anlage eines aseptischen Krüllgazeverbandes, der durch circuläre Bindentouren fixirt wird. Lagerung des Patienten in ein vorher durch Bettflaschen erwärmtes Bett.

Am Nachmittag Abgang von Flatus; Abends spontane Urinentleerung. Kein Fieber, relatives Wohlbefinden.

Der Verlauf war von jetzt ab ein erfreulicher. 4 Wochen nach der Ileusoperation verliess der Kranke das Bett und wurde in der 5. Woche mit einer Bauchbandage zum Schutze der jungen Narbe geheilt entlassen. Laut brieflicher Mittheilung geht es demselben sehr gut; er fühle sich so wohl wie früher und habe keine Beschwerden.

Für den günstigen Ausgang dieser an ein und demselben Kranken innerhalb 5 Wochen 3 mal ausgeführten Laparotomie, wobei es sich zuerst um eine sehr schwere Darmverletzung handelte, das zweite Mal das Aufgehen der tiefgreifenden Bauchdeckennähte eine Wiedereröffnung der Bauchhöhle zur Neuanlage der Naht erforderte, während das dritte Mal ein Strangulationsileus die Laparotomie erheischte, scheint ausser dem jugendkräftigen Alter des Patienten nicht wenig der Umstand beigetragen zu haben, dass von einem Spülen der Bauchhöhle mit Antisepticis zwecks Desinficirung derselben völlig Abstand genommen wurde, indem die mit Koth in Berührung gekommenen Darmpartien nur mit trockener steriler Gaze einfach abgewischt und die ganze, ebenfalls mit Koth verunreinigte, freie Flüssigkeit in der Bauchhöhle mit trockener Gaze aufgesaugt wurde. Denn das Spülen mit Antisepticis bietet nach den schönen Untersuchungen von Reichel einerseits sehr grosse Gefahren und ist andererseits auch nicht wirksamer als das einfache Abwischen resp. Auswischen der Bauchhöhle.

Ein ebenfalls nicht unwichtiges Moment für den erfreulichen Ausgang der Operation ist ohne Zweifel auch die schnelle Ausführung derselben gewesen, die einerseits durch die genaue Vorbereitung und insbesondere durch das vorherige Einfädeln der Darmnadeln wesentlich unterstützt wurde, andererseits aber auch durch die seinerzeit in einem Falle von Schnürfurchengangrän des Darmes bei Strangulationsileus von meinem früheren Chef, Herrn Geh. Rath Trendelenburg[1]) angewandte und empfohlene Art der Nahtversorgung kleiner gangränescirender oder schon gangränöser Darmpartien möglich wurde. Die 6 Darmperforationen wurden nämlich durch je 2 Reihen Lembert'scher

1) Deutsche med. Wochenschrift 1893. Nr. 19. S. 449.

Nähte in der Weise vernäht, dass die Ränder der Darmwunden nach der Naht ins Lumen des Darmes fielen, während die Nahtlinie selbst, um keine Stenose des Darmrohrs zu verursachen, quer zur Längsaxe des Darms zu liegen kam, ein Verfahren, das jedenfalls schneller und sicherer zum Ziele führt, als die Darmresection, die ja bei Weitem mehr Zeit für sich in Anspruch nimmt. Ferner ist es ja auch bekannt, dass ein langes Manipuliren am Darm für den Kranken von sehr übler Einwirkung ist, während auch der bei eröffneter Bauchhöhle sich mit der Zeit steigernde Wärmeverlust nicht zu gering anzuschlagen ist in seiner Beeinflussung auf das Befinden des Patienten.

Was nunmehr die Diagnose des Strangulationsileus anbelangt, so waren ausser den allgemeinen Zeichen eines Darmverschlusses auch gewisse locale Anzeichen vorhanden, welche auf eine Strangulation eines Darmabschnittes hindeuteten, so dass mit grösster Wahrscheinlichkeit schon vor der Eröffnung der Bauchhöhle das Vorhandensein einer vielleicht durch einen Netzstrang bedingten Abklemmung eines Dünndarmabschnittes angenommen werden konnte. Während nämlich die Darmocclusion sich schon durch das Kothbrechen, den schlechten Puls und die zeitweise auftretenden Koliken, sowie durch das gestörte Allgemeinbefinden zu erkennen gab, fand sich local eine Auftreibung der Nabelgegend und der dicht unter dem Nabel gelegenen Partie des Abdomens vor, welche im Verhältniss zu den übrigen Theilen des Bauches, die sich leichter eindrücken liessen, bei der Palpation das Gefühl vermehrter Resistenz, so wie das einer abnormen Fixation in der Tiefe abgab, also die Symptome des localen Meteorismus im v. Wahl'schen Sinne. Wie schon oben erwähnt, wurde diese Diagnose durch die Eröffnung der Bauchhöhle vollauf bestätigt.

Nicht unerwähnt möchte ich noch eine Beobachtung am Peritoneum parietale wie viscerale lassen, welche sich auf dessen entzündliche Reizung bezieht. Während nämlich sich bei der ersten, wegen der schweren Darmschussverletzung vorgenommenen Laparotomie in der Peritonealhöhle viel freie, flockige, leicht getrübte Flüssigkeit befand und die Injection des Peritoneum parietale und der Darmserosa eine mehr blaurothe Farbe hatte, fand sich bei der am folgenden Tage wegen des Aufgehens der Bauchdeckennaht ausgeführten Wiedereröffnung des Adomens die Peritonealhöhle fast vollkommen trocken ohne die Spur eines Ergusses, während gleichzeitig die blaurothe Verfärbung der Darmserosa in einen mehr rothscheinenden Farbenton übergegangen war, gleichsam als ob aus einer passiven Hyperämie eine mehr active geworden sei.

XII.

Aus der Greifswalder chirurg. Klinik des Prof. Dr. Helferich.

Die Tonsillen als Eingangspforte für eitererregende Mikroorganismen.

Von

Dr. Buschke,
I. Assistenzarzt der Klinik.

(Mit 2 Curven.)

Während wir betreffs der Aetiologie und Pathogenese der acuten Osteomyelitis auf Grund zahlreicher Untersuchungen jetzt schon ziemlich genaue Kenntnisse haben, so sind wir in Bezug auf die Eintrittspforten des infectiösen Agens ins Blut, von wo es dann zur Wirkung gelangt, in der grossen Mehrzahl der Fälle noch nicht viel über die Hypothesen hinausgekommen, wie sie im Beginn der Forschungen über diese interessante Krankheit aufgestellt worden sind. Für viele Fälle lässt sich zwar der Nachweis bringen, dass an irgend einer Körperstelle die Bacterien ihren Weg ins Blut gefunden haben, so bei der durch Typhusbacillen hervorgerufenen Osteomyelitis nach Typhus abdominalis der Darm, bei einzelnen Fällen von Pneumoniekokkenosteomyelitis nach Pneumonie die Lungen; dann ist in einer zwar grösseren, aber immerhin noch relativ geringen Anzahl in einer primären eitrigen Entzündung der Haut und angrenzenden Schleimhäute die Quelle der Blutinfection nachgewiesen worden. Allein in der grossen Mehrzahl der Fälle setzt das Leiden ganz plötzlich ein, ohne dass man sagen kann, wie die Mikroorganismen ins Blut gelangt sind.

Als Atrien für diese Fälle sind angenommen worden:

1. der Darmkanal (die tieferen Abschnitte). Die zuerst von Kocher[1]) deutlich ausgesprochene Ansicht, dass bei der Entzündung tiefer liegender Organe der Infectionsstoff am häufigsten vom Darmtractus aus ins Blut gelange, ist seitdem klinisch und experimentell

1) Zur Aetiologie der acuten Entzündungen. Langenbeck's Archiv für klin. Chirurgie. Bd. XXIII.

sehr genau untersucht worden. In einigen Fällen von Strumitis sind von Tavel[1]) und Brunner[2]) Darmbacterien, von Letzterem das Bacterium coli in dem erkrankten Organ gefunden worden, welche Infectionserreger nach der ganzen Krankheitsgeschichte wohl nur aus dem Darm ins Blut gelangt sein können und von dort in die erkrankten Organe. Karlinski[3]) hat in einem Fall diesen Infectionsmodus auch für den Staphylococcus albus wahrscheinlich gemacht.

Allein aus den experimentellen Untersuchungen[4]) hat sich ergeben, dass zwar die Möglichkeit einer Infection des Blutes vom Darm aus vorhanden ist, indess anscheinend nur, wenn der Darm selbst schwer erkrankt ist; durch die intacte Darmschleimhaut vermögen die Bacterien nicht hindurchzudringen.

Nun geht ja in einer sehr kleinen Anzahl tiefer Eiterungen, auch osteomyelitischer, ein Darmkatarrh voraus; für diese ist dieser Infectionsweg als möglich anzunehmen; allein der sichere bacteriologische Nachweis des Zusammenhanges beider Affectionen ist, wie oben bemerkt, nur für wenige Fälle, für die acute Osteomyelitis meines Wissens bis jetzt überhaupt nicht geliefert.

2. Als zweite Eingangspforte für das eitererregende Gift ist besonders von Kraske[5]) der Respirationstractus, vornehmlich die Lungen, angesprochen worden. Für die oben erwähnten Fälle von Pneumoniekokkenosteomyelitis nach Pneumonie ist dieser Infectionsmodus wohl als zu Recht bestehend anzunehmen. Indessen ist weder durch Experimentaluntersuchungen, noch durch klinische Beobachtungen der Beweis erbracht worden, dass das intacte Lungengewebe Bacterien hindurchlässt. Die in diesem Sinne positiven Versuchsergebnisse von Buchner sind von anderen Autoren, erst neuerdings von Gramatschnikoff[6]), widerlegt worden, welcher sogar nachweist, dass Milzbrandbacillen in den Lungen vernichtet werden.

Der Umstand, welcher von Lücke bereits erwähnt worden ist, dass manchmal Bronchitis der Osteomyelitis vorangehe (ohne dass Lücke auf den Zusammenhang beider hinwies), kann nach dem hen-

1) Ueber die Aetiologie der Strumitis. Basel 1892.

2) Ein Fall von acut eitriger Strumitis, verursacht durch Bacterium coli commune. Correspondenzblatt für Schweizer Aerzte. 1892.

3) Prager med. Wochenschrift 1890.

4) Korkunoff, Zur Frage der intestinalen Infection. Archiv für Hygiene. Bd. X. — Orloff, Wratsch. 1887.

5) Die Aetiologie und Pathogenese der acuten Osteomyelitis. Langenbeck's Archiv. Bd. XXXIV. 1887.

6) Zur Frage über die Bedeutung der Lungen als Eingangspforte für Infectionskrankheiten. Baumgarten's Arbeiten u. s. w. Bd. I. Heft 3.

tigen Stande der Forschung nicht mehr ins Gewicht fallen, solange nicht bacteriologische Untersuchungen den Zusammenhang zwischen einfach entzündlichen Lungen- und Bronchialerkrankungen einerseits, tief auftretenden Eiterungen andererseits nachweisen.

3. Es käme dann noch in Betracht die intacte Haut und die an dieselbe angrenzenden Schleimhäute. Für die Haut ist der Beweis zuerst von Garré geliefert worden, dass Bacterien in sie eindringen und von dort in die Lymphbahnen gelangen können; indess entsteht immer zuerst ein localer Entzündungsherd, von dem aus die Invasion der Mikroorganismen ins Blut erfolgen kann.

Die Fälle von Osteomyelitis, welche auf diese Weise entstehen, gehören dann ins Bereich der schon oben erwähnten Formen, welche als Metastasen peripherer Eiterungen aufzufassen sind. Nur für relativ wenige Fälle lässt sich indess auch dieser Infectionsmodus nachweisen; indess es ist leicht möglich, wie Jordan schon mit Recht hervorhebt, dass für viele Fälle die Eintrittspforte in der Haut und den Schleimhäuten übersehen wird.

Auch die unverletzte Nasenschleimhaut vermag Bacterien hindurchzulassen, wenn sie in Entzündung geräth[1]); indess es ist fraglich, ob klinisch auf diesen Punkt viel Gewicht zu legen ist. Jedenfalls fehlen klinisch-bacteriologische Beweise für die Einschleppung von Eitermikroorganismen durch die unverletzte Schleimhaut der Nase.

Viel bedeutungsvoller erscheinen mir die Versuchsergebnisse von Ribbert[2]), welcher bei Versuchen mit seinem Bacillus der Kaninchendarmdiphtherie zu dem Schlusse kommt, dass die intacte Mundschleimhaut nicht Bacterien hindurchlasse, nur da sei die Mundhöhlenschleimhaut für Bacterien durchgängig, wo das Epithel gelockert ist, also an den Tonsillen.

Die Möglichkeit eines Zusammenhanges zwischen entzündlichen Affectionen der Tonsillen und Erkrankungen tieferliegender Organe — der Gelenke — ist schon von älteren Autoren betont worden; allerdings sind die Angaben für unseren Zweck von zweifelhaftem Werth, weil erstens die Art der Angina nicht sicher charakterisirt ist, besonders nicht absolut sicher ist, ob es eine einfache Angina oder eine Diphtherie gewesen ist; ferner ist auch die Form der nach Angina auftretenden Gelenkerkrankungen nicht sicher fixirt: in der Mehrzahl scheint ein acuter Gelenkrheumatismus vorgelegen zu haben, in ein-

1) Roth, Zeitschrift für Hygiene. Bd. IV. 1888.
2) Deutsche med. Wochenschrift. 13. Jahrg. 1887. Nr. 8.

zelnen Fällen wohl ein wirklicher Pyarthros. Fowler[1]) erwähnt, dass acuten Gelenkentzündungen sehr häufig eine acute Entzündung der Tonsillen vorangehe. Ebenso hat Harkin[2]) nach Angina acute Gelenkentzündungen auftreten sehen. Schon mehr für unsere Frage zu verwerthen scheinen mir die Angaben von Stewart[3]), welcher neben einfachen acuten rheumatischen Gelenkentzündungen entschieden auch Fälle von wirklichem Pyarthros, ja mit pyämischen Herden in anderen Organen nach Angina beobachtet hat. Von Lasègue[4]) ist ferner berichtet, dass acutem Gelenkrheumatismus oft eine Angina vorangehe.

Alle diese Angaben sind sehr unsicher.

Witzel[5]), welcher die Angaben dieser Autoren referirt, spricht die Meinung aus, dass möglicher Weise für den acuten Gelenkrheumatismus die Tonsillen die Eingangspforte für die Erreger dieser Krankheit darstellen könnten. Ich erwähne diese Vermuthung, weil, wenn sich dies nachweisen liesse, vielleicht damit der Nachweis erbracht würde, dass Streptokokken, die ja von Manchen als Erreger des Gelenkrheumatismus angesehen werden, durch die Tonsillen ins Blut gelangen.

Dass eitererregende Mikroorganismen, vor Allem die Infectionserreger der acuten Osteomyelitis, durch die Tonsillen eindringen müssen, hat Kraske (l. c.) bereits vermuthet. Er berichtet: „Von Interesse dürften in dieser Beziehung einige Befunde sein, die ich an Tonsillen gemacht habe. Zweimal habe ich an den excidirten hypertrophischen Mandeln, welche, wie ich ausdrücklich betone, keine acut entzündlichen Veränderungen zeigten, durch die Cultur und die mikroskopische Untersuchung neben vielen anderen Mikroorganismen den Staphylococcus pyogenes aureus nachweisen können. Ich erwähne diese Befunde deshalb, weil sie doch möglicher Weise in einer Beziehung zur Pathogenese der acuten Osteomyelitis stehen. Ich halte es durchaus für möglich, dass von den Tonsillen aus eine Aufnahme der Staphylokokken ins Blut erfolgt."

Ich kann die Angaben von Kraske durch eigene Untersuchungen bestätigen und erweitern: In zwei Fällen habe ich excidirte hyper-

1) Kingston Fowler, On the association of affections of the throat with acute rheumatism. The Lancet 1880. Vol. II. 933.

2) The pathology and treatment of acute rheumatism. Dubl. journ. of medicine sc. 1881.

3) An explanation of the nature of the connexion between throat affections and acute rheumatism. The Lancet 1881. Vol. I. 154.

4) Angine et néphrite rheumatismales. Arch. génér. de méd. 1880.

5) Die Knochen- und Gelenkentzündungen bei acut-infectiösen Krankheiten.

trophische Tonsillen, an denen acut entzündliche Erscheinungen nicht vorhanden waren, bacteriologisch in folgender Weise untersucht: Die excidirten Stücke wurden sofort nach der Operation an der Oberfläche mit dem glühenden Messer abgesengt, dann in kleine Würfel zerlegt, die wiederum an der Oberfläche mit glühendem Messer versengt wurden; dann wurden die Stückchen in Bouillon geworfen: in dem ersten Falle erhielt ich Streptokokken, die für Mäuse virulent waren, im zweiten Streptokokken und Staphylococcus pyogenes aureus. Die Möglichkeit, dass diese lebenden Bacterien im Innern der Tonsillen vorhanden gewesen sind, ist jedenfalls nicht von der Hand zu weisen.

Kraske hat auch für seine oben erwähnte Annahme keine weiteren Beweise erbringen können, und auch nach ihm ist meines Wissens weder durch klinische Beobachtungen, noch durch Experimentaluntersuchungen der sichere Beweis geliefert worden, dass die intacten Tonsillen eitererregende Mikroben hindurchlassen. Ich sehe natürlich ab von den Fällen, wo eine Ulceration oder ein Abscess der Tonsille bestand und von da aus eine Infection des Blutes erfolgte. Auch diese Fälle sind nur spärlich.

Auch in der sehr eingehenden und ausgezeichneten Arbeit von Jordan: Die acute Osteomyelitis u. s. w. (Beiträge zur klinischen Chirurgie von Bruns. Bd. X) ist kein Fall erwähnt, in dem die Tonsillen die nachweisbare Eingangspforte für Eitermikroben abgegeben haben. Der Verfasser legt auch anscheinend den Tonsillen keine grosse Bedeutung in Bezug auf den beregten Punkt bei. Er sagt: „Da bei dem Vorkommen der Staphylokokken in der Mundhöhle, in der Nase, in den Krypten der Tonsillen, sowie bei dem Haften derselben an der eingeführten Nahrung ein Hinabgelangen der Kokken in den Magen und weiterhin in den Darm möglich ist, so kann u. s. w. . . .“ Dass von den Tonsillen aus selbst die Verbreitung ins Blut erfolgen kann, erwähnt er hier nicht.

Dass bei schwereren Erkrankungen der Tonsillen Eitermikroben ins Blut gelangen, ist bewiesen durch die metastatischen Eiterungen bei Diphtherie, abgesehen, dass man auch, ohne dass Metastasen auftreten, Eitererreger im Blut bei dieser Krankheit hat nachweisen können. Ich habe selbst bei mehreren Fällen septischer Rachendiphtherie Streptokokken im Blut gefunden; allein es ist leicht begreiflich, dass bei einer schweren Zerstörung der Schleimhaut des Rachens hier eine Eingangspforte für eine Blutvergiftung gerade so wie bei Läsionen der Haut und der Schleimhäute an anderen Bezirken entsteht.

Die Befunde von Streptokokken im Blut bei Scarlatina, bei der ja eine Angina immer vorhanden zu sein pflegt, sind deshalb nicht

als einwandsfrei aufzufassen, weil das Wesen der Krankheit und ihre Pathogenese bis jetzt noch nicht klar ist, abgesehen davon, dass nur wenige Beobachter im Blut bei Scarlatina Bacterien gefunden haben.[1] Immerhin erscheint es bedeutungsvoll, dass gerade bei Scharlach Gelenkeiterungen relativ häufig sind (vgl. Volkmann, Krankheiten der Bewegungsorgane; Hueter, Klinik der Gelenkkrankheiten).

Dass die Tonsillen, auch wenn sie selbst nachweisbar anscheinend gesund, Bacterien hindurchlassen können, erscheint nicht unwahrscheinlich nach Untersuchungsresultaten von Schlenker[2]: Derselbe untersuchte die Bedeutung der Tonsillen bei der Halsdrüsentuberculose und fand, dass es Formen von Halsdrüsentuberculose giebt, die sich unzweifelhaft von oben, d. h. von den Tonsillen aus, nach abwärts in den Lymphbahnen verbreiten. Während in einer Anzahl von Fällen in einer tuberculösen Tonsillenerkrankung der Ausgangspunkt zu finden war, zeigten sich in anderen Fällen die Tonsillen ganz gesund, und es war jedenfalls wohl hier die Möglichkeit nicht von der Hand zu weisen, dass die Tuberkelbacillen durch die Tonsillen hindurchgewandert waren, ohne nennenswerthe Spuren in denselben zu hinterlassen.

Nach alledem ergiebt sich jedenfalls, dass die Frage, ob den Tonsillen mit intacter Schleimhaut eine wesentliche Bedeutung als Eintrittspforte für Bacterien zukommt, klinisch und experimentell noch nicht erledigt ist, besonders in Bezug darauf, ob sie für Eitererreger ein Atrium darstellen; eine besondere Bedeutung wird diesen Organen von den meisten Autoren wenigstens gegenüber den oben bezeichneten Atrien nicht beigelegt. Es ist deshalb vielleicht nicht ganz ohne Werth, wenn ich im Folgenden über einige Fälle referire, welche einiges Licht über dieses dunkle Gebiet verbreiten dürften.

Fall I. *Fractur des Humerus. Angina. Osteomyelitis et Periostitis suppurativa an der Fracturstelle mitten im Heilungsverlauf. Bacteriologischer Befund: Streptokokken in den Krypten der Tonsillen, im Blut, im osteomyelitischen Eiter.*

Patient ist der 20jährige Knecht Johann Will. Derselbe gerieth am 13. November 1893 beim Dreschen mit dem linken Arm in die Welle der Göpelmaschine und erlitt hierbei einen Bruch des linken Oberarms. Seine Aufnahme in die Klinik erfolgte an demselben Tage.

Status. Bei dem kräftig gebauten, musculösen, gut genährten Manne

1) Raskin, Marie, Aetiologie der wichtigsten Complicationen des Scharlach. Wratsch 1888. Nr. 37—44. — Babes, Bacteriologische Untersuchungen über septische Processe im Kindesalter. Leipzig 1889, u. A.

2) Beiträge zur Lehre von der menschlichen Tuberculose. Virchow's Archiv. Bd. CXXXIV. Heft 1 u. 2.

zeigt sich in der Mitte des linken Oberarms eine Querfractur. Deutliche Crepitation, abnorme Beweglichkeit, Druckschmerz. Mässiger Bluterguss. Die Haut ist unverletzt. Der Arm wird, nachdem die Haut gereinigt und desinficirt ist, mit aseptischer Watte eingewickelt und durch Schienen fixirt in rechtwinkelig gebeugter Stellung im Ellbogengelenk.

21. November. Verbandwechsel. Die Schwellung hat sehr abgenommen. Stellung gut. Anlegung des von Herrn Prof. Helferich angegebenen Extensionsverbandes vermittelst einer Cramer'schen Schiene. Patient war bis jetzt fieberfrei, mit Ausnahme des Abends vom 15. November, wo er 38,0° maass; die leichte Febricitation ist wohl durch die Fractur genügend erklärt.

5. December. Die Stellung ist gut; starker Callus hat sich gebildet. Consolidation beginnt. Patient ist dauernd fieberfrei.

Am 8. December Morgens bekommt Pat. plötzlich Temperatursteigerung bis 39,7° in der Achselhöhle; dabei klagt er über Kopfschmerzen, allgemeines Unbehagen und starke Schmerzen beim Schlucken. Die Untersuchung des Rachens ergiebt starke Röthung der vorderen Gaumenbögen, Röthung und Schwellung beider Tonsillen. Die Stelle der Fractur zeigt keine Besonderheiten.

Es herrschte um diese Zeit gerade eine stärkere Hausepidemie von Angina, welche überhaupt zu Zeiten in der Klinik grassirt. Da ich seit

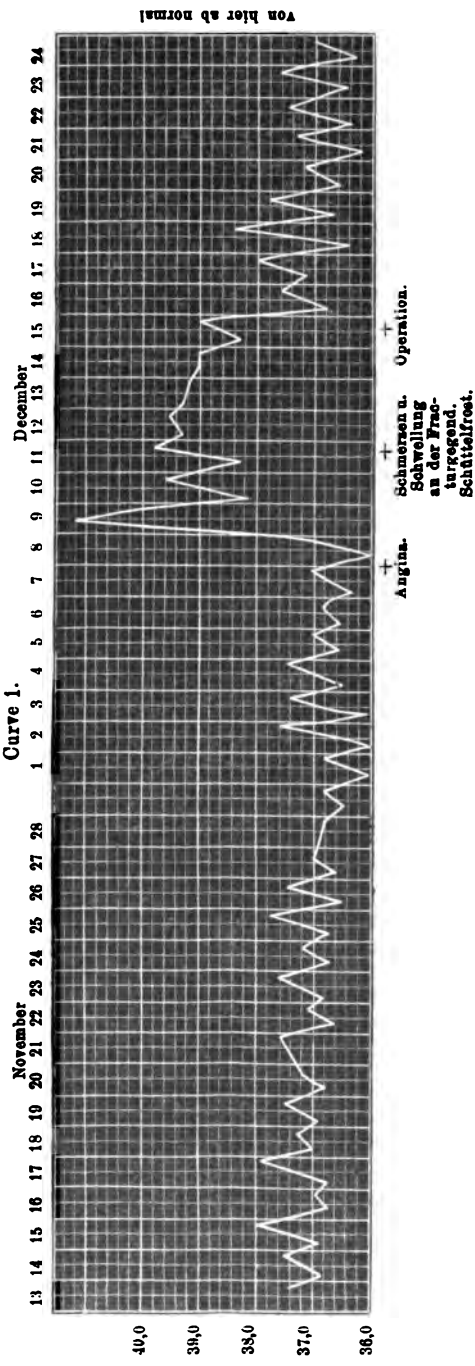

Curve 1.

Anfang November eine Reihe von derartigen Anginen bacteriologisch untersuchte, und zwar local und das Blut, so wurde auch dieser Fall in gleicher Weise bearbeitet.

Aus den Krypten der Tonsillen wurden, nachdem die Oberfläche derselben mit einem in Kochsalzlösung getauchten Tupfer und dann mit Sublimatlösung 1 : 1000 energisch abgewischt war, mit der Platinöse Material entnommen und auf Bouillon geimpft. Ferner wurde an demselben Tage das Blut untersucht, und zwar in folgender Weise: Es wurde eine Pravaz'sche ausgekochte Canüle in die V. cephalica des rechten Arms eingestochen, nachdem die Haut gewaschen, rasirt, mit Alkohol, Sublimat und Kochsalzlösung gereinigt war; ausserdem wurde von der Oberfläche der Haut an der Punctionsstelle eine Controlcultur angelegt, welche steril blieb. In gleicher Weise wurde bei allen folgenden Blutuntersuchungen verfahren. Im Laufe des Tages stieg die Temperatur bis 41,1° Mittags, 40,2° Abends. Patient erhielt einen Priessnitz'schen Umschlag um den Hals, gurgelte mit Kali chloricum.

Am 9. und 10. December fiel die Temperatur stets, betrug aber immerhin Morgens 38,1 resp. 38,3, Abends noch über 39°. Die Angina war am 10. December schon fast völlig, die subjectiven Beschwerden im Halse waren völlig geschwunden, auch im Allgemeinen fühlte sich Patient leichter.

Am 9. und 10. December wurde um Mittag circa gegen 12 Uhr eine Blutuntersuchung gemacht.

Am 11. December Morgens circa 7 Uhr bekam Patient einen Schüttelfrost, gleichzeitig stieg die Temperatur auf 39,3°, während sie am vorigen Morgen 38,3° betragen hatte. Im Halse war die Röthung und Schwellung ganz geschwunden. Erst im Laufe des Tages fing Patient an, über stechende Schmerzen an der Stelle der Fractur zu klagen. Die Temperatur stieg bis Abends auf 39,5°. Die Extension wurde weggelassen und ein einfacher Schienenverband angelegt.

Am nächsten Tage war in der Fracturgegend starkes Oedem der Haut zu constatiren. Bei der Palpation bestand starke Schmerzhaftigkeit an der Fracturstelle. Temperatur Morgens 39,3, Abends 39,2°.

13. December. Das Oedem und die Schmerzhaftigkeit war gewachsen. Temperatur Morgens und Abends 39,0°.

Am 11., 12. und 13. December wurde eine Blutuntersuchung gemacht.

14. December. Temperatur 38,4° Morgens. Es ist an der Fracturgegend deutlich tiefe Fluctuation an der Vorder- und Hinterseite des Arms zu fühlen. Operation in Narkose: Durch einen circa 8 Cm. langen, ziemlich in der Längsrichtung verlaufenden Schnitt wird der Abscess eröffnet. Es entleeren sich circa 300—400 Ccm. Eiter aus einer Höhle, welche fast den ganzen Humerus umkreist und nach oben und unten bis fast an die Grenze des oberen und unteren Drittels des Oberarms reicht. In der Höhle liegen die zum Theil vom Periost entblössten Fracturenden frei, frei an einander verschiebbar. Die schon ganz leidliche Consolidation war also völlig wieder geschwunden. An mehreren Stellen wurden Gegenöffnungen gemacht, durch welche Drains gezogen wurden. Im Uebrigen wurde die Höhle, nachdem sie mit Kochsalzlösung ausgespült war, mit

Jodoformgaze ausgelegt, trockener Verband, Fixation mit Schienen. Nach 2 Stunden Blutuntersuchung.

Patient fieberte in den nächsten 3 Tagen noch leicht, von da ab wurde die Temperatur normal. Der Verlauf gestaltete sich dann im Weiteren so, dass die Höhle per granulationem zuheilte, die Fractur in völlig normaler Stellung ganz fest wurde, ohne dass eine Nekrose entstand.

Patient wurde am 22. Februar 1894 geheilt entlassen mit normaler Function des Armes.

Die bacteriologische Untersuchung ergab Folgendes:

1. In den Krypten der Tonsillen waren in Reincultur Streptokokken nachzuweisen. Es waren lange Ketten, welche in Bouillon einen starken flockigen Niederschlag bildeten, die darüber stehende Bouillon war völlig klar. Auf anderen Nährböden waren irgend welche besonderen Merkmale nicht festzustellen. Für Mäuse waren sie in kleinen Dosen (2—3 Platinösen subcutan) sehr virulent.

2. Blutuntersuchung:

a) Zur Zeit der Angina:

8. December } negativ,
9. " }
10. " Streptokokken im Blut nachweisbar von demselben Charakter wie die oben beschriebenen.

b) Zur Zeit der metastatischen Osteomyelitis resp. Periostitis:

11. December } negativ,
12. " }
13. " positiv: Streptokokken.

c) 2 Stunden nach der Incision: positiv. Streptokokken.

Es wurde eine Gelatineplatte gegossen, in derselben gingen 10 Colonien von Streptokokken an, identisch den oben gefundenen.

3. Untersuchung des Eiters: Streptokokken mit denselben Merkmalen wie die vorher geschilderten.

Epikrise: Es handelte sich also um eine uncomplicirte Fractur des linken Humerus in der Mitte der Diaphyse bei einem erwachsenen Menschen. Die Heilung der Fractur nahm einen ganz normalen Verlauf bis zum Beginn der dritten Woche, zu einer Zeit, wo deutlich reichlicher Callus zu fühlen war und die Consolidation der Fractur begann. Am 26. Tage nach der Verletzung erkrankt Patient plötzlich an Angina, welche nach dem Befunde (der übrigens mit den Befunden von v. Lingelsheim[1]) bei Angina übereinstimmt) durch Streptococcus longus verursacht ist. Am dritten Tage der Erkrankung lassen sich im Blute Streptokokken von demselben Charakter nachweisen, wie sie in den Krypten der erkrankten Tonsillen gefunden wurden. Am nächsten Morgen (11. December) bekommt Patient unter Schüttelfrost eine eitrige Osteomyelitis und Periostitis an der Fracturstelle; in

1) Beiträge zur Streptokokkenfrage. Behring's gesammelte Abhandlungen.

dem Eiter sind Streptokokken in reichlicher Menge zu finden von demselben Charakter, wie die in den Tonsillen und im Blute constatirten.

Irgend eine andere Eingangspforte für die Streptokokken, welche ihren Weg durchs Blut zu der Fractur fanden, war nicht nachzuweisen.

Nach dem ganzen Befunde erscheint es höchst wahrscheinlich, oder wohl sicher, dass von den Tonsillen aus die Bacterien ins Blut gelangt sind und sich an der Fracturstelle angesiedelt, dort zu dem seltenen Ereigniss der Lösung und Vereiterung der schon in Heilung begriffenen Fractur geführt haben.

Es erscheint auch in Bezug auf die Lehre vom Locus minoris resistentiae sehr interessant, dass sich die Bacterien gerade in dem reichlich vascularisirten Callusgewebe festgesetzt haben — worin wir eine Analogie erblicken können zu der Localisation von Eitermikroorganismen in der Nähe der Epiphysen wachsender Individuen, von denen wir ja auch eine gesteigerte Blutcirculation zur Zeit des Wachsthums anzunehmen gewohnt sind.

Fall II. *Deckung eines Ulcus cruris durch einen ungestielten Hautlappen. Am 4. Tage nach der Operation nach fieberfreiem Verlauf Angina. Vereiterung der Operationswunden. Befund: Streptokokken.*

Müller, 21 Jahre alt, Maurergeselle aus Burow.

Status am 1. December 1893. Patient hat am rechten Unterschenkel starke Varices. An der Aussenfläche des rechten Unterschenkels an der Grenze zwischen mittlerem und unterem Drittel befindet sich eine ungefähr handtellergrosse Ulcerationsfläche, die nur mit wenig graugelbem Secret bedeckt ist. Die Ränder des Geschwürs, welches fast kreisförmige Gestalt hat, sind glatt und nicht erhaben, weich. Die Untersuchung der übrigen Organe ergiebt ganz normalen Befund, irgend ein Anhaltspunkt für eine specifische Ursache des Geschwürs ist nicht vorhanden.

Das Geschwür besteht seit circa ½ Jahr und ist ohne besondere Ursache entstanden. Unter feuchten Verbänden mit Salicylborlösung reinigte sich das Ulcus innerhalb 8 Tagen vollständig, so dass am 5. December zur Deckung desselben geschritten werden konnte.

Operation in Narkose:

Nachdem der ganze rechte Ober- und Unterschenkel gewaschen, rasirt, mit Alkohol, Sublimatlösung abgewaschen ist, wird das ganze Terrain mit steriler physiologischer Kochsalzlösung überrieselt, um alle Antiseptica zu entfernen. Darauf werden die Granulationen und das darunter gelegene Narbengewebe mit scharfem Löffel und Messer abgetragen, die Ränder excidirt; durch Compression Blutstillung. Währenddessen excidirte ich aus der Streckseite desselben Oberschenkels einen fettlosen Hautlappen zur Deckung des Hautdefectes am Unterschenkel. Von den Wundrändern und dem Wundboden am Oberschenkel wurden von verschiedenen Stellen Stückchen entnommen und in Bouillon geworfen, ebenso von den Rändern und dem Boden des Defectes am Unterschenkel. Es wurde dies gemacht, weil wir zu dieser Zeit Versuche an-

stellten über die Sterilität von Wunden. Ich will gleich hier bemerken, dass die Bouillonröhrchen alle steril blieben, demnach die Wunden als keimfrei anzusehen waren.

Der ungestielte Hautlappen wurde auf den Defect am Unterschenkel, nachdem dort die Blutung ganz gestillt war, aufgelegt und mit einigen Nähten fixirt. Der Defect am Oberschenkel wurde durch Naht völlig geschlossen. Trockener aseptischer Verband mit sterilem Mull, steriler Watte, Lagerung des Beines auf Volkmann'scher Schiene.

Am 6., 7. und 8. December ist Befinden und Temperatur normal.

Am 9. December erkrankt Patient unter sehr alterirtem Allgemeinbefinden mit Halsschmerzen. Temperatur beträgt Morgens 39,8. Die Tonsillen und vorderen Gaumenbögen sind stark geschwollen und geröthet. Temperatur steigt Mittags und Abends bis 40,3. Gurgelung mit Kali chloricum, Priessnitz'sche Umschläge um den Hals. Von den Krypten der Tonsillen werden in derselben Weise wie oben Culturen angelegt. Blutuntersuchung um Mittag wie oben.

Curve 2.

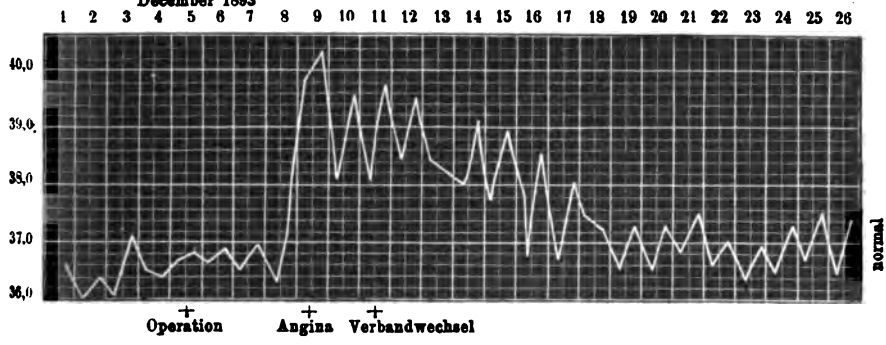

10. December Temperatur Morgens 38,1, Abends 39,6. Die localen Entzündungserscheinungen am Halse gehen zurück. Da Patient über irgend welche Schmerzen am operirten Bein nicht klagt, die Leistendrüsen nicht geschwollen und schmerzhaft sind, wird der Verband nicht gewechselt. Blutuntersuchung.

11. December. Patient klagt über Schmerzen im rechten Bein. Die Angina ist fast völlig geschwunden. Temperatur Morgens 38,0, Abends 39,7. Verbandwechsel. Es zeigt sich: An der Lappenentnahmestelle sind die Ränder der Nahtlinie stark geschwollen und geröthet, bei der Palpation sehr schmerzhaft. Es werden alle Nähte gelöst; danach quillt hie und da ein Tröpfchen trüben Secretes hervor. An der Stelle der Plastik am Unterschenkel sind die Ränder ebenfalls geröthet und geschwollen, unter dem Lappen quillt eiterähnliches Secret hervor. Die Wundsecrete werden auf Bouillon übergeimpft. Die Wunden werden feucht mit (gekochten) Salicylborcompressen verbunden. Blutuntersuchung.

12. und 13. December. Täglich Verbandwechsel, feuchter Verband. Blutuntersuchung. Die Angina ist völlig geheilt.

14. December. Der ungestielte Lappen ist ganz nekrotisch und von

der Unterfläche durch Eiter abgehoben. Die Wundränder an der Entnahmestelle klaffen etwas, der Boden der Wunde secernirt Eiter. Feuchter Verband. Blutuntersuchung. Patient fiebert noch hoch, die Leistendrüsen sind stark geschwollen und schmerzhaft.

15. bis 17. December. Täglich feuchter Verband. Die Temperatur sinkt allmählich. Die Wundflächen secerniren sehr stark, die Röthung und Schwellung der Wundränder hat sich ganz verloren.

Im Weiteren gestaltet sich dann der Verlauf so, dass unter feuchten Verbänden sich die Wunden reinigen, so dass am 1. Januar 1894 der Defect am Oberschenkel nach Entfernung der Granulationen durch secundäre Naht geschlossen werden kann, die Fläche am Unterschenkel wird der Heilung per granulationem überlassen.

Am 12. Februar wird Patient geheilt mit einem Zinkleimverband zum Schutz entlassen.

Die bacteriologische Untersuchung ergab:

In den Krypten der Tonsillen fanden sich nur Streptokokken, dieselben bildeten lange Ketten; in Bouillon bildeten sie einen stark flockigen Bodensatz, indess auch die darüber stehende Bouillon war leicht getrübt. Für Mäuse waren sie sehr virulent.

Untersuchung des Blutes:

Von der am 13. Februar entnommenen Blutprobe sind Streptokokken angegangen, die sich in nichts von den oben gefundenen Streptokokken unterscheiden.

Vom Secret der Oberschenkel- und Unterschenkelwunde sind Streptokokken in Reincultur gewachsen, welche in Bouillon und gegenüber Mäusen dieselben Eigenschaften zeigen, wie die Streptokokken aus den Tonsillen und dem Blut.

Epikrise. Der geschilderte Fall ist nicht in der Weise eindeutig wie Fall I. Es handelt sich um Operationswunden, welche inficirt worden sind. Hierbei ist natürlich die allernächstliegende Erklärung, dass bei der Operation selbst, d. h. also von aussen her und nicht vom Blut aus die Infection erfolgt ist. Indessen hiergegen sprechen doch einige Gründe:

1. Durch die Untersuchung der frischen Wunde hat sich gezeigt, dass wenigstens am Ende der Operation die Wunden aller Wahrscheinlichkeit keimfrei waren; denn am Ende der Operation waren von verschiedenen Stellen der Wunden Stückchen entnommen und auf Bouillon verimpft worden und hatten sich als keimfrei erwiesen. Immerhin ist es natürlich nicht völlig ausgeschlossen, dass andere Punkte der Wunde, welche eben nicht untersucht wurden, Keime enthielten, die die Infection bewirkten.

2. Wenn die Infection bei der Operation zu Stande gekommen wäre, dann erscheint es immerhin merkwürdig, dass die drei ersten Tage nach der Operation fieberfrei waren; es ist doch viel wahrscheinlicher, dass das Fieber allmählich angestiegen wäre, wenn die

Infectionserreger von Anfang an in den Wunden sich aufgehalten hätten.

3. Der plötzliche hohe Anstieg der Temperatur am 4. Tage mit gleichzeitiger ausgesprochener Angina spricht dafür, dass die Infection an diesem Tage und zwar im Rachen eingesetzt hat. Die Anginen, welche in hiesiger Klinik endemisch sind, beginnen in der Mehrzahl der Fälle plötzlich mit hoher Temperatur gegen und über 40°. Eine Wundinfection, die schon 3 Tage im Gange ist, wird kaum in dieser Weise verlaufen; und eine einfache eitrige Entzündung macht selten solche Erscheinungen, die eher dem Erysipel zukommen.

Dagegen spricht der Verlauf viel eher dafür, dass die Angina das Primäre war, von ihr aus eine Blutinfection erfolgte, die dann zu einer eitrigen Infection der Wunden führte. Am 4. Tage nach der Operation, nachdem Patient sich bis dahin völlig wohl befand, setzt unter hohem Fieber eine Angina, veranlasst durch Streptokokken, ein. Am 3. Tage darauf ist eine Infection der Operationswunden nachzuweisen, deren Ursache ebenfalls Streptokokken sind, und im Blut finden sich die gleichen Infectionserreger.

Es erscheint danach in hohem Grade wahrscheinlich, dass auch in diesem Falle die Tonsillen eine Eingangspforte für eitererregende Mikroorganismen abgegeben haben.

Fall III. *Stoss in die linke Glutäalgegend. Angina. Abscess in der Tiefe der linken Glutaea. Befund: Staphylococcus albus.*

Während die beiden vorigen Fälle sich unter unseren Augen entwickelt haben, so sind wir in den beiden folgenden Fällen mehr oder weniger auf anamnestische Daten angewiesen. Indess glaube ich sie doch erwähnen zu müssen, weil wohl in den wenigsten Fällen es möglich sein wird, in der Weise wie in den beiden ersten den Infectionsmodus nachzuweisen.

Patient ist der 18 Jahre alte Arbeiter Hermann Voss.

Derselbe wurde am 1. Februar 1894 von einer Kuh in die linke Hüftgegend gestossen, ohne dass eine äussere Verletzung entstand. Es entwickelte sich eine ziemlich starke Schmerzhaftigkeit in der linken Glutäalgegend, die indess nach circa 8 Tagen geringer wurde, so dass Patient seiner Arbeit wieder nachgehen konnte.

Ungefähr am 13. oder 14. Februar (Patient kann es nicht mehr genau angeben) erkrankte Voss unter Kopfschmerzen, Fieber und Schluckbeschwerden, so dass er das Bett aufsuchen musste.

3 Tage später stellten sich plötzlich von Neuem Schmerzen in der linken Glutäalgegend ein, welche sich allmählich so steigerten, dass Patient am 20. Februar die Klinik aufsuchte.

Bei dem leidlich kräftigen Knaben zeigt sich die linke Glutaea hauptsächlich in ihrer unteren Hälfte geschwollen. Die Haut hat normale Färbung. Die Palpation ist sehr schmerzhaft, und bei genauer Prüfung

ergiebt sich tiefe Fluctuation. Patient misst des Abends 39,5° in der Achselhöhle.

Die Untersuchung des Rachens ergiebt normale Verhältnisse, keine Zeichen einer acuten oder chronischen Entzündung.

21. Februar. Operation in Narkose.

Incision entsprechend der Faserung des Glutaeus maximus ca. 8 Cm. lang über die Höhe der Schwellung. Nach Durchtrennung der Haut wird die Musculatur stumpf mit der Kornzange durchstossen; erst ganz in der Tiefe unter der tiefen Glutäalmusculatur findet sich Eiter in einer Menge von ca. 300—400 Ccm. In der Höhle, aus der er sich entleert, liegt der Tuber ischii, mit Periost bedeckt, frei. An verschiedenen Stellen werden Gegenöffnungen gemacht und durch dieselben Drains gezogen; im Uebrigen wird die Höhle mit Kochsalzlösung ausgespült, mit Jodoformgaze locker tamponirt, feuchter Verband.

Die Temperatur stieg den nächsten Abend noch bis 38,4°, von da ab wurde sie normal. Unter feuchten Verbänden hat die Secretion jetzt sehr abgenommen, Patient ist dauernd fieberfrei geblieben und befindet sich auf dem Wege der Heilung.

Die bacteriologische Untersuchung des Eiters ergab: Staphylococcus pyogenes albus.

Die an mehreren Tagen vorgenommene Blutuntersuchung fiel negativ aus.

Die Untersuchung der Tonsillen wurde in der Weise am Tage nach der Aufnahme vorgenommen, dass die Oberfläche der Tonsillen mit einem Tupfer abgewischt, dann mit 1 proc. Lysollösung abgetupft und dann noch einmal mit einem in sterile Kochsalzlösung getauchten Tupfer gereinigt wurde. Dann wurde mit der Platinöse von der Oberfläche der Tonsillen und aus den Krypten geimpft. In den von der Oberfläche der Tonsillen angelegten Culturen fanden sich Mundbacterien; in den von den Krypten angelegten Culturen wuchs neben Streptococcus brevis Staphylococcus albus.

Epikrise. In diesem Falle ist ein sicherer Zusammenhang zwischen Tonsillenerkrankung und Blutinfection nicht nachzuweisen. Der Gang der Sache war so, dass an der Stelle eines Traumas sich circa 8 Tage nachher ein Abscess entwickelte, weit entfernt von der Hautoberfläche, ohne dass eine nachweisbare Hautverletzung den Infectionserregern den Eingang gestattete. 3 Tage vor der Entstehung des Abscesses hat Patient allem Anschein nach eine Angina gehabt, von der wir allerdings bei seiner Aufnahme nichts mehr constatiren konnten. Im Abscess und in den Krypten der Tonsillen liess sich der Staphylococcus albus nachweisen, indess ist damit natürlich nicht sicher gesagt, dass von den Tonsillen aus die Einwanderung der Bacterien erfolgt und vom Blut aus dieselben zur Wirkung gelangt sind. Auch ist der Befund des Staphylococcus albus in den Tonsillen nichts Besonderes und erlaubt an sich gar keinen weiteren Schluss, wie ihn beispielsweise Kraske gezogen hat, der aus dem

Nachweis des Staphylococcus pyogenes aureus allein in den Tonsillen den Schluss gezogen hatte, dass von den Tonsillen aus die Blutinfection erfolgen kann; die Möglichkeit liegt vor, bewiesen ist damit nichts. Denn man findet diese Bacterien, Staphylokokken, Streptokokken u. s. w., sehr häufig im Munde und Rachen gesunder Menschen.

Allein wenn wir uns überlegen, dass wir in unserem Falle keine andere Eingangspforte für den Eitererreger auch nur als möglich anzunehmen berechtigt sind, weil uns die leiseste Spur eines Nachweises fehlt, so können wir immerhin der Möglichkeit Raum geben, dass die Tonsillen, welche nach der Anamnese kurz vor der Eiterung in einem Reizungszustande sich befunden haben, die Eingangspforte abgegeben haben, zumal in ihnen sich derselbe Mikroorganismus fand, wie im Eiter. Jedenfalls hat dies Raisonnement mindestens ebensoviel Berechtigung, wie die vage Annahme, dass ein Darmkatarrh oder eine Bronchitis in einem ursächlichen Zusammenhang mit einer später entstandenen Osteomyelitis gestanden hat, ja im Lichte der zuerst geschilderten Fälle zusammen mit der Anamnese und dem bacteriellen Befund scheint unser Fall einen grösseren casuistischen Werth zu besitzen.

Fall IV. *Angina. Osteomyelitis tibiae acuta suppurativa. Befund: Staphylococcus pyogenes aureus.*

Patient ist der 14 Jahre alte Max Werner.

Er giebt an, am 24. Februar 1894 mit Kopfschmerzen, Fieber, Halsschmerzen und Schluckbeschwerden erkrankt zu sein; 3 Tage später bemerkte er bei Bewegungen des linken Fusses geringes Stechen in der Gegend des linken Fussgelenks, das sich in den folgenden Tagen noch steigerte. Indessen Patient stand doch auf, obgleich ihm das Gehen und Stehen ziemlich schwer wurde und er sich noch sehr schwach fühlte. Auch die Halsschmerzen waren noch nicht ganz geschwunden.

Am 1. März erhielt er einen heftigen Stoss gegen das linke Fussgelenk, und hiernach steigerten sich die Schmerzen am linken Unterschenkel derart, dass Patient das Bett aufsuchen musste. Als der ganze linke Unterschenkel und Fuss dann in den nächsten Tagen stark anschwollen, die Schmerzen sich steigerten, Patient hoch fieberte, liess er sich am 6. März in die Klinik aufnehmen.

Status: Blasser, graciler, schwach musculöser Knabe. Die Contouren des linken Fussgelenks sind total verwischt, die ganze Region stark geschwollen. Die Schwellung erstreckt sich auf den linken Unterschenkel fast in der ganzen Ausdehnung desselben und auf den Fussrücken. Der Umfang der Malleolargegend beträgt links 5 Cm. mehr als rechts, der Umfang des Fusses in der Mitte links 2 Cm. mehr als rechts, der Umfang des Unterschenkels in der Mitte links 3 Cm. mehr als rechts. Die Haut ist im Bereich der Schwellung glänzend, blass, nur an der Hinterseite der Fussgelenksgegend innen leicht acut geröthet. Die Schwellung beruht jedenfalls zum grössten Theil auf einem sehr starken Oedem der Haut. Bei der Palpation besteht an der unteren Hälfte des Unterschenkels

und am Fussgelenk intensive Schmerzhaftigkeit, deutliche Fluctuation ist nirgends zu fühlen. Von einer Functionsprüfung des Fussgelenks wird naturgemäss abgesehen. Die linksseitigen Inguinal- und Cruraldrüsen sind bis zu Bohnengrösse geschwollen und sehr schmerzhaft. Die Temperatur beträgt Abends 38,4. Die Tonsillen und vorderen Gaumenbögen sind leicht geröthet, subjective Beschwerden im Rachen sind nicht vorhanden.

Am Tage der Aufnahme wird eine Blutuntersuchung in der oben angegebenen Weise gemacht: im Blute lässt sich der Staphylococcus pyogenes aureus nachweisen.

Gleichfalls werden an demselben Tage die Tonsillen untersucht und zwar:

1. von verschiedenen Stellen der Tonsillenoberfläche werden Plattenculturen auf Gelatine angelegt;

2. nachdem die Tonsillenoberfläche in derselben Weise wie in dem vorigen Falle gereinigt ist, werden von der Oberfläche und von den Krypten der Tonsillen Plattenculturen auf Gelatine gefertigt;

3. mit einer sterilen Nadel wird (nachdem die Tonsillenoberfläche soweit möglich desinficirt worden und auf die Oberfläche Cocaïn aufgepinselt war) in die Substanz der Tonsillen circa $^1/_2$ Cm. tief eingestochen und mit der Nadel auf schräges Agar geimpft.

Patient wurde am 7. März in Narkose und Blutleere operirt. Incision auf der Vorderfläche des Unterschenkels beginnend, etwas über der Mitte, nach abwärts bis ungefähr in Höhe der Malleolen reichend. Freilegung und Spaltung des stark geschwollenen und sehr succulenten Periostes der Tibia im Bereiche des Hautschnittes. Das Periost wird nach aussen und nach innen abgehebelt und hierbei an der Hinterfläche der Tibia ein subperiostaler Abscess freigelegt. Derselbe wird nach hinten zu drainirt.

Darauf wird in der ganzen Ausdehnung des Schnittes die Vorderfläche der Tibia abgemeisselt, die Markhöhle freigelegt. Es zeigt sich das Mark in der ganzen Ausdehnung, mit Ausnahme des oberen Endes, reichlich durchsetzt mit stecknadel- bis erbsengrossen Abscessen, welche am unteren Langende zu grösseren Eiterinfiltrationen confluirt sind. Das erkrankte Mark wird excochleirt, die ganze Wundhöhle locker mit Jodoformgaze tamponirt. Trockener Verband. Lagerung des Beines auf Volkmann'scher Schiene. Vor und nach der Operation habe ich das Blut der linken Vena saphena magna bacteriologisch untersucht, zur Lösung anderer Fragen als der uns hier beschäftigenden. Ich will deshalb hier nicht näher auf die speciellen Befunde eingehen, sondern nur bemerken, dass ich beide Male den Staphylococcus pyogenes aureus im Blut habe nachweisen können.

Patient hat am Abend des Operationstages 38,6°, am nächsten Abend 38°, am 9. März Abends 38,4°. Seitdem ist Patient fieberfrei, der Wundverlauf ist ein normaler.

Die bacteriologische Untersuchung ergab (ausser den schon oben angegebenen Befunden von Staphylococcus pyogenes aureus im Blut) Folgendes:

II. Tonsillen:

1. Von der undesinficirten Oberfläche:

Ausser zahlreichen Mundbacterien Streptococcus longus und Staphylococcus pyogenes aureus.

2. Von der desinficirten Tonsillenoberfläche Streptococcus longus.

3. Von den Krypten: Streptococcus longus, brevis, Staphylococcus pyogenes aureus.

4. Aus der Tiefe der Tonsillen geimpft:

Streptococcus longus, Staphylococcus pyogenes aureus.

III. Aus dem Eiter des Abscesses und aus dem Knochenmark Staphylococcus pyogenes aureus.

Epikrise. Patient ist an Angina erkrankt; nach dieser Angina hat sich eine typische acut-eitrige Osteomyelitis entwickelt, hervorgerufen durch den Staphylococcus pyogenes aureus, der sich auch im Blute nachweisen liess. Haben wir nun nach den Befunden Berechtigung, einen Causalnexus zwischen Angina und Osteomyelitis anzunehmen? Von den bacteriologischen Befunden an den Tonsillen ist der wichtigste der Nachweis von Staphylococcus pyogenes aureus und Streptococcus longus bei der Impfung aus der Tiefe der Tonsillen. Indessen ist der Befund nicht völlig einwandsfrei, denn:

1. können trotz der Desinfection der Tonsillenoberfläche sowohl Streptokokken, als Staphylokokken an der Oberfläche sich gefunden haben;

2. kann die Nadel eine Krypte passirt haben und auf diesem Wege inficirt worden sein.

Immerhin ist die Möglichkeit, dass in der That in der Tiefe der Tonsillen der Staphylococcus pyogenes aureus sich gefunden hat, vorhanden.

Ob nun ferner wirklich von den Tonsillen aus die Bacterien ins Blut gelangt sind, ist sicher auch nicht zu beweisen. Indess wenn man die anamnestischen Thatsachen, den Verlauf und die bacteriologisch gefundenen Ergebnisse zusammenhält, so ist immerhin die Möglichkeit, ja die Wahrscheinlichkeit vorhanden, dass die Tonsillen auch in diesem Falle das Atrium für die Mikroorganismen gebildet haben.

Wenn ich nun die Ergebnisse der geschilderten Krankheitsfälle noch einmal resumire, so ist zu constatiren, dass im ersten Fall mit Sicherheit, im zweiten mit an Sicherheit grenzender Wahrscheinlichkeit, in den beiden letzten möglicher Weise die Tonsillen die Eingangspforte für eitererregende Mikroorganismen dargestellt haben. In allen Fällen hat sich local eine Entzündung etablirt, und von dem entzündeten Terrain aus sind aller Wahrscheinlichkeit nach die Bacterien weiter in die Lymph- und Blutbahnen gelangt.

Ich habe in 6 Fällen von Angina, die in typischer Weise verlief,

und bei denen sich vorwiegend in den Krypten der Tonsillen Streptococcus longus fand, das Blut untersucht, indem ich mehrmals an einem Tage während der Fieberperiode das Blut aus einer oberflächlichen Hautvene untersuchte in der oben geschilderten Weise. Nur in einem Falle gelang es mir, einmal im Blute Streptokokken nachzuweisen.

Eine Blutuntersuchung gestattet naturgemäss nicht ohne Weiteres ein definitives Urtheil. Denn von dem ganzen Blutquantum, das den Körper durchströmt, kann immerhin nur ein winziger Theil untersucht werden, wenn ich mich auch bemüht habe, in meinen Fällen möglichst viel zu gewinnen. Ein negatives Urtheil ist deshalb nicht sehr bedeutungsvoll; um so mehr fällt ein positiver Befund in die Wagschale. Deshalb glaube ich, dass der einmalige Befund von Streptokokken im Blut bei Angina für die in vorliegender Mittheilung aufgeworfene Frage von der Bedeutung der Tonsillen als Atrium für Bacterien von Bedeutung ist und zur Unterstützung der aus den geschilderten Krankheitsfällen gewonnenen Anschauung dienen darf.

Wenn wir nun bedenken, wie ungemein häufig die Angina ist, wie häufig leichtere Reizerscheinungen der Tonsillen, wie häufig die durch viele leichte und schwere Entzündungen hervorgerufene chronische Hyperplasie der Tonsillen, so werden wir auch hieraus entnehmen dürfen, dass gerade an diesem Punkte im Organismus ein fortwährender Kampf zwischen Körperelementen und Bacterien stattfindet, aus dem die ersteren nicht immer siegreich hervorgehen dürften.

Wie leicht kann es ferner geschehen, dass ganz leichte Reizerscheinungen an den Tonsillen, besonders wenn sie sehr häufig auftreten, gar nicht mehr besonders auffallen und nicht beachtet werden, wenn eventuell später sich eine vom Blut ausgehende Infectionskrankheit anschliesst. Jedenfalls ist dieses Raisonnement viel weniger aus der Luft gegriffen und berechtigter, als wenn man immer noch annimmt, dass der Darm oder die Lungen die Bacterienpforte darstellen, während doch nachgewiesen ist, dass nur auf der Basis einer schwereren, kaum zu übersehenden Darmerkrankung dies möglich ist, und ferner für die Lungen ebenfalls nur auf der Basis einer schweren Erkrankung, z. B. einer Pneumonie. Aber gerade für die Mehrzahl der Fälle von Eiterungen, die so zu sagen ex abrupto entstehen, vor Allem für die grosse Zahl der blitzartig einsetzenden Osteomyelitis fehlt uns diese Basis; und hier erscheint es mir deshalb viel einwandsfreier und natürlicher, aus obigen Gründen den lymphatischen

Rachenring verantwortlich zu machen, wenn nicht sonst ein Haut- oder Schleimhautdefect die nachweisbare Eingangspforte abgiebt.

Ob Eitermikroorganismen die Tonsillen passiren können, ohne Störungen in diesen zu machen, erscheint zweifelhaft; durch die oben citirten Angaben von Schlenker erscheint es für Tuberkelbacillen möglich.

Experimentelle Untersuchungen darüber sind von Hodenpyl[1]) angestellt worden: er kommt zu dem Ergebniss, dass die Tonsillen für gelöste und ungelöste Substanzen unter normalen Bedingungen kein Resorptionsorgan darstellen, dass sie aber, wenn ihr Epithel erkrankt oder zerstört ist, dazu werden können.

Ich habe nun schon oben auseinandergesetzt, wie leicht und fast insensibel diese Störungen an den Tonsillen eintreten können und in praxi eintreten, und so die vom Autor verlangten Bedingungen für das Eindringen von Bacterien geschaffen werden.

Wir müssen uns aber des Weiteren klar werden, dass die Verbreitung von Bacterien im Körper nicht einfach immer wie die Resorption nichtorganisirter Stoffe verläuft, sondern dass hierbei ein wesentlicher Factor auch das active Wachsthum der Bacterien ist. Wie sollten wir es uns sonst erklären, dass ein Erysipel vom Centrum nach der Peripherie, vom Oberarm nach dem Vorderarm fortschreitet, entgegen der Welle des Lymphstroms?

Auch theoretische Gründe sprechen dafür, dass gerade im Rachen eine Haupteingangspforte für Bacterien liegt, die ganzen bacteriellen Verhältnisse im Rachen, die anatomischen Verhältnisse der Tonsillen und der übrigen lymphatischen Rachenorgane (des sogenannten lymphatischen Rachenrings, Waldeyer) scheinen wie geschaffen, ein Atrium für Mikroorganismen zu bilden.[2])

Zum Ersten leben gerade in der Mund- und Rachenhöhle eine grosse Anzahl von Bacterien, pathogene und nicht pathogene, und unter den ersteren gehören Streptokokken und Staphylokokken zu den häufigen Befunden. Hier leben die Bacterien unter weit günstigeren Bedingungen, als wenn sie tiefer in den Darmtractus eindringen, wo sie den antiseptisch wirkenden Magensaft passiren müssen.

Die Krypten der Tonsillen und die Buchten an den übrigen lym-

1) The anatomy and physiologie of the faucial tonsils with reference to the absorption of infections material. Amer. Journ. of the med. sciences. März 1891 (nach einem Referat im Centralblatt für Chirurgie; das Original war mir leider nicht zugänglich).

2) Vgl. Gerhardt, Ueber Diphtherie. Verhandlungen des II. Congresses für innere Medicin.

phatischen Apparaten bilden ein natürliches Retinaculum für allerlei organische Stoffe, auf denen die Bacterien gedeihen können.

Der Bau der Tonsillen ferner prädisponirt sie zu einer Eingangspforte für Mikroorganismen. Wie durch die klassischen Untersuchungen von Stöhr[1]) nachgewiesen ist, fehlt normaler Weise an den lymphatischen Rachenorganen an vielen Stellen das Epithel, durch zahlreiche Lücken der epithelialen Oberfläche wandern fortwährend Leukocyten hindurch. Wir haben also hier eine des Epithels entbehrende Schleimhautfläche, fortwährend umspült von Bacterien.

Wenn wir diese Verhältnisse auf die äussere Haut projiciren, uns eine des Epithels entbehrende Hautstelle dächten, bedeckt von Bacterien, wir würden nicht zweifeln, dass eine Eintrittspforte für Bacterien an einer solchen Hautstelle existirt. Deshalb müssen wir vom theoretischen Gesichtspunkte aus die Tonsillen in gleicher Weise beurtheilen, sie als Eintrittspforten für Bacterien voranstellen dem Darm- und dem Respirationstractus, in denen die diesbezüglichen Verhältnisse ungünstiger liegen. Wir müssen uns nur wundern, dass nicht öfter von hier aus Infectionen erfolgen, und können dies wohl hauptsächlich zuschreiben den grossen lymphatischen Apparaten, welche wie ein Filter und Schutzwall wirken, der indess gelegentlich durchbrochen wird, vielleicht häufiger, als wir bis jetzt anzunehmen gewohnt sind. Vielleicht gelangen auch von hier aus häufiger Bacterien ins Blut, wo sie dann schnell vernichtet werden und keine Erscheinungen machen.

Nach alledem fasse ich mein Urtheil dahin zusammen, dass:

1. durch unsere klinischen Beobachtungen erwiesen ist, dass die Tonsillen die Eintrittspforte für eitererregende Mikroorganismen abgeben können, auch ohne dass Ulcerationen oder Diphtherie der Schleimhaut für die Ansiedelung und Verbreitung der Bacterien die Bahnen ebenen;

2. auf Grund der von anderen Autoren angestellten Experimentaluntersuchungen (Ribbert) zusammen mit den zwei letzten von uns geschilderten Fällen es wahrscheinlich ist, dass die Tonsillen eine grosse Rolle als Eingangspforte für Eitermikroorganismen spielen, eine grössere jedenfalls, als Darm- und Respirationstractus. Höchst wahrscheinlich passiren die Bacterien die Tonsillen nicht, ohne, wenn auch leichte Störungen in diesen zu verursachen, die aber in der Mehrzahl der Fälle nicht weiter zur Beobachtung kommen; jeden-

1) Ueber Mandeln und Balgdrüsen. Virchow's Archiv. Bd. LXXXVII.

falls sind keine gröberen Störungen, wie Ulceration oder Diphtherie der Schleimhaut, nothwendig.

Es geht daraus hervor, dass der Pflege des Rachens und Mundes nicht nur eine local-hygienische Bedeutung zukommt, sondern dass sie auch von Werth ist zur Verhütung von Allgemeinkrankheiten.

Zum Schlusse spreche ich Herrn Prof. Helferich für das Interesse, mit dem er meine Studien unterstützte, auch an dieser Stelle meinen Dank aus.

XIII.

Aus der chirurgischen Universitätsklinik zu Greifswald.

Ueber die Exstirpation des Calcaneus,

nebst Beschreibung eines Falles von centralem Sarkom des Calcaneus, welcher durch Exstirpation des Calcaneus geheilt wurde.

Von

Dr. Barthauer,

Assistenzarzt der chirurg. Klinik zu Greifswald.

(Mit 6 Abbildungen.)

Ein besonderes Interesse unter den malignen Geschwülsten verdienen die centralen Sarkome der Knochen. Insonderheit sind es die langen Röhrenknochen, welche häufiger den Sitz dieser Tumoren bilden und wegen ihrer relativ geringeren Malignität eine von der sonst bei bösartigen Geschwülsten üblichen abweichende Therapie zulassen. Weitaus seltener sind die centralen Sarkome der kurzen Extremitätenknochen zur Beobachtung gekommen. In der Klinik des Herrn Prof. Helferich kam ein solcher Fall zur Operation, der wegen seiner ausserordentlichen Seltenheit wohl der Veröffentlichung werth erscheint. Es handelt sich um ein centrales Sarkom des Calcaneus, geheilt durch Exstirpation des Knochens.

Meinem hochverehrten Chef, Herrn Prof. Helferich, verdanke ich die Anregung zur Bearbeitung des von ihm operirten Falles.

Soweit mir die Literatur zu Gebote stand, habe ich keinen diesem gleichen Fall finden können. Zwar erwähnt Ollier[1]) in seiner Arbeit: De l'exstirpation du calcanéum, dass er in 6 Fällen, in welchen die Exstirpation des Calcaneus hätte in Frage kommen können, den Unterschenkel amputiren oder zur Amputation rathen musste, „parce qu'il s'agissait d'un sarcome de l'os ou d'une affection inflammatoire s'étant étendue trop profondément aux os voisins"; jedoch glaube ich mit Recht, dies Sarkom des Knochens nicht mit dem zu erwähnenden vergleichen zu dürfen, da es jeglicher näheren Bezeichnung ermangelt.

1) De l'exstirpat. du calcanéum. Bull. de l'Acad. de Méd. 1876. No. 32. p. 796.

Der 43jährige Ackerbürger Eduard Gr. aus Garz a. R. wurde am 16. November 1891 in die chirurgische Klinik zu Greifswald aufgenommen. Er hatte seit Herbst des vorhergehenden Jahres eine leichte Anschwellung am linken Fuss unterhalb der Knöchel verspürt, die beim Gehen schmerzte. Nach längerem Marsche nahmen die Schmerzen ab und wurden in der Ruhe gar nicht wahrgenommen. Einreibungen waren ohne Erfolg.

Bei der Untersuchung stand der linke Fuss in mittlerer Equinusstellung. Die passive Ausgleichung desselben war schmerzhaft. Unterhalb der Malleolen, besonders des äusseren, und hinter demselben bestand mässige Schwellung. Die Haut darüber war normal. Selbst geringer Druck im Bereich der Schwellung war intensiv schmerzhaft. Die Schwellung war weich und bot zwischen Malleolus externus und Spitze des Calcaneus bei der Betastung leichtes Pergamentknittern. Geschwollene Lymphdrüsen der Kniekehle oder Leistengegend fehlten.

Die Diagnose schwankte zwischen einem entzündlichen, chronischen osteomyelitischen Process und einem weichen Tumor des Calcaneus.

Fig. 1.

Operation. In Blutleere wurde der Calcaneus freigelegt durch einen Bogenschnitt hinter dem Malleolus extern. an der Seite der Achillessehne herab, dann unter demselben herum nach vorn verlaufend bis über die äussere Partie des Calcaneus. Sehnen und Sehnenscheiden erwiesen sich intact, der Calcaneus selbst war weicher als normal und liess ausgesprochenes Pergamentknittern erkennen. Da als Ursache hiervon nun ein Tumor angenommen werden musste, so wurde der Calcaneus in toto mitsammt dem Periost und dem benachbarten Bindegewebe exstirpirt. Die Sehnen wurden hierbei peinlich geschont. Die Wundhöhle wurde mittelst Jodoformgaze tamponirt, darüber wurden einige Situationsnähte angelegt.

Wie die durch Photographie gewonnene Fig. 1 des Präparates zeigt, erwies sich das Innere fast des ganzen Calcaneus in einen Tumor verwandelt. Der hintere grössere Theil des Knochens hatte in seiner normalen Gestalt etwas eingebüsst; der Tumor hatte den Knochen mässig ausgedehnt und sass hier wie ein Ei in seiner Schale, nur von einer dünnen Knochenlamelle zusammengehalten. Nur im vorderen Theil des

Knochens war noch eine 1 1/2 Cm. breite Schicht Spongiosa erhalten. Das Gefüge der Geschwulst war weich, mit zahlreichen hämorrhagischen Stellen untermischt. Der im hiesigen pathologischen Institut aufgenommene mikroskopische Befund, für dessen Vermittelung ich Herrn Prof. Grawitz meinen Dank sage, war folgender: Sowohl an frischen als auch an gehärteten und mit Saffranin gefärbten Präparaten zeigte sich der Tumor zusammengesetzt aus Zellen von theils rundlicher, theils polygonaler, gegen einander etwas abgeplatteter Gestalt. Die Zellen waren gross, der Zelleleib vollsaftig, an manchen war Kerntheilung deutlich ersichtlich. Die Zwischensubstanz war sehr gering, die Blutgefässe feinwandig. Die Zellenanordnung war theils regellos, theils waren die einzelnen Zellen und besonders die polygonalen in einzelnen Reihen angeordnet. Die Diagnose wurde auf ein zellenreiches, schnellwachsendes Sarkom gestellt.

Fig. 2.

Die Temperaturen im Verlauf der Wundbehandlung waren normal; 38,4°, am Abend des 4. Tages war die höchste. Am 11. Tage post operationem wurden nach Entfernung der Jodoformgaze die Wundränder der etwas blutenden Höhle durch die Naht vereinigt.

Die Heilung verlief reactionslos. Drei zurückbleibende Fisteln schlossen sich unter geeigneter Behandlung. Eine intercurrente Influenza verzögerte die Entlassung des Patienten, die erst am 21. März 1892 erfolgen konnte. Ein Gypsverband fixirte den Fuss in mässiger Equinusstellung und gestattete dem Patienten mit Hülfe zweier Krücken schmerzloses Auftreten.

Mitte Mai wurde der Gypsverband erneuert und der Spitzfuss dabei corrigirt. Am 21. Juni hatte ich Gelegenheit, den Patienten wiederzusehen. Er vermochte mit dem Gypsverband ohne Stock gut zu gehen, allerdings wurde durch den fixirenden Verband die normale Abwicklung des Fusses beeinträchtigt. Der Fuss selbst war völlig recidivfrei, die Narbe war fest, schmerzlos, ohne Fistel. Es bestand ein mässiger Plattfuss; Neigung zur Equinusstellung war nicht vorhanden. Der Hakenvorsprung und die Fusswölbung waren verschwunden, der Fuss erschien in

sich zusammengesunken und verkürzt. Anstatt der normalen abgerundeten Form des Fussrückens war der Fuss im Talo-Cruralgelenk winklig abgeknickt. Dorsal- und Plantarflexion waren activ nur wenig eingeschränkt, Pro- und Supination aufgehoben. Patient erhielt einen Schienenschuh mit innerer und äusserer Schiene und als Ersatz des Calcaneus eine Korkeinlage.

Endresultat. Am 12. December 1893, also 2 Jahre nach der Operation, hatte ich die Freude, den Patienten in Bezug auf das endgültige Resultat der Operation untersuchen zu können. Er hatte das Aussehen eines äusserst kräftigen und gesunden Mannes. Weder local in der Narbe, noch metastatisch in centralgelegenen Lymphdrüsen und in den inneren Organen war ein Recidiv vorhanden. Die inguinalen Lymphdrüsen waren links kaum zu fühlen, während rechts einige von der Grösse einer Erbse vorhanden waren. Die Oberschenkel waren beiderseits gleich kräftig entwickelt, die Musculatur des Unterschenkels dagegen links etwas schwächer als rechts; links betrug der grösste Umfang der Wade 28 Cm., rechts 31 Cm., der Umfang oberhalb der Knöchel links 19 Cm., rechts 22 Cm. Der linke Fuss war nicht ödematös, zeigte nur geringe Plattfussstellung (Fig. 2). Die Länge des linken Fusses betrug 23 Cm., die des rechten 27 Cm., der Umfang: Hacken-Fussrücken links 37 Cm., rechts 31½ Cm. (Fig. 3). Die Operationsnarbe an der Aussenseite des Fusses war ohne Recidiv und Fistel, auf der Unterlage verschiebbar und völlig schmerzlos. An Stelle des fehlenden Calcaneus hatte sich weiches, schmerzloses Polster ausgebildet, die Sohlenfläche zeigte normale Schwielen (Fig. 4). Der innere Fussbogen war vorhanden, jedoch in der Länge verkürzt, indem nicht, wie normal, der Hackenvorsprung den hinteren Stützpunkt abgab, sondern die vordere Fläche des Talus, welche, anstatt nach vorn zu zeigen, sich der Fusssohle zugekehrt hatte. Die Musculatur der Planta pedis war links ebenfalls etwas schwächer als rechts. Die Insertionsstelle der Achillessehne war in der Höhe des unteren Randes des

Fig. 3.

Malleolus internus deutlich zu fühlen. Die Spitzen beider Malleolen standen links in gleicher Höhe. Der linke Fuss stand vollständig rechtwinklig zum Unterschenkel. Die Function des Fusses war sehr gut. Wie aus den beigefügten Abbildungen (Fig. 5 u. 6) zu ersehen ist, waren Dorsal- und Plantarflexion in ausgiebigem Maasse activ möglich, letztere Bewegung fiel links etwas geringer aus als rechts. Die Muskelkraft des Unterschenkels bei diesen Bewegungen war eine gute. Pronation und Supination waren activ nicht möglich, passiv in mässigem Grade. Beim Stehen ruhte das Gleichgewicht des Körpers auf beiden Füssen gleichmässig. Bei erhobenem rechten Fuss konnte Patient 12 Secunden auf dem linken ohne weitere Unterstützung des Körpers stehen. Stehen auf den Spitzen bei-

Fig. 4.

der Füsse war möglich, auf denen des linken Fusses allein nicht. Nur einem scharfen Beobachter fiel beim Gehen des Patienten eine geringe Andeutung von hinkendem Gang auf. Die Abwicklung des linken Fusses geschah in normaler Weise. Patient verrichtet seine Thätigkeit, wozu auch jede Art Feldarbeit gehört, in gleicher Weise wie früher. Er gebraucht keine Stütze. Den Schienenschuh hatte er bald nach der Anschaffung bei Seite gelegt und wieder zu den gewöhnlichen Stiefeln gegriffen, bei denen er den fehlenden Hacken durch Einlegen von etwas Stroh ersetzt. Schmerzen empfindet er bei gut sitzendem Stiefel absolut nicht. Um dem Fuss „mehr Halt zu geben", bewickelt er ihn mit einer leinenen Binde.

Dieser Fall ist in vieler Beziehung interessant. Wie ich schon oben mittheilte, habe ich in der mir zu Gebote stehenden Literatur keinen diesem gleichen Fall von centralem Sarkom des Calcaneus erwähnt gefunden. Ueberhaupt scheinen Tumoren des Calcaneus zur

Fig. 5.

Fig. 6.

grössten Seltenheit zu gehören. Ueber das von Ollier beobachtete Sarkom des Calcaneus habe ich mich schon im Anfang der Arbeit ausgelassen. Von anderen Tumoren habe ich folgende erwähnt gefunden. Albert[1]) beschreibt einen Fall von Enchondrom des Calcaneus, das eine Caries vortäuschte und von einem früheren Arzt als Abscess behandelt und incidirt war. Albert amputirte den Unterschenkel, und die mikroskopische Untersuchung ergab dann, dass es sich um ein Enchondrom des Calcaneus gehandelt hatte. Jeannel[2]) beobachtete ein Chondrom des Calcaneus.

Alle Affectionen, welche sonst eine Indication zu einem chirurgischen Eingriff am Calcaneus und besonders zur Exstirpation abgaben, gehören mit wenigen Ausnahmen, bei denen es sich um eine Verletzung handelte, in das Gebiet der Caries und Nekrose des Knochens. So hat Polaillon[3]) 64 Fälle von Exstirpation des Fersen-

1) Ein Fall von Enchondrom, das eine Caries des Fersenbeins vortäuschte. Wiener med. Presse 1871. S. 935.

2) À propos d'une observation du chondrome du calcanéum. Rev. méd. de Toulouse 1885. p. 521—531.

3) Mémoire sur la valeur de l'exstirpation du calcanéum. Archives générales de méd. 1869. Sept. p. 257. Octobre p. 427.

beins gesammelt, bei denen Caries oder Nekrose die Operation nöthig machten. In 3 Fällen war ein Trauma vorhergegangen. Eugène Vincent[1]) berichtet von 79 Fällen, davon bezogen sich 45 auf Caries, 13 auf Nekrose, 1 auf Osteoperiostitis; bei 10 Fällen war die Diagnose nicht angegeben. Ollier (l. c.) hatte Gelegenheit, bis zum Jahre 1876 mindestens 100 Fälle von Erkrankungen des Calcaneus zu sehen, wie es scheint, fast sämmtlich in dieselbe Kategorie der Caries und Nekrose fallend. Charles Poore's[2]) 3 Fälle gehören ebendahin. Von vielen anderen Autoren sind einzelne Fälle von Exstirpationen des Calcaneus aus denselben Gründen berichtet worden.

Wegen eines Trauma wurde die Entfernung des Calcaneus in weit geringerer Anzahl erforderlich. Von Interesse ist, dass sie im Kriege 1870/71 nur zweimal dieserhalb ausgeführt wurde.[3])

Was unseren Fall ausser der Seltenheit auszeichnet, ist Folgendes:

Eingehüllt in eine dünne, Pergamentknittern darbietende Corticalis ist das Sarkom bis zum Tage der Operation längere Zeit isolirt geblieben, ohne in der Umgebung des Calcaneus die geringsten Erscheinungen zu verursachen. Berücksichtigt man den oft wiederholten Reiz, der durch Stehen und Gehen des Mannes auf die Geschwulst ausgeübt wurde, und das theilweise auf dem verdünnten Knochen lastende Körpergewicht, so erscheint es doppelt auffallend, dass der Tumor durch den von aussen auf ihn einwirkenden Einfluss keine Neigung zu schnellerer Ausdehnung zeigte, und dass nicht in der Art einer Spontanfractur die umgebende Hülle gesprengt wurde.

Wie nicht gar selten bei centralen Sarkomen der langen Röhrenknochen die Diagnose erst durch die Operation gesichert werden kann, so konnte auch hier die Auftreibung des Knochens, und besonders das durch die Weichtheile fühlbare Pergamentknittern an die Wahrscheinlichkeit eines Tumors denken, aber nicht alle übrigen in Frage kommenden Erkrankungen ausschliessen lassen.

Der Erfolg der Operation ist sehr befriedigend, sowohl in Bezug auf das definitive Fernbleiben eines Recidivs als auch auf die Functionsfähigkeit des Fusses und das endgültige Resultat der Fussbildung. Das Fussgewölbe wird durch Entfernung des Calcaneus mit-

1) De l'ablation du calcanéum en général et spécialement de l'ablation souspériosté de cet os. Thèse de Paris 1876. Nr. 49. p. 4.

2) Three cases of removal of the os calcis. New-York medical Record 1879. Vol. XVI. p. 387.

3) Grossheim, Ueber die Schussverletzungen des Fussgelenks während des letzten Krieges und die Resultate ihrer Behandlung unter Benutzung officieller Quellen. Militärärztl. Zeitschr. 1876. S. 217.

sammt seinem Periost eines wichtigen Bausteines beraubt. Einerseits stützt sich bekanntlich dasselbe auf die Capitula ossis metatarsi I und V und auf den Tuber calcanei, andererseits gehen die Insertionspunkte für wichtige, die Bogenspannung vermittelnde plantare Bandapparate verloren, nämlich die für das kräftige Ligam. calcaneo-cuboid. plantare mit seinen Schichten und dem Ligam. calcaneo-naviculare plantare. Es ist natürlich, dass durch das Fehlen dieses einen Grundsteines und die Erschlaffung der Bänder der kunstvolle Bau unter der Belastung von Seiten des Körpers zusammensinken und eine ausgeprägte Plattfussstellung entstehen muss. Die Körperlast, welche normal auf dem höchsten Punkt des Fussgewölbes, dem Caput tali, ruht, drückt diesen Theil nach unten, und so kommt es, dass die Gelenkfläche zwischen Talus und Naviculare gelockert wird, der Kopf selbst zum grossen Theil ausser Berührung mit dem Naviculare tritt und frei nach der Fusssohle sieht, wie es Linhart[1]) bei der anatomischen Untersuchung eines amputirten Beines, an dem 3 Jahre vorher das Fersenbein exstirpirt war, fand. Infolge des Fehlens des Fersenhöckers erscheint der Fuss kürzer als normal, ein Umstand, der jedoch bei der Abwicklung des Fusses während des Ganges von nur geringem Belang ist. Wichtiger sind hierbei die durch Herabsinken des Caput tali etwas veränderten und nicht mehr völlig congruenten Berührungsflächen zwischen Tibia und Fibula einerseits und dem Talus andererseits, welche die normalen Bewegungen in diesem Gelenk erschweren, und die dem Fussgelenk genäherte neue Insertion der Achillessehne, welche nach Polaillon (l. c.) die Extensionsbewegung des Fusses einschränkt und hinkenden Gang erzeugt.

Ollier betont daher nachdrücklich die Wichtigkeit der Erhaltung der Achillessehne durch die nur bei subperiostaler Exstirpation mögliche Schonung der mit dem Periost verbundenen Insertion und verwirft das vor ihm übliche Verfahren der Durchschneidung der Achillessehne, wie es Linhart, Rigaud, Vanzetti, Erichson und Clifford Morrogh geübt hatten, und schreibt[2]): Nous dirons que les résultats q'on a obtenus jusqu'ici ont dû être .... très insuffisants, sinon très-mauvais, au point de vue fonctionnel .... Le tendon d'Achille étant coupé dans tous les procédés connus avant le mien, le triceps sural était exposé à perdre toute action efficace sur les os du pied. — In unserem Fall, in dem Calcaneus mit Periost exstirpirt

1) Ueber die Exstirpation des Fersenbeins, von Prof. Dr. Linhart. Prager Vierteljahrsschrift. XV. 1. 1858.

2) Ollier, De l'exstirpation sous-périostée du calcanéum et de ses résultats définitivs. Lyon. Médical 1876. Tome XXI.

war, hatte die Sehne wahrscheinlich dadurch, dass der Fuss nach der Operation längere Zeit absichtlich in Equinusstellung fixirt wurde, eine tiefere Insertion am fibrösen Gewebe gefunden, und es war somit eine ausgiebige Plantar- und Dorsalflexion erzielt worden.

Allerdings ist der von Helferich operirte Fall, auch was die Operation selbst anbetrifft, mit den meisten von Exstirpation von Calcaneus nicht zu vergleichen. Hier handelte es sich um einen malignen Tumor des Knochens, dort um Entzündungen chronischer Art oder Folgen einer abgelaufenen Entzündung. Sollte hier überhaupt nicht der ganze Fuss durch eine Unterschenkelamputation geopfert werden, so musste man mit dem Calcaneus das Periost desselben entfernen, um ein von letzterem vielleicht ausgehendes Recidiv möglichst zu verhüten. Bei der Caries, Nekrose und einem stattgehabten Trauma des Calcaneus fällt die Erwägung eines Recidivs fort, hier fordert die moderne Chirurgie mit Recht die Erhaltung des Periostes, um eine Neubildung von Knochengewebe zu ermöglichen. Ist dieses entfernt, so ist eine Regeneration des Calcaneus ausgeschlossen, und die physiologische Gangart wird verunstaltet durch das Fehlen des Hauptgliedes in der Kette des complicirten Mechanismus. Ollier (l. c.) verwirft die alte Methode der Exstirpation ohne Schonung des Periostes und äussert sich folgendermaassen darüber: „On peut certainement marcher longtemps et faire de longues courses avec un pied qui fonctionne comme un pilon; les résultats les plus imparfaits au point de vue de la forme et du fonctionnement du pied, peuvent, à un moment donné, fournir un membre utile pour la station et la progression; il suffit que le moignon ne soit plus douloureux et que le membre soit soutenu par un appareil approprié. Mais nous ne pouvons pas nous contenter d'un pareil avantage, et nous ne devons pas nous déclarer satisfaits parce qu'un opéré peut faire plusieurs kilomètres. Nous devons être plus difficiles, parce que nous pouvons obtenir davantage; c'est beaucoup, sans doute, d'avoir conservé un membre utile pour la progression à un sujet qui aurait été peut-être amputé par d'autres chirurgiens, mais ce n'est pas assez encore. Il faut avoir, pour l'ablation du calcanéum, les mêmes exigences que pour les autres résections et ne se déclarer complètement satisfait que lorsqu'on a rétabli la forme et les fonctions du membre. Il ne faut, sans doute, tenir à la forme q'autant qu'elle est nécessaire à la fonction; mais c'est ce qui arrive pour le pied; la saillie du talon en bas et en arrière est de la première importance au point de vue statique et fonctionnel."

Nur dann ist der Erfolg der subperiostalen Exstirpation des Cal-

caneus als vollkommen zu betrachten, wenn nach Ablauf einer gewissen Zeit der Patient ohne Stütze geht und in normaler Weise den Fuss am Boden abwickelt, wenn die Functionen annähernd dieselben sind wie am gesunden Bein.

Die besten Resultate der Knochenneubildung und die besten Chancen zu einer restitutio ad integrum findet man im Kindes- und Jugendalter, wo man auf eine knöcherne Regeneration hoffen kann. Polaillon (l. c.) stellte 64 Fälle zusammen. Nach Abzug von 9 zweifelhaften registrirte er 39 Erfolge, in denen die Patienten später ohne Stütze gehen konnten, und 16 Misserfolge, in denen der Fuss theils unbrauchbar war, theils einer Stütze bedurfte oder mangelhafte Heilung spätere Amputation nöthig machte. Ollier's Patienten konnten nach Wiederherstellung der Fusswölbung nicht nur normal gehen, sondern auch auf den Zehen des operirten Fusses stehen, während der andere Fuss erhoben war. In der Statistik Vincent's ist von den 79 berichteten Fällen 23 mal das Periost erhalten geblieben, bei 19 liess sich Knochenregeneration nachweisen. Axel Iversen[1]) hat in seiner 73 Fälle umfassenden Statistik dieselben folgendermaassen geordnet:

	Mit gutem Erfolge	Mit schlechtem Erfolge	Mit zweifelhaftem Erfolge
bis zum 10. Jahre	14	—	1
vom 10.—20. =	21	3	1
= 20.—30. =	15	8	1
= 30.—40. =	2	1	—
= 40.—50. =	2	—	—
= 50.—60. =	4	—	—
	58	12	3

Weitere einzelne Angaben über mit gutem Erfolge ausgeführte subperiostale Exstirpationen finden sich mehrfach in der Literatur verzeichnet.

Die Indication zur totalen Entfernung des Fersenbeins ist im Allgemeinen selten und in den meisten Fällen vor dem chirurgischen Eingriff schwer zu stellen und wird in jedem Falle von dem localen auf diesen Knochen beschränkten Krankheitszustande abhängig sein.

Von den Operationsverfahren sind diejenigen zu verwerfen, welche eine Narbe an der Planta pedis zurücklassen. Die von Ollier beschriebene Methode stimmt in der äusseren Schnittführung mit der von Herrn Prof. Helferich ausgeführten überein und besteht in einem Bogenschnitt an der Aussenseite des Fussgelenks, in seiner

1) Om Excisionen af Calcaneus. Hospitalstidende 1876. 2. R. III. p. 49, 65, 81, 97, 113.

verticalen Partie dem Aussenrande der Achillessehne folgend, in seiner horizontalen dem unteren Rande des Calcaneus entsprechend. Die Schonung sämmtlicher Sehnen ist nothwendig.

Létiévant[1]) schlägt folgende Schnittführung vor: Ein verticaler Schnitt längs der Achillessehne, von dem unteren Ende dieses Schnittes zwei schräge die Ferse umgreifende, der längere äussere bis zum Würfelbein, der kürzere innere bis zur unteren Knöchelspitze. Mit Ausnahme des Peroneus longus können alle langen Sehnen, selbst Flexor hallucis longus geschont werden. Der schwierigste Theil der Exarticulation ist am Sustentaculum tali.

Ich habe beide Operationsverfahren an der Leiche geprüft und muss sagen, dass vom äusseren Schnitt allein es beim Leichenmaterial schwer hält, an der Innenseite des Calcaneus das Periost abzulösen. Leichter gelang mir dies bei der zuletzt erwähnten Methode. Die Trennung der verschiedenen Articulationsflächen des Calcaneus mit den benachbarten Gelenken macht in beiden Fällen einige Schwierigkeiten.

Um noch kurz die Geschichte der Exarticulation des Calcaneus zu erwähnen, so ist sie zuerst im Jahre 1814 von Monteggia, allerdings mit tödtlichem Erfolge, ausgeführt und erst 1837 von Ferdinand Robert wiederholt worden. Die subperiostalen Exstirpationen sind nach Vincent's (l. c.) Angaben zuerst von Mayer (Würzburg) 1845, dann A. Johnson 1854, von Hilton 1855, v. Langenbeck 1859 und 1861 und Anderen ausgeführt worden.

---

1) Note sur un point historique de la résection sous-périostée du calcanéum. Lyon. méd. 1876. No. 8, 9.

Fig. 1.

Fig. 2.

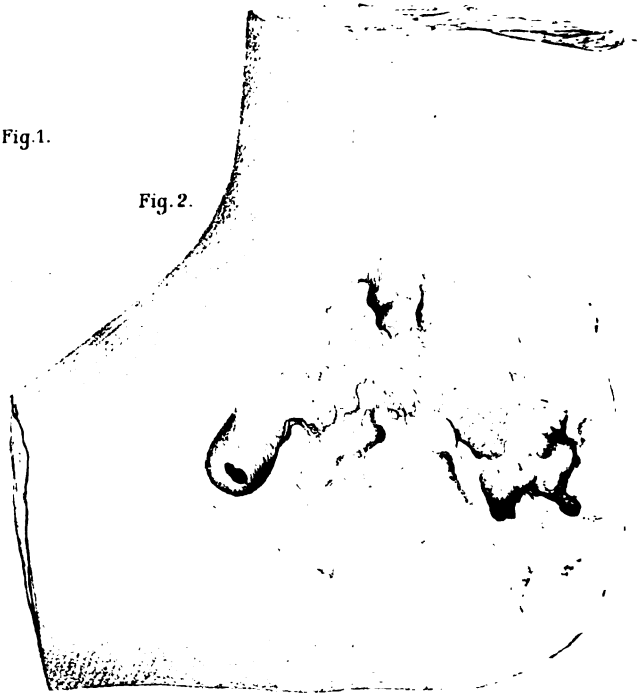

Fig. 5c

Fig. 3b

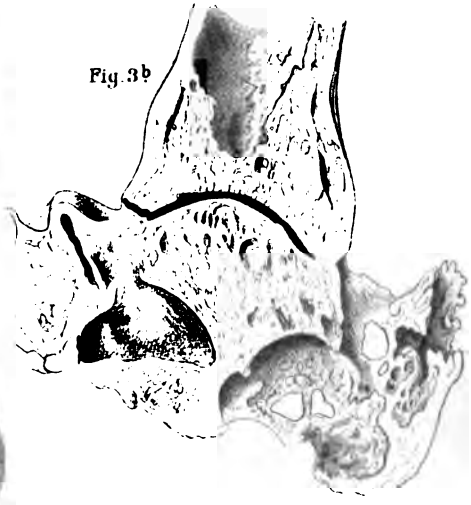

Fig. 5b

Fig. 5a

Fig. 4.

Fig. 3a

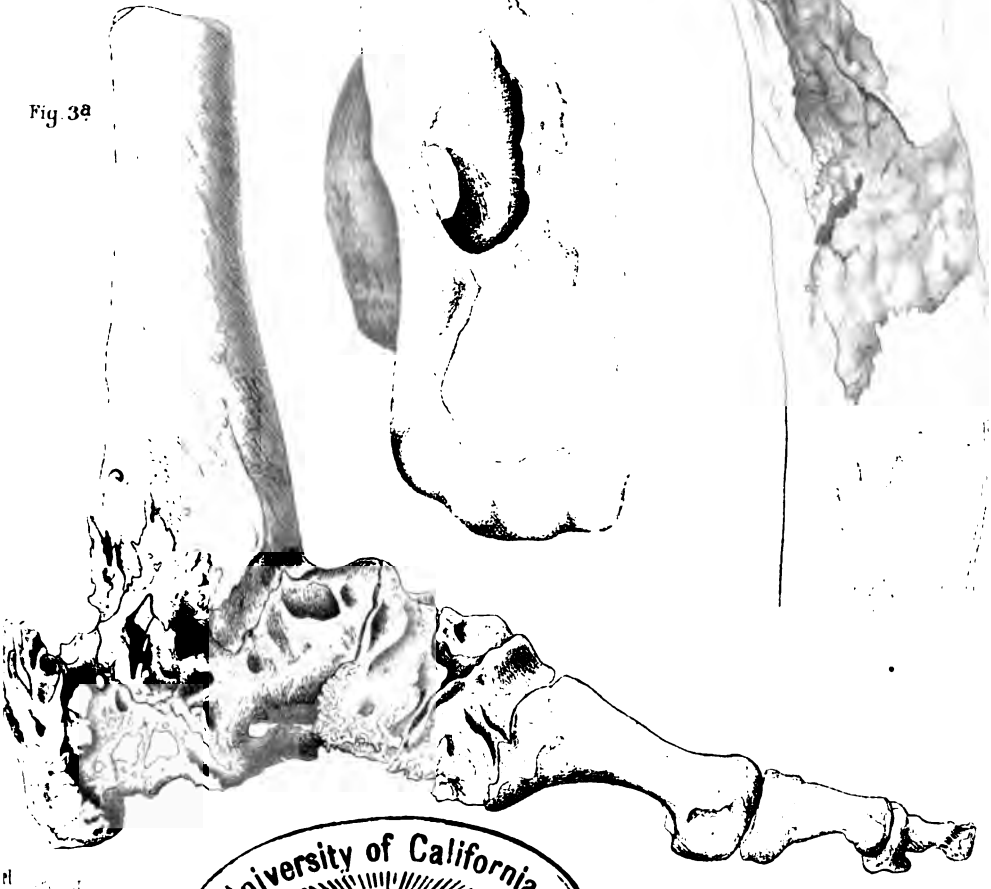

University of California
LIBRARY

XIV.

Aus der I. chirurg. Universitätsklinik Hofrath Albert's in Wien.

Beitrag zur Kenntniss der Carcinomentwicklung in Sequesterhöhlen und Fisteln.

Von

Dr. Friedrich R. v. Friedländer,
Operationszögling an der Klinik.

(Hierzu Tafel III. IV.)

Die ersten Mittheilungen über einschlägige Fälle stammen aus der ersten Hälfte des Jahrhunderts. Sie bezogen sich zumeist auf die Entwicklung von Carcinomen in Fistelgängen; durch Dittrich[1]) wurde die bis dahin noch nicht beobachtete krebsige Entartung der Auskleidung alter Sequesterhöhlen zur Kenntniss gebracht.

In der Monographie, „Ueber den primären Krebs der Extremitäten" konnte R. Volkmann[2]) schon 128 Fälle theils eigener Beobachtung, theils aus der Literatur zusammenstellen und auf Grund dieses relativ grossen Materiales Schlüsse über die gewöhnliche Form des Auftretens und des Verlaufes dieser Carcinome, die sich fast in allen Fällen als typische Hornkrebse präsentiren, ziehen.

Seit der Publication Volkmann's ist die Casuistik dieser Neubildungen noch durch eine Reihe neuer Beobachtungen von Michael[3]), Borchers[4]) und v. Dittel jun.[5]) vermehrt worden.

Die folgenden Fälle stammen zum Theil aus der Klinik und anderen Spitalabtheilungen, zum Theil aus dem Wiener pathologisch-anatomischen Institute.

Der eine an der Klinik beobachtete Fall betrifft einen 34jährigen Mann.

---

1) Prager Vierteljahresschrift 1847. XIV. S. 161.

2) Sammlung klin. Vorträge. XII. Serie.

3) Beiträge zur klin. Chirurgie. VII. 2. 1891.

4) Ueber das Carcinom, welches sich in alten Fistelgängen der Haut entwickelt. Inaug.-Dissert. Göttingen 1891.

5) Wiener klin. Wochenschrift 1890.

Derselbe erkrankte in seinem 7. Lebensjahre mit Fieber und Anschwellung des linken Unterschenkels. Es bildeten sich mehrere Fisteln, aus welchen reichlicher Eiter und mehrere Knochensplitter abgingen. Nach einjährigem Krankenlager verheilten die Fisteln, brachen aber noch oft wieder auf, ohne jedoch dem Kranken, bis auf die lästige Secretion, beschwerlich zu fallen. Im Winter 1888 stellten sich heftige Schmerzen in der kranken Extremität ein, die Fisteln brachen wieder auf, und es entwickelte sich in den narbigen Stellen um dieselben ein Geschwür, welches fortwährend, ohne jede Tendenz zur Heilung, sich vergrösserte.

Bei der Aufnahme des Kranken fand sich der linke Unterschenkel verlängert und gekrümmt. Der Mitte seiner Vorderfläche sass eine längsovale, 8 Cm. lange, 4 Cm. breite, exulcerirte Geschwulst auf, welche aus mehreren, grösseren und kleineren Höckern bestand und sich allenthalben derb anfühlte.

In der linken Leiste war eine rundliche, längsgestellte, vergrösserte Lymphdrüse zu tasten.

Es wurde die Diagnose auf Epitheliom des Unterschenkels gestellt und die Amputation im Kniegelenk nach Gritti ausgeführt; die Drüse in inguine wurde jedoch vorläufig nicht exstirpirt.

Nach ganz glattem Wundverlauf, während dessen die Drüsenschwellung etwas zurückgegangen war, wurde der Kranke entlassen.

Schon nach wenigen Monaten stellte er sich wieder in der Klinik vor. Die bei der Entlassung nur mehr haselnussgrosse Drüse hatte die Grösse eines Hühnereies erreicht und verursachte dem Kranken Schmerzen. Nach ihrer Exstirpation verliess der Patient das Spital, doch bestand schon damals eine kleine Drüse an der Wurzel des Scrotums.

Ueber den weiteren Verlauf der Krankheit hatte Herr Dr. Linhart in Gottschee die Güte zu berichten, dass der Kranke, der im Februar das Spital verlassen hatte, noch im selben Frühjahre, nachdem sich rapid exulcerirende Drüsengeschwülste in der Leiste und retroperitoneale Drüsentumoren gebildet hatten, unter den Erscheinungen des Morbus Brightii zu Grunde ging.

Von dem amputirten Unterschenkel ist ein Theil des Geschwüres und beide Knochen in macerirtem Zustande aufbewahrt. Ersteres zeigt ziemlich scharfe, etwas aufgeworfene Ränder und einen unebenen, fein höckerigen und warzigen Grund. Die Knochen sind hyperostotisch, verdickt und schwer (Taf. III. IV, Fig. 1). Die ganze Oberfläche der nach vorn und innen gekrümmten Tibia ist mit abgeglätteten, blättrigen und warzigen Osteophyten bedeckt, welche an der Rückseite des mittleren Tibiadrittels eine fein poröse, sonst aber eine dichte Beschaffenheit zeigen. Auch die ganze Fibula ist, besonders an ihren Kanten, mit ähnlichen Osteophyten besetzt. An der vorderen Fläche der Tibia finden sich zwei ovale, oberflächliche Substanzverluste, welche sich mit den Polen berühren und das ganze mittlere Drittel des Schienbeines einnehmen. Der obere bildet eine seichte Delle im Knochen, deren Ränder theils scharf ausgeprägt, theils verwischt sind. Der Grund des Defectes ist in den Randpartien von dichter, glatter Knochensubstanz gebildet, in den centralen, tieferen Theilen von grobbalkiger, dichter Spongiosa. Der grössere, untere Substanzverlust hat scharfe, feinbuchtige und stellenweise

etwas unterminirte, in der sklerosirten Rindenschicht des Knochens liegende Ränder und einen unebenen, aus dickbalkiger Spongiosa gebildeten Grund, deren Bälkchen vielfach zernagt und gezackt sind. Ungefähr entsprechend der Mitte des Ovals führt eine rundliche, allenthalben von usurirter Spongiosa ausgekleidete Fistel in eine kleine Höhle, welche nach allen Richtungen gegen die Markhöhle abgeschlossen ist. Durch eine kleine Lücke in ihrem oberen Pole gelangt man mit einer Sonde in den Kanal der Arteria nutrititia tibiae. Am oberen Pole des Knochengeschwüres liegt frei beweglich, aber verzahnt, ein erbsengrosser Sequester aus spongiöser Knochensubstanz, die auch Anzeichen von Sklerosirung zeigt.

An mikroskopischen Schnitten, die senkrecht durch die ganze Dicke des Geschwüres und des Geschwürsrandes angelegt sind, zeigt sich ein ziemlich unvermitteltes Uebergehen der gesunden Haut in die Neubildung. Nur unmittelbar am Geschwürsrande reichen die Epithelzapfen etwas tiefer ins Corium. Die Neubildung selbst ist ein mit spärlichem Stroma versehener, den Saum normaler Epidermis weithin unterminirender Plattenepithelkrebs mit spärlich eingestreuten Hornkugeln. Knochentheilchen finden sich in der Geschwulst nicht vor.

Die Hyperostose, als der Ausgang einer Ostitis mit bedeutender Osteophytenbildung, deren Reste noch in grosser Anzahl vorhanden sind, die Verbiegung und Verlängerung der Tibia sprechen für einen vor längerer Zeit abgelaufenen Entzündungsprocess im Knochen, eine Osteomyelitis. Der Process war theilweise zum Abschluss gekommen, doch bestand eine Fistel, in der sich dann viele Jahre nach dem ersten Auftreten der Entzündung ein Carcinom entwickelte, welches den hyperostotischen Knochen usurirte. Ein Theil des Defectes, die glatte Delle, ist offenbar arteficiell durch einen operativen Eingriff bei der bestandenen Ostitis erzeugt worden; für diese Provenienz spricht die regelmässige Form, die Abglättung und Dichte der Basis und die noch theilweise recht scharf ausgeprägten Ränder.

Ein der Carcinomentwicklung vorausgegangener heftiger und langdauernder Entzündungsprocess am Knochen lässt sich auch an einem Präparate des Wiener Museums[1]) erkennen, dessen Provenienz leider nicht zu eruiren war.

Die in Alkohol conservirte äussere Hälfte eines linken Fusses (Taf. III. IV, Fig. 2) zeigt ein grosses, annähernd nierenförmiges Geschwür, welches sich von der Gegend des Würfelbeines über die zum Theil blossgelegte Fibula bis zum Haken des Fersenbeins erstreckt. Der obere, convexe Geschwürsrand fällt allmählich gegen den Geschwürsgrund ab; die anstossende Haut des Unterschenkels ist stark pigmentirt und narbig. Der untere concave Rand erhebt sich steil aus dem Grunde. Die Pole des durch die blossgelegte, arrodirte Fibula in zwei gleich grosse Hälften

1) Präparat des Handmuseums ohne fortlaufende Nummer.

geschiedenen Geschwüres beherbergen je eine Fistelöffnung. Die enge und runde vordere Fistel ist in einer glatten, scharfrandigen, trichterförmigen Mulde gelegen und führt gegen das Cuboideum. Die hintere ist querspaltförmig, von wulstigen, warzigen Rändern gegen die gesunde Haut der Ferse und gegen den Geschwürsgrund zu abgegrenzt, und führt in eine wallnussgrosse Höhle im Calcaneus. Der Grund des Geschwüres ist theils uneben, theils durch einen grauen Belag geglättet.

Die erwähnte Höhle ist in ihren oberen Theilen von einer feinhöckerigen, am Präparate weissgrauen, mehrere Millimeter dicken und von der Umgebung nicht isolirbaren Membran ausgekleidet. Die unteren Theile sind von einer in das Lumen der Höhle ragenden Aftermasse erfüllt, welche den ganzen Körper des Calcaneus substituirt und sowohl gegen den mit der Tibia knöchern verschmolzenen Talus als gegen das Würfelbein und die Plantarfascie vordringt. Der Tumor besitzt eine unebene höckerige Oberfläche, ist von weissgrauer Farbe, am Durchschnitt körnig und von Knochenspiculis durchsetzt.

Am Skelet der inneren Fusshälfte (Taf. III. IV, Fig. 3) sieht man, dass vom Fersenbein nur mehr ein schaliger Rest der Corticalis erhalten blieb, welcher von mehrfachen Lücken durchbrochen ist, deren Umrahmung theils glatt und scharf, theils fein gezackt ist. Die Wand der grossen, im Calcaneus gelegenen Höhle ist überall rauh und von feinen, scharfrandigen Grübchen wie ausgenagt.

Die Aussenfläche aller, das obere und untere Sprunggelenk bildenden Knochen ist mit reichlichen, blättrigen und stacheligen Osteophyten besetzt; einzelne verwandeln, indem sie brückenförmig von der Tibia auf den Calcaneus und Talus ziehen, die für die tiefe Wadenmusculatur vorgebildeten Leitfurchen in starre Canäle und verstärken so die nur stellenweise knöcherne Verschmelzung der Gelenkflächen der Sprunggelenke (Taf. III. IV, Fig. 3 *a*).

Am Talus und Naviculare sind ebenso wie an den schalenförmigen Resten des Fersenbeins deutliche Anzeichen von Hyperostose, Verdichtung der Spongiosa und Verbreiterung der Rindenschicht wahrzunehmen.

An der Geschwürsfläche und den beiden Fistelöffnungen lässt sich mikroskopisch keine Neubildung nachweisen. Bei der vorderen Fistel endet das Epithel der Haut am Rande des narbigen Trichters, welcher von zerfallenem Schwielengewebe gebildet ist. In die hintere Fistelöffnung zieht das Epithel hinein und bekleidet die ganze Fistel. Es ist ähnlich angeordnet, wie an normaler Haut, nur reichen die Epithelzapfen tiefer in das narbige Bindegewebe hinein.

Erst einige Millimeter von der inneren Fistelöffnung entfernt gehen von der dünnen, vielfach unterbrochenen Epithelauskleidung der Höhle unregelmässige, vielfach verzweigte Epithelstränge in die aus derbem Bindegewebe bestehende Höhlenwand. Der Tumor, welcher den unteren Antheil der Knochenhöhle erfüllt, besitzt ein sehr derbes, zellarmes Bindegewebsstroma, in welchem reichliche, bald vollständig verhornte, bald aus schön erhaltenen Plattenepithelzellen bestehende Stränge und Nester eingebettet sind. Im Stroma finden sich feine Knochensplitter, welche allenthalben wie zernagt aussehen.

Auch bei diesem Präparate weist die sehr reichliche Osteophytbildung und die Hyperostose auf einen heftigen Entzündungsprocess hin, der die Nekrose begleitete, welche zur Höhlenbildung im Knochen führte. Während an der Aussenfläche der Knochen die Erscheinungen von Apposition von Knochengewebe vorwiegen, ist an der Höhlenwand deutlich Usur nachzuweisen. Diese ist bewirkt durch eine Neubildung, welche, nach der massigen Entwicklung in den unteren Partien der Höhlenwand zu schliessen, wohl an diesem Orte ihren Ausgang nahm.

Sehr schön ausgebildet ist an der hinteren Fistel die von Volkmann und anderen Autoren als Frühsymptom der Carcinomentwicklung in der Tiefe der erkrankten Partie beobachtete Wulstung der Fistelmündung, obwohl die Fistel selbst nicht der Sitz des Neoplasmas ist.

Ein dritter Fall wurde am Sommer 1893 an der Klinik beobachtet. Er betrifft einen 67jährigen Mann, welcher im Zustande grössten Kräfteverfalles mit dem später zu beschreibenden Leiden aufgenommen wurde und nach wenigen Tagen unter zunehmender Herzschwäche und den Erscheinungen einer hypostatischen Pneumonie verstarb.

Anamnestisch konnte von den Angehörigen des Kranken in Erfahrung gebracht werden, dass derselbe in seinem 10. Jahre unter Fieber und Schwellung des linken Unterschenkels erkrankte. Es soll auch ein operativer Eingriff gemacht und Knochensplitter entfernt worden sein, worauf der Process bald zum Stillstande kam. Nach 40 Jahren, also im 50. Lebensjahre des Kranken, brach die Narbe wieder auf und verheilte nicht wieder. Das Geschwür soll wenig Eiter secernirt und öfters geblutet haben. Ungefähr 8 Monate vor der Aufnahme des Kranken begann das Geschwür zu jauchen, und der Kranke verfiel zusehends.

Die Obduction ergab chronische Bronchitis, Lungenemphysem und rechtsseitige Pneumonie. In der linken Leistengegend war keine Drüsenschwellung nachzuweisen.

Die Haut an der Vorderseite des linken Unterschenkels, der etwas verlängert und nach vorn gekrümmt war, zeigte überall narbige Beschaffenheit und sass den beiden oberen Dritteln der Tibia fest auf, besonders im Bereiche einer seichten, die Vorderseite des mittleren Tibiadrittels einnehmenden Depression im Knochen. Am Uebergang des mittleren in das obere Tibiadrittel gestattete ein 6 Cm. langer, 2 Cm. breiter, längsgestellter Spalt freien Einblick in eine in der Tibia gelegene, grosse Höhle, welche sich nach unten bis in die Mitte der Diaphyse, nach oben bis an die hintere Fläche der oberen Tibiaepiphyse erstreckte. Die Epidermis zog über den scharfen Rand des Spaltes und ging in eine die Höhle auskleidende weissröthliche, oberflächlich körnig-griesige Aftermasse über.

Am sagittalen Durchschnitte durch das Präparat [1]) (Taf. III. IV, Fig. 4)

1) Ins Museum noch nicht eingereiht.

erscheint die Höhle, deren hintere Wand in den oberen Theilen fast nur von einer, dünne Knochenplatten einschliessenden Schwiele gebildet ist, von der oben beschriebenen, mehrere Millimeter dicken Aftermasse ausgekleidet, die einerseits die Höhlenwand, besonders am unteren Pole, auf mehrere Millimeter Dicke infiltrirt, andererseits, immer flacher und glatter werdend, in die narbige Haut des Unterschenkels noch im Bereiche des erwähnten Spaltes übergeht. Am oberen Pole beherbergt die Höhle einige kleine, missfarbige und morsche Sequester spongiöser Knochensubstanz. An der Grenze zwischen dem oberen und mittleren Drittel der Tibia ist die dünne Knochenschale in der Richtung von vorn unten nach hinten oben eingebrochen.

Die der hinteren Höhlenwand entnommenen, der Sagittalebene parallel geführten Schnitte zeigen mikroskopisch folgendes Bild: Die gegen die Höhle gewendete Fläche lässt einen dünnen, grossentheils die Färbung schlecht annehmenden Belag grosser Plattenepithelzellen erkennen, welcher sich entlang dem in den oberflächlichen Schichten zellreichen Stroma in die tieferen Schichten des Tumors einsenkt. Je weiter von der Oberfläche entfernt, desto schöner ordnen sich die Epithelzellen zu Zügen und Strängen, welche hauptsächlich parallel der Oberfläche verlaufen, so dass der senkrecht zu ihr geführte Schnitt, wenige Millimeter von der Oberfläche entfernt, aus einer Menge theils rundlicher, theils ovaler, durch sehr spärliches, zellarmes Stroma getrennter Epithelinseln zusammengesetzt erscheint. Diese zeigen, entsprechend der regen Verhornung der Zellen, vielfach das typische Bild der Hornperlen.

Die epithelialen Massen sind vom Knochen durch eine Schicht von zellreichem, vom Stroma des Tumors nicht zu unterscheidendem Bindegewebe getrennt. Ein directes Hineinwuchern der epithelialen Stränge in den Knochen ist nirgends zu bemerken. Dieser zeigt an der gegen die Neubildung sehenden Fläche kleine, eng neben einander stehende Buchten, die von dem Stromagewebe des Tumors ausgefüllt sind und stellenweise auch Osteoklasten beherbergen. An der vom Tumor abgewendeten Seite ist der Knochen glatt und von schwieligem, sehr zellarmen Gewebe umgeben. Die Knochensubstanz selbst ist dicht und bis auf einige Stellen, an welchen sie vielleicht infolge der Entkalkungsprocedur theils fibrillär, theils krümelig erscheint, normal gestaltet.

Schon nach der Anamnese ist der Entzündungsprocess, an welchem der Kranke in seiner Jugend litt, als Osteomyelitis aufzufassen. Dafür spricht auch die Hyperostose, die Verbiegung und Verlängerung des Knochens. Nicht ganz aufgeklärt ist die Provenienz des breiten Zuganges zur Höhle, doch dürfte er, nachdem er von narbiger, nicht carcinomatöser Haut bekleidet ist, ebenso wie die Höhle von dem anamnestisch angegebenen operativen Eingriff herrühren. Obwohl die Höhle bereits als alte Sequesterlade vorhanden war, erreichte sie doch ihre beträchtliche Grösse erst durch das Wuchern des im letzten Lebensjahre des Kranken entstandenen Plattenepithelkrebses.

Die beschriebenen Fälle sind Repräsentanten der von Volkmann

(l. c.) aufgestellten Typen von Carcinomentwicklung im Anschlusse an Entzündungsprocesse im Knochen. Im ersten Falle ist der Ausgangspunkt die Fistel, in den letzteren die Wand der Sequesterlade.

Der erste Fall weicht in seinem Verlaufe von der Regel ab, dass Carcinome, welche auf narbigem Boden entstanden sind, gewöhnlich nicht durch Generalisation zum Tode führen, wie das bei unserem Falle eintrat.

Die Seltenheit dieses Ereignisses erklärt Volkmann damit, dass die narbige Beschaffenheit des Bodens, auf welchem die Neubildung sitzt, ein Weiterschreiten derselben verhindert oder doch erschwert.

Mit dieser Eigenschaft der Narbencarcinome steht auch die Thatsache in Einklang, dass bei jenen Carcinomen, die sich in der Tiefe einer Sequesterlade entwickeln, eine Infection der zugehörigen Lymphdrüsen und andere Metastasenbildung ein noch viel selteneres Ereigniss bilden, als bei den in Narben entstandenen Carcinomen.

Den auffälligen Befund der Entwicklung eines Carcinoms scheinbar mitten im Knochen, wie dies bei den Krebsen der Sequesterladen der Fall ist, erklärt Nicoladoni[1]) auf Grund der ihm bekannten Fälle damit, dass durch die Schrumpfung des Narbengewebes in der Knochenhöhle die benachbarte Haut in diese hineingezogen werde und dort entarte. Diese Erklärung reicht für solche Fälle aus, in denen die Fistelöffnung so beschaffen ist, wie in dem von Nicoladoni beschriebenen Präparate. An demselben fand sich eine Sequesterhöhle mit Carcinommassen erfüllt, die ihre vorgeschrittenste Entwicklung am inneren Fistelmunde aufwiesen. In der Fistel war das Carcinom dort, wo die Wand steil abfiel, durch einen Saum normaler Granulationen von der Haut getrennt, dort aber, wo die Wand schräge verlief, war ein directes Uebergehen der Neubildung in die narbige, die schräge Fistelwand überziehende Haut zu constatiren.

Beim zweiten und dritten oben beschriebenen Falle aber erscheint die Fistel ganz frei von der Neubildung, indem im ersteren das Carcinom an einem vom inneren Fistelmund weit entfernten Punkte sein vorgeschrittenstes Wachsthum zeigt, im letzteren die ganze Höhlenwand gleichmässig überzieht.

In solchen Fällen muss man auch die Möglichkeit in Betracht ziehen, dass sich wenigstens, vielleicht durch unbeabsichtigte Transplantation, eine Epithelinsel an einer Stelle der Höhlenwand ausbildete, oder dass sich das Epithel vom äusseren Fistelmund durch die Fistel vorschob und zuletzt die Höhlenwand vollständig beklei-

1) Epitheliombildung in Sequesterladen. Arch. für klin. Chir. XXVI. 1881.

dete, und auf dieser Basis sich dann später ein Carcinom entwickelt habe.

Für die vollständige Ueberhäutung einer Sequesterlade, welche mit der Oberfläche in Verbindung geblieben ist, spricht ein Fall, der vor einigen Jahren im allgemeinen Krankenhause in Wien beobachtet wurde.

Eine 38jährige Frau, die wegen Säuferwahnsinns der Anstalt übergeben wurde, war in ihrem 13. Lebensjahre unter Fieber und Anschwellung des linken Oberschenkels erkrankt. Es bildeten sich daselbst Abscesse, die aufbrachen und Eiter und später Knochensplitter entleerten. Bis zum 17. Jahre recidivirte der Process noch oft, dann trat scheinbar Heilung ein, die bis kurz vor der Einlieferung der Kranken anhielt. Nach einer heftigen Anstrengung soll dann wieder der Aufbruch einer Fistel erfolgt sein. An der Kranken wurde 2 Monate später die Sequestrotomie ausgeführt und die Wunde durch ein Drainrohr offen gehalten. 5 Wochen nach der Operation acquirirte die Kranke Scharlach, dem sie nach wenigen Tagen erlag.

Die Obduction ergab parenchymatöse Degeneration des Herzens und der drüsigen Organe. Der linke Oberschenkel war verdickt, seine Haut theils runzelig, theils der Epidermis entblösst. An der Aussenseite des Oberschenkels über dem Knie fand sich eine 10 Cm. lange Schnittwunde mit narbig eingezogenen Rändern; im unteren Wundwinkel war ein Drainrohr eingelegt.

Der conservirte, grösstentheils der Weichtheile entblösste Oberschenkel [1]) ist im unteren Drittel der Diaphyse stark verdickt, an der Aussenfläche ziemlich glatt, mit nur spärlichen, abgeglätteten, grossen Osteophyten besetzt. Entsprechend der grössten Auftreibung ist der Knochen sklerosirt und die Markhöhle fast ganz verschlossen. In dieser dichten Knochenmasse befindet sich eine wallnussgrosse Höhle, deren Wand bis auf den hinteren äusseren Antheil von Knochen, dort aber von schwieligem Gewebe gebildet ist (Taf. III. IV, Fig. 5 *a*). Vom unteren Pole der Höhle erstreckt sich gegen den Condylus internus ein schmaler, 3 Cm. langer Spalt, dessen Oeffnung gegen die Höhle durch einen zarten Gewebsbalken in zwei Theile geschieden wird. Die ganze Höhle und der erwähnte Spalt ist ausgekleidet mit einem dünnen, der Unterlage fest anhaftenden Belage, welcher sich in ununterbrochener Schicht durch eine, die schwielige Höhlenwand nach hinten und aussen durchsetzende, für den kleinen Finger bequem durchgängige Fistel zur Haut des Oberschenkels fortsetzt. Diese Höhlenauskleidung ist allenthalben durch eine Schicht schwieligen Gewebes vom Knochen getrennt, welche an der vorderen Höhlenwand, wo sie grössere Dicke erreicht, von spärlichen Knochenbälkchen durchsetzt ist. Das erhaltene Marklager der Diaphyse sowie der Epiphyse ist mit Fettmark erfüllt. Die Gelenkflächen der Femurcondylen sind deformirt, der Knorpel ist ungleich dick und stellenweise wulstig.

---

1) Mus.-Präp. Nr. 4970. Die Beschreibung des Präparates im Kataloge lautet: Capsula sequestralis post nekrotomiam epidermide vestita.

An mikroskopischen Schnitten, welche der Fistel nahe ihrer inneren Mündung und verschiedenen Partien der Höhle entnommen sind, zeigt sich, dass die tieferen Schichten der Höhlenwand aus derbem, parallelfaserig angeordnetem Bindegewebe bestehen, welchem gegen die Höhle zu stellenweise, besonders aber in der Fistel, feine Granulationspfröpfe aufsitzen. Das schwielige Gewebe ist von ziemlich reichlichen, schräg gegen die Oberfläche ziehenden Gefässstämmchen durchbrochen, welche in die erwähnten Granulationspfröpfe je eine oder mehrere feine Gefässschlingen entsenden (Taf. III. IV, Fig. 5 *a* u. *b*).

Die ganze bindegewebige Höhlenwand ist mit einem Belage von geschichtetem Plattenepithel bedeckt, welches sich zwischen die Granulationspfröpfe gleichmässig einsenkt. Es entsteht dadurch ein Bild, welches um so mehr an das normaler Haut erinnert, als die Epithelzellen in den tieferen Schichten des Rete deutliche Riffel aufweisen, in den oberflächlichen aber verhornen. An jenen Stellen, wo zwischen dem Schwielengewebe und dem Epithelbelage die Granulationen geschwunden sind, fehlen auch die von dem Belage abgehenden Epithelzapfen, und es macht sich hier besonders die rege Verhornung der Zellen geltend.

Nirgends ist eine Unterbrechung der Continuität des Epithelbelages nachzuweisen, selbst in dem erwähnten, von der Höhle abgehenden Spalte.

Zwei Umstände sind bei dieser vollständigen Ueberhäutung einer Knochenhöhle bemerkenswerth.

Zuerst das ungemein rasche Wachsthum des neugebildeten Epithels, welches in unserem Falle 5 Wochen nach einem operativen Eingriff, der in der Ausräumung der Sequesterlade bestand, nicht nur die Höhle einfach auskleidet, sondern eine stellenweise schon recht beträchtliche Schicht verhornter Zellen aufweist.

Dann die papillenähnliche Structur der neugebildeten Epidermis, deren Entstehen wohl so zu deuten ist, dass das Epithel, indem es von der Fistelöffnung her sich über die granulirende Höhlenwand vorschob, sich auch in die Zwischenräume zwischen die einzelnen Granulationspfröpfe einsenkte und verblieb, während dieselben sich in Narbengewebe umwandelten.

Bei der Untersuchung eines Carcinoms in einer Sequesterlade gelangte Nicoladoni (l. c.) zu der Annahme, dass die Neubildung, als deren Entstehungsort er die Kloake bestimmte, sich von dort in ähnlicher Weise über die Granulationsfläche der Sequesterhöhle vorgeschoben habe, wie wir es in unserem Falle von Epithelauskleidung einer Todtenlade vom Epithel angenommen haben. Indem das Carcinom in die Spalten des Granulationsgewebes hineinwuchere, werde der Aufbau und die Oberfläche des Carcinoms durch dieses beeinflusst. Damit erklärt sich nach der Ansicht Nicoladoni's der bei analogen Carcinomen auffällige papilläre Aufbau.

Derselbe ist auch bei unseren Fällen von Carcinomen zu beobachten, die wegen des Freibleibens der Kloake wohl in der Tiefe der Sequesterlade entstanden sein dürften.

Gewiss trägt in diesen sowie auch in Nicoladoni's Fällen das die Unterlage bildende, proliferationsfähige Granulationsgewebe durch stärkeres Auswachsen zur Bildung der papillären Formen bei; es könnten aber solche auch dadurch vorgetäuscht werden, dass die ins Granulationsgewebe einwachsenden Epithelzapfen, die dann verhornen, exfoliirt werden und so eine papilläre, höckerige Form der Neubildung zu Stande kommt.

In ähnlicher Weise bewahren auch andere Plattenepithelkrebse bei geschwürigem Zerfall ihre körnige, griesige Oberfläche.

Zur weiteren Stütze der Ansicht, dass es das Granulationsgewebe sei, welches den Aufbau und die Gestalt der Sequesterladencarcinome bestimme, weist Nicoladoni darauf hin, dass so häufig im bindegewebigen Theile des Cancers Knochenreste zu finden sind, während der epitheliale Antheil der Neubildung nirgends direct in den Knochen hineinwuchert.

Das Vorhandensein von Knochenresten im Geschwulststroma beweist aber an und für sich nur, dass an dem von der Neubildung erfüllten Orte früher Knochen stand, lässt aber nicht erkennen, wie der Knochen verdrängt wurde. Betrachtet man aber die Randzone des Tumors gegen den Knochen zu, so sieht man, dass das an diesen Stellen zellreiche, bindegewebige Geschwulststroma gegen den Knochen andrängt und ihn durch Usur zum Schwunde bringt.

Es ist also die Möglichkeit gegeben, dass die Knochensplitter erst durch das wuchernde Geschwulststroma vom Knochen abgelöst und in dieses eingeschlossen werden. —

Von diesen in Sequesterhöhlen des Knochens entstandenen Carcinomen sind jene zu unterscheiden, welche, von der Körperoberfläche ausgehend, auf den Knochen übergreifen.

Bei dem Umstande, dass dieses Uebergreifen auf den Knochen solche Dimensionen annehmen kann, dass dadurch wie bei central entwickelten Carcinomen Spontanfractur des Knochens entstehen kann, ist die Unterscheidung zwischen beiden Arten nicht immer leicht. Noch erschwert wird die Differentialdiagnose dann, wenn in dem von aussen in den Knochen eingedrungenen Carcinome durch Gewebszerfall Höhlen entstehen und der erkrankte Knochen auch Zeichen eines Entzündungsprocesses aufweist. Doch ist die Hyperostose bei einem in einer pathologischen Knochenhöhle entstandenen Carcinom immer hochgradiger, mit innerer Hyperostose (Sklerose) verbunden, und die

Höhle ist durch sklerosirten Knochen vom Markraum getrennt. Ausserdem ist fast immer als Resultat des abgelaufenen Entzündungsprocesses Verbiegung des Knochens und nicht selten auch eine Verlängerung desselben nachzuweisen.

Obwohl das Hauptinteresse unserer Arbeit auf die Carcinome in Sequesterladen und Fisteln gerichtet ist, wollen wir noch folgende 3 Fälle den oben beschriebenen gegenüberstellen, in denen das Carcinom von der Körperoberfläche gegen den Knochen vordringt.

Der erste Fall giebt ein Beispiel für secundäre Höhlenbildung in einem den Knochen substituirenden Carcinom.

Das Museumpräparat [1]), ein linker Unterschenkel, zeigt an dessen Vorderfläche ein längsovales Geschwür, das die mittleren Viertel desselben betrifft und sich über die halbe Circumferenz des Gliedes ausbreitet. Die Ränder des Geschwüres sind unregelmässig buchtig, etwas gewulstet und stellenweise umgekrempt. Am lateralen Geschwürsrande fallen sie steil gegen die Geschwürsfläche ab, am medialen sind sie mehr verwischt, indem sich der Grund des Defectes bis ins Niveau der Haut erhebt. An diesen Stellen ist derselbe bedeckt mit dicht stehenden, feinen Wärzchen und Zotten, die gegen die Mitte des Geschwüres constant an Grösse zunehmen, so dass dieses von dichtgedrängten, sich gegenseitig abplattenden, erbsengrossen Papillen übersät erscheint, welche das Hautniveau um 1 Cm. überragen.

Diese warzige Masse sitzt in ihrer ganzen Ausdehnung der Tibia fest auf, dringt breit in den nur unbedeutend verdickten und sklerosirten Knochen ein und substituirt ihn an mehreren Stellen bis auf Reste der hinteren Corticalis. Ungefähr entsprechend der Mitte der Geschwürsfläche liegt in dem den Knochen substituirenden Neoplasma eine nach vorn offene, fast nussgrosse Höhle, deren Wand von kolbigen, durch mehrfach gespaltene Stiele mit dem übrigen Tumor zusammenhängende Excrescenzen ausgekleidet ist.

Die mikroskopische Untersuchung lässt die Geschwulst als einen typischen Hornkrebs erkennen.

Für die Ueberlassung des folgenden Falles, in welchem eine von der Haut der Kniegegend ausgehende, mikroskopisch als Plattenepithelkrebs bestimmte Neubildung den Knochen weithin zerstört, bin ich Herrn Docenten Dr. Hochenegg zu Dank verpflichtet.

Die Geschichte des Falles ist folgende:

Ein 54jähriger Mann hatte sich vor 27 Jahren beim Abhäuten eines geschlachteten Thieres durch Abgleiten des Messers unterhalb des linken Kniegelenks eine 1 Cm. lange Wunde zugefügt. Nach einigen Tagen musste der Kranke, der 7 Jahre vor der Verletzung eine mit vereiternden Bubonen complicirte venerische Erkrankung durchgemacht hatte, das

1) Katalog Nr. 2753. Die Beschreibung des Präparats im Kataloge lautet: Crus amputatum cum degeneratione cancroidea cutis in tibiam profunde protensa.

Spital aufsuchen, da er fieberte und die Wunde sich vergrössert hatte. Erst nach anderthalb Jahren war das nach der Verletzung entstandene Geschwür verheilt. Zwölf Jahre später brach die Narbe wieder auf, und es entwickelten sich gleichzeitig Geschwüre am rechten Unterschenkel, die ebenso wie die exulcerirte Narbe unter antiluetischer Behandlung wieder verheilten. Die alte Narbe brach ein Jahr vor der Aufnahme des Kranken in die Wiener Poliklinik wieder auf, das Geschwür eiterte stark, das Knie wurde sehr schmerzhaft, und der Kranke verfiel rasch.

Sofort nach der Aufnahme wurde am Kranken die Amputation des linken Oberschenkels und die Ausschälung zweier markig infiltrirter Inguinaldrüsen, von denen die eine hühnereigross war, vorgenommen.

Schon wenige Monate nach der Operation trat Drüsenrecidiv auf, dem der Kranke erlag.

An dem durch Amputation gewonnenen Präparate[1]) fällt über dem medialen Oberschenkelcondyl ein über handflächengrosses, längsovales Geschwür auf, dessen wallartig aufgeworfene, theilweise unterminirte Ränder von verdickter, stark pigmentirter Haut gebildet sind. Der Grund des Geschwüres besteht aus einer warzigen, höckerigen, am Alkoholpräparate graugelben Masse, die stellenweise das Hautniveau überragt und in ihrem unteren Drittel, entsprechend der Gelenklinie, von einem querverlaufenden, tiefen Spalt durchsetzt ist. Dieser eröffnet das Kniegelenk und lässt den vom Knorpel entblössten, missfarbigen und porösen, medialen Condyl der Tibia frei zu Tage treten.

Am sagittalen Durchschnitt erscheint die ganze Epiphyse der Tibia von einer weichen, griesig-körnigen, von einzelnen Knochenbälkchen durchsetzten Aftermasse substituirt, welche sich medialwärts durch den von aussen sichtbaren nekrotischen Knochen, lateralwärts durch Reste von Knorpelüberzug gegen die Gelenkhöhle begrenzt. In die Diaphyse reicht die Neubildung ungefähr fingerbreit hinein und endet dann scharf mit einer querverlaufenden, dicht infiltrirten Knochenschicht vor dem Markraum. Die Bucht zwischen beiden etwas deformirten Oberschenkelcondylen ist von einem Zapfen der Neubildung erfüllt, welche an der Vorderfläche des unteren Diaphysenstückes des Femur auch in dieses eindringt. Die Patella ist spurlos in der Neubildung untergegangen.

Das dritte Präparat zeigt an der vorderen und inneren Seite eines linken Unterschenkels ein ovales, grosses Geschwür, welches drei Querfinger breit unter dem Kniegelenk beginnt, vier Querfinger vor dem Sprunggelenk endet und in seiner grössten Breite die halbe Circumferenz der Extremität umfasst.

Die unregelmässigen, buchtigen und stellenweise umgekrempten Ränder des von verdickter und pigmentirter Haut umgebenen Geschwüres sind grossentheils scharf ausgeprägt. Der Geschwürsgrund, der theils über dem Niveau der Haut, theils in einer durch die Ge-

1) Handmuseum.

schwürsränder gelegten Ebene liegt, ist von einer grobhöckerigen, zerklüfteten Aftermasse gebildet, welche die Tibia in weiter Ausdehnung substituirt, ohne jedoch ihre Continuität zu unterbrechen.

Der histologische Aufbau des Neoplasmas weicht in einigen Punkten von dem in den oben beschriebenen Fällen erhobenen Befunde ab.

Die Neubildung, welche schon makroskopisch durch ihre grobknollige Oberfläche und die Weichheit ihres Gefüges auffällt, besitzt ein reich vascularisirtes und ziemlich zellreiches, bindegewebiges Stroma. In dieses sind breite, aus schön erhaltenem Plattenepithel bestehende Stränge und Nester eingebettet, welche entsprechend der guten Ernährung des Gewebes nur geringe Neigung zur Verhornung besitzen. Doch finden sich in allen Partien typische Cancroidperlen. Neben diesen grösseren Epithelmassen dringen die Carcinomzellen noch überall in einfacher und mehrfacher Reihe in die Spalten des lockeren Bindegewebes ein, so dass die Neubildung durch ihren grossen Zellreichthum auffällt. Die scharf am Geschwürsrande absetzende und normales Gefüge aufweisende Epidermis des Unterschenkels ist von der Neubildung weithin unterminirt, welche sich von unten her zwischen den gut erhaltenen Knäueldrüsen bis unter die Epidermis vordrängt.

Allen oben beschriebenen Carcinomen ist die eine Eigenthümlichkeit gemeinsam, dass sie auf einem durch chronische Entzündung veränderten Boden entstanden sind. Durch diese gemeinsame Eigenschaft in Verbindung mit dem ihnen gemeinsamen histologischen Charakter des Hornkrebses zeigen sie, trotz mancher Differenzen im äusseren Bilde, eine gewisse Verwandtschaft mit jenen Carcinomen, welche in der Haut nach verschiedenen entzündlichen oder traumatischen Reizen entstehen, z. B. mit den Carcinomen auf Basis von Lupus, von alten, vielfachen Insulten ausgesetzten, besonders fixirten Narben und mit jenen Carcinomen, denen eine Reizung der Haut durch chemische Agentien, wie Russ, Theer und Paraffin, vorausgegangen ist.

Diese ganze, grosse Gruppe von Tumoren zeichnet sich noch durch einen relativ gutartigen Verlauf und ihre Heilbarkeit durch die Operation aus. Doch scheint nach den bisherigen Erfahrungen die Prognose gerade bei den oberflächlich sitzenden Carcinomen eine weniger günstige zu sein. Dies ist ganz besonders bei jenen Carcinomen der Fall, welche von der Haut auf den Knochen übergegriffen haben. Der Grund dürfte wohl darin zu finden sein, dass die in Sequesterladen entstandenen Carcinome einen durch Sklerosirung und Schwielenbildung abgeschlossenen Raum vorfinden, während bei den von aussen in den Knochen hineinwuchernden Carcinomen eine Ver-

schleppung der Geschwulstkeime auf dem Wege der Lymph- und Blutbahn viel leichter stattfinden kann, wie dies durch den Verlauf von zweien der oben beschriebenen Fälle bestätigt wird.

Zum Schlusse erfülle ich eine angenehme Pflicht, indem ich Herrn Prof. Richard Paltauf für die Anregung zu dieser Arbeit und die vielfache Unterstützung derselben meinen besten Dank ausspreche.

XV.

Aus der chirurg. Klinik des Herrn Prof. Schönborn in Würzburg.

Zur Casuistik der Verletzung des Ductus thoracicus.

Von

Dr. Weischer
(Würzburg).

Die Verletzungen des Ductus thoracicus überhaupt und insbesondere solche, die nicht mit Verletzung anderer lebenswichtigster Organe der Brust complicirt sind, gehören zu den Seltenheiten. Sie sind von so wenigen Forschern beobachtet worden, dass einige derselben, namentlich aus der früheren Zeit, darunter auch Rudolphi, meinten, eine isolirte Verletzung des Milchbrustgangs sei unmöglich und noch nicht dagewesen. Es findet diese Ansicht einigermaassen eine Erklärung, wenn man bedenkt, wie versteckt und geschützt der Ductus thoracicus gelegen ist, wie er in seinem ganzen Verlauf von höchst wichtigen Organen umgeben ist, deren Verletzung allein vollkommen genügen würde, den Exitus letalis herbeizuführen. — Die Seltenheit der Läsionen des Ductus thoracicus nun ist wohl eine der Ursachen, dass ihnen in der Literatur bis jetzt eine so stiefmütterliche Behandlung zu Theil geworden ist.

Es ist zwar eine Anzahl von solchen Fällen der Oeffentlichkeit übergeben, aber dieselben halten theils einer eingehenden Kritik nicht Stand, theils werden sie durch die Mangelhaftigkeit der klinischen Beobachtung und des Befundes der Obduction, wenn eine solche überhaupt stattfand, für die Literatur völlig entwerthet.

Bevor wir aber die in der Literatur mitgetheilten Fälle von Verletzung des Ductus thoracicus einer Betrachtung unterziehen, möchte es wohl von Interesse für unsere Beobachtung sein, zunächst einen Blick auf die lehrreichen experimentellen Versuche zu werfen, welche bezweckten, die Folgen einer Unterbindung oder einer Zerreissung des Ductus thoracicus klarzulegen.

Der häufigste Eingriff, der bei diesen Experimenten gemacht wor-

den ist und der auch bei Operationen am meisten in Frage kommt, ist die Unterbindung des Ductus thoracicus am Halse in der Nähe seiner Einmündungsstelle in den Vereinigungswinkel der Vena jugularis communis mit der Vena subclavia sinistra. Dieser Versuch ist wohl deshalb am häufigsten ausgeführt worden, weil hier der Ductus am leichtesten zugänglich ist.

So unterband Astley Cooper[1]) bei zwei Hunden den Ductus thoracicus am Halse. Der eine Hund starb 48 Stunden nach der Operation. Bei der Obduction fanden sich: starke Ausdehnung des Ductus unterhalb der Unterbindungsstelle, Austritt von Chylus, Zerreissung des Receptaculum chyli. Die Chylusgefässe des Magens und der Leber, sowie die Lymphgefässe der hinteren Extremitäten waren stark erweitert. Der zweite Hund starb am 4. Tage nach der Operation. Der Chylus war in hohem Maasse extravasirt, der Ductus stark ausgedehnt und zerrissen.

Glücklicher waren mit ihren Versuchen Leuret und Lassaigne[2]), welche einige Hunde, bei denen der Ductus thoracicus unterbunden war, längere Zeit, einen sogar 50 Tage am Leben behielten.

Colin[3]) hielt zwei Hunde noch 20 bezw. 25 Tage am Leben.

Flandrin[4]), welcher an Pferden operirte und bei 10 derselben den Brustgang unterband, fand, dass dieselben nicht im geringsten abmagerten, wenigstens nicht in den folgenden 14 Tagen, obgleich nur ein einfacher Ductus thoracicus vorhanden war. Es muss nämlich bemerkt werden, dass Nebenäste des Ductus bei diesen Thieren sehr häufig vorkommen sollen.

Magendie und Dupuytren[5]) unterbanden ebenfalls bei Pferden den Ductus thoracicus. Einige derselben lebten bis zum 5. oder 6. Tage; bei diesen war der Ductus vollständig verschlossen. Bei anderen Pferden, denen die Unterbindung keinen Schaden gethan hatte, konnte Injectionsmasse mit Leichtigkeit durch collaterale Chylusstränge in die Vena subclavia eingetrieben werden.

Nockher[6]) fand nach Unterbindung des Ductus Ruptur desselben, während Dr. Rogers[7]) behauptet, den Kanal ohne Schaden unterbunden zu haben.

---

1) Three instances of obstruction of the thoracic duct, whit some experiments shewing the effects of tying that vessel. Medical Records and Researches. London 1798.

2) Recherches physiologiques et chimiques pour servir à l'histoire de la digestion. Paris 1825.

3) Traité de physiologie comparée des animaux. Paris 1823.

4) Nasse, Handwörterbuch der Physiologie. 5) Journal de Physiologie.

6) Dissertatio: De morbis ductus thoracici.

7) Salzburger medic.-chirurg. Zeitschrift.

Bei den Versuchen von Schmidt-Mülheim[1]), der unter antiseptischen Cautelen operirte, zeigten die Versuchsthiere (Hunde) fast gar keine Störung in den einzelnen Organen. Er unterband sogar, um ganz sicher zu sein und etwaige collaterale Bahnen auszuschliessen, ausser dem Ductus thoracicus sinister und dexter auch die Vena jugularis interna, axillaris und anonyma. Bei der Obduction fanden sich der Ductus und das Receptaculum stark ausgedehnt, der Chylus extravasirt, mehr oder weniger Chylus in der Brust und Bauchhöhle. Eine Zerreissung des Receptaculum hatte nicht stattgefunden. Die Hunde wurden leider am 6. bis 7. Tage nach der Operation getödtet, so dass man nicht erfahren konnte, wie lange sie noch gelebt hätten. Schmidt-Mülheim veröffentlichte als Resultat seiner Versuche, „dass nach völliger Absperrung des Chylus von der Blutbahn die Verdauung und Aufsaugung der Eiweisskörper, sowie deren Umwandlung in Harnstoff in demselben Umfang, wie bei offenen Chyluswegen stattfindet".

Lower[2]), Spinola und Boegehold[3]) stellten eine Reihe von Versuchen an mit der Absicht, den Ductus thoracicus zu verletzen bezw. zu zerreissen. Lower operirte an Hunden. Der Brustkorb wurde geöffnet, mit dem Finger eingegangen und der Ductus über dem Zwerchfell mit dem Nagel zerrissen. Die Versuchsthiere starben in 3 bis 4 Tagen bei vollem Magen, woraus Lower schloss, dass die Venen keinen Chylus aus dem Darmkanal aufnähmen und die Thiere an Hunger stürben. Rudolphi giebt sein Urtheil über diese Versuche mit Recht dahin ab, dass die Hunde nicht an Hunger, sondern durch die Grösse des Eingriffs und die Compression der Lunge und des Herzens, welche der extravasirte Chylus ausgeübt habe, also an Erstickung gestorben seien.

Spinola, welcher auf den Wunsch Rudolphi's hin experimentirte, stellte seine 4 Versuche an Hunden an. Er verletzte den Ductus thoracicus mit einer Pincette, nachdem er ihn vorgezogen. Die beiden ersten Versuche waren resultatlos. Im dritten Fall starb das Thier, nachdem es intra vitam geminderte Fresslust und aussetzenden Herzschlag gezeigt hatte, am 10. Tage nach dem Eingriff. Die Wände der Wunde des Ductus an der verletzten Stelle, die dicht vor der Mündung in die Achselvene gelegen war, waren verdickt und das Lumen mit geronnener Lymphe erfüllt, so dass Injectionsmasse nicht hindurchgetrieben werden konnte. Unterhalb der Stelle war der Gang

1) Langenbeck's Archiv. Bd. XXIX. Abhandlung von Dr. Boegehold.
2) Tractatus de corde item de motu, colore et transfusione sanguinis etc.
3) Langenbeck's Archiv. Bd. XXIX. Abhandlung von Dr. Boegehold.

erweitert und mit Chylus gefüllt. Beim vierten Versuche wurde das Thier, welches nach der Operation Traurigkeit, verminderte Fresslust und Kurzathmigkeit gezeigt, sich aber langsam wieder erholt hatte, am 21. Tage post operationem getödtet. Der Ductus zeigte bis auf eine ziemlich erhebliche Verdickung seiner Häute keine Veränderung.

Die Resultatlosigkeit der Experimente Spinola's veranlassten Boegehold, solche zu wiederholen. Bei seinem ersten Versuch wurde der Hund, bei dem der Ductus mit der Scheere verletzt wurde und bei dem keine Reaction eingetreten war, am 8. Tage bei vollem Wohlbefinden getödtet. Der Ductus war an der verletzten Stelle von dünnen weissrothen Fibringerinnseln umgeben, das Lumen bei starkem Druck etwas durchgängig. Die Wundränder waren durch Fibringerinnsel, die stellenweise in das Lumen des Kanals hineinragten, verklebt und wenig Chylus ausgeflossen. Das Receptaculum war etwas vergrössert. Der zweite Versuch hatte dasselbe Resultat. Das dritte Thier starb durch Compression des Herzens und der Lunge am Abend des 3. Tages post operationem. Dasselbe Schicksal hatten das vierte und fünfte Thier. Sie lebten bis zum 4. Tage. Beim sechsten Thier wurde der Ductus quer durchschnitten und eine Cantile eingelegt, so dass der Chylus ausfloss. Am 14. Tage erfolgte der Exitus letalis an Inanition, die vom 5. bis 6. Tage an immer mehr zunahm. Ebenso starb das siebente Thier am 10. Tage an Inanition. — Der letzte Versuch Boegehold's hatte den Zweck, zu ermitteln, wie sich die Wunden des Ductus verhalten, wenn er stark ausgedehnt ist. Es wurden nach dem oben geschilderten Versuche von Schmidt-Mülheim die grossen Venen und der Ductus am Halse unterbunden, ein Eingriff, den das Thier ganz gut vertrug. Am 4. Tage nach dieser Operation wurde der Ductus mit einer Scheere verletzt, während er strotzend gefüllt war. Das Thier blieb reactionslos. 72 Stunden später wurde es getödtet. An der verletzten Stelle zeigte sich ein kleines röthliches Faserstoffgerinnsel.

Gleichsam ihre Bestätigung erhalten die eben geschilderten Versuche der verschiedenen Forscher durch pathologische Vorgänge im Organismus selbst, Vorgänge, welche in ihren Folgen denselben Effect auszuüben vermögen, wie es bei jenen Versuchen der Fall war. — Es ist der Ductus thoracicus mancherlei Affectionen ausgesetzt, die sich zum geringsten Theil in ihm selbst entwickeln, zum überwiegend grössten Theil durch Fortleitung von krankhaften Processen der Nachbarorgane entstehen, und die häufig zu vollständiger Verschliessung seines Lumens führen. So können namentlich Tumoren den Ductus thoracicus vollständig zum Verschluss bringen. — Wie bekannt, setzt

sich die Lymph- und Chylusflüssigkeit aus den Zuflüssen, die von allerlei Organen herkommen, zusammen. Septische, tuberculöse, specifische Processe, die sich in jenen Organen etablirt haben, werden durch Abgabe infectiöser Keime den Ductus thoracicus in Mitleidenschaft ziehen.

Cooper[1]) erwähnt einen Fall von vollständigem Verschluss des Ductus thoracicus durch Tuberculose der Wandung desselben bei einem Mann, der an Phthise starb. Der Process verlief ganz ohne jedes Symptom, weshalb jener Autor annimmt, dass der Chylus durch Nebenäste in die Venen gekommen sei. Bei einem zweiten Fall fand Cooper vollständige Obturation des Ductus durch Tuberculose der Wandung; ein Seitenast hatte sich gebildet, der sich in den wieder wegsamen Theil des Ductus einsenkte. Bei einem dritten Fall führten mehrere kleine Gefässe in ein grösseres Collateralgefäss, das in den durchgängigen Theil des Ductus mündete. Der Ductus war mit carcinomatöser Masse ausgefüllt. Der betreffende Mann hatte ein Carcinom des Hodens gehabt. Die Obliteration des Ductus war in diesen Fällen also vollständig durch Nebenschliessung compensirt.

Otto[2]) fand den Ductus neben den Nieren durch ein Sarkom obliterirt. In einem anderen Fall von Syphilis war der Ductus vollständig durch einen soliden Strang ersetzt. — Ebenso sah Hopfengärtner[3]) den Ductus vollständig obliterirt, Brown-Cheston[4]) fand ihn mit knöcherner Masse erfüllt, ohne dass Stauungserscheinungen vorhanden gewesen wären.

Während alle diese Fälle ohne Stauungserscheinungen verliefen, sind andererseits einige bekannt, in denen die Compression des Ductus thoracicus zu allgemeinen Störungen im Haushalt des Organismus führte. So erwähnt Nockher[5]) einen von Albers mitgetheilten Fall, wo ein dreijähriger Knabe ohne nachweisbare Ursache abmagerte, den Appetit verlor und im 3. Monat der Krankheit starb. Es zeigte sich, dass geschwollene Drüsen den Ductus eng umgaben, welche ihn so fest comprimirten, dass nicht einmal eine Schweinsborste durch denselben durchgeführt werden konnte. Albers nimmt die Verschliessung des Ductus thoracicus als Todesursache an. Watson[6]) fand als einzige Todesursache bei einem an Marasmus gestorbenen Manne Verstopfung des Ductus thoracicus. Otto erwähnt einen Fall von Compression des Ductus durch die abnorm verlaufende Vena cava inferior. Hydrothorax, Ascites und Anasarca waren die Folge.

1) Langenbeck's Archiv. Bd. XXIX. 2) Ebenda.
3) Hufeland's Journal. 4) Philosophical Transactions.
5) Dissertatio. 6) Langenbeck's Archiv. Bd. XXIX.

Monro[1]) will Arrosion des Ductus thoracicus in der Höhe des 3. und 4. Rückenwirbels mit reichlichem Ausfluss von Chylus in die Brusthöhle beobachtet haben.

Nockher fand bei einem jungen Manne Arrosion des Ductus thoracicus und Erguss von Chylus in die Brusthöhle.

Nach Erwähnung dieser interessanten Versuche und Funde, auf die wir später bei der Frage nach den Folgezuständen einer Verletzung des Ductus thoracicus nothwendiger Weise zurückkommen müssen, gehen wir nun zu unserer Hauptaufgabe über, indem wir die in der Literatur aufgezeichneten Fälle von Verletzung des Ductus thoracicus eingehender betrachten und hierbei versuchen, sie zu scheiden in diejenigen, bei denen man von einer wirklichen Verletzung reden kann, und solche, die einer eingehenderen Kritik nicht Stand halten.

Den ersten in der Literatur erwähnten Fall von Verletzung des Ductus thoracicus, der sich bei Bartholin[2]) findet, können wir hier vollständig ausser Acht lassen, da es sich hier, wie aus der ganzen Stelle — es ist ein Sectionsbefund — hervorgeht, um eine Ruptur des Receptaculum handelte, die durch Fäulniss entstanden war.

Der zweite in der Literatur aufgezeichnete Fall ist der von Bassius[3]) genauer beschriebene, den Monro in seiner Schrift: „An essay....“ mittheilt. Am 3. Februar 1723 wurde Bassius zu einem in der Vorstadt Halle's lebenden Schneider gerufen, den er mit den Zeichen höchster Dyspnoe vorfand, infolge eines grossen Flüssigkeitsergusses in der linken Brusthöhle. Dieser Erguss war nach Bassius' Ansicht „ex perverse ac intempestive curata febre tertiana intermittente, quae quater inter annos quattuor circa autumnum revertebatur“, entstanden. Der Kranke klagte über Präcordialangst, Athembeschwerden, trockenen Husten u. s. w. Diese Beschwerden hatten seit einem Jahr immer mehr zugenommen. Bassius ging sofort an die Operation und entleerte durch Incision eine Menge Serum unter Nachlass der Symptome. Das Serum nahm bei den folgenden Entleerungen anderes Aussehen an: es wurde dick, aschfarben, schwammig. Um den Ausfluss desselben zu bessern, wurde eine Einspritzung von Gerstenabkochung mit Rosenhonig und wässriger Myrrhenessenz gemacht. Später träufelte chylöse Flüssigkeit drei volle Wochen lang aus der Wunde, täglich 4—8 Unzen, bis endlich infolge völliger Er-

1) An essay on the dropsy and its different species.

2) Opuscula nova anatomica. Francofurti 1670. Thom. Bartholini Epistol. medicin. epist. 37.

3) Bassii observat. Dec. II. Obs. 7.

schöpfung der Kräfte und des Eintritts eines hektischen Fiebers am 24. Februar der Tod erfolgte.

Die Entstehungsgeschichte des Ergusses weist auf eine linksseitige acute Pleuritis ein Jahr vor der Incision hin. Es wird wohl hier ursprünglich seröse Flüssigkeit vorgelegen haben, die mangels Antisepsis eitrig wurde. Das chemische und physikalische Verhalten der Flüssigkeit sprach für Chylus. Der Verlauf des Falles ist, wie Boegehold an der Hand des allerdings sehr mangelhaften Obductionsberichtes annimmt, der gewesen, dass ein Lungen- bezw. Pleuracarcinom vorlag; dadurch erfolgte seröser Pleuraerguss und Verstopfung des Ductus thoracicus. Als der Druck des Exsudats dann nachgelassen, sei der stark dilatirte Ductus perforirt.

Wie wir sehen, ist dieser Fall sehr dunkel, und auch der Obductionsbericht vermag uns keine Klarheit zu bringen, so dass wir es in suspenso lassen müssen, ob wir es hier mit einem Fall von Verletzung des Ductus thoracicus zu thun haben.

Monro erwähnt in derselben Schrift noch einen Fall von Ruptur des Ductus thoracicus. Ein Mädchen, das sich zu sehr angestrengt hatte, um eine Last zu heben, wurde bald darauf hydropisch. Sie wurde öfters angezapft, und immer ergoss sich aus der Stichöffnung „Chylus Matter", in Farbe, Geschmack und Consistenz einer etwas salzhaltigen Milch nicht unähnlich. Der Verlauf und Ausgang des Falles ist leider nicht erwähnt.

Bei Monro findet sich noch ein dritter Fall, der von Willis beobachtet wurde. Ein junger Mann war infolge übermässiger körperlicher Anstrengung an Brustwassersucht erkrankt. Es zeigten sich eine Anschwellung der linken Seite und die sonstigen üblen Symptome, weshalb Incision gemacht und eine Canüle eingelegt wurde. Am 1. Tage wurden etwa 6 Unzen, am 2. ungefähr ebensoviel of a thik white coloured Liquor, like Chyle, abgelassen. Am 3. Tage floss sie zu frei ab, der Patient wurde schwach und fieberhaft, weshalb der Arzt jeden Tag nur wenig abliess. Darauf erlangte der Patient seine Kraft wieder, so dass er reiten und körperliche Uebungen wieder aufnehmen konnte und sich nach einigen Monaten für gesund hielt, so dass er die Canüle herausnahm. Doch kaum war die Wunde geheilt, da musste man, da die Krankheit zurückkehrte, eine neue Incision machen und die Canüle wieder einlegen, die fortan dauernd getragen werden musste. —

Während die chemische und physikalische Beschaffenheit der Flüssigkeit im zweiten Falle von Monro und in demjenigen von Bassius die Annahme zulässt und sogar wahrscheinlich macht, dass

hier eine Verletzung des Ductus thoracicus mit folgendem Chylothorax vorlag, ist dies bei der Beobachtung von Willis bedenklicher, weil die in den ersten Tagen entleerte Flüssigkeit als dick und weiss gefärbt beschrieben wird. Immerhin dürfte dieselbe eher Chylus gewesen sein, als Eiter, wenn man den Erfolg der eingeschlagenen Behandlung in Betracht zieht, da es dem Kranken wohl schlecht bekommen wäre, wenn von vorhandenem Empyem täglich nur wenig abgelassen worden wäre. Bei beständiger Eiterretention hätte der Patient sich nicht erholen können, während der retinirte Chylus resorbirt werden konnte, was dem Patienten nur nützlich sein konnte. Ganz einwandsfrei ist jedoch dieser Fall auch nicht.

Nockher spricht in seiner Dissertation von einem Knaben, bei dem intra vitam Ansammlung von Flüssigkeit in der Bauchhöhle constatirt und wo bei der Section eine Ruptur des Receptaculum gefunden wurde. Weitere Angaben sind nicht vorhanden.

Wir kommen nun zu den 3 bezw. 4 viel discutirten Fällen, welche von Friedrich Hoffmann[1]) beschrieben worden sind.

In einem derselben handelte es sich um einen Mann von 43 Jahren, der plötzlich von einem trockenen Husten befallen wurde, welcher ein halbes Jahr andauerte. Nach der Zeit bekam er infolge Erkältung ein hitziges Fieber mit stechenden Schmerzen in der Seite. Die Respiration blieb ängstlich und beschwerlich. Die Speisen wurden ausgebrochen, der Körper magerte ab, die Kräfte schwanden. Eines Morgens trat plötzlich Asthma suffocativum auf, so dass der Kranke keinen Ton von sich geben konnte. Die linke Brusthälfte war bedeutend ausgedehnt, Husten, Athembeschwerden, heftige Angst waren vorhanden. Man erkannte, dass eine Menge Flüssigkeit in der Brust sei. Als dieselbe mit dem Messer geöffnet wurde, flossen etwa 3 Pfund einer milchigen geruchlosen Flüssigkeit aus, während der Patient sich sehr erleichtert fühlte. Der Ausfluss der Flüssigkeit war bald stärker, bald geringer, hörte aber niemals ganz auf und soll je nach der Beschaffenheit der eingeführten Speisen eine bald mehr gelbe, bald mehr graue, bald mehr braune Farbe gehabt haben. Zehn Jahre dauerte bereits die Krankheit, als Hoffmann sie beschrieb. Er nimmt nun an, dass diese Flüssigkeit Chylus gewesen sei und aus den durch einen Eiterungsprocess arrodirten Intercostalgefässen stamme, denen er die Function zuschreibt, Lymphe und Chylus dem Blute zuzuführen. Nach seiner Ansicht soll der Ausfluss von Chylus

1) Disquisitio medica circa effectum pectoris rarissimum perpetui succi nutritii ex thorace stillicidii in supplem.

aus Brustfisteln ziemlich häufig vorkommen. — Wir gehen wohl nicht irre, wenn wir diesen Fall Hoffmann's als Empyem deuten, das infolge Pleuritis entstanden war. Eiter ist bei Empyemen häufig ohne allen Geruch.

In einem anderen Falle handelte es sich um einen jungen Mann von 17 Jahren, der an der linken Brustwand eine Geschwulst bekam. Da ihm die inneren Aerzte nicht helfen konnten, wandte er sich an einen Chirurgen. Dieser brachte durch reizende Pflaster bald eine Oeffnung in der Geschwulst zu Stande. Es lief eine chylöse, weisse Flüssigkeit heraus, welche den Geruch genossener Speisen gehabt haben soll. Dieselbe stammte nach Hoffmann's Ansicht ebenfalls aus den Intercostalgefässen.

Hoffmann erwähnt dann noch einen dritten Fall, der in den Miscellanea N. C. Dec. II. angeführt sein soll. Aus einem eröffneten Brustabscess strömte eine weisse, der Milch sehr ähnliche, geruchlose Flüssigkeit aus, doch heilte die Oeffnung langsam wieder zu. — Nicht mit Unrecht werden diese 3 Beobachtungen Hoffmann's angegriffen und von den meisten Autoren, so auch von Rudolphi und Gjorgjevik, als Empyeme bezeichnet. Dass hier ausser den Empyemen auch Arrosion des Ductus thoracicus infolge der Eiterungsprocesse vorliegt, kann nicht mit Bestimmtheit ausgeschlossen werden, doch möchte auch ich annehmen, dass wir es bei allen 3 Fällen mit Empyemen zu thun haben.

Diesen 3 Beobachtungen reiht Hoffmann dann in den Miscellanea Nat. cur. einen Fall von Trauma des Ductus thoracicus an. „Mulier quaedam cultro in sinistro pectoris latere transfossa fuit, ubi per vulnus istud interdum effluxit chylus, et quando aegra cibis solidioribus usa fuerit, spissior quoque fuit, si vero dilutiora alimenta assumpserit, tenuis quoque fluidus apparuit iste liquor albidus.“ Der Verlauf der Verletzung ist uns leider nicht bekannt.

Rudolphi glaubt, dass nur ein Fall von Trauma des Ductus thoracicus sicher constatirt sei, derjenige, der bei Bonet erwähnt wird. — Ein Baron v. Heinden hatte einen Schuss in den Rücken bekommen, der unter der linken Scapula wieder herausgegangen war und anfangs keine ungewöhnlichen Zufälle zur Folge hatte. Nach Verlauf von 14 Tagen aber, als die obere Wunde bereits vernarbt war, floss aus der unteren eine weissgelbe Flüssigkeit in Menge ab. Dieser Ausfluss hielt Monate lang an. Patient magerte trotz guter Kost von Tag zu Tag ab und bekam hektisches Fieber. Nach mehreren Monaten hörte der Ausfluss plötzlich auf, worauf sich Patient sehr schnell erholte, aber schon nach 2 Wochen stellte sich angeblich

infolge grober Diätfehler der Ausfluss wieder ein, und einige Tage später trat der Tod unter epileptischen Krämpfen und den Symptomen einer Lähmung der linken Körperhälfte ein.

Der Obductionsbericht sagt nur, dass die Lungen an der Stelle, wo sich die Wunde befand, eine auffallende Fäulniss gezeigt hätten. Diese Beobachtung, die Rudolphi als einzig sicheres Beispiel einer Verletzung des Ductus thoracicus anführt, lässt sich indessen sehr anzweifeln. Namentlich ist die Angabe auffallend, dass der milchige Ausfluss erst 14 Tage nach der Verletzung auftrat. Bei Schüssen, Stichwunden u. s. w., die Hohlorgane getroffen haben, sehen wir unmittelbar nach der Verletzung den Inhalt der betreffenden Hohlorgane aus der Wunde ausfliessen, falls nicht durch Verschiebung in der Nähe liegender Theile der Wundkanal verlegt wird. Es lässt sich zu Gunsten der Ansicht Rudolphi's nur annehmen, dass die supponirte Wunde des Ductus etwa durch Verschiebung der in der Nähe liegenden Theile verschlossen wurde, dass dann Granulationsbildung eintrat, dass aber die Granulationen nach 14 Tagen durch Eiterung wieder zerstört wurden. Doch ist auch dieser Fall sicher nicht einwandsfrei und wird wohl auch nichts Anderes als Empyem gewesen sein.

Eine unanfechtbare Beobachtung von Verletzung des Ductus thoracicus hat Quincke[1]) gemacht und beschrieben.

Ein 50jähriger Knecht wurde durch einen von ihm selbst geführten Wagen überfahren, der Wagen ging über ihn fort, während er halb auf der rechten Seite, halb auf dem Bauche lag. Am 8. Tage nach der Verletzung kam er wegen eines pleuralen Ergusses ins Krankenhaus. Hier wurden oberflächliche Hautverletzungen und Quetschungen, Fracturen der 7.—9. Rippe in der Axillarlinie, rechtsseitiger Herz und Lungen verdrängender Hydropneumothorax constatirt. Nach der Angabe des vorher behandelnden Arztes waren anfänglich nur die Quetschungen und Abschürfungen Gegenstand der Klage und Behandlung gewesen, erst am 3. Tage war Kurzathmigkeit eingetreten. Die Untersuchung ergab damals einen Flüssigkeitserguss in der rechten Pleurahöhle; am 4. Tage wurde neben der Flüssigkeit Luft in der Pleurahöhle nachgewiesen. Patient machte selbst auf das schwappende Geräusch in seiner Brust aufmerksam. Die Menge des Ergusses nahm zu. Blutauswurf oder Schmerzen in der rechten Brustseite waren nie vorhanden. Wegen zunehmender Dyspnoe und Herzschwäche erfolgte am 10. Tage Punction und Aussaugung. Es wurden 1800 Ccm. röthlicher Flüssigkeit entleert. Beim Stehen schied sich am Boden

1) Langenbeck's Archiv. Bd. XVI. 1875. S. 122.

des Gefässes ein dunkles Blutgerinnsel ab, die Flüssigkeit darüber wurde weissgelb und hatte ganz den Charakter des Chylus. Nach der Punction war das Befinden wesentlich besser. Am 19. Tage musste wegen erheblicher Zunahme des Ergusses eine neue Punction ausgeführt werden, durch welche 3200 Ccm. einer leicht gelblichen, milchartigen Flüssigkeit entleert wurden. Nach der Punction subjective Erleichterung, jedoch stand die Flüssigkeit nach 2 Tagen — am 21. Tage — wieder so hoch, wie vor der zweiten Punction. Nach der Entleerung von 1000 Ccm. durch eine dritte Punction starb der Kranke unter zunehmendem Collaps. — Bei der Section fand sich der Ductus thoracicus mit geronnenem Blut gefüllt.

Die Athembeschwerden stellten sich bei dem Patienten erst ein, als der Chylus aus dem rupturirten Ductus thoracicus in grösserer Menge die rechte Pleura erfüllte. Die rothe Färbung der ersten Punctionsflüssigkeit stammte wohl aus einem geringfügigen Hämothorax. Die Mechanik der Ruptur lässt sich nicht feststellen, ebensowenig der Sitz derselben. Dass hier eine Ruptur des Ductus thoracicus vorlag und nicht eine Ruptur eines in ihn mündenden Lymphgefässes der rechten Brustwand, ist nach Kirchner's Ansicht unzweifelhaft. Das schnell sich wiederholende und massenhafte Einfliessen des Chylus in die rechte Pleura spricht für eine und zwar nicht unbedeutende Ruptur des Ductus thoracicus. Das Vorhandensein geronnenen Bluts im Endstücke des Ductus spricht nicht für den Sitz der Ruptur in dieser Gegend. Da aus der unteren Hälfte des Ductus, in welcher Kirchner den Sitz der Ruptur vermuthet, kein oder nur wenig Chylus mehr in die obere hineinströmte, so war in der letzteren der Druck naturgemäss sehr gering und jedenfalls unter dem Druck der Vena subclavia sinistra. Es konnte daher aus der Vene, wie Quincke annimmt, das Blut leicht in den Ductus überströmen und ihn, soweit die Klappen nicht hinderlich waren, anfüllen. Post mortem gerann dann in dem angefüllten Abschnitt das Blut. Die Rechtsseitigkeit des Ergusses, die Geschwindigkeit, mit welcher sich nach einer Punction die Pleura wieder füllte, und vor Allem auch der Ort der Einwirkung der Quetschung, soviel über ihn zu eruiren war, sprechen für den Sitz der Ruptur dicht oberhalb des Zwerchfells, wo der Ductus unmittelbar unter der rechten Pleura costalis liegt. Der Exitus letalis erfolgte in diesem Fall durch Inanition.

Ausser diesem einen hat Quincke noch kurz einige weitere Fälle von Verletzung des Ductus thoracicus erwähnt.

Der eine von Munson[1]) beobachtete Fall betrifft einen an Em-

1) Langenbeck's Archiv. Bd. XVI. s. o.

bolie der Pulmonalarterie verstorbenen Mann, bei dem Munson in der Bauchhöhle mehrere Unzen milchiger Flüssigkeit fand, die aus einer Ruptur des Ductus thoracicus in der Höhe des Pankreas stammte.

In einem zweiten Fall, der von Wilhelms[1]) beobachtet wurde, handelte es sich um ein sechsmonatliches Kind, bei dem sich während Stickhustens Ascites entwickelt hatte, der 10 mal punctirt werden musste. Es entleerten sich mehrere Liter chylöser Flüssigkeit. Wilhelms nimmt hier Ruptur des Ductus thoracicus durch einen Hustenanfall an.

Verletzungen des Ductus thoracicus in der Nähe der Einmündungsstelle bei am Halse vorgenommenen Operationen scheinen nicht so selten vorzukommen. Einen solchen Fall hat z. B. Boegehold[2]) beschrieben.

Im März 1880 exstirpirte Geh. Rath Wilms, dem er assistirte, bei einem 45jährigen kräftigen Manne einen faustgrossen Tumor, der an der linken Halsseite seinen Sitz hatte. Im Verlaufe der Operation gelangte Wilms allmählich bis in die Gegend der Vereinigungsstelle der Vena subclavia mit der Vena jugularis interna. Als er sich bemühte, mit dem scharfen Löffel noch einige verdächtig aussehende Gewebstheile wegzukratzen, ergoss sich plötzlich ein etwa strohhalmdicker Strahl weisslicher Flüssigkeit über das Operationsfeld, der sich mit dem ziemlich reichlich fliessenden Blut mischte. Die Flüssigkeit kann nicht gut etwas Anderes als Chylus gewesen sein. Ein etwa verletztes Lymphgefäss würde einen klaren, höchstens leicht gelblichen, nicht aber weisslichen Saft geliefert haben. Ein Abscess war ebenfalls nicht vorhanden, ebenso keine eitrige Pleuritis. Eine isolirte Aufsaugung des weissen Saftes war nicht möglich. Die Wunde wurde mit Salicylwatte ausgestopft und ein antiseptischer Verband darüber applicirt, während auf die Naht verzichtet wurde. Am nächsten Tage fand sich bei vollständiger Euphorie des Patienten, als der Verband abgenommen wurde, in der Tiefe der Wunde ein anscheinend von geronnenem Blute herrührendes Gerinnsel; ein Ausfluss von Chylus schien nicht stattgefunden zu haben und stellte ein solcher auch in der Folge sich nicht ein. Die Wunde heilte ohne besondere Zwischenfälle durch Granulationsbildung. Die Untersuchung der Geschwulst ergab ein Carcinom. Ein halbes Jahr nach der Operation ging der Kranke angeblich an Krebsmetastasen zu Grunde. —

Dass in diesem Falle der Ductus thoracicus bei der Operation verletzt wurde, hält Boegehold für durchaus sicher. Der Ort der

1) Langenbeck's Arch. Bd. XVI. s. o. 2) Ebenda. Bd. XXIX.

Verletzung, die weisse Farbe der ausströmenden Flüssigkeit unterstützen die Annahme einer Verletzung des Milchbrustgangs, zum mindesten eines starken Astes desselben. Häufig bildet der Ductus an seiner Einmündungsstelle ein Delta, und ist die Möglichkeit nicht ausgeschlossen, dass es sich in diesem Fall nur um eine Verletzung eines, wenn auch mächtigen Astes gehandelt habe. Boegehold schliesst hieran noch die Bemerkung, dass der Fall interessant sei dadurch, dass er zeige, wie unter Anwendung einer an und für sich gar nicht starken Compression die Wunde des Ductus thoracicus sich schliessen könne. Dieser Fall Boegehold's stellt sich also als eine günstig verlaufene Verletzung des Ductus thoracicus dar.

Das Auftreten von rechtsseitigem Chylothorax infolge von Ruptur des Ductus thoracicns hat Dr. Kirchner[1]) beschrieben.

Am 1. Mai 1884 wurde Kirchner zu einem neunjährigen Mädchen gerufen. Er fand dasselbe mit allen Zeichen hochgradiger Dyspnoe in halbsitzender Lage im Bette. Das Gesicht cyanotisch, mit Schweiss bedeckt, die Nasenflügel in starker Action, der Thorax mit sichtlicher Anstrengung gehoben. Die rechte Thoraxseite war breiter als die linke, das Herz nach links, die Leber etwas nach unten verschoben, der Pectoralfremitus im Dämpfungsbezirk aufgehoben, kurz alle Zeichen eines bedeutenden Flüssigkeitsergusses in der rechten Pleurahöhle waren vorhanden. Das Kind war bisher gesund gewesen. Es hatte am 14. April eine Cousine zur Bahn begleitet und war von dieser, einem kräftigen, wilden Kinde, im Wartesaal aus Uebermuth gegen eine Fensterbrüstung gestossen worden und mit der vorderen Brustseite gegen dieselbe angeschlagen. Anfangs verspürte sie heftige Schmerzen, dieselben schwanden aber bald, und statt ihrer stellten sich Athembeschwerden ein. Eine Probepunction förderte eine freie, weisse Flüssigkeit mit einem schwachen Stich ins Gelbe zu Tage. Am 2. Mai wurde durch Punction 1 Liter einer dünnen, der Milch täuschend ähnlichen Flüssigkeit entleert, worauf ausserordentliche Erleichterung eintrat. Die mikroskopische Untersuchung der Flüssigkeit ergab Chylus. Dem Mädchen wurde Bettruhe verordnet, ausserdem Apomorphin und Morphium zur Beseitigung eines quälenden Hustens. Möglichst nahrhafte Speisen nahm das Kind in genügender Menge zu sich, nachdem der Appetit infolge der mit der Punction verbundenen Erleichterung wieder zugenommen hatte. In den nächsten Tagen stieg die Flüssigkeit von Neuem an, und allmählich trat wieder Dyspnoe ein. Ein stellvertretender Arzt gab, während er für

1) Langenbeck's Archiv. Bd. XXXII. Abhandlung von Dr. Kirchner.

den folgenden Tag Punction in Aussicht stellte, ein Sennainfus und verordnete ein warmes Bad. Am folgenden Tage war die Dyspnoe verschwunden, die Dämpfung tiefer. Die Punction unterblieb. Am 18. Juni bestand noch etwas Dämpfung; das Kind war ausser Bett, aber noch matt. Ende Juni wurde, da die Körperkräfte zugenommen hatten, der Aufenthalt im Freien gestattet, und am 17. September sah Kirchner das Kind völlig wohl wieder. Es sprang und lief umher, wie zuvor.

Der Chylus konnte hier nur stammen aus einer Ruptur des Ductus thoracicus in der Brusthöhle, entstanden durch Contrecoup. Die stumpfe Gewalt — heftiger Anprall — wirkte breit auf die vordere Seite der Brust in der Höhe der 3. Rippe. Die Brust wurde heftig zusammengepresst, der sagittale Durchmesser also plötzlich verkleinert, der transversale vergrössert. Unter diesem gleichzeitigen Einfluss des heftigen von vorn nach hinten wirkenden Drucks und der plötzlichen Dehnung bezw. Zerrung der der hinteren Brustwand anliegenden Gebilde kam die Ruptur zu Stande. Begünstigend für dieselbe war der gerade vorhandene grösste Füllungszustand des Ductus, da das Kind einige Stunden vorher stark gefrühstückt hatte, die Aufsaugung des Chylus also im Gange war. Es muss natürlich auch die Pleura parietalis rupturirt gewesen sein. Wie die Symptome zeigten, war der Ductus thoracicus ganz allein verletzt, Oesophagus, Aorta und Vena azygos bezw. hemiazygos waren unverletzt; sie besitzen eine grössere Widerstandsfähigkeit der Wandung. Die plötzlich eintretende Besserung des Kindes auf ein warmes Bad und gleichzeitige Verabreichung eines Sennainfus erklärt Kirchner auf folgende Weise: Ein Collateralzweig war schon hinreichend ausgebildet, wurde indess durch Zunahme des Ergusses in der rechten Pleurahöhle, in die der Chylus bei der Respiration fortwährend hineingesogen bezw. gepresst wurde, wieder comprimirt. Durch das warme Bad wurde nun die Körperflüssigkeit mehr den Hautgefässen zugeführt, durch das Sennainfus der Darm entleert und der Blut- und Säftestrom mehr den Unterleibsorganen zugeführt. So wurde die Circulation in der Brust freier, die Compression des Collateralgefässes hörte auf, der Chylus gelangte nun nicht mehr in den schon hochgradig gefüllten rechten Pleuraraum, sondern durch das Collateralgefäss in das obere Ende des Ductus und die Vena subclavia. Durch das nunmehrige Stagniren des Chylus in dem unteren Rupturstück trat hier schliesslich auch Obturation ein. Der in der rechten Pleurahöhle eingeschlossene Chylus wurde auf dem Wege der an der Pleuraoberfläche sich öffnenden Lymphgefässe langsam resorbirt.

Also auch hier verlief die Verletzung des Ductus thoracicus mit folgendem Chylothorax günstig.

Aus der Klinik von Maas[1]) wird durch Vagedes ein Fall mitgetheilt, in welchem bei Exstirpation einer Halsgeschwulst eine Verletzung des Ductus thoracicus zu Stande kam und eine länger anhaltende Lymphorrhoe hervorrief. Die Verletzung ereignete sich nach Entfernung eines grossen Tumors der linken Ohrgegend, bei Wegnahme der geschwollenen Drüsen der linken Supraclaviculargrube. Der Verband war häufig durchtränkt, beim Wechseln desselben sammelte sich Lymphe in der Tiefe der Wundhöhle an. Weitere Angaben finden wir über diesen Fall nicht.

Einen dem zuletzt erwähnten ganz ähnlichen Fall, nämlich eine Verletzung des Ductus thoracicus bei Operation einer Halsgeschwulst, welche von Herrn Geh. Rath Prof. Dr. Schönborn ausgeführt wurde, hatte ich Gelegenheit in der hiesigen chirurgischen Klinik näher zu verfolgen, und wurde derselbe mir durch die Güte des Herrn Geh. Rath Prof. Dr. Schönborn zur Veröffentlichung überwiesen. Ich lasse den nach verschiedenen Richtungen hin höchst interessanten Fall hier in grösserer Ausführlichkeit folgen.

Full, Barbara, 14jähriges Bauerskind aus Burghausen, wurde am 12. Juni 1893 in die hiesige chirurgische Klinik aufgenommen.

Anamnese: Der Vater der Patientin lebt und ist gesund; die Mutter starb an einem Lungenleiden. Zwei Geschwister der Patientin leben und sind gesund. Patientin soll als kleines Kind krank gewesen sein, was ihr aber damals gefehlt hat, liess sich nicht eruiren. Später litt sie ab und zu an Nasenbluten. Die jetzige Erkrankung begann vor einem Jahre. Zu dieser Zeit bemerkte Patientin erst in der Submentalgegend, dann in der Gegend des rechten Kieferwinkels kleine Knötchen, welche anfangs von selbst wieder weggingen. Später kamen dieselben wieder zum Vorschein und brachen theilweise auf. Im Laufe der Zeit füllte sich die Submental- und Submaxillargegend mit geschwollenen Drüsen. Patientin litt viel an Husten. Ein zu Rath gezogener Arzt verordnete der Patientin anfangs Salbe, dann eine gelbe Flüssigkeit und machte später an einer Stelle, wo die grösste der Drüsen sass, Incisionen, aus welchen sich wenig Blut, kein Eiter entleerte. Seit Weihnachten besteht eine Geschwulst in der linken Hälfte der Halsgegend. Seit circa 8 Tagen bekam Patientin ein gedunsenes Aussehen, geröthete Augenlider und Athembeschwerden, und suchte deshalb das Juliusspital auf.

Status praes. beim Eintritt: Kräftiges, sehr gut genährtes Mädchen von blühendem Aussehen. Mehrere erbsengrosse inguinale Lymphdrüsen fühlbar. Ueber den Lungen lauter Schall, hinten rechts und links zahlreiche Rasselgeräusche. Auswurf wenig vorhanden. Herztöne rein. Herzdämpfung normal; Leber, Milz nicht fühlbar. Urin dunkelgelb, mit

1) Virchow-Hirsch's Jahresber. 1885. Bd. II.

University of California LIBRARY

geringem Bodensatz. Eiweiss in geringer Menge vorhanden. Am Halse in einer dem Unterkiefer parallelen, von einem Ohrläppchen bis zum anderen verlaufenden Linie befinden sich Fisteln, die mit Borken bedeckt und von gerötheter Haut umgeben sind. Parallel dem ganzen Unterkiefer befinden sich circa 20 infiltrirte bis pflaumengrosse Lymphdrüsen, die theils mit der Haut verwachsen, theils frei verschieblich sind. Das grösste Packet befindet sich rechts hinter dem Unterkieferwinkel. In der rechten Supraclaviculargrube sind zwei leicht verschiebliche erbsengrosse Drüsen. In der linken Supraclaviculargegend am äusseren Rande des Sternocleidomastoideus eine taubeneigrosse, am Muskel fixirte Geschwulst mit glatter Oberfläche, von verschieblicher Haut bedeckt. Links zwischen Ohr und Protuberantia occipitalis externa an der Haargrenze zwei infiltrirte Lymphdrüsen, darüber gerötheter verdünnte Haut. An Stelle der linken Präauriculardrüse befindet sich ein von gerötheter Haut überzogener Abscess.

Diagnose: Lymphadenitis colli tuberculosa. Bronchitis.

Operation am 21. Juni 1893. Narkose: ohne Störung.

Zuerst wird ein Schnitt auf der rechten Seite geführt, hinter dem Unterkieferwinkel beginnend und parallel dem Unterkiefer bis fast zur Mitte desselben fortschreitend mit Excision der Fisteln. Es folgt Exstirpation der verkästen und vereiterten Lymphdrüsen. Von dem lateralen Winkel dieses Schnitts wird ein weiterer Schnitt an dem vorderen Rande des Sternocleidomastoideus bis zur Höhe der Cartilago cricoidea angelegt. Auch hier werden die Drüsen exstirpirt, wobei die Vena jugularis freigelegt wird. Der Nervus accessorius ist vor seinem Eintritt in den Sternocleidomastoideus mit dem periadenitischen Gewebe so fest verwachsen, dass er durchschnitten werden muss. Nach Unterbindung der Gefässe wird die Wunde vorläufig tamponirt. Darauf wird ein Schnitt, analog dem ersten rechterseits ausgeführten, auf der linken Seite angelegt. Von dem hinteren Winkel desselben beginnend, wird dann eine Incision ebenfalls am vorderen Rande des Sternocleidomastoideus bis etwas über das Schlüsselbein nach unten hinaus geführt. In den oberen Theil des Muskels sind die Drüsen so hineingewuchert und so fest mit demselben verwachsen, dass sie sich ohne Excision eines 3 Cm. langen Stücks des Muskels nicht exstirpiren lassen. Der Accessorius kann hier erhalten werden. Bei Exstirpation der Wand des über dem Schlüsselbein gelegenen Abscesses lässt sich plötzlich ein schwirrendes Geräusch vernehmen, und während die Kranke vollkommen collabirt und die Lippen sehr cyanotisch werden, tritt etwas serös klare Flüssigkeit in die Wundhöhle hinein, so dass an eine Verletzung des mit der Abscesswand verwachsenen Ductus thoracicus gedacht wurde. Sicher aber war Luft in die Vena subclavia eingetreten. Durch genaue Präparation wurde die Oeffnung im Ductus thoracicus freigelegt, und dieser oberhalb und unterhalb derselben unterbunden und zwischen den Ligaturen durchtrennt. Nachdem sich Patientin etwas erholt, erfolgt ein neuer Schnitt von dem oberen Winkel der beiden ersten linksseitigen Schnitte horizontal bis fast zur Protuberantia occipitalis externa mit Excision der hier befindlichen Fisteln. Ueber dem Abscess vor dem Ohr wird ein 4 Cm. langer Schnitt geführt, der Abscess eröffnet und seine Wandung exstirpirt. Da der vorliegende Theil der Parotis ebenfalls verkäst ist, erfolgt Exstirpation des erkrankten Theiles derselben.

Dabei wird der Nervus facialis bezw. seine Aeste zum unteren Augenlid und zur Oberlippe durchschnitten. Die Wundränder des letzten Schnittes, ebenso diejenigen der auf der rechten Halsseite befindlichen Schnitte und des Schnittes am Hinterhaupt werden durch Knopfnähte vereinigt. An der rechten Seite des Halses Drainage mit Jodoformdocht. An der linken Seite Tamponade der grossen Wunde am Rande des Sternocleidomastoideus. Die Wundränder daselbst werden durch drei Nähte an einander fixirt. Verschluss der Wunden durch aseptischen Verband, Fixation des Kopfes durch eine Pappschiene. Die ganze Operation dauerte 2 Stunden. Nach der Operation waren die Lippen noch sehr blau; der Puls sehr klein, unregelmässig, 160 Schläge in der Minute; Athmung sehr beschleunigt.

22. Juni. Temperatur 38,7—38,8.

Die Verbandstoffe mit Lymphe vollständig durchtränkt, mit grosser Wahrscheinlichkeit ist also anzunehmen, dass die Ligatur am distalen Theil des Ductus thoracicus abgeglitten. Der Verband wird entfernt, ebenfalls die Fixationsnähte an der linken Seite des Halses. Tampons entfernt und schnell durch neue ersetzt.

23. Juni. Temperatur 37; 38,2.

Urinmenge: 750; specifisches Gewicht 1018.

Der sehr dicke Verband wieder mit Lymphe vollständig durchtränkt, deshalb erneuert. Die Lippen der Patientin noch immer blau. Puls sehr unregelmässig, 140 in der Minute. — Oppressionsgefühl auf der Brust; unregelmässige, beschleunigte Athmung. Patientin klagt über grossen Durst, nimmt viel Flüssigkeit zu sich.

24. Juni. Temperatur 38; 37,5.

Urinmenge: 750; specifisches Gewicht 1015.

Puls regelmässig. Lippen wieder roth. Die Beengung der Brust, über die Patientin vorher klagte, ist verschwunden. Verband etwas mit Lymphe durchtränkt, er wird entfernt, weil ein Oedem des linken Auges auf Secretretention der Wunde vor dem Ohre schliessen lässt. Entfernung der Nähte daselbst; aus der Wundhöhle entleert sich darauf reichlicher Eiter. Ausfüllung derselben mit Jodoformgaze. Entfernung der Tampons in der linken Supraclaviculargrube. Ueber dem Ductus thoracicus liegt ein Gerinnsel, das bei leichtem Austupfen der Wundhöhle sich löst, worauf sich dieselbe sofort wieder mit klarer Lymphe füllt. Man sieht ganz deutlich, wie die Lymphe aus dem centralen Ende des durchschnittenen Ductus thoracicus ausfliesst.

25. Juni. Temperatur 39,1; 38,5.

Urinmenge: 1150; specifisches Gewicht 1013.

Verbandwechsel wegen erneuter Durchnässung der Verbandstoffe. Das Oedem des Auges hat etwas abgenommen, ist aber noch immer beträchtlich.

26. Juni. Temperatur 38,2; 38,6.

Urinmenge: 700; specifisches Gewicht 1015.

Verbandwechsel. Der Verband etwas durchtränkt. Das Oedem des Auges hat abgenommen. Puls 120.

28. Juni. Temperatur 37,1; 38,1.

Urinmenge: 750; specifisches Gewicht 1013.

Verbandwechsel. Die Wunden zeigen überall, ausser der vor dem Ohr,

einen grauen fibrinösen Belag. Der Ductus thoracicus ist durch Granulation verschlossen.

1. Juli. Temperatur 37,5; 38,2.

Urinmenge: 1000; specifisches Gewicht 1012.

Die Wände der Wundhöhlen noch nicht von dem Belage befreit, nur stellenweise zeigen sich ganz reine Granulationen. Jodoformgazeverband.

3. Juli. Temperatur 40,3; 39; 38.

Urinmenge: 1050; specifisches Gewicht 1013.

Verbandwechsel. Tupfer mit Borwachssalbe eingelegt, theilweise Jodoformgazetamponade. An der Wunde nichts Besonderes.

5. Juli. Urinmenge: 1400; specifisches Gewicht 1011.

Die Wundhöhlen zeigen gute Granulationsbildung und haben sich beträchtlich verkleinert. Das Fieber, 39,8, lässt sich wohl aus der wieder vermehrten Bronchitis erklären.

11. Juli. Urinmenge: 1000; specifisches Gewicht 1010.

Verbandwechsel. Die Wundflächen sehen tadellos aus und haben sich wieder beträchtlich verkleinert. Sie beginnen vom Rande her sich mit Epithel zu bekleiden. Das leichte Fieber, 38,1, ist auf die Bronchitis zurückzuführen. Ziemlich starker, serös-schleimiger Auswurf.

15. Juli. Die kräftig granulirenden Wundflächen vernarben vom Rande her. Reichlicher Auswurf. Verbandwechsel.

20. Juli. Verbandwechsel. Die Wundflächen sind beträchtlich verkleinert und beinahe im Niveau der Haut. Die Ronchi etwas weniger geworden. Salbenverband.

22. Juli. Patientin wird auf Wunsch des Vaters in poliklinische Behandlung entlassen.

Status praes. beim Austritt: Auf der rechten Seite sind die Incisionswunden vollkommen vernarbt. Auf der linken Seite befindet sich vom Ohrläppchen bis auf die Clavicula herabreichend ein 3—4 Cm. breiter Wundstreifen, der mit guten Granulationen bedeckt ist. Ueber dem linken unteren Lungenlappen noch sehr reichliche Ronchi; über dem linken unteren Lungenlappen ist der Percussionsschall handbreit gedämpft. Der Auswurf ist etwas weniger reichlich.

Dieser von uns in der hiesigen chirurgischen Klinik beobachtete Fall ist wohl interessanter und complicirter als alle in der Literatur mitgetheilten Fälle von Verletzung des Ductus thoracicus. — Zunächst wurde der Fall complicirt durch den bei der Exstirpation des über dem Schlüsselbein gelegenen Abscesses erfolgenden Lufteintritt in die Vena subclavia. Die Gefahr des Lufteintritts in die Venen am Halse, überhaupt in solche in der Nähe des Herzens, ist deshalb zu fürchten, weil hier, wie bekannt, infolge des negativen Drucks das Venenblut mit beschleunigter Geschwindigkeit aspirirt wird. Dass einzelne Luftblasen keinen grösseren Schaden anrichten, haben wir auch in unserem Falle gesehen, sie werden resorbirt, bezw. lösen sich im Blutstrome auf. Der angerissene Ductus thoracicus wurde bei der weiteren Operation nach doppelter Unterbindung quer durchschnitten. Unge-

fähr eine Woche lang floss aus der Wunde des Ductus der chylöse Saft aus, und zwar in solcher Menge, dass der fast täglich gewechselte dicke Verband immer vollständig durchnässt wurde, ohne dass dies der Patientin wesentlichen Schaden zugefügt hätte. Das Kind, welches vor allen Dingen gut ernährt wurde, war wohl etwas müde und matt, zeigte aber sonst guten Appetit und blieb — einige, auf andere Ursachen zurückzuführende Temperaturschwankungen ausgenommen — gegen diese schwere Schädigung des Stoffwechsels fast vollkommen reactionslos. Auffallend waren nur der grosse Durst und die trotz Aufnahme bedeutender Flüssigkeitsmengen sehr geringe Quantität Urin in den ersten Tagen, nachdem die Ligatur von dem distalen Ende des Ductus thoracicus abgeglitten war. Patientin zeigte einmal eine höhere Temperatursteigerung bis zu über 40° und war auch die ganze übrige Zeit fast niemals fieberfrei, weil sie eine schwere Bronchitis mit starkem Auswurf durchzumachen hatte. Die einige Tage anhaltende hochgradige Cyanose, die ziemlich starke Athemnoth und Beklemmung über der Brust, die Pulsveränderung — der Puls war bis zum 24. Juni vollständig arhythmisch —, alles dies sind Symptome, die wohl nicht durch die Verletzung des Ductus thoracicus, als vielmehr durch die erfolgte Luftembolie bedingt waren. Die ebenso einfache als zweckmässige Therapie bestand in der antiseptischen Tamponade der Wundhöhlen mit Jodoformgaze, wozu dann später, als Granulationsbildung eintrat, ein Borwachssalbenverband trat, um die Epithelüberhäutung zu befördern. Ausserdem wurden zur Lösung der hartnäckigen und quälenden Bronchitis Expectorantien verordnet. Nachdem die Wunde des Ductus thoracicus sich durch Granulation geschlossen, schritt auch die Heilung der ganzen Wundfläche von Tag zu Tag weiter, bis vollständige Heilung eingetreten, so dass die Patientin schon am 22. Juli als fast geheilt entlassen werden konnte. Es zeigt unser Fall also, dass selbst eine schwere Verletzung des Ductus thoracicus, die quere Durchtrennung desselben dicht vor der Mündung — eine richtige und zweckmässige Behandlung vorausgesetzt — verhältnissmässig sehr gut vertragen wird, und dass ein solcher Fall in kürzester Frist in Genesung übergehen kann. —

In seiner Abhandlung in Langenbeck's Archiv wirft Boegehold die Frage auf, ob eine isolirte Verletzung des Ductus thoracicus überhaupt möglich sei ohne Verletzung anderer wichtiger Organe. Wir können diese Frage bejahen. Wir haben 3 Fälle aufgezählt, bei denen eine solche Verletzung zu Stande kam bei der Exstirpation von Halstumoren. Unter gewöhnlichen Verhältnissen freilich wäre eine traumatische Läsion des Ductus thoracicus nur vom Rücken oder von der

Seite her möglich, und zwar können Schüsse oder Stiche, die zwischen zwei Wirbelkörpern durchdringen, oder die von der Seite kommend den Wirbelkörper streifen, eine isolirte Verletzung des Ductus thoracicus erzeugen. Ebenso haben wir gesehen, dass in allerdings nicht zu häufigen Fällen eine isolirte Verletzung, eine Ruptur des Milchbrustgangs möglich ist durch eine heftige Erschütterung, durch starkes Husten, durch Contrecoup, durch Ueberanstrengung u. s. w.

Die von Rudolphi aufgeworfene Frage: „Ist die Integrität des Ductus thoracicus zur Fortdauer des Lebens unerlässlich?“ müssen wir mit „nein“ beantworten. — Wenn wir jene oben angeführten Fälle betrachten, wo der vollständige Verschluss des Ductus thoracicus infolge pathologischer Veränderungen ohne alle Folgen verlief, ferner jene Fälle ins Auge fassen, in denen die Unterbindung des Ductus ohne jeden Nachtheil vorgenommen wurde, sowie auch jene Fälle, in welchen, wie auch in dem unsrigen, eine Verletzung des Ductus thoracicus zu Stande kam, ohne dass die Patienten irgendwie Schaden genommen hätten, so müssen wir uns gestehen, dass die Integrität des Ductus thoracicus nicht von so hoher Bedeutsamkeit für das Leben ist, und dass diese schweren, in den Stoffwechsel tief einschneidenden Eingriffe nicht absolut und in jedem Falle eine ungünstige Prognose verlangen.

In einer Reihe von Fällen der Unterbindung und der Verletzung des Ductus thoracicus freilich haben wir letalen Ausgang beobachtet, und so müssen wir uns denn fragen, wie der Exitus letalis in diesen Fällen zu erklären ist. Die Menge des aus einer Wunde des Ductus ausfliessenden Chylus kann eine ganz beträchtliche sein, und sie kann, wenn kein Verschluss und keine Heilung der Wunde zu Stande kommt, und keine compensirenden Vorrichtungen eingreifen, so beträchtlich werden, dass der Exitus letalis nothwendiger Weise eintreten muss. Es tritt der Exitus letalis dann ein entweder durch Compression der Lungen und des Herzens, indem die aus einer Wunde des Ductus thoracicus in die Pleurahöhle sich ergiessende und hier sich ansammelnde Flüssigkeit Herz und Lungen so comprimirt, dass schliesslich eine totale Functionsstörung dieser für das Leben wichtigsten Organe resultirt, oder aber der Exitus letalis ist bedingt durch die Inanition. Es erleidet der Körper dadurch, dass die Lymphflüssigkeit aus einer Wunde des Ductus thoracicus am Halse frei abfliesst, oder durch öftere schnell sich wiederholende Punctionen, die benöthigt werden zur Ablassung der Lymphflüssigkeit aus den serösen Höhlen, um bedrohliche Oppresionszustände zu beseitigen, einen colossalen Säfteverlust. Ausserdem bedeutet der Verlust der Chylusflüssigkeit eine

eminente Störung im Haushalt des Körpers, indem die Fettresorption eine grosse Einbusse erfährt, wenn nicht ganz aufgehoben wird. Denn nach der heutzutage zu Recht bestehenden Ansicht der meisten Autoren [1]) findet die Resorption des Fettes, wenn man von den minimalen Mengen absieht, die in Form von Seifen der Resorption durch die Blutbahn fähig sind, lediglich durch die Chylusgefässe statt. Die physiologische Bedeutsamkeit des Fetts aber im Haushalt des Körpers giebt uns gleichzeitig ein Mittel an die Hand, die Schwere der Stoffwechselschädigung würdigen zu können, welche dem Körper erwächst aus dem Ausschluss der Chylusflüssigkeit von der Resorption.

Fett ist unbedingt zum Lebenshaushalt nöthig, und wir müssen annehmen, dass in den Fällen, wo der Ductus thoracicus durch Unterbindung, durch Obliteration, durch Compression, durch Verstopfung, durch Verletzung u. s. w. aus dem allgemeinen Kreislauf ausgeschaltet und so functionslos gemacht wurde, und wo alle diese schweren Eingriffe ohne Folgeerscheinungen blieben, eine rasch erfolgende Bildung von vicariirend eintretenden collateralen Bahnen stattfand. Die Bildung und Einschaltung von collateralen Bahnen in den allgemeinen Kreislauf kann völlig ohne Begleiterscheinungen verlaufen, und namentlich dann sehen wir dies, wenn durch irgend welche pathologischen Zustände, etwa den Druck einer geschwollenen Lymphdrüse, der Anstoss zur Bildung von Collateralbahnen schon früher gegeben wurde, die dann im gegebenen Augenblick, z. B. bei Unterbindung oder Verletzung des Gefässes, in Thätigkeit treten, wie wir dies sonst, namentlich bei venösen Gefässen, sehr häufig sehen. Ob in unserem Falle bereits ein Collateralgefäss infolge des Drucks, den der Ductus thoracicus von Seiten des Abscesses und von den in seiner Umgebung eingetretenen Veränderungen zu erleiden hatte, ausgebildet war oder nicht können wir nicht entscheiden. Immerhin wäre es möglich.

Dass der Verlauf einer Verletzung des Ductus thoracicus in der Brusthöhle mit nachfolgendem Chylothorax günstig sein und ein solcher Fall in völlige Heilung ausgehen kann, wird durch die Beobachtung von Kirchner völlig bewiesen. Kirchner ist der Ansicht, die Oeffnung des Ductus dürfe eine gewisse Grösse nicht überschreiten. Bei grösseren Oeffnungen, eventuell bei völliger querer Durchtrennung könne keine so frühzeitige Heilung erfolgen, dass das Leben erhalten bliebe, indem durch die nach jeder Punction sich einstellende rasche Wiederfüllung der Pleura mit Chylus immer neue Punctionen nöthig seien, die dann die

1) R. Heidenhain in Pflüger's Archiv. Bd. XLIII; von Wittich im Handbuch der Phys. Bunge. Zawilsky's Versuche.

Erscheinung der Inanition zur Folge hätten. Diese Annahme dürfte richtig sein bei innerer Zerreissung des Ductus, zumal mit Verletzung der Pleura, wenn wir die Rissstelle nicht von aussen her freilegen können. Ist es jedoch möglich, die Arrosionsstelle des Ductus von aussen her freizulegen, so kann auch bei der vollständigen queren Durchtrennung des Ductus thoracicus völlige Genesung eintreten, wie der von uns beobachtete und mitgetheilte Fall zeigt. Allerdings lässt sich durch klinische Beobachtungen nicht mit absoluter Sicherheit feststellen, ob nicht dazu die bereits vorher eingetretene Ausbildung eines Collateralastes conditio sine qua non ist.

Was die Heilung der Wunden des Ductus thoracicus angeht, so schliessen sich frische Wunden desselben, wenn sie klein sind, rasch, wie dies aus den Versuchen von Spinola und Boegehold deutlich hervorgeht. Bei einem nach wenigen Tagen getödteten Thiere findet man die kleine gesetzte Wunde durch Fibringerinnsel geschlossen, aussen um das Gefäss mehr oder minder ausgedehnte Fibrinauflagerungen, das Lumen des Ductus entweder durchgängig und dann an der Stelle der Wunde entweder nichts oder kleine Fibrinprominenzen, oder man findet den Ductus im Bereich der Ruptur-, bezw. Incisionsstelle mit geronnener Lymphe gefüllt und so undurchgängig. Wird das Thier später getödtet, etwa nach 20 Tagen, so findet man den Ductus bis auf eine ziemlich erhebliche Verdickung seiner Wand unverändert.

Bei grösseren Wunden des Ductus nimmt Kirchner an, dass ebenfalls Gerinnselbildung an den Rändern, speciell am oberen Rande auftritt, dass nun, da die Wunde wegen ihrer Grösse sich nicht schliessen kann, sondern durch sie aus dem unteren Ende des Ductus fortwährend Chylus austritt, während durch das obere Ende nach dem Venensystem zu nur noch wenig Chylus hindurchgeht, zunächst vom oberen Rande her eine fortschreitende Fibrinauflagerung und schliesslich Verschluss des Lumens stattfindet, und dass dann, nachdem ein Collateralgefäss sich genügend entwickelt, ebenso vom unteren Rande her eine Verschliessung des Gefässes zu Stande kommt. Es könnte vielleicht auch ein Verschluss einer Wunde des Ductus zu Stande kommen durch Contraction bezw. Retraction der Gefässwandung oder durch die Compression, welche die umliegenden Gewebe auf das Gefäss ausüben. — Eine solche spontane Contractionsfähigkeit besitzt auch der Ductus thoracicus, wie die Versuche von Dittrich, v. Gerlach, Herz, v. Kölliker und Virchow beweisen. Die von den drei erstgenannten Forschern an Leichen von Hingerichteten gemachten Versuche ergaben in einem Fall nach 36, in einem anderen nach

48 Minuten, in einem dritten Fall endlich nach 1½ Stunden bei der nach der Enthauptung vorgenommenen Reizung mit dem Inductionsapparat starke und andauernde Contractionen des Ductus thoracicus, während v. Kölliker und Virchow 35 Minuten post mortem nur undeutliche Contractionen gewahrten. Diese Contractionsfähigkeit mag bei kleinen Wunden des Ductus vielleicht ausreichen, um einen Verschluss der Wunde zu erzielen. Im Allgemeinen aber wird sich eine Wunde des Ductus thoracicus wohl nicht gut anders schliessen können, als durch Granulation.

Die Therapie bei einer Verletzung des Ductus thoracicus ausserhalb der Brust- und Bauchhöhle, am Halse, kann wohl kaum in etwas Anderem bestehen, als in der aseptischen oder antiseptischen Tamponade; jedenfalls scheint die Tamponade zu genügen, um eine Wunde des Ductus zum Verschluss zu bringen. Ob es möglich ist, eine Ligatur so fest anzulegen, dass sie dem Andringen der sich stauenden Chylusflüssigkeit Stand hält, ist nach unserer Beobachtung nicht sicher mit ja zu beantworten.

Bei Verletzung des Ductus thoracicus in der Brust- oder Bauchhöhle ist es die Grösse des chylösen Ergusses in die betreffende seröse Höhle, die zu einem therapeutischen Eingriff auffordert. Die Therapie wird in einem solchen Fall wohl ausnahmslos in einer Thorakocentese bestehen, und es ist zweifellos, dass eine solche lebensrettend wirkt, indem sie den das Leben des Patienten in hohem Maasse bedrohenden Oppressionszustand beseitigt.

Ob den im Fall Kirchner von dem Collegen Kirchner's angewandten Mitteln: Sennainfus und warmes Bad, nach welchen eine so erfreuliche Besserung des bedrohlichen Zustandes eintrat, eine Bedeutung beizumessen ist, lassen wir dahingestellt.

Es ist mir eine angenehme Pflicht, Herrn Geh. Rath Prof. Dr. Schönborn für die gütige Ueberlassung dieses Themas, sowie Herrn Privatdocent Dr. Riese für die liebenswürdige Unterstützung bei Anfertigung dieser Arbeit, meinen wärmsten Dank auszusprechen.

XVI.

Besprechungen.

1.

M. Regulski, Beitrag zur Statistik und Klinik der Lippencarcinome (aus der chirurg. Universitätsklinik von Prof. Koch). Jurjew, bei Mattiesen. 8. 113 Stn. 1893.

Im Verlaufe von 23 Jahren (1870—1892) kamen in der chirurgischen Universitätsklinik zu Dorpat 1010 Carcinome, davon 351 Lippencarcinome zur Behandlung. Von letzteren gehörten an: der Oberlippe 23 Fälle, der Unterlippe 298 Fälle, beiden Lippen (sei es, dass diese von den Mundwinkeln aus ergriffen wurden, oder dass ein mehr medianwärts beginnender Unterlippenkrebs schliesslich auch die Oberlippe befiel, sei es endlich, dass ein sogenanntes Contactcarcinom vorlag) 30 Fälle.

Von den 328 Patienten mit Unterlippenkrebs waren 309 Männer, 19 Weiber; von den 23 an Oberlippenkrebs Leidenden 15 Männer, 8 Weiber; das grösste Contingent an Erkrankten stellte die Altersstufe von 50—64 Jahren (mit 184 Fällen); der älteste Patient war 89 Jahre alt, der jüngste 25 Jahre. Hinsichtlich der Unterlippencarcinome ergeht sich Verfasser in weitschweifigen Auseinandersetzungen, aus denen wir das Facit ziehen, dass das Carcinom als Infectionskrankheit in geschwürig veränderten, oder infolge von Warzenbildung und Verwundung zerklüfteten Abschnitten des Lippensaumes Prädispositionsstellen findet, von wo aus es dann die Umgebung weiter inficirt! Abgesehen von der viel erwähnten kurzen Pfeife bringt Verfasser als ätiologisches Moment für den Decubitus der Unterlippe mit sich darauf entwickelndem Carcinom einen merkwürdigen Fall, wo bei einer 65jährigen Patientin ein 13½ Cm. langer, Jahre lang (?) zum rechten Mundwinkel heraushängender Oesophaguspolyp (?) die Unterlippe dauernd reiben musste, da sich genau in dieser Zone, bis fast zur Mitte der Unterlippe ein Carcinom in diffuser, flachgreifender, geschwüriger Form entwickelt hatte. (Die Frau wurde sowohl von ihrem Polypen als auch ihrem Carcinom befreit und geheilt entlassen.)

Die grosse Bedeutung des frühzeitigen Nachweises und der Ausräumung der regionären (submentalen, submaxillaren und jugularen) Lymphdrüsen hat Verfasser gebührend betont, wie er überhaupt einem möglichst radicalen Vorgehen auch in Bezug auf den Knochen das Wort redet: es wird sofort und in der Continuität resecirt, „sobald das Carcinom auch nur die vordere Partie des Unterkiefers in einiger Ausdehnung bewachsen

hat", und zwar wegen der recht blutigen und meist bei alten Leuten ausgeführten Operation in 2—3 Sitzungen.

Von den 328 an Unterlippenkrebs Behandelten waren 14 inoperabel, entzogen sich der Behandlung 14 und wurden operirt 296; von letzteren starben an den Folgen der Operation 22, wurden 7 ungeheilt entlassen und verliessen 267 zunächst geheilt die Klinik. Bei den infolge der Operation gestorbenen 22 Patienten musste 9 mal der erkrankte Unterkiefer resecirt werden, während nur in 4 Fällen die Unterlippe allein erkrankt war. Von den 267 geheilt Entlassenen waren 18 mit einem Recidiv aufgenommen (15 mit dem ersten, 3 mit dem zweiten Recidiv), davon wurde bei einem Patienten in 9 Monaten 5 mal ein locales Recidiv entfernt, ohne ein sechstes inoperables hintanhalten zu können. Andererseits kehrten von den übrigen 249 Patienten, die mit einem primären Krebs aufgenommen und als zunächst geheilt entlassen waren, 24 mit Recidiv zurück, während noch 40 andere an Recidiv starben (und zwar in der Mehrzahl der Fälle ½—2 Jahre nach der Operation) und 2 mit Recidiv behaftet ausserhalb lebten.

Von den 23 an Oberlippenkrebs Erkrankten wurden 22 operirt und kehrten 2 mit Recidiv zurück. Dr. Curt Hagen.

2.

Inglis-Parsons, The Healing of rodent Cancer by Electricity. London, J. Bale and Sons. 1893. 8. 82 Stn. 3 Abbild.

Vier glücklich geheilte Fälle von „Ulcus rodens" im Gesicht gaben dem Verfasser Veranlassung, sich des Weiteren über die Methode, der er den wunderbaren Erfolg verdankte — mehrfache chirurgische Eingriffe hatten bei diesen Fällen das Recidiv nicht verhindern können —, auszulassen.

In 3 Fällen genügte je eine Application des galvanischen Stromes, in dem 4. erst eine zweite und dritte Sitzung, um das Uebel zu heilen (Beobachtungsdauer 2 Jahre). Die Operationsdauer variirte zwischen ¼ und 1½ Stunden, die Stromstärke betrug zwischen 300 und 400 M.-A. In allen 4 Fällen wurde trotz des hohen Alters der Patienten (48, 53, 71 und 85 Jahre) chloroformirt. Die Affection bestand im 1. Fall 16 Jahre, im 2. und 3. Falle 9—10 Jahre, im 4. Falle 14 Jahre und war von namhaften Chirurgen mit Aetzmitteln und dem Messer mehrmals vergeblich behandelt worden. Schon am nächsten Tage nach der Operation konnten die Patienten das Bett verlassen; nach 8—10 Tagen war das zerstörte Gewebe abgestossen, nach 14 Tagen gute Granulationen vorhanden, und nach 6 Wochen eine Vernarbung eingetreten. Niemals wurde eine Temperatursteigerung nach der Anwendung des Stromes oder allgemeine Mitleidenschaft des Körpers beobachtet.

Als Vorzüge des elektrischen Stromes vor dem Messer und Aetzmittel rühmt der Verfasser die Schmerzlosigkeit des Verfahrens, das Wegfallen jeder Blutung, eine verhältnissmässig kleine Narbe und vor Allem die bequeme und sichere Handhabung der Elektroden, die eine wirklich nur auf das erkrankte Gebiet begrenzte Wirkung erlauben.

Für die Weitläufigkeit der Monographie — Verfasser geht ausführlich auf die Schilderung der Entstehung, Wirkungsweise u. s. w. des galvanischen Stromes ein — findet sich die Erklärung in der Einleitung, der zufolge das Buch nicht nur auf Wunsch von Aerzten, sondern auch von „anderen Freunden, welche diese Behandlung mit Elektricität gesehen", geschrieben wurde.

Dr. Curt Hagen.

3.

J. Fletcher Horne, Trephining in its ancient and modern Aspect. London, J. Bale and Sons. 1894. 8. 133 Stn., mit zahlreichen Abbildungen.

Verfasser giebt in dem vorliegenden Werkchen eine ungemein reichhaltige und ausführliche Geschichte der Trepanation des Schädels und Wirbelkanales; ausgehend von den prähistorischen Funden von trepanirten Schädeln, wie sie besonders in Frankreich von Broca und Prunières gemacht worden sind, schildert Verfasser die einzelnen Lehren, die in der älteren chirurgischen Literatur, in der mittelalterlichen Chirurgie, und endlich in der Neuzeit die verschiedensten Modificationen erfuhren.

Sehr genau geht er dann auf die Indicationsstellung zur Trepanation in der Neuzeit ein, wo die Aera der antiseptischen Chirurgie auch die Trepanationsfrage in ein neues Stadium gelenkt hat.

An der Hand zahlreicher Krankengeschichten und Berichte weist Verfasser dann die Berechtigung der Trepanation für die einzelnen Erkrankungen und Verletzungen der Centralnervenorgane und ihrer knöchernen und häutigen Hüllen nach und zeichnet in klaren Bildern die Erfolge der Operation, die Topographie des operativen Eingriffes.

Einige statistische Angaben sind vielleicht noch hervorzuheben: speciell in England betrug die Mortalität der Schädeltrepanation von 1861 bis 1868 in Guy's Hospital 76,5 Proc. (51 Operationen mit 39 Todesfällen), im St. Thomas' Hospital 100 Proc. (3 Operationen in 5 Jahren!). Walsham sammelte 1882 686 Fälle mit 417 Genesungen = Mortalität von 39,3 Proc. — Wharton berichtete über erfolgreiche Entfernung von Fremdkörpern im Gehirn durch Trepanation: von 106 Fällen, in denen diese Operation versucht wurde, starben 34 (32 Proc.), von 210 Fällen, in denen die Operation unterblieb, starben 122 (58,1 Proc.).

Unter dem Einfluss der antiseptischen Chirurgie erhielt Kramer folgende Zahlen: von 25 wegen Splitterfractur des Schädels trepanirten Patienten heilten 21 per prim. int., 2 mit Eiterung, und starben nur 2. — Von 22 wegen Tumoren, Epilepsie u. s. w. Operirten heilten 21 ohne Fieber, 13 per prim. int. und starb keiner.

Das Alter ist gegenüber dem Eingriff ohne Bedeutung; als jüngsten Patienten führt Verfasser ein 12 Monate altes Kind an, bei dem wegen Fractur operirt wurde.

Die Monographie ist ganz angenehm zu lesen und wird nicht verfehlen, dem Operationsverfahren neue Freunde zu gewinnen.

Die Ausstattung des Buches ist eine gediegene und vornehme.

Dr. Curt Hagen.

4.

C. Röse, Ueber Kieferbrüche und Kieferverbände. Jena 1893 bei Gustav Fischer. 8. 53 Stn. 56 Abbildungen.

Die als Theil eines Lehrbuches der Zahnheilkunde gedachte Abhandlung hat der Verfasser in sich abgeschlossen herausgegeben, um dem Militärarzt im künftigen Kriege (!) die nöthige Anweisung zu geben, wie den Kieferverletzten am schonendsten und schnellsten Hülfe geleistet werden kann.

Nach ausführlicher Besprechung der Unterkieferbrüche erläutert Verfasser an der Hand trefflicher Abbildungen die zu höchster Ausbildung gekommenen Schienenverbände aus Kautschuk und Guttapercha, wie sie Haun, Suerssen, Kingsley u. A. angegeben haben, ferner die Drahtschienen von Sauer, Hammond, denen er als neueste und speciell dem praktischen Arzt wegen ihrer Einfachheit zu empfehlende die von Dr. Löhers (Heidelberg) eingeführten Ringmutterverbände anreiht.

Im II. Theil des Buches folgt die Besprechung der Oberkieferbrüche, im III. und interessantesten Theil die Schilderung der Resectionsverbände und des unmittelbaren Kieferersatzes.

Die Arbeit zeugt von einem fleissigen und wohldurchdachten Studium und eigener praktischer Erfahrung. Dr. Curt Hagen.

5.

Grundriss der allgemeinen Chirurgie. Von Dr. Hermann Frank, Specialarzt für Chirurgie in Berlin. Stuttgart 1893. Enke. 294 Stn.

Als eine werthvolle Bereicherung auf dem Gebiet der kurz gefassten medicinischen Lehrbücher, denen man sonst mit gerechtem Misstrauen entgegenkommt, dürfen wir das vorliegende Werk begrüssen, von dem Verfasser im Vorwort sagt, dass dem Studirenden nicht nur ein Ueberblick über das Gesammtgebiet der allgemeinen Chirurgie, sondern auch eine Anleitung gegeben werden solle, die in der Klinik aufgenommenen Eindrücke zu ordnen, den organischen Zusammenhang der einzelnen Bilder, welche dort an ihm vorübergehen, sich zurechtzulegen und die innere Einheit unter den verschiedenartigen Erscheinungsformen herauszuerkennen.

Trotz der Zusammendrängung des Stoffes ist seine Anordnung eine übersichtliche, die Darstellung eine anregende; in modernen Anschauungen aufgewachsen, legt Verfasser auf die neuesten Forschungen das Hauptgewicht und stellt das ätiologische Princip in den Vordergrund.

Demgemäss zerfällt das Buch in folgende vier Hauptabtheilungen:

Kap. I. Lehre von den Verletzungen und Infectionen mit örtlich bestimmter Invasion des Infectionserregers.

Unterabtheilungen: Mikroorganismen und allgemeine Bacteriologie — Verletzungen der Weichgewebe und deren Behandlung — Infection der Wunde (darunter Entzündung, Fieber, Wundinfectionskrankheiten und Infection durch eine Wunde abgehandelt) — Verletzungen der Knochen und Gelenke.

Kap. II. Lehre vom örtlichen Gewebstod. Nekrobiosis. Brand.

Kap. III. Lehre von der Geschwulstbildung.

Kap. IV. Lehre von den Erkrankungen, örtlichen progressiven und regressiven Ernährungsstörungen der einzelnen Organe.

Unterabtheilungen: Krankheiten der Haut, Muskeln, Sehnen, Schleimbeutel, Nerven, Gefässe, Knochen und Gelenke.

In allen diesen Abtheilungen ist der anatomischen Pathogenese der grösste Raum eingeräumt, doch auch die klinischen Symptome und die Therapie — letztere besonders in ihren letzten und neuesten Erwerbungen — gebührend berücksichtigt; in längerer Ausführung verweilt Verfasser einmal bei der Betrachtung der Mikroben, besonders hinsichtlich ihrer Wirkung auf den Thierkörper, dann bei deren Bekämpfung, der modernen Wundbehandlung, wo er uns einen interessanten historischen Ueberblick über die Wandlungen in der Wundbehandlungslehre seit Lister giebt und die neuesten Desinfectionsmittel, deren Wirksamkeit und Gefahr aufzählt.

Ausgeschlossen ist dagegen Instrumentenlehre und Operationstechnik, da deren Besprechung den Umfang des Buches unnütz vergrössert hätte.

Das Buch ist selbständig geschrieben und ermangelt nirgends der Klarheit und Deutlichkeit; Verfasser spricht am Schluss des Vorwortes den Wunsch aus, es möge dazu beitragen, dem Leser eine methodische Anleitung zu chirurgischem Denken zu geben, einer Kunst, deren Besitzer in schwierigen Lagen sich rascher zu helfen wisse, als Jemand, der sich gewöhnt hat, für jede Situation nach bestimmt formulirten Erklärungen zu suchen.

Die Ausstattung des Buches ist vortrefflich; wir wünschen ihm eine möglichst grosse Verbreitung. Dr. Curt Hagen.

6.

Die Behandlung der Tuberculose mit Zimmtsäure, von Prof. Dr. Albert Landerer in Leipzig. Leipzig, Verlag von F. C. W. Vogel. 1892. 96 Stn. 8.

Vorliegende Arbeit bildet gewissermaassen eine Zusammenfassung und eine Ergänzung früherer Mittheilungen Landerer's über eine neue Behandlungsweise der Tuberculose. Der erste Theil der Schrift, ziemlich wörtlich den früheren Publicationen entnommen, bringt zunächst die Erwägungen, welche der Methode zu Grunde liegen. Wenn der günstigste Ausgang tuberculöser Processe die Bildung einer soliden Narbe ist, wenn diese Ausheilung in den meisten Fällen ausbleibt infolge der überaus geringen entzündlichen Reaction in und um die tuberculösen Herde, so besteht die Hauptaufgabe der Therapie darin, eine derartige Entzündung künstlich herbeizuführen. Dabei auf Bacterien als Entzündungserreger zurückzugreifen, erschien dem Verfasser zu gefährlich, er wählte vielmehr den Weg, durch chemische Mittel eine aseptische Entzündung zu erzielen, und will zu diesem Zwecke in den tuberculösen

Herden Depots schwerlöslicher, antiseptisch wirkender Stoffe anlegen, in der Meinung, dadurch eine zwar schwache, aber dauernde Einwirkung zu erhalten und dabei wegen der Schwerlöslichkeit eine Intoxication des Organismus zu vermeiden. Für periphere Tuberculose sieht er in der parenchymatösen Injection das Mittel, derartige Depots anzulegen, für innere Tuberculose hält er die intravenöse Injection einer Emulsion des betreffenden Stoffes für die geeignete Methode. Denn wenn corpusculäre, dem Blutstrome beigemischte Elemente bei gesunden Menschen in Milz, Knochenmark u. s. w. abgelagert werden, so treten dieselben, sobald ein Entzündungsherd vorhanden ist, zum grössten Theil an diesen Stellen in die Gewebe. Die zur Verwendung gelangende Emulsion muss vor Allem drei Bedingungen erfüllen: Erstens muss sie ein sehr feines Korn haben, d. h. die einzelnen Elemente dürfen die Grösse eines rothen Blutkörperchens nicht überschreiten, weil sonst die Capillaren verstopft würden; zweitens muss ein dem Blutplasma adäquates Menstruum gewählt werden; drittens dürfen die Emulsionskörnchen keine klebrige Hülle, die das Zusammenbacken begünstigt, besitzen, was dadurch erreicht wird, dass man mit Eidotter emulgirt.

Im Perubalsam glaubte nun Verfasser zunächst die geeignete Substanz für seine Methode gefunden zu haben, und da die damit angestellten Thierversuche ein günstiges Resultat ergaben, so zögerte er nicht, ihn auch beim Menschen theils äusserlich als Salbe oder mit Aether vermischt, theils innerlich in Form von parenchymatösen, intraarticulären, intramusculären und intravenösen Injectionen anzuwenden. Mit dieser Behandlungsweise erreichte er bei chirurgischen Tuberculosen eine bedeutende Einschränkung der grossen verletzenden Operationen und eine Abkürzung der Heilungsdauer, bei inneren Tuberculosen, wenn auch nicht gerade glänzende, so doch immerhin ermuthigende Resultate, und dies Alles liess ihn die Meinung gewinnen, dass im Perubalsam wirksame Bestandtheile vorhanden seien, die, reiner und concentrirter angewendet, noch günstigere Erfolge ergeben würden.

Verfasser experimentirte nun mit verschiedenen, dem Perubalsam ähnlichen Substanzen und fand, dass diese um so wirksamer waren, je mehr Zimmtsäure sie enthielten. Dies bestimmte ihn schliesslich dazu, mit reiner Zimmtsäure zu arbeiten, und zwar bediente er sich eines aus Storax dargestellten Präparates, welches in geeigneter Weise emulgirt wurde. Er erzielte damit bei 18 Fällen innerer Tuberculose ca. 50 Proc. Heilungen und 33,3 Proc. Besserungen, ein verhältnissmässig recht günstiges Resultat. Es werden wöchentlich zwei intravenöse, eventuell auch intramusculäre Injectionen von 0,1—0,3—0,8 Ccm. der Emulsion gemacht, die im Allgemeinen, abgesehen von leichten Störungen, gut vertragen werden und mindestens ein Vierteljahr lang fortgesetzt werden müssen. Nach erfolgter Heilung ist eine weitere ärztliche Controle wünschenswerth, um beim ersten Anzeichen eines Recidivs die Behandlung von Neuem zu beginnen.

Bei den chirurgischen Tuberculosen, bei welchen die Zimmtsäureemulsion theils glutäal, theils parossal eingespritzt wurde, im Uebrigen äusserlich auch Zimmtsäurealkohol und Perubalsam zur Verwendung kam, hat Verfasser 68,6 Proc. Heilungen zu verzeichnen, wobei noch zu bemerken ist, dass natürlich bei geeigneten Fällen auch alle anderen Hülfs-

mittel der conservativen Chirurgie zur Unterstützung herangezogen wurden. Schliesslich ist noch zu erwähnen, dass auch eine Anzahl von Lupusfällen durch ein besonderes, allerdings etwas mühsames Verfahren geheilt worden sind.

Die Herstellungsweise der Zimmtsäureemulsion, die genaue Technik der Injectionen, die verschiedene Verwendung der einzelnen Arzneiformen des Mittels eingehend zu erörtern, würde hier zu weit führen; diese Dinge müssen in der Schrift selbst nachgelesen werden.

Auf Grund der gewonnenen Anschauungen folgert Landerer zum Schluss, dass er in der Zimmtsäure allerdings kein Specificum, aber ein die Tuberculose stark beeinflussendes Mittel gefunden habe, das bei örtlicher Einwirkung örtliche Localisationen dieser Krankheit zum Rückgang und durch die bei genügender Vorsicht unschädliche intravenöse Injection einen beträchtlichen Theil der inneren Tuberculosen zur Ausheilung zu bringen im Stande sei. Jedenfalls dürfte es sich empfehlen, der Methode des Verfassers, die ja in seiner Hand verhältnissmässig günstige Resultate erzielt hat und ungefährlich zu sein scheint, unsere Aufmerksamkeit zu schenken, und wäre es wünschenswerth, dass auch von anderer Seite Beobachtungen damit angestellt und veröffentlicht werden.

Dr. M. Raede.

7.

Die Geschosswirkung der 8 Millimeter-Handfeuerwaffen an Menschen und Pferden. Eine forensisch-chirurgische Studie von Dr. Johann Habart, k. und k. Regimentsarzt und Gardearzt der königl. ungar. Leibgarde, ordentliches Mitglied des k. und k. Militär-Sanitätscomités in Wien. Mit 5 Lichtdrucktafeln. Wien, Verlag von Joseph Šafář. 1892. 114 Stn. 8.

Infolge der eingreifenden Veränderungen, die in den letzten Jahren die Feuerwaffen aller europäischen Nationen erfahren haben, wird ohne Zweifel in einem zukünftigen Kriege neben der Kriegsführung auch der gesammte Sanitätsdienst im Felde eine bedeutende Umgestaltung zeigen müssen, und schon richten sich die Blicke hervorragender Aerzte auf dieses Gebiet, um beim Ausbruch des Kampfes einigermaassen über die Schusseffecte der neuen Waffe informirt zu sein. Auch Verfasser hat sich vielfach mit diesen Fragen beschäftigt, und nachdem er schon früher diesbezügliche Schiessversuche an Pferden und Leichenbefunde bei Selbstmördern und Verunglückten veröffentlicht hatte [1]), sucht er in vorliegendem Buche an der Hand eines weiteren reichhaltigen Materials die Beschaffenheit der zu erwartenden Schussverletzungen festzustellen und auf Grund der beobachteten Resultate für die Organisation der Sanitätspflege eine Unterlage zu schaffen. In Betracht kommt für diese Arbeit das in der österreichischen Armee eingeführte 8 Mm. Mannlicher Repetirgewehr M. 88/90 und das dazu gehörige 8 Mm. Stahlmantelgeschoss, dessen phy-

1) Die Geschossfrage der Gegenwart und ihre Wechselbeziehungen zur Kriegschirurgie. Mittheilungen des k. und k. Militär-Sanitätscomités. I—III. Wien bei Hölder 1890.

sikalische und ballistische Eigenschaften zunächst einer eingehenden Besprechung unterzogen werden. Das vorliegende Material zerfällt in drei Kategorien, und zwar in 1. Verletzungsberichte und Befunde von Unglücksfällen und Selbstmördern, 2. gerichtsärztliche Befunde bei den am 20. Mai 1890 in Nürschau gelegentlich eines Strikes der Bergarbeiter vorgefallenen Schussverletzungen, 3. Schiessergebnisse der Controlversuche an Leichen.

Systematisch und sehr eingehend wird nunmehr dieses Material ausgenützt, um die Hauptcharaktere der durch das 8 Mm. Stahlmantelgeschoss erzeugten Schusswunden in den verschiedenen Schussdistanzen festzustellen, und alle Organe der Reihe nach durchgeprüft, wobei auch allerlei forensisch und theoretisch wichtige Fragen mit gewissenhafter Benutzung der neuesten einschlägigen Literatur besprochen werden. So unter Anderem die Unterscheidungsmerkmale des Nah- und Fernschusses und die verschiedenen Theorien der Sprengwirkung, über die zur Zeit noch keine einheitliche Auffassung vorhanden ist. Die Theorie vom hydraulischen Druck will Verfasser für Schädelschüsse und bei wirklich mit Flüssigkeit gefüllten Blasen (Harnblase, Magen, Darm) gelten lassen, wogegen er bei den Röhrenknochen „sowohl die Knochensplitterungen in weiten Distanzzonen, als auch die Explosivwirkungen bei Nahschüssen mit der hohen Percussionskraft und Härte der minder deformirbaren Mantelgeschosse einerseits, und der Commotion der mit einem bedeutenden Härtegrade und einem relativ geringen Hohlraumvolumen ausgestatteten Röhrenknochen andererseits" erklärt. Ueberhaupt haben die Verletzungen des Knochensystems eine sehr genaue Berücksichtigung erfahren, und auch die fünf dem Buche beigegebenen Lichtdrucktafeln beziehen sich auf die Schusseffecte am Skelet, resp. auf die Deformirung der Geschosse durch dasselbe.

In den Schlussfolgerungen der Arbeit stellt Verfasser einen Vergleich an zwischen dem Stahlmantelgeschoss mit Hartbleikern und den früheren Weichbleigeschossen, und zwar erstens in Hinsicht auf die physikalisch-ballistischen Leistungen, zweitens in Bezug auf die Schusseffecte am menschlichen Körper mit Berücksichtigung aller wichtigen Organe, und drittens bezüglich der Gestaltung des Sanitätsdienstes im Felde. Dass sich auf allen drei Gebieten bedeutsame Unterschiede gegen früher ergeben, hat seinen Grund in den beiden Haupteigenschaften des neuen Geschosses, nämlich der Erweiterung seiner Flugbahn bis auf 4500 Meter und seiner enormen Durchschlagskraft. Dr. M. Raede.

8.

Chirurgische Technik. Ergänzungsband zum Handbuch der kriegschirurgischen Technik, enthaltend die übrigen Operationen. Von Dr. Fr. v. Esmarch, Professor der Chirurgie in Kiel, und Dr. E. Kowalzig, vorm. I. Assistent der chirurg. Klinik. Mit 520 Holzschnitten. Kiel und Leipzig, Lipsius u. Tischer. 1892. 372 Stn. 8.

Vorliegendes Buch ist, wie schon im Titel angedeutet wird, zur Ergänzung der von v. Esmarch früher herausgegebenen kriegschirurgi-

schen Technik bestimmt. Während in letzterem Werke die Verbandlehre, die Wundbehandlung und die Operationen an den Extremitäten erörtert werden, finden wir hier die Operationen an Kopf, Brust und Bauch dargestellt. Die gebräuchlichsten Methoden werden uns in der knappen, prägnanten Form vorgeführt, die wir schon früher am Verfasser zu schätzen gelernt haben, eine Menge vortrefflicher Abbildungen unterstützt wirksam den geschriebenen Text und führt uns so manchen Kunstgriff anschaulicher vor die Augen, als langathmige Beschreibungen, überall tritt das Bestreben zu Tage, „kurz und bündig", wie es dem gewählten Motto entspricht, das Wissenswerthe mit markanten Strichen zu zeichnen, und das weniger Wichtige in den Hintergrund zu stellen. Freilich wird hierbei von keinem Verfasser eine gewisse Subjectivität vermieden werden können, ein jeder wird, entsprechend dem Materiale seiner Klinik, gewisse Lieblingsthemata haben und bei einer umfassenden Darstellung der gesammten Chirurgie dieselben unwillkürlich immerhin etwas breiter behandeln, als andere Abschnitte, bei denen er sich mehr an Gewährsmänner halten muss. Auch in vorliegendem Buche ist z. B. dem Kapitel von den plastischen Operationen im Vergleich zu anderen ein reichlicher, man möchte fast sagen, überreichlicher Raum vergönnt. Entsprechend der sich mehr und mehr vollziehenden Trennung zwischen Chirurgie und operativer Gynäkologie sind die Operationen an den weiblichen Genitalien gar nicht berücksichtigt worden.

In der Beschreibung der Vorbereitungen und der Nachbehandlung ist Verfasser nicht ganz gleichmässig vorgegangen; in einzelnen Fällen sind diesbezügliche Angaben gemacht, in anderen nicht. Auffallend muss es erscheinen, dass unter den Vorbereitungen für die Punctio abdominis, bei der Verfasser übrigens nur den Stich in der Linea alba angeführt hat, nicht die vorherige Entleerung der Blase gefordert wird. — Naturgemäss wird manche der angeführten Methoden dem Geschmacke des einzelnen Operateurs nicht entsprechen, einige dürften sogar von vielen Seiten auf entschiedenen Widerspruch stossen, so z. B. die von Senn empfohlene Eintreibung von Wasserstoffgas in den Mastdarm, um Darmverletzungen festzustellen, da dies jedenfalls nur dazu führen könnte, dass das Peritoneum durch austretende Fäcalmassen noch mehr inficirt wird. Die vom Verfasser angegebene Methode, beim Einlegen eines Verweilkatheters den diesen festhaltenden Baumwollenfaden nach geeigneter Aufräumung des Penis an Löckchen der Schamhaare festzubinden, dürfte beim Eintreten von Erectionen zu erheblichen Unzuträglichkeiten Veranlassung geben.

So könnte vielleicht eine genaue Revision noch andere Kleinigkeiten auffinden, der Werth des ganzen Buches wird aber durch diese geringfügigen Dinge keineswegs beeinträchtigt, und die „chirurgische Technik" wird ebenso, wie die voraufgegangenen Schriften, die sie ergänzt, zahlreiche Freunde finden; Aufgabe der späteren Auflagen wird es sein, neben etwaigen opportun erscheinenden Aenderungen neue Methoden, die inzwischen bekannt geworden sind, z. B. die Witzel'sche Gastrostomie, den angeführten hinzuzufügen. Dr. M. Raede.

9.

Die erste Hülfe bei schweren Verletzungen, von Dr. Karl Winkelmann, Specialarzt für Chirurgie in Barmen, ehemaliger Assistent der chirurg. Universitätsklinik zu Strassburg. Leipzig, bei Naumann. 8. 152 Stn.

In dem vorliegenden Werkchen sucht der Verfasser, auf dem Standpunkte der heutigen Asepsis in der Chirurgie stehend, einen kurzen Ueberblick über die jetzt übliche Behandlungsweise der Verletzungen zu geben, die in der neueren Zeit durch so glänzende Erfolge sich bewährt hat.

In seiner Einleitung behandelt er zunächst im Allgemeinen die nöthigsten Vorbereitungen, die der Arzt vor dem Berühren einer Verletzung zu treffen hat. Die Anwendung der Antisepsis lässt er nur für die Hände des Arztes und die Umgebung der Wunde gelten, hier aber auch dann im umfassendsten Maasse nach vorheriger gründlicher mechanischer Reinigung mit Wasser und Seife. Die frische Wundfläche selbst soll nur mit vorher keimfrei gemachten Sachen in Berührung gebracht werden, das Desinficiren der Wundflächen hält er für nutzlos und in Fällen, wo eine prima intentio erstrebt werden soll, für schädlich, da erstens anerkanntermaassen eine Abtödtung etwaiger Infectionskeime im Gewebe durch Antiseptica unmöglich ist, und zweitens die Anätzung der Wundfläche durch das Desinficiens die Heilung stört.

Nach kurzen Angaben über die bequemste und praktischste Art der Sterilisation der Instrumente und Verbandstoffe geht Verfasser dann zur Besprechung der verschiedenen Arten der unblutigen und blutigen Verletzungen und ihrer Behandlung über, stets unter Hinweis auf die zu erstrebende keimfreie, trockene Behandlung der Wunde, und fernerhin auch die möglichste Erhaltung des verletzten Körpertheils betonend, da für eine Entfernung desselben bei etwaiger späterer Störung immer noch Zeit genug sei.

Weiterhin bespricht er dann die Hülfeleistungen des Arztes, die sorgfältige erste Untersuchung und Diagnose der Verletzung, die eventuell nothwendige Betäubung, wobei er der immer anwendbaren Chloroformnarkose den Vorzug giebt, die Blutstillung, die Methoden der Sehnen-, Nerven-, Knochen- und Wundnaht, sowie die kunstgerechte Anlegung des Verbandes. Hinsichtlich des letzten Punktes warnt er vor jeder Halbheit. Ist die Verletzung eine so schwere, dass der hinzugerufene Arzt ohne Assistenz oder bei fehlender Uebung dem Kranken nicht sogleich die nöthige Hülfe angedeihen lassen kann, so ist es besser, abgesehen von der Blutstillung, die Wunde sonst gänzlich unberührt zu lassen und nach gründlicher Reinigung der Hände des Arztes den verletzten Körpertheil mit sterilen Verbandstoffen zu bedecken, als durch versuchte ungenügende Desinfection die Keime erst recht in die Wunde zu schwemmen.

Einige Worte widmet Verfasser dann weiterhin der Nachbehandlung, wobei er, abgesehen von der Heilung der Wunde, auch die möglichste Erhaltung der Bewegungsfähigkeit des verletzten Theiles betont.

Zum Schluss giebt Verfasser noch eine Uebersicht über die mannigfachen Verletzungen, nach den Körpertheilen geordnet.

Mit kurzen Worten giebt er anschaulich die Merkmale der dem Auge

nicht direct zugänglichen Verletzungen an, die Differentialdiagnose und die für den betreffenden Körpertheil nothwendige besondere Behandlung.

Der Zweck, den der Verfasser bei der Abfassung seiner Schrift verfolgt, den Leser immer wieder darauf hinzuweisen, bei der Behandlung der Verletzung die Wunden nur mit absolut reinen und keimfreien Händen und Gegenständen in Berührung zu bringen, ist entschieden ein sehr anzuerkennender, indessen wird das absolute Fernhalten der Desinficientien von der Wunde wohl nur in Krankenhäusern, in denen die Einrichtungen zur sicheren Sterilisation vorhanden sind, durchzuführen sein. Der praktische Arzt, für den das Buch hauptsächlich geschrieben sein soll, wird in diesem Punkte doch mit manchen Schwierigkeiten zu kämpfen haben, die eine stricte Durchführung der Asepsis unmöglich machen.

Daher wird auch wohl die Jodoformgaze vor dem einfachen Mull in der Praxis immer noch den Vorzug behalten, ebenso wie die Drainage einer Wunde mit einem leicht keimfrei zu haltenden Gummidrain vor der mit Mull, die doch immerhin eher Gelegenheit zum Verhalten von Wundsecret geben kann, als der klaffende Drain.

Betreffs der voraussichtlichen Dauer der Heilung hat Verfasser zuweilen den Zeitraum recht kurz bemessen; so dürfte z. B. die Heilung eines Bruches beider Vorderarmknochen in 3—4 Wochen, die einer Empyemoperation in 10—14 Tagen doch wohl zu den grössten Seltenheiten gehören und vielleicht bei gut genährten, kräftigen Personen vorkommen, nicht aber bei der Menge der arbeitenden Bevölkerung.

Immerhin kann das Werkchen aber sehr warm empfohlen werden, da es eben in gedrängter Kürze und dabei sehr übersichtlich dem Praktiker einen Ueberblick über die heutige Chirurgie giebt.

Dr. P. Richert.

XVII.

Ueber Coxa vara, eine Berufskrankheit der Wachsthumsperiode.[1])

Von

Prof. Dr. Kocher
in Bern.

(Mit 10 Abbildungen.)

Zwei übereinstimmende Fälle eines bisher wenig gewürdigten Hüftleidens geben uns Veranlassung, unter obigem Titel mit der Beschreibung des Leidens zugleich die Analogie mit bekannten Erkrankungen hervorzuheben. Wir bringen zuerst unsere Belege. Bei dem ersten Falle, den wir beobachteten, konnten wir noch keine bestimmte Diagnose stellen, den zweiten Fall dagegen konnten wir auch klinisch vollständig klarstellen, so dass die anatomische Untersuchung nur eine vollständige Bestätigung des klinisch entworfenen Bildes war.

1. Beobachtung. Jeanbourquin, Edouard, von Les Bois, Landarbeiter in Noirmont, 18 Jahre alt. Aufnahme 30. April, Entlassung 15. Juli 1883. Mutter im Puerperium gestorben. Sonst nichts Hereditäres.

Der Patient war nie krank bis vor einem Jahre, wo er zum ersten Mal in der linken Hüfte stechende Schmerzen beim Marschiren verspürte; dieselben waren nicht sehr intensiv, jedoch fing Patient gleich zu hinken an, was vorher nicht bestanden haben soll, ebensowenig wie Nachschleppen des Beines. Nach Ruhe und nach Ermüdung waren die Schmerzen intensiver, als nach mässiger Uebung. Bald verbreiteten sie sich in die Leiste und gegen das Knie nach abwärts, und das Hinken nahm zu. Patient hütete das Bett nicht. Nach 14 Tagen bekam er die gleichen Schmerzen in gleicher Reihenfolge und Intensität auf der rechten Seite.

Die erste Zeit wurde eine Salbe gebraucht, später Blutegel angesetzt und alle möglichen Einreibungen gemacht.

Das Uebel nahm langsam und stetig zu, so dass im August 1882 das Hinken sehr ausgesprochen war und der Schmerz intensiver, oft auch in der Nacht auftretend.

Im gleichen Monat wurde dem Jungen ein Blasenpflaster auf die Fusssohle links applicirt, um ihn von seiner vermeintlichen Ischias zu befreien. Er musste zugleich 4—5 Wochen im Bette liegen und eine Schwitzcur durchmachen, nach welcher Zeit aber der Zustand sich so sehr verschlimmert hatte, dass der Kranke nur noch auf Zimmerlänge allein gehen konnte.

1) Die nachstehende Arbeit wurde bereits anfangs dieses Jahres der Redaction zur Aufnahme in die Deutsche Zeitschrift für Chirurgie eingesandt.

Nach Neujahr 1883 wurde mit homöopathischen „Globules" angefangen und später der Lebenswecker applicirt (auch für die Ischias), Alles umsonst.

Seit August 1882 liegt Patient fast immer und geht nur sehr schwerfällig mit zwei Stöcken eine kleine Strecke weit. Vom Februar an wurde keine Behandlung befolgt.

Die Schmerzen treten nicht anfallsweise auf und nicht wenn der Junge liegt oder sich ruhig hält, während sie bei jeder Bewegung und jedem Gehversuch intensiv verspürt werden; bald mehr, bald weniger auch unter dem Einfluss der Kälte. — Kein Husten. Guter Appetit.

Stuhlgang und Urinentlerung normal. Brustorgane und Urin normal.

Nachtrag: Patient giebt an, dass er keine Schmerzen im Verlaufe der NN. ischiadici verspürt.

Status vom 11. Mai 1883. Patient ist ein magerer, schlanker, gut gebauter junger Mann. Herz normal, Puls klein, nicht gerade leicht unterdrückbar.

Die Beine liegen parallel neben einander, das linke etwas gebeugt und auswärts rotirt. Eine Differenz der Längen der Beine und Verschiebung des Beckens besteht nicht. Patient vermag nur mit grösster Anstrengung und Mitgehen des Beckens die Beine aus der Rückenlage gestreckt zu erheben. Wegen der Steifigkeit der Hüften kann er die Beugung der Kniee auch nur beiderseitig ausführen. Von Spreizung der Beine ist keine Rede, ebensowenig von Adduction. Auf der linken Seite ist eine leichte Rotationsbewegung vorhanden. Bei allen passiven Bewegungsversuchen rechts im Hüftgelenk geht das Becken mit. Heraufstossen und Aneinanderpressen der Beine ist unschmerzhaft. Eine Formveränderung im Bereiche der Hüftgelenke besteht nicht, localer Druck ist überall unschmerzhaft. Patient vermag nur mit Unterstützung zu gehen und macht dabei starke Bewegungen des Oberkörpers, um seine Beine vom Boden erheben zu können. Einzig kann Patient nur mit colossaler Anstrengung und sehr unsicher gehen.

Klinische Besprechung vom 23. und 28. Mai 1883. Patient macht beim Gehen von seinen Hüftgelenken keinen Gebrauch, namentlich nicht rechts, während links eine geringe Beweglichkeit besteht. Der Mann hebt mit grosser Mühe und Anstrengung das rechte Bein sammt dem Becken; er kann die Kniee beugen, aber nur unter Mitgehen des ganzen Körpers; ein Knie allein kann nicht gebeugt werden, sondern nur beide zugleich, wegen der bestehenden Steifigkeit in den Hüftgelenken. Die bestehende Steifigkeit kann herrühren von Verwachsung der Gelenkenden, ferner von Schmerzhaftigkeit in den Gelenken, sei es infolge von Entzündung, sei es infolge einer Gelenkneuralgie. — Nun ergiebt die Palpation beider Hüftgelenke absolut nichts Abnormes, wir haben keine Stellungsanomalie, ausser einer leichten Flexion rechterseits, nur geringe Schmerzhaftigkeit spontan und bei Bewegungen; diese Momente und der doppelseitige, fast gleichzeitige grundlose Beginn der Affection machen es höchst unwahrscheinlich, dass eine Coxitis gewöhnlicher Form vorliegt. Namentlich schliessen wir aus dem Umstande, dass die Flexion fehlt, mit aller Sicherheit auf eine Gelenkaffection, die ohne schmerzhafte Kapselschwellung einhergeht. — Wir sehen uns vielmehr nach solchen Erkrankungen um, welche mit wenig Schmerzen verlaufen, und wenden uns zu-

nächst an die Arthritis deformans. Bei dieser Affection kommt es aber nicht zu Gelenksteifigkeit, es sei denn, dass die Wucherungen derart ineinandergreifen, dass eine Beweglichkeit mechanisch zur Unmöglichkeit wird; würde die Steifigkeit in unserem Falle auf diesem Umstande beruhen, so müssten wir verlangen, Veränderungen am Knochen, Wucherungen am Knorpelrand u. dergl. zu finden; das Gelenk resp. die Gelenke bieten aber bei der Palpation normale Verhältnisse. Ohnehin wäre das Alter des Patienten und die Doppelseitigkeit der Affection auffällig, wenn auch das jugendliche Alter und die Doppelseitigkeit nicht absolut gegen Arthritis deformans sprechen. Dagegen stimmt das Bild mit der sogen. Arthritis rheumatica oder besser Arthritis adhaesiva, welche (im vorliegenden Falle zwar nicht) sich häufig an acuten Gelenkrheumatismus anschliesst. Anatomisch handelt es sich um bindegewebige Wucherungen auf der Innenseite der Kapsel und nachherige Verlöthung der Gelenkenden, oft bei erhaltenem Knorpel.

Therapie. Die Indication lautet auf Lösung der Synechien und nachherige sofortige Marschübungen zur Verhütung eines Recidivs. Ist das Forciren der Beweglichkeit unmöglich, oder kann Patient der Schmerzhaftigkeit wegen nicht marschiren oder wenigstens sein Gelenk üben, so ist die Resection indicirt, welche in solchen Fällen ausgezeichnete Resultate bietet. Wir werden das rechte, schwerer betroffene Hüftgelenk reseciren, im linken in Narkose die Synechien lösen.

Operation vom 4. Juni 1883.

Narkose, anfänglich Chloroform. pur., später Chloroformäther; Patient gegen den Schluss der Operation sehr unruhig. — Instrumente und Toilette Carbol. — Während der Operation reichlich 1 pro mille Bismuthirrigationen. Winkelschnitt über dem rechten Trochanter major; der kleinere Schenkel des Schnittes geht circa 3 Cm. lang dem Femur parallel, der grössere, circa 7 Cm. lang, nimmt die Richtung einer vom Trochanter major bis zur Spina ilei post. superior gezogenen Linie ein. Spaltung der Weichtheile über dem Trochanter, Entfernung des Periosts vom letzteren. Spaltung der Glutäalmusculatur in der Richtung des längeren Schnittschenkels und schliesslich der Kapsel ebenfalls in der genannten Richtung. Der Trochanter major wird allseitig frei gemacht und dann mit Meissel und Hammer abgetragen. Nun ist es noch sehr schwer, den Gelenkkopf herauszubringen, wegen der starken Verwachsungen mit der Pfanne. Endlich gelingt die Herausbeförderung mit Hülfe des Elevatoriums bei starker Flexion des Beins im Hüftgelenk und im Kniegelenk — nach Lösung der spannenden Verwachsungen. Der Gelenkkopf hat ein höchst merkwürdiges Aussehen. Der Knochenstumpf wird mit der Knochenzange noch etwas zurechtgedrechselt. Definitiver Schluss der Wunde mit drei tiefen und einer Anzahl oberflächlicher Seidennähte. Einlegen dreier Drainröhren, deren eine in die Gelenkpfanne hineingeht. Die Drains mit Seide an die Wundränder befestigt. — Geringe Blutung während der Operation (Circumflexa). Verband: Auf die Wunde ein Bismuthkrüll, darauf Carbolkrüll, kein Kautschuk. Extensionsverband.

5. Juni. Morgens Verbandwechsel. Wunde rein. Etwas Blut aus den Drainröhren mit der Irrigation entfernt. Verband mit Bismuthkrüll.

12. Juni. Morgens Verbandwechsel. Wunde schön, aseptisch. Ent-

fernung der Nähte. Bismuthbrei und Collodiumstreifen. Darauf Watte und Binden.

19. Juni. Verbandwechsel. Wunde granulirt. Collodiumstreifen über die Wunde und zwei andere gekreuzt, um die Wunde zu decken.

Am Tage wird die Kapsel nicht angelegt, nur suspendirt. Patient fängt mit Bewegungen an. Er hat einige Schmerzen auf der inneren Seite des Oberschenkels.

23. Juni. Patient zum ersten Mal elektrisirt. Die Muskeln reagiren schwächer am rechten Beine, als am linken. Der Quadriceps und die Adductoren reagiren am besten.

25. Juni. Patient wird der Klinik vorgestellt. Er macht die Bewegungen mit dem rechten Bein ziemlich ausgiebig. Die Wunde ist schön. In der Tiefe ist die Verklebung ganz fest. Bismuthbrei. Kein anderer Verband als etwas Watte.

26. Juni. Patient wird faradisirt (1/4 Stunde lang).

29. Juni. Patient kann auf dem rechten Bein ohne Schmerzen gehen. Er soll alle Tage Gehversuche machen. Daneben macht man ihm auch passive Bewegungen.

15. Juli. Patient wird heute entlassen. Passiv kann man alle Bewegungen in der rechten Coxa ausführen. Activ kann er sie nur in sehr wenig ausgedehnter Weise ausführen. Bei den Bewegungen hat Patient Schmerzen im rechten Knie. Auf Elektricität reagiren die Oberschenkelmuskeln sehr gut, besonders der Quadriceps und die Adductoren.

Patient steht ohne Schmerzen auf dem rechten Bein. Wenn er auf dem linken Bein steht, so kann er das rechte Bein in allen Richtungen gut balanciren lassen. Patient soll sich wieder zeigen Ende September.

Beschreibung des Resectionspräparates (Collum femoris mit Caput): Die Schnittfläche zeigt in grosser Ausdehnung eine normale Spongiosa. Nur im Trochanter ist sie erweicht. Eine ganz sonderbare Difformität zeigt der Schenkelhals. Er ist verlängert um 3—4 Cm. und erscheint bei normaler Stellung des Kopfes um eine transversale Axe nach unten hinten und um eine verticale Axe nach aussen hinten gedreht. Dabei erscheint er von vorn nach hinten dünner als normal. Nach vorn zeigt der Schenkelhals eine starke Convexität.

Der Knorpelüberzug des Kopfes ist im Ganzen erhalten. An verschiedenen Stellen ist er aufgefasert. In etwa der Hälfte der Ausdehnung des Kopfes ist der Knorpel mit einem dünnen, blassrothen pannösen Ueberzug überzogen. An einzelnen Stellen, namentlich am vorderen Umfang und an der Ansatzstelle des Lig. teres, wird er ausserordentlich dünn, so dass die Spongiosa durchscheinend ist, zum Theil ganz nackt liegt. Die dickeren Knorpelpartien stossen mit abgerundeten Rändern an die verdünnten an. Nach dem Halse hin erscheint der Knorpel unregelmässig, mit zackigem Rande, überragt zum Theil schirmförmig den Kopf und bildet eine dünne Schale. Unter dieser Schale erscheint eine auffallende lockere Spongiosa mit grossen Hohlräumen, die sich stellenweise eindrücken lässt, während die übrige Corticalis noch sehr fest ist.

4. October. Patient ist heute wieder in die Insel eingetreten und wünscht, dass man auch das linke Bein resecire. Die Bewegungen im rechten operirten Bein sind alle auszuführen. Patient kann auf seinem

rechten Bein stehen und spürt nur leichte Schmerzen im Knie, aber nicht im Hüftgelenk. Das Bein ist etwas kürzer als das linke. Das rechte Knie ist leicht geschwollen. Doch giebt Patient an, dass die Schmerzen im rechten Bein viel geringer sind, als die im linken.

3. December. Operationsbericht.

Instrumente in Carbol 5 proc. Schwämme in Sublimat $^1/_{1000}$. Irrigation mit Sublimat $^1/_{5000}$. Narkose erst mit Chloroform, dann mit Aether fortgesetzt.

Nachdem Patient gehörig gereinigt worden, wird in der Höhe des Trochanters des linken Beines ein Winkelschnitt, der in jedem der beiden Schenkel etwa 7 Cm. misst, gemacht. Die Blutung ist unbedeutend. Der grosse Trochanter wird freigelegt und von seinen sehnigen Bedeckungen entblösst. Die Kapsel des Gelenkes wird geöffnet. Mit der Stichsäge wird der Trochanter durch seine Mitte quer zur Längsaxe des Femur durchgesägt, so dass der Sägeschnitt unmittelbar unter den Hals zu liegen kommt. Der Knochen ist hart und von guter Beschaffenheit. Der Hals sammt dem Kopf ist mit der Kapsel verwachsen, so dass er mit ziemlicher Mühe und mittelst kräftigen Zuges aus der Pfanne herausgezogen werden muss. Das obere Ende des Femur wird abgerundet, um in die Pfanne hereingebracht werden zu können. Das Bein wird gestreckt, abducirt und nach hinten gezogen. Der neugebildete Kopf tritt fest in die Pfanne hinein.

Verband mit Sublimatkrüll und Mooskissen. Extension mit Heftpflasterstreifen, Binde und Extension mit 5 Pfund, während das Bein in Abductionsstellung gehalten wird.

5 Uhr Abends. Patient hat kein Fieber, 37,3, klagt aber über ziemlich heftige Schmerzen in der Kniegegend. Dieselben sind durch zu starkes Drücken der Kapsel verursacht und sogleich mit der Lockerung derselben beseitigt. Patient erbricht ziemlich viel, aber sonst ist sein Zustand ein guter. Schmerzen in der Hüfte sind unbedeutend. Der Verband liegt gut und ist nicht durchtränkt.

4. December. Die Nacht hat Patient nicht geschlafen wegen Schmerzen im Bauch (in der Blasengegend). Verband ist nicht durchtränkt. Diesen Abend etwas Fieber, 38,4, und immer noch Schmerzen im Bauch.

5. December. Patient fiebert diesen Morgen, 38,0. Immer noch Bauchschmerzen. Schmerzen in der Wunde bestehen nicht. Abends wieder etwas Fieber, 38,4.

6. December. Der Verband wird gewechselt. Wunde schön. Schmerzen im Bauch haben nachgelassen. Kein Fieber mehr. Es wird ein gleicher Verband mit Sublimatkrüll und Mooskissen angelegt, vorher die Drainröhre herausgenommen.

7. December. Patient fieberfrei, wenig Schmerzen. Diesen Abend wiederum Bauchschmerzen, leichte Schmerzen in der Hüfte, etwas Fieber, 38,2.

8. December. Immer noch leichte Bauchschmerzen, dieselben nehmen zu bei Darreichung von Salicyl, so dass dieses ausgesetzt wird. Temp. 38,2 am Abend.

11. December. Keine Bauchschmerzen mehr. Am Abend Temp. 38,0.

12. December. Kein Fieber.

13. December. Wunde schön, Nähte werden entfernt. Keine Secretion. Verband mit Bismuthbrei und Sublimatkrüll.

18. December. Verbandwechsel. Bei Wegnahme des Krülls entleert sich eine grosse Menge mit Blut gemischten Eiters, der sich subcutan am unteren Theil der Wunde angesammelt hat. Die Wunde, die ganz geschlossen war, bis auf eine kleine Fistel, aus welcher der Eiter eben geflossen ist, wird wieder breit geöffnet. Der Grund der Wunde aber scheint schön granulirend, und die Eiterhöhle scheint ausschliesslich subcutan zu liegen. Nach gehöriger Ausspülung mit Sublimat $^1/_{1000}$ wird ein Carbollappen in die Wunde gelegt und darauf ein Verband mit Sublimatkrüll und Mooskissen gemacht. Patient wird täglich verbunden.

19. December. Kein Fieber. Verband durchtränkt, Wunde schön. Gleicher Verband wie gestern.

20. December. Wunde schön. Schliesst sich in der Tiefe durch üppige Granulationen. Patient ist blass, bekommt Marsala und kräftigende Mittel.

21. December. Wunde schön, keine Schmerzen in derselben; kein Fieber.

30. December. Wunde heilt gut; einige Stellen werden mit Jod bepinselt.

7. 7anuar 1884. Wunde schliesst sich. Das Epithel hat sich an zwei Stellen am Rande so umgestülpt, dass es abgetragen werden muss.

9. Januar. Patient wird mit Bismuthsalbe verbunden. Wunde verkleinert sich rasch.

14. Januar. Patient wird blos noch mit einem Collodiumstreifen verbunden. Er fängt an mit dem Bein Bewegungen zu machen, und die Kapsel wird nur noch Nachts angelegt.

15. Januar. Patient kann ohne Schmerzen im Bette sitzen. Linkes Bein ziemlich steif.

19. Januar. Patient wird elektrisirt, er steht heute auf und sitzt im Lehnstuhl. Das Bewegen des Beins ist in der Hüfte nicht schmerzhaft. Patient kann sich darauf stützen.

29. Januar. Patient geht, aber langsam; er kann ein paar Schritte mit den Stelzen allein ausführen. Bewegungen activ werden mit dem Becken gemacht. Passiv sind sie schmerzhaft.

4. Februar. Bewegungen viel leichter. Patient läuft allein mit Krücke, kann sich auf beide Beine stützen; noch leichte Schmerzen beim Stehen in der Leistengegend. Kräfte nehmen zu. Beine gleich lang. Patient wird heute entlassen. Wunde geschlossen.

Wir haben die Notizen der Krankengeschichte so gegeben, wie sie vor 10 Jahren von dem Herrn Assistenten aufgezeichnet worden sind. Wir waren uns damals über die Bedeutung dieses Falles noch nicht völlig klar und geben deshalb die Beschreibung des Präparates und die Abbildung desselben im Zusammenhang mit einem vor wenigen Tagen beobachteten 2. Falle.

2. Beobachtung. Walther, Gottlieb, 18 Jahre alt, von und in Oberburg. Aufnahme 16. October 1893.

Anamnese vom 21. October 1893. Patient arbeitete bis vor einem Jahre auf dem Lande, dann ging er in eine Käserei, wo er den

ganzen Tag stehen musste und im Winter der Kälte ausgesetzt war. Bis zu diesem Frühling war er stets gesund, einige kleine Verletzungen und eine Distorsion des linken Schultergelenks in seinem 5. Lebensjahre abgerechnet. Auch soll er vor 3 Jahren Influenza durchgemacht haben.

Im Februar 1893 traten zuerst Schmerzen im rechten Hüftgelenk auf, die andauerten und bei Bewegung, auch bei schlimmem Wetter heftiger wurden. Zu dieser Zeit konnte das linke Bein noch in allen Richtungen ausgiebig bewegt werden. 3 Wochen nach Beginn der Schmerzen bemerkte Patient, dass sein rechter Fuss nach aussen gedreht wurde, und innerhalb 14 Tagen nahm der rechte Fuss die Stellung ein, die er jetzt inne hat. Gleichzeitig wurde das Bein im Hüftgelenk weniger beweglich; Abduction war noch vollständig erhalten, während Flexion nur bis zu einem Winkel von circa 40° möglich war.

Hierauf machte Patient eine Cur in Baden (täglich ein Bad) während 4 Wochen. Die Schmerzen schwanden vollständig, doch bemerkte Patient gegen das Ende der Cur, dass sein linkes Bein sich nach aussen rotirte. 14 Tage nach der Cur hatte das linke Bein bereits die Stellung, die es gegenwärtig inne hat, auch war die Excursionsfähigkeit in gleicher Weise vermindert, wie sie es jetzt ist. Auswärtsrotation und Verminderung der Beweglichkeit traten ganz gleichzeitig und gleichmässig ein.

Seit Ende Mai ist der Zustand des Patienten unverändert geblieben. Nach der Cur in Baden musste Patient während 14 Tagen das Bett hüten, da er beim Stehen heftig zitterte und sich schwach fühlte, sonst war er nie bettlägerig. Schmerzen fühlt er nur bei längerem Stehen in den Hüftgelenken, und zwar rechts heftiger als links.

Die Mutter des Patienten leidet an Magenschmerzen, sonst sollen in seiner Familie gar keine Krankheiten vorkommen. Irgend ein Trauma seiner Hüfte will Patient nie erlitten haben, auch hat er nie Gelenkrheumatismus durchgemacht.

Status am 31. October 1893 (vom Assistenten aufgenommen). Patient steht mit stark auswärts rotirten Schenkeln, dabei stellt er das linke Bein vor das rechte in ziemlich starker Adduction. An beiden Füssen ist das Fussgewölbe völlig verschwunden, und Patient tritt mit der ganzen Planta auf. Der Fussrücken ist sehr niedrig, das Scaphoideum nach unten stark prominent, der Calcaneus nach hinten vorspringend. Der Vorsprung des Metatarsus V stark ausgesprochen. Die Spitze des Malleolus ext. ist dem Calcaneus genähert (hochgradige Plattfüsse).

Die zweite Zehe ist hakenförmig nach der Planta gekrümmt; Pronation des Fusses kann andeutungsweise gemacht werden, Supination ist gar nicht möglich. Adduction und Abduction des Fusses nicht möglich, Beugung und Streckung des Fusses sind beiderseits gut.

Patient hat beiderseits ganz leichte Genua valga, rechts etwas ausgesprochener als links.

Die Spinae ossis il. ant. sup. stehen beiderseits gleich hoch. Der Trochanter major ist beiderseits vorspringend, besonders rechts deutlich mehr als bei gleicher Auswärtsrotation eines normalen Beines. Beide, besonders der rechte Trochanter, erscheinen emporgerückt. Die Kapsel ist nicht zu fühlen. Keine Veränderung der das Gelenk bedeckenden Weichtheile zu constatiren. Druck auf die Knochen und Gelenkkapsel

ist nicht schmerzhaft, Stoss von unten in der Axe des Beines auch nicht, dagegen empfindet Patient im Gelenk, besonders links, stechende Schmerzen beim Anpressen des Trochanters gegen die Gelenkpfanne. Die Temperatur über dem Gelenk ist normal.

11. December. Beschreibung des durchgesägten Gelenkkopfes (Dictat des Herrn Professor).

Beim Durchsägen des Knochens zeigt sich die Spongiosa im Grossen und Ganzen unverändert, nur unmittelbar unter den verdünnten Stellen des Knorpels ist die Spongiosa bedeutend lockerer, die Knochenbälkchen sind spärlicher und die Markräume gross. Die Epiphysenlinie ist namentlich im oberen Theil ganz deutlich nicht verbreitert, nur etwas unregelmässig; namentlich nach der Mitte des Knochens zu sind die einzelnen Knorpelinseln durch zwischen hineingewachsene Spongiosa von einander getrennt. Die Corticalsubstanz der durchsägten Schenkelsporen reicht bis an die Epiphysenlinie heran. In dem sichtbaren Stück Schenkelhals ist ebenso wie in dem an die Epiphysenlinie anstossenden Stück Spongiosa des Kopfes die letztere eher dicht, markarm, offenbar mit ausgiebiger Verkalkung, während deutliches Fettmark erst weiter nach dem Knorpel zu zu Tage tritt. Granulationen sind nirgends zu sehen. Nach frontaler Durchsägung des Halses erscheint die Trochanterenmasse normal, die Spongiosa des Halses blauroth, leicht durchsägbar. Am oberen Umfange beginnt die dichtere, gelb aussehende, stark verkalkte Partie des Halses circa 3 Cm. von der Epiphysenlinie entfernt und setzt sich bis zur letzteren fort.

Die Maassverhältnisse sind folgende:

Distanz von:	links	rechts
Spina ant. sup. il. zum Malleol. ext.	96	95
= = = = = = int.	94 1/2	94
Spitze d. Troch. maj. zur Gelenklinie d. Knies aussen	51 1/2	50
Abstand der Spitze des Malleolus int. von der Planta	7 1/2	7

Das rechte Bein ist also um 2 Cm. verkürzt.

Die Function des Hüftgelenks ist sehr beeinträchtigt:

Links ist eine Flexion im Hüftgelenk activ nur um circa 6° möglich, passiv um 35°, die Einwärtsrotation ist stark beschränkt, nicht bis zur Mittelstellung möglich. Der Fuss befindet sich stark auswärtsrotirt, so dass nur noch wenig mehr auswärts rotirt werden kann, bis der äussere Fussrand ganz die Unterlage berührt.

Rechts Flexion im Hüftgelenk activ circa 15°, aber immer mit Adduction verbunden, passiv 35°. Der rechte Fuss ist gewöhnlich so stark auswärts rotirt, dass er mit seinem ganzen Aussenrande aufliegt, Einwärtsrotation ist nur so stark activ und passiv möglich, dass der Fuss mit der Unterlage einen nach aussen offenen Winkel von circa 40° bildet.

Bei den Bewegungen beider Hüftgelenke hört man bisweilen Knacken und Knarren. Die Schenkel sind beiderseits nicht kräftig im Verhältniss zur Grösse des Patienten, aber doch nicht atrophisch.

Sehr eigenthümlich ist der Gang des Patienten.

Nimmt man als Ausgangspunkt die gewöhnliche Ruhestellung des Patienten mit scheerenförmig gekreuzten und stark auswärtsrotirten Beinen,

so bemerkt man, dass er, um den rechten Fuss vorzusetzen, zuerst den Rumpf nach links seitlich neigt und dann das rechte Bein steif im Bogen um das linke herum führt und wieder gekreuzt vor das linke stellt. Analog stellt er das linke Bein vor.

Klinische Vorstellung vom 5. December 1893.

Patient geht mit völlig auswärtsrotirten Füssen, setzt sie dabei vor einander. Zugleich hat er hochgradige Plattfüsse, die grosse Zehe ragt stark vor die übrigen Zehen vor infolge Einsinkens des Fussgewölbes und daheriger Verlängerung des inneren Fussrandes.

Beim ruhigen Stehen stellt Patient ein Knie vor das andere, wie das bei Genua valga vorkommt. Patient hat aber nur Andeutung von Genua valga. Ausgesprochener sieht man eine solche Kreuzung der Kniee infolge Contractur der Adductoren bei spastischer Paralyse, aber dabei sind die Füsse einwärtsrotirt und flectirt. Beides ist hier nicht der Fall. Diese Affection liegt also hier nicht vor.

Das rechte Bein ist noch mehr auswärtsrotirt, als das linke. Der linke Fuss nähert sich im Liegen bis auf 20° der Horizontalen, rechts bis auf 13°. Keine Längendifferenz rechts und links.

Die Ursache der Affection könnte eine Coxitis sein, aber nur eine Coxarthritis deformans, denn bei der fungösen Coxitis kommt so starke Auswärtsrotation nur ausnahmsweise bei ganz bestimmten Formen vor. Ausserdem liegt in horizontaler Lage der Rücken ganz flach auf der Unterlage, was auch nur bei der Coxit. deformans vorkommt, da bei der fungösen Form der Rücken gehoben wird, weil der Oberschenkel in der Hüfte in Flexionscontractur sich befindet. Ausserdem haben wir eine leichte Adduction neben Streckung und Auswärtsrotation der Hüfte, was wieder für Coxitis deformans spricht, nicht für fungöse Form. Gewöhnlich findet man die deformirenden Gelenkentzündungen in hohem Alter, dieser Patient ist ein junger, sonst gesunder Mann. Andererseits ist die Erkrankung hier auf die beiden Hüften beschränkt, nicht multipel, wie man sie gewöhnlich findet in den seltenen Fällen, wo sie jugendliche Individuen ohne bestimmte Ursache befällt.

Hebung im Hüftgelenk activ und passiv sehr beschränkt. Abduction activ und passiv nur circa 20° möglich, dabei zeigt sich keine Contractur der Adductoren. Auswärtsrotation beiderseits activ bis gegen 90° möglich, passiv noch zu vermehren. Einwärtsrotation ist blos so weit möglich, dass der Fuss um 45° resp. 60° von der bis zur Horizontalebene bestandenen Auswärtsstellung ab ausführbar gesteigerten Auswärtsstellung nach innen gedreht werden kann. Passive Hyperextension der Hüfte ist in ziemlichem Grade möglich, das Becken kann um Handbreite aus der horizontalen Rückenlage erhoben werden. Der Trochanter ist völlig nach hinten verschoben.

Im Bereiche des Kopfes fühlt man eine bedeutende Resistenz, besonders ist die Resistenz der Vorderfläche des Halses deutlich fühlbar. Der Kopf steht stark vor, wie das die Stellung des Gelenks mit sich bringt. Unregelmässige Verdickungen sind nicht fühlbar.

Die Distanz des Trochanter major in Bezug auf die Höhe der von der Spina ant. sup. ilei ist stark verringert, der Trochanter ist bis auf 1½ Cm. gegen die Horizontallinie der Spinae emporgerückt. Dies würde

sehr mit Arthritis deformans übereinstimmen, da hier Verbiegung des Kopfes abwärts häufig beobachtet wird. Wir haben es also mit Veränderungen des Gelenks zu thun, die mit Verschiebung des Trochanter nach oben mit mässigen, aber nicht massigen und unregelmässigen Wucherungen verbunden sind und zu theilweiser Fixirung des Gelenks geführt haben.

Die Anamnese bietet uns gar nichts, als dass Patient Uebermüdung, langem Stehen und Heben schwerer Lasten, wiederholter Erkältung ausgesetzt war, dass sich infolge davon Schmerzen rheumatischen Charakters einstellten.

Welches aber ist die Grundursache? Trauma, Infectionskrankheiten, acute und chronische, sind in der Anamnese nicht erwähnt, vielmehr hier ausgeschlossen. Es könnte sich also noch um nervöse Störungen oder um Ernährungsstörungen handeln, Rhachitis, Osteomalacie, hereditäre Lues. Es könnten ferner analoge Veränderungen und Erkrankungen des Knochens vorliegen, wie die, welche die Bildung des Plattfusses begleiten. Daran ist zu denken, wenn sich keine Anhaltspunkte finden für die ersterwähnten Affectionen. Demonstration eines Präparates eines resecirten oberen Femurkopfes mit Trochanter, mit lang ausgezogenem Hals, der einen stark nach vorn convexen Bogen beschreibt, so dass das Bein wie in diesem Falle stark auswärts rotirt war. Das Bild war ein ganz ähnliches wie hier. Durch Resection wurde das Gehen wieder ermöglicht. Es wird daher auch in diesem Falle die Resection ausgeführt werden.

Fortsetzung der klinischen Vorstellung am 8. December.

Wenn man eine Form der Erkrankung annimmt, wie sie dem demonstrirten Präparat entspricht, so wird man an irgend eine Form der Osteomalacie denken, speciell an Rhachitis, entweder frühere oder Spätrhachitis. Dafür bietet der Körper aber gar keinen Anhaltspunkt: keine Verdickung der Epiphyse, keine Abnormität an Schädel, Kiefer, Zähnen, Thorax. Auch seien die Hüften bis dieses Frühjahr ganz gesund und normal gewesen. Wenn wir eine Knochendifformität, wie bei Jeanbourquin, annehmen, so können wir auch die Bewegungsbeschränkung erklären aus dieser Difformität und der damit verbundenen Retraction der Weichtheile auf der Rückseite des Gelenks, weil durch die Rückwärtsbiegung und Aufwärtsschiebung des Trochanter sich Kapsel, Sehnen, Bänder hinten und oben verkürzt haben (Nutritio).

Man kann ferner an eine Form der Osteomalacie denken, die man als specifische bezeichnen kann, diejenige der Schwangeren, oder an eine andere analoge Ernährungsstörung der Knochen. Man hat die Osteomalacie zu erklären gesucht durch Störungen der Circulation auf reflectorischem Wege (wie bei der Menstruation und Schwangerschaft) oder durch Druck des Uterus auf die Gefässe des Beckens.

Eine Abart der Osteomalacie ist die Osteoporose der alten Leute, doch haben wir hier ein junges kräftiges Individuum vor uns.

Indess auch bei jugendlichen Individuen kommt eine Form der Osteomalacie vor, local, an einzelnen Knochen. Ich habe sie z. B. an der Tibia gesehen. Diese Formen sind noch wenig aufgeklärt. Jedenfalls sind dieselben nicht nur pathologisch-anatomisch, sondern auch genetisch nahe verwandt mit den zwei vorher genannten Formen und der deformirenden Ostitis, wie Recklinghausen und Ribbert nachgewiesen haben. Bei

allen findet man Decalcination und Resorption von Knochensubstanz, daneben auch Apposition von Knochen mit Bildung zuerst von osteoidem, dann spongiösem Gewebe. Je nachdem die Neubildung oder die Decalcination und Resorption vorherrschen, entsteht das Bild der einen oder anderen Erkrankung, der Ostitis deformans oder der auf der Osteomalacie mit Vorherrschen atrophischer Vorgänge. Irgend einen Anhaltspunkt für eine frühere Erkrankung oder hereditäre Belastung finden wir bei unserem Patienten nicht. Wir vernehmen nur, dass die Affection eingetreten ist mit dem Beginn einer neuen, die Unterextremitäten in bestimmter Weise und in hohem Grade anstrengenden Beschäftigung. Es ist von grosser Bedeutung, dass der Patient so ausgesprochene Plattfüsse, auch geringe Genua valga hat, Affectionen, welchen auch eine Weichheit der Knochen zu Grunde liegt, sei es, dass der Knochen stellenweise mangelhaft verkalkt (Spätrhachitis), oder dass dem Knochen Kalk entzogen wird (Osteomalacie). Bei Plattfuss und Genu valgum spielen in hohem Grade starke Belastungen der Unterextremitäten eine Rolle, wie man sie z. B. kennt bei den Bäckerlehrlingen für die Entstehung der Genua valga und bei Kellnern für die Pedes valgi. Vielleicht ist hier diese Coxa vara eine Käserkrankheit, d. h. eine Berufskrankheit analog der ersterwähnten. Die pathologisch-anatomische Untersuchung wird uns wahrscheinlich atrophische Vorgänge am Knochen zeigen, vielleicht auch mässige hypertrophische.

Therapie: Patient wünscht wieder bewegliche und normal gestellte Hüften. Die Stellung können wir durch Hüftgelenkresection sicher corrigiren. Dagegen ist es nicht selten, dass nach Resectionen steifer Gelenke wieder Recidiv der Steifigkeit eintritt, welchem nur durch sehr ausgedehnte Resection vorgebeugt werden kann. Zur Erzielung von Beweglichkeit brauchen wir ferner kräftige Muskeln. Da die Affection noch nicht lange dauert und die Muskeln nicht atrophisch sind, dürfen wir in dieser Beziehung das beste Resultat hoffen.

Soll die Operation ein- oder zweizeitig gemacht werden?

Die einzeitige Operation hat den Vortheil, dass Patient eine Stütze behält auf der einen Seite für die Uebung des operirten Beins und daher die Kraft rascher sich einstellt.

7. December Resectio coxae. Präparat (Beschreibung nach Dictat von Prof. Kocher). Chloroform-Aethernarkose.

Bei der Incision zur Resectio coxae zeigt die Musculatur normale Verhältnisse, erscheint ganz gut und kräftig entwickelt; ebenso die Fascien und Sehnen an ihren Ansätzen an der äusseren und inneren Fläche des Trochanter major und an dessen oberem Rande. In der eröffneten Gelenkkapsel zeigt sich wenig klare Synovia. Die Kapsel erscheint nicht auffällig verdickt, keine knotigen Einlagerungen irgend einer Art, keine Zottenbildung; nur in der Pfanne im Umfang des Ansatzes des Ligam. teres und am Halse am Ansatz der Kapsel ist sie etwas dunkelroth injicirt und geschwellt, wie man dies bei den Anfangsformen proliferirender Arthritiden zu sehen bekommt. Die Oberfläche dabei vollkommen glatt und glänzend, ohne knötchenförmige Einlagerungen. Nach Trennung der fest adhärirenden Sehnen- und Muskelansätze lässt sich durch Einwärtsrotation das Lig. teres verhältnissmässig leicht zerreissen, und

nun zeigt sich, dass der Kopf gegenüber dem Hals eine hochgradige Drehung erlitten hat, wie wenn man ihn gefasst und nach hinten heruntergebogen und zugleich nach rück- und auswärts vom Halse gedreht hätte. Dadurch bekommt seine Axe fast eine rechtwinklige Abweichung gegen die Trochantermasse, während der Hals mit der durch den Trochanter maj. gelegten Queraxe einen Winkel von etwa 30° bildet; er ist also auch schon rückwärts gebogen. Wenn man den Trochanter major nach aussen dreht, seine Aussenfläche lateralwärts kehrt, so sieht die Gelenkfläche des Kopfes fast direct nach hinten. Der Kopf ist gleichzeitig so weit abwärts gebogen, dass eine Horizontale durch die Spitze des Trochanter major 1 Cm. höher als seine oberste Wölbung steht. Auch der obere Umfang des Halses steht um circa 4 Cm. höher als letztere. Der obere Rand des Halses verläuft ziemlich horizontal in einer Strecke von etwa 3 Cm., und erst dann nimmt er die Biegung abwärts an. Von dieser Knickungsstelle aus der Horizontalen einwärts hat der Hals bis zum Knorpelrand des Kopfes noch einmal eine Länge von 3 Cm. Auf der Oberfläche des Halses sieht man sehr schön, wie die Fasern des Visceralblattes von Kapsel und Synovialis nach rück- und abwärts über die Vorderfläche des Schenkelhalses nach dem Kopf zu verlaufen.

Von unten gesehen sieht man nichts mehr vom Schenkelhals, weil derselbe von dem rück- und aufwärts gebogenen Kopf verdeckt ist. Der Knorpelrand des Kopfes berührt hier fast unmittelbar die Corticalis der Rückfläche des Schenkelhalses.

'Da wo das Lig. teres am Kopfe abgerissen ist, erscheint die Spongiosa fest, mit vielen Gefässöffnungen, bläulich-roth; von hier weg ist auf der höchsten Wölbung des Kopfes, sowie am unteren Umfang der Knorpel gerunzelt, in Falten gelegt, verdünnt, von etwas unregelmässiger Oberfläche, zum Theil bläulich, zum Theil röthlich imbibirt, und bei Druck kann man hier mit Leichtigkeit die darunter liegende Spongiosa eindrücken, wobei Blut aus der Spongiosafläche des Lig. teres zu Tage tritt.

Der Knorpel am medialen, oberen und lateralen Umfang des Kopfes, in einer Zone von 1 1/2 Cm. Breite nach dem Halse zu, ist noch ganz fest, von glatter Oberfläche, nirgends aufgefasert; gegen den verdünnten Knorpel ist er ziemlich scharf durch einen abgerundeten Wall abgegrenzt. Exostosen und Ekchondrosen umschriebener Art sind nirgends zu sehen.

Die Durchsägungsstelle durch den Hals und den Trochanter major 3 Cm. unter dem oberen Rand des Halses und 4 1/2 Cm. unter der Trochanterspitze zeigt eine stark gleichmässig geröthete, aber in keiner Weise erweichte Spongiosa, ohne irgend einen grösseren Markraum; nur die Vorderwand zeigt eine Corticalis von ziemlicher Stärke, etwa 1 1/2 Mm., die Hinterwand ist dünn, ebenso die Aussenwand.

Nach Heraussägen und -meisseln des beschriebenen Femurendes (Trochanter major und Caput et collum) wird die Blutung durch Torsion gestillt, die Wunde mit Salzwasser gespült, die Kapsel durch einige Knopfnähte geschlossen, dann zwei Drains eingelegt und die Wunde durch zwei tiefe Knopfnähte und eine fortlaufende Seidennaht geschlossen. Jodoformgazeverband. Sofort Heftpflasterextension mit 5 Kgrm. Zug.

Wenn wir uns erlauben, auf Grund der beiden geschilderten Beobachtungen ein Krankheitsbild aufzustellen, so geschieht dies deshalb, weil uns die Analogie des uns beschäftigenden Leidens mit dem Genu valgum und Pes valgus adolescentium ein vollständiges zu sein scheint, speciell mit denjenigen Formen, welche man als entzündliche zu beschreiben pflegt nach Lücke u. A.

Unsere beiden Patienten standen im 18. Lebensjahre und waren schlanke, etwas gracil gebaute, aber relativ grosse und gut entwickelte junge Männer. Sie standen also noch in der Periode lebhaften Wachsthums und zeigten weder hereditäre Belastung, noch hatten sie irgend eine Krankheit überstanden, welche einen Anhaltspunkt zur Erklärung ihres Leidens dargeboten hätte. Es war nichts von Tuberculose oder Syphilis oder acuten Infectionskrankheiten, keine Ernährungsstörungen, keine Rhachitis vorausgegangen. Im Gegentheil waren die beiden Patienten bis zum Auftreten ihres Hüftleidens vollständig gesund gewesen und boten zur Zeit ihrer Behandlung am übrigen Körper durchaus nichts Abnormes dar. Die Körperform und die Skeletentwicklung war vielmehr im Ganzen eine normale, ja sogar schöne zu nennen.

Wir haben im ersten Falle auf die specielle Art Landarbeit, welche der junge Mann zu verrichten hatte, nicht dieselbe Aufmerksamkeit gerichtet, wie im zweiten Falle. Der zweite Patient dagegen hat sich sein Leiden zugezogen, als er in eine Käserei eintrat. Als Käser hatte er aber, wie wir von Sachverständigen aufgeklärt worden sind, insofern eine Anstrengung ganz eigener Art zu verrichten, als er sehr schwere grosse und flache Milchbutten von der Milchkammer in die Küche zu tragen hatte, wo der Käse zubereitet wird. Diese flachen Butten sind nicht blos sehr schwer, sondern müssen so getragen werden, dass die Milch nicht verschüttet wird. Dabei drehen die Arbeiter die Füsse stark nach aussen, um nach den Seiten hin eine grössere Unterstützungsfläche zu gewinnen, und zugleich ist die Beschäftigung den Tag über mit anhaltendem Stehen verbunden.

Wenn nun bei wachsenden Knochen im Bereich der oberen Epiphyse des Femur ähnliche Veränderungen eintreten, wie sie von Mikulicz u. A. so eingehend beschrieben sind für die untere Epiphyse des Femur bei Genu valgum; wenn unter dem Einfluss gewisser Circulationsstörungen und stärkerer Wucherungen in der Epiphysenlinie der Knochen erweicht und seine Belastungsresistenz resp. Strebefestigkeit eine Einbusse erleidet, so werden nothwendiger Weise zwei Einflüsse für die Difformirung des Knochens sich geltend machen: einmal die Last des Körpers, welche auf den Femurkopf drückt und denselben in analoger Weise abwärts biegt, wie wir dies bei mangelhaft geheil-

ten Schenkelhalsfracturen zu sehen bekommen oder bei der Osteoporose alter Leute oder oft auch so exquisit als Begleiterscheinung der Arthritis deformans; der Kopf wird abwärts gebogen, bis sein oberer Umfang unter die Höhe der Trochanterspitze zu stehen kommt.

Fig. 1.

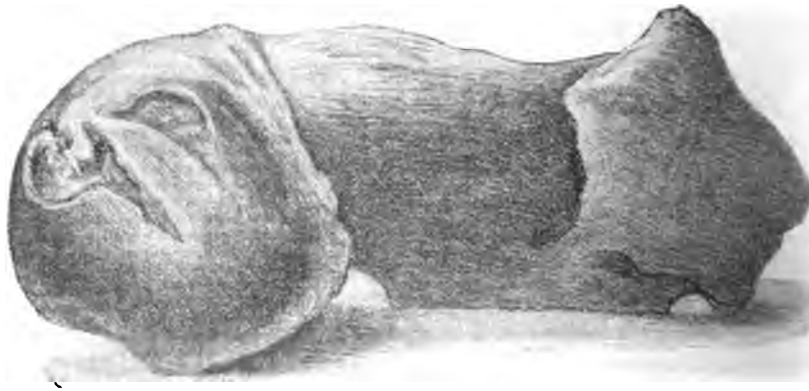

Resecirtes rechtes oberes Femurende von E. Jeanbourquin, Ansicht von hinten. Bei Vergleich mit Fig. 2 fällt die Ab- und Rückwärtsbiegung des Kopfes, die beträchtliche Verlängerung und Biegung des Schenkelhalses auf; der Trochanter ragt weniger hoch empor.

Fig. 2.

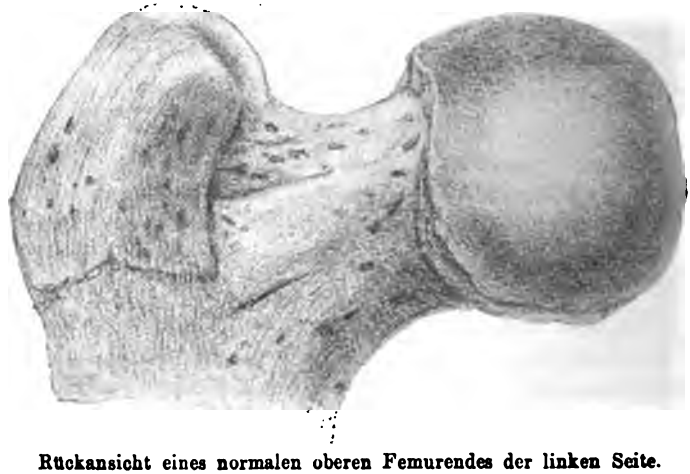

Rückansicht eines normalen oberen Femurendes der linken Seite.

Aber nicht blos abwärts wird die Körperlast den Schenkelkopf biegen, sondern zugleich rückwärts, und zwar deshalb, weil die Belastung in Extensions- und Auswärtsrotationsstellung des Schenkels

wirkt. In dieser Stellung bildet bei ermüdeten Muskeln das Ligamentum ilio-femorale durch seine passive Spannung an der Grenze der Extension oder bei leichter Hyperextension den Halt für die Beibehaltung der aufrechten Stellung im Hüftgelenk, indem die Schwerlinie

Fig. 3.

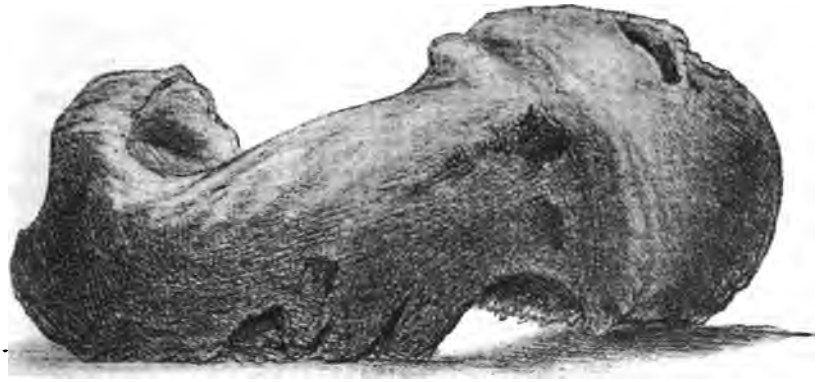

Resecirtes rechtes oberes Femurende von E. Jeanbourquin, Ansicht von vorn, bei welchem im Vergleich zu Fig. 4 die Verlängerung und doppelte Biegung nach hinten und unten am Schenkelhals deutlich zu Tage tritt. Auch die rotatorische Verbiegung des Schenkelhalses ist ersichtlich.

Fig. 4.

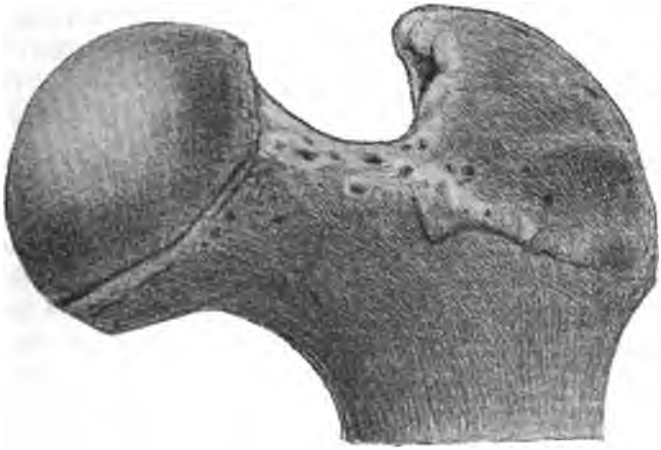

Vorderansicht eines normalen oberen Femurendes der linken Seite.

hinter den Drehpunkt und die frontale Axe im Hüftgelenk rückwärts verlegt wird. So steht das Individuum, ohne seine Muskeln wesentlich anstrengen zu müssen, gleichsam in passiver Extensionsstellung des Hüftgelenks.

Solange aber die Muskeln nicht ermüdet sind, trägt die forcirte Auswärtsrotation, welche das Individuum im Interesse einer breiteren Stütze für seinen Körper beim Tragen schwerer Lasten wählt, dazu bei, dass die hinteren Hüftgelenkmuskeln den Trochanter rückwärts ziehen und dem Schenkelhals eine rückwärts concave Biegung mittheilen.

Fig. 5.

Resecirtes rechtes oberes Femurende von G. Walther, Ansicht von hinten. Die Gelenkfläche des Kopfes schaut ganz rückwärts.

Fig. 6.

Dasselbe Präparat wie Fig. 5, von vorn gesehen. Man sieht besonders deutlich die sehr starke Abwärtsbiegung des Kopfes.

Zur Illustration dieser Verhältnisse geben wir die Zeichnungen und Photogramme unserer Fälle wieder, indem wir auf die ausführliche Beschreibung, namentlich des letzten Präparates bei Beobachtung 2, hinweisen. Die Abbildungen (vgl. Fig. 1—10) zeigen für den ersten Fall das charakteristische Bild der Vorder- (Fig. 3) und Hinteransicht (Fig. 1), verglichen mit einem normalen Femur (Fig. 2 u. 4), für den zweiten Fall das Bild der Vorder- (Fig. 6), Hinter- (Fig. 5), Ober- (Fig. 7) und Unterfläche (Fig. 8) des resecirten oberen Femurendes, sowie eines Frontalschnittes (Fig. 9). Der Trochanter ist in seiner Form unverändert, der Schenkelhals dagegen zeigt, von oben und von vorn betrachtet, eine erhebliche Verlängerung, zugleich mit convexer Biegung auf- sowohl, als vorwärts. Auf der Rück- und Unterfläche dagegen ist der Schenkelhals relativ oder absolut verkürzt.

Die Verlängerung des Halses, welche ein vermehrtes Wachsthum in der oberen Epiphysenlinie anzeigt, ist ganz besonders charak-

teristisch und entspricht völlig der nachgewiesenen Verlängerung des Condylus internus bei Genu valgum. Die Verlängerung beträgt bei unserem ersten Präparat

in directer Linie von der Basis des Trochanter major bis zum Knorpelrand des Kopfes gemessen 6,5 Cm. gegen 2,5 bei normalem Schenkelkopf;

vom oberen Rande der Linea intertrochanterica anterior zum Knorpelrand des Kopfes 7 Cm. gegen 4 des normalen Kopfes;

auf der Rückseite vom Rande des Trochanter major zum Knorpelrand 3,5 Cm. gegen 3 des normalen Kopfes.

Bei G. Walther sind die Differenzen obiger Längen vorn und hinten 7,5 gegen 2 Cm.

Ganz charakteristisch ist die Lage des Femurkopfes. Derselbe hat eine Stellung zum Halse, als ob man ihn gefasst und nach unten und rückwärts herabgebogen hätte. Er kehrt seine höchste Wölbung, statt wie normal nach auf- und vorwärts, vielmehr nach ab- und rückwärts, so sehr, dass dieselbe völlig rückwärts schaut, wenn man dem Trochanter die normale Stellung mit der Aussenfläche lateralwärts giebt.

Fig. 7.

Dasselbe Präparat von oben gesehen. An den spiralförmig gewundenen Kapsel-Periostfasern erkennt man die rotatorische Verbiegung des Schenkelhalses (und Kopfes) um seine Längsaxe im Sinne einer Hyperextension des Femur gegen den Kopf.

Fig. 8.

Dasselbe Präparat von unten gesehen. In diesem Bilde tritt die Rückwärtsbiegung des Kopfes (also im Sinne der Auswärtsrotation des Femur unterhalb) am augenfälligsten zu Tage.

Dabei muss ausdrücklich darauf aufmerksam gemacht werden, dass ausser der Verlängerung des Halses und Verbiegung desselben in dem geschilderten Sinne keine unregelmässige Difformität zu be-

merken ist, wie wir sie in so hochgradiger Weise bei der gewöhnlichen Arthritis und Ostitis deformans zu Gesicht bekommen. Hals und Kopf sind so wenig verdickt, wie die Trochanteren, vielmehr erscheint der stark verlängerte Hals der Verlängerung wegen sehr schlank in dem ersten unserer Fälle. Von Ekchondrosen am Rande des Gelenkknorpels, von Exostosen auf der anstossenden Knochenoberfläche ist gar nichts ersichtlich.

Die Visceralkapsel und das Periost sind nicht verdickt, zeigen nur in sehr schöner Weise durch den über die obere Halsfläche schräg rück- und dann abwärts ziehenden Verlauf ihrer Fasern die Drehung an, welche Hals und Kopf unter Einfluss der Belastung und der forcirten Auswärtsrotation erlitten haben.

Fig. 9.

Frontaler Längsschnitt durch das obere Femurende in zwei gegen einander geneigten Ebenen durchsägt (daher die verticale Kante am Kopfende des Halses). Man sieht deutlich, dass auf der Mitte des Kopfes in grosser Ausdehnung der Knorpel verdünnt ist, die Spongiosa darunter sehr locker und porös. Sehr schön ersichtlich ist, in welch hohem Maasse der Schenkelkopf gegen den Schenkel- oder Adam'schen Bogen verbogen ist. Letzterer erscheint sehr solide bis zur Epiphysenlinie und ist blos am obersten Ende etwas hakenförmig abwärts gebogen. Der Kopf ist ganz um denselben herum ab- und rückwärts gebogen. Die Partie des Schenkelsporns, welche die laterale Corticalis der Diaphyse zum oberen Umfang des Schenkelhalses fortsetzt, ist blos angedeutet, offenbar durch Dehnung verdünnt. Ferner erkennt man aus dem Photogramm die durch weissliche Farbe angedeutete Verdichtung des Spongiosagewebes am oberen Umfange des Schenkelhalses, wo die Verbiegung am stärksten ist. Sie reicht bis an die Epiphysenlinie heran.

Ganz gering sind auch die Veränderungen der Gelenkkapsel und der Synovialis: Wir treffen nichts von den zottigen Wucherungen an der Umschlagsstelle der Synovialis, nichts von den Knorpel- und Knocheneinlagerungen in die Kapsel, wie bei Arthritis deformans; ja die Kapsel zeigt nicht einmal eine erhebliche Verdickung, die Synovia ist klar, nur in geringem Grade vermehrt. Nur an einzelnen Stellen, so am Knorpelrand des Kopfes, am Ansatz des Ligamentum teres, ist die Synovialis etwas geschwellt, diffus dunkel geröthet, also stark hyperämisch, aber die Schwellung ist völlig glatt, gleichmässig und schickt nur dünne pannöse Ueberzüge mit feinen Gefässen eine kurze Strecke über den Knorpelrand herüber. Diese Veränderung trifft man allerdings bei gewissen Formen von Synovitis prolifera in den Anfangs-

stadien bei sehr früher Arthrotomie, wo daneben Veränderungen am Knorpel vorhanden sind, der Knochen aber noch intact ist.

Die Knorpelbedeckung des Femurendes zeigt allerdings Veränderungen, allein dieselben sind denjenigen, welche die deformirende Arthritis begleiten, nur theilweise analog: Der Knorpel ist nicht aufgefasert, sondern er ist stark verdünnt und gerunzelt, wie wenn der Knochen darunter geschwunden und eingesunken und dadurch die Knorpelkappe zu weit geworden wäre. Und wirklich lässt sich an diesen gerunzelten Stellen, wo der Knorpel bläulich durchscheinend und verdünnt ist, derselbe in den erweichten darunterliegenden Knochen hineindrücken. Die Veränderung am Knorpel ist am ausgesprochensten an denjenigen Stellen, welche vom Druck gegen die gegenüberliegende Gelenkfläche befreit sind. Bei der bestehenden Extension und forcirten Auswärtsrotation presst der Kopf hauptsächlich gegen den oberen und den vorderen Umfang an, und entsprechend findet sich auch eine Zone wohlerhaltenen Knorpels am oberen und am vorderen Umfang des Kopfes und am oberen Umfang der Pfanne.

Es ist demgemäss wohl sicherlich auf Grund von Experimenten und Erfahrungen bei chronischen Gelenkerkrankungen überhaupt die Veränderung am Knorpel zum Theil als eine secundäre anzusehen, wie sie jederzeit als Folge der Aufhebung der Knochenfunction, speciell der Aufhebung des Gegendrucks auf die Knorpelflächen in die Erscheinung tritt.

Es bleibt demgemäss zur Erklärung der Abnormität blos noch die Erkrankung des Knochens selber übrig, welche in erster Linie in Erweichung, in zweiter Linie in vermehrtem Längenwachsthum des Halses, wenigstens da, wo er von Druck entlastet ist, besteht.

Wie man aber diese Knochenerkrankung aufzufassen habe, das ist sehr schwierig zu entscheiden. Die sehr eingehenden und mustergültigen Untersuchungen von v. Recklinghausen[1]) und Ribbert[2]) haben bewiesen, dass zwischen juveniler und seniler Osteoporose, zwischen dieser und der Osteomalacie, ferner der Ostitis fibrosa und deformans vom histologischen und pathologischen Standpunkte aus sich blos graduelle Unterschiede aufstellen lassen, dass bei allen diesen Erkrankungen des Knochensystems neben Vorgängen der Entkalkung des fertigen Knochens, neben lacunärer Resorption und Zerklüftung, unter Auftreten von v. Recklinghausen's Gitterfiguren, sich auch hyperämische Vorgänge nachweisen lassen, welche zu Anbau von

1) Ueber Ostitis, Osteomalacie u. s. w. Festschrift für Virchow. Oct. 1891.

2) Pathologisch-anatomische Untersuchungen über Osteomalacie. Bibliotheca medica. 1893. G. Fischer, Cassel.

Knochensubstanz, zu Bildung von porösem Knochengewebe, Enostosen und Exostosen führen.

v. Recklinghausen ist geneigt, die Osteomalacie als atrophische resp. atrophirende Entzündung aufzufassen, wie die deformirende Ostitis als hypertrophirende oder hyperplastische Entzündung. Eine volle Klarheit in dieser Frage werden wir wohl erst von Beobachtungen und Experimenten zu erwarten haben, welche die Aetiologie und daher die Pathogenese der verschiedenen Formen von nicht infectiöser Ostitis und der osteomalacischen Vorgänge aufklären.

Für den Augenblick genügt es, darauf hinzuweisen, dass die Ueberanstrengung des Knochens, und zwar die einseitige, bei dem noch starken Wachsthum und daherigen Blutreichthum der betreffenden oberen Femurdiaphyse wohl geeignet ist, eine gesteigerte und gestörte Circulation mit ihren Folgen des vermehrten Abbaues und theilweise auch vermehrten Aufbaues des Knochens zu erklären.

Wir geben für unsere Fälle noch die Schilderung des makroskopischen Befundes des Knochendurchschnittes und der histologischen Verhältnisse, wie letztere uns von Professor Langhans gütigst zur Verfügung gestellt worden sind.

Bevor von ätiologischer Seite eine vollgültige Erklärung der uns beschäftigenden Affection gegeben ist, halten wir es für angemessen, dieselbe mit einem eigenen Namen zu charakterisiren, welcher wenigstens die Analogie mit verwandten Affectionen hervorhebt. Wir schlagen den Namen der Coxa vara, wie denjenigen des Pes varum und Genu varus vor. Denn die Streckstellung mit gleichzeitiger Auswärtsrotation — welche man am Fusse als Supination bezeichnet — und der geringe Grad von Adduction stellen völlig die dem Pes varus entsprechende Stellungsanomalie dar.

Dass sich diese Coxa vara von anderen Affectionen des Hüftgelenks unterscheiden lässt, haben wir dadurch bewiesen, dass wir in unserem letzten Falle die Diagnose völlig exact stellen konnten, und wir wollen deshalb kurz die Hauptpunkte des klinischen Bildes nochmals zusammenfassen, welche auch in Zukunft die Diagnose des Leidens ermöglichen dürften.

Das Leiden betrifft, wie das Genu valgum und der Pes planus, junge Individuen in der späteren Wachsthumsperiode, wo der Körper infolge Uebernahme ernster Beschäftigung auf einmal grösseren Anstrengungen ausgesetzt wird, namentlich eine dem Beruf entsprechende starke Belastung der Hüftgelenke durch Tragen von Lasten stattfindet. Es sind langgewachsene schlanke Individuen mit mässiger Muskelentwicklung und daheriger baldiger Muskelermüdung, welche befallen

werden. Ob gleichzeitige öftere Erkältungen, wie sie bei dem letzten unserer Fälle vom Patienten selber betont wurden, eine wesentliche Rolle spielen, bleibt dahingestellt.

Der Verlauf des Leidens ist ein sehr einfacher. Der Patient wird durch Schmerzen auf den Beginn der Affection aufmerksam gemacht. Die Schmerzen sind in den Anfangsstadien am stärksten, wo die falsche Stellung, also auch die Verbiegung der Knochen sich ausbildet, können aber mit völliger Ausbildung der Abnormität in den Hintergrund treten oder ganz verschwinden. Aehnliche Erfahrungen kann man mit dem Pes planus häufig machen. Die Schmerzen werden bei Anstrengung und Belastung stärker und lassen in der Regel — in den Anfangsstadien nicht immer — in der Ruhe nach. Die Schmerzen sind wesentlich in der Hüfte localisirt, strahlen aber auch in die Leiste und bis zum Knie aus und werden durch Witterungswechsel beeinflusst.

Ausser den Schmerzen ist den Patienten blos die zunehmende Steifigkeit und die Auswärtsrotation der Füsse auffällig. Die Steifigkeit macht sich hauptsächlich dadurch unbequem, dass die Flexion mehr und mehr behindert wird, so dass der Patient sich nicht mehr bücken und endlich nicht mehr gehörig sitzen kann. In dem einen unserer Fälle ging der Ausbildung der Coxae varae beiderseitige Plattfussbildung 3 Jahre voraus. In beiden Fällen wurde einige Wochen nach Ergriffensein der einen Hälfte auch die andere krank. Der Fortschritt ist ein rascher, so dass nach $^3/_4$ und 1 Jahr die Steifigkeit und daherige Functionsstörung bereits einen Grad erreicht hat, dass operative Hülfe vom Patienten verlangt wird.

Bei der Untersuchung der Patienten fällt in erster Linie der hinkende, besser der in ganz eigenthümlicher Weise watschelnde Gang auf. Der Patient hebt auf der Seite, wo er das Bein vorwärts setzen will, den Rumpf resp. das Becken, bringt das Bein in einem Bogen vorwärts und setzt es so ab, dass es vor das andere zu stehen kommt. Dies bedingt ein Hin- und Herwiegen des Körpers beim Gehen, welches sehr auffällig ist. Die Bewegung hängt ab von der Unmöglichkeit, das Bein im Hüftgelenk zu flectiren, und die mangelnde Abduction bedingt es, dass ein Bein resp. Knie vor das andere gesetzt wird beim Gehen, wie etwa bei spastischer Spinalparalyse, mit dem Unterschiede, dass bei letzterer Knie und Hüfte gebeugt sind (vgl. Fig. 10).

Im Liegen ist es hauptsächlich die hochgradige und forcirte Auswärtsrotation, welche auffällt, während sonst die Beine in vollkommener Streckung parallel neben einander liegen. Dazu kommt die hochgradige Bewegungsbeschränkung im Hüftgelenk. Ganz besonders ist es die Flexion, welche eine erhebliche Einbusse an Bewegungsbreite

erlitten hat, während die Streckung, ja ein gewisser Grad von Ueberstreckung, auch activ noch ausgeführt werden kann. Stark behindert ist auch die Abduction und die Einwärtsrotation, während die Adduction und Auswärtsrotation noch etwas vermehrt werden können.

Die Bewegungen werden activ ausgeführt ohne wesentliche Schmerzen, können aber allerdings durch Nachhülfe, also passiv, noch etwas weiter getrieben werden. Bei den activen und passiven Bewegungen und ebenso danach bei der Palpation des Gelenkes fällt es auf, wie wenig der Patient sich über Schmerzen beklagt. Wenn im ganzen Verlauf die Schmerzen so gering waren, dass der Patient nicht das Bett zu hüten brauchte oder nur ganz vorübergehend, so ist auch jetzt das Anpressen des Oberschenkels gegen die Pfanne von unten wie von aussen und die Palpation der Gelenkgegend kaum schmerzhaft, nur stark forcirte Bewegung erregt Schmerz, wie bei jedem steifen Gelenke.

Fig. 10.



Photogramm von G. Walther von vorn, um die hochgradige Auswärtsrotation und die Adductionsstellung des Schenkels zu zeigen, so dass beim Gehen das eine Knie vor das andere gesetzt werden muss. Der Pes planus ist deutlich.

Ganz charakteristisch ist das Ergebniss der directen Palpation, und zwar nach zwei Seiten hin; einmal in seinen rein negativen Resultaten: Man findet nirgends eine erhebliche Schwellung. Weder am Kopfe, noch am Halse, noch am Trochanter und ebensowenig im Bereich der Kapsel lassen sich circumscripte oder diffuse Schwellung wahrnehmen, wie solche bei fungösen und proliferirend-deformirenden Gelenkentzündungen so gewöhnlich sind. Allerdings ragt der Schenkelkopf deutlich etwas vor, aber lange nicht in dem Maasse, wie es der Auswärtsrotation entspricht. Vielmehr ist als hauptsächlicher positiver Anhaltspunkt bei der Palpation zu verzeichnen die

Stellung des Trochanter major. Derselbe ist nach oben gerückt, mehr oder weniger der Horizontalen durch die Spinae ant. superiores ilii nahegerückt, und ganz besonders ist er in der Weise nach hinten gedreht, dass er seine Aussenfläche statt lateral direct nach rückwärts richtet.

Diese charakteristische Stellungsanomalie des grossen Trochanter neben einem ziemlich negativen Befund der Palpation des Gelenks selber und bei einer Anamnese, welche von Trauma oder schwerer vorgängiger Erkrankung gar nichts nachweist, ist für die Diagnose auf Coxa vara adolescentium maassgebend.

Die Affection ist progressiv, solange nicht die Ursache beseitigt, d. h. den mechanischen Momenten volle Berücksichtigung zu Theil wird. Deshalb wäre es so höchst wünschenswerth, dass früh die Diagnose gestellt würde. Was soll alle antirheumatische Behandlung, Badecuren und Elektricität gegen das Leiden, solange man den Patienten die Beine in falscher Stellung weiter belasten lässt? Nur die sofortige Entlastung der Extremitäten durch Lagerung auf den Rücken bei Fixation der Füsse in aufrechter Stellung könnte bei rechtzeitiger Anwendung eine nicht operative Ausheilung ermöglichen.

Ist aber, wie in unseren Fällen, die Difformität des Knochens ausgebildet, wenn der Patient in Behandlung kommt, ist für die Weichtheile auf der Streckseite, Kapsel, Bänder, Sehnen und Muskeln eine nutritive Verkürzung eingetreten, so sind die mechanischen Bedingungen für die Bewegungen im Hüftgelenk trotz noch gut erhaltener Musculatur in einer Weise verändert, dass analog wie bei schlecht geheilten Gelenkfracturen die Bewegung hochgradig beschränkt oder aufgehoben bleibt.

Nur die Osteotomie oder Resection kann wahre Abhülfe schaffen. Wir haben bei der ausgesprochenen Steifigkeit in unseren Fällen von blosser Osteotomie abgesehen und die Resection des Hüftgelenks, erst auf der einen, dann auf der anderen Seite, ausgeführt, und zwar in der ergiebigen Weise, dass wir unterhalb des grossen Trochanter den Sägeschnitt angelegt haben, so dass der kleine Trochanter als medianwärts vorragender Fortsatz erhalten wird und in die Pfanne als neuer Kopf eingreift. Stets wurde der hintere Winkelschnitt nach dem in unserer Operationslehre beschriebenen Modus angewandt, weil derselbe den bequemsten und wenigst verletzenden Zugang giebt. In geeigneten Fällen wird man sich auch mit blos theilweiser Abtragung und Zurechtformung des Kopfes begnügen können.

Bezüglich unserer Resectionsresultate sind wir in der Lage, über den erst operirten Jeanbourquin nach seinem letzten Bericht folgende Angaben zu machen:

Der Arzt des Operirten, Dr. Fleury in Saignelégier, schreibt unterm 8. December 1893 Folgendes:

Das Allgemeinbefinden ist befriedigend, die Lungen bieten nichts Krankhaftes.

Die Operationsnarben sind schön, gar nicht empfindlich, ebensowenig die Gegend der beiden Hüftgelenke, auch wenn man auf dieselben einen starken Druck ausübt.

In aufrechter Stellung besteht eine leichte Biegung der Kniee, die zugleich in leichtem Grade eine Valgusstellung darbieten.

Die passiven Bewegungen sind frei und schmerzlos.

J. kann marschiren ohne jegliche Unterstützung von Krücken oder Stöcken, sogar während langer Zeit, ohne Schmerzen zu empfinden, nur leichte Ermüdung.

Dagegen hinkt J. bald auf der einen und anderen Seite und giebt als Erklärung des Hinkens eine Schwäche in den Unterschenkeln an, deren Musculatur dünn ist. Das Müdigkeitsgefühl betrifft hauptsächlich die Unterschenkel und den Quadricepsansatz am Femur. Seit der Operation hat J. keine weitere Behandlung gebraucht, als drei Badecuren.

NACHTRAG.

Nach Abschluss obiger Arbeit kam mir eine Notiz Lauenstein's zu Gesicht, aus welcher ich ersehe, dass schon Lauenstein und vor ihm Ernst Müller[1]) Verbiegungen des Schenkelhalses im Wachsthumsalter gesehen haben, welche sie auf Rhachitis zurückzuführen geneigt sind. Die Beobachtungen E. Müller's stammen aus der Klinik von P. Bruns. Es handelt sich um vier Fälle. Bei drei derselben liegt blos die klinische Beobachtung vor, bei einem ist die Beschreibung des Präparats hinzugefügt, welches durch Resectio coxae gewonnen worden ist. Seine Patienten stehen im 17.—19. Lebensjahre, und Müller hebt schon ganz richtig die Analogie mit dem Genu valgum adolescentium hervor. Wie Mikulicz für dieses die Bedeutung tardiver Rhachitis geltend gemacht habe, so sei auch für die Verbiegung des Schenkelhalses die Rhachitis die plausibelste Erklärung, obschon sich dieselbe nicht direct beweisen lasse.

Von dem Einflusse einer bestimmten Beschäftigung sagt Müller kein Wort, und doch steht für das Genu valgum fest, dass gewisse mechanische Momente das ausschlaggebende ätiologische Moment sind. Der Einfluss der Belastung infolge bestimmter Beschäftigung ist ja zu-

1) Beiträge zur klin. Chirurgie. Tübingen 1889.

nächst viel sicherer gestellt, als die Bedeutung der vermutheten Rhachitis tarda. Leider erfahren wir aus den Krankengeschichten aus der Brunsschen Klinik nicht einmal, welchen Beruf und Beschäftigung die von dem Leiden betroffenen Individuen darboten. Und doch scheint mir dieser Factor auch für die Hüfte maassgebend zu sein, nämlich übermässige Belastung in einer bestimmten Stellung, wie wir oben ausführlich zu begründen versucht haben.

Wir haben gerade jetzt wieder einen Fall von Coxa vara blos der linken Seite auf unsere Klinik aufgenommen, welcher uns über die Genese seines Leidens sehr bestimmten Aufschluss giebt. Auch er ist Käser, und zwar seit 2 Jahren, d. h. seit dem 14. Jahre. Er hat die schweren Käse zu tragen und auf beiden Seiten einzusalzen und stemmt sich bei dieser Arbeit hauptsächlich mit dem linken, stark auswärts gedrehten Beine gegen das Gewicht des schweren Käses. Ausserdem muss er täglich 1—1½ Stunden die Milch in dem gewaltigen Käsekessel umrühren. Da dieser bis auf den Boden geht, so muss er, um ganz nahe daran stehen zu können, die Füsse stark auswärts rotiren. Es ist bei ihm deshalb auch die hochgradige Auswärtsrotation neben ganz geringer Verkürzung (1—1½ Cm., und zwar nachdem er früher noch eine Oberschenkelfractur der linken Seite erlitten) das auffälligste Symptom neben hochgradiger Beschränkung der Einwärtsrotation, weniger der Abduction und Beugung. Extension frei. Leichtes Hinken, Schmerzen beim Gehen.

Der zweite Punkt, welcher es mir einigermaassen zweifelhaft macht, ob Müller dasselbe Leiden beschreibt, wie wir, ist der, dass blos von einer Verbiegung des Schenkelhalses und Kopfes abwärts und nicht rückwärts die Rede ist. In unseren Fällen war die Rückwärtsbiegung eine hochgradige, wie aus den beigegebenen Abbildungen hervorgeht. In der Abbildung, welche Müller liefert, ist nur von der Verbiegung des Schenkelhalses abwärts etwas zu sehen und von einer Rückwärtsbiegung desselben auch im Text nicht die Rede. Noch mehr. Müller betont wesentlich blos die Verbiegung des Schenkelhalses und hebt mit gesperrter Schrift hervor: „Der Winkel zwischen Schaft und Schenkelhals muss ein kleinerer geworden sein“ und sagt nachher: „Der Schenkelhals ist durch Druck von oben her nach abwärts gebogen“.

Bei unseren Fällen ist dagegen die Hauptverbiegung zwischen Kopf und Hals, so sehr, dass der Hals an seinem Kopfende einen Vorsprung bildet, von welchem der Kopf nach ab- und rückwärts steil abfällt. Hier ist also wirklich und wesentlich die zwischen Hals und Kopf verlaufende Epiphysenlinie Sitz der Verbiegung und nicht eine entfernt von dieser Linie befindliche Stelle zwischen Hals und Schaft.

Es ist klar, dass nur in unseren Fällen der Name der Coxa vara einen Sinn hat und nur nach unserer Schilderung der Einfluss forcirter Fixation in Streck- und Auswärtsrotation durch die Muskeln ins Licht gestellt wird, unter Zuhülfenahme der passiven Spannung des Ligamentum Bertini zur Verminderung der Anstrengung. Die Fixation des Gelenkes an der Grenze der Streckung und Auswärtsrotation durch passive Spannung des ausserordentlich resistenten Ligamentum iliofemorale ist mit der gleichzeitigen Belastung von oben die unmittelbare Ursache der Verbiegung des Schenkelkopfes gegen den Schenkelhals.

Dass zum Zustandekommen dieser Verbiegung eine relative Weichheit der Verbindungsstelle von Kopf und Hals von Nöthen ist, geht daraus hervor, dass nur wachsende Individuen betroffen werden. Wie weit aber einleitende pathologische Veränderungen im Spiele sind, ist sehr schwer zu sagen. Die ganze Veränderung, die die anatomisch-histologische Untersuchung ergiebt, könnte sehr wohl auch als Folgezustand aufgefasst werden. Der Befund in meinen Fällen ist demjenigen in den Müller'schen resp. Bruns'schen Fällen sehr analog. Nur machen wir auf eine Differenz von vornherein aufmerksam, nämlich die Verdünnung des Knorpels am unteren Umfang des Kopfes und die Erweichung der Spongiosa unter diesem verdünnten Knorpel, so dass letzterer mit dem Finger tief eingedrückt werden konnte in das blut- und saftreiche Epiphysengewebe. Es ist aber nicht zu vergessen, dass der untere Umfang des Kopfes bei unseren Fällen ausser Function gesetzt war. Müller fand die überknorpelte Gelenkfläche vollständig gesund. Denn darin ist noch ein ganz erheblicher Unterschied unserer Beobachtungen gegenüber denjenigen Müller's, dass die Function früher in ganz erheblichem Maasse beeinträchtigt war. Die Gelenke waren mehr oder weniger steif in Streck-Auswärtsrotationsstellung. Müller findet in seinen Fällen die Beugung wenig beschränkt, Rotation und Abduction mehr, im Ganzen eine gute Beweglichkeit, welche schwerere Veränderungen von vornherein ausschliesst. Wir meinen, auch die ausgesprochene Veränderung am Schenkelkopf könnte in unserem Falle als blosser Folgezustand aufgefasst werden. Dass es sich auch in unseren Fällen weder um Osteomyelitis, noch um Ostitis deformans handelt, ist wohl aus der Schilderung klar genug. Allein mit welchem Rechte man von Rhachitis, aber nicht von Osteomalacie sprechen will, das ist nun erst noch zu untersuchen.

Wir haben oben schon die makroskopischen Veränderungen zur Genüge hervorgehoben, wollen also hier nur den mikroskopischen Befund noch wiedergeben, welchen Professor Langhans uns mitzutheilen die Güte hatte.

Einfaches Mikroskop: Der Gelenkknorpel mit der daranliegenden Knochenschicht ist abgehoben. Spongiosa zeigt etwa 1 Cm. unter der Oberfläche normalen Bau, normal dichte Knochenbalken und Fettmark. Nach dem Knorpel hin werden die Balken dünner und spärlicher, ihre gegenseitige Entfernung grösser. In der 2—3 Mm. breiten Schicht, die direct unter dem Knorpel sich findet, haben die Balken nur etwa $^1/_3$—$^1/_5$ der Dicke der tieferen noch normalen Schicht. Sie sind dabei meist nur in Schräg- und Querschnitten getroffen, und manche der kleineren treten erst bei hundertfacher Vergrösserung deutlich hervor. Dabei ist auch das Mark geändert: nach der Oberfläche der Knochenbalken hin treten zwischen den Fettzellen Reihen von kleineren Zellen auf, 2—4 im Querdurchmesser einer Reihe; sie haben einen deutlich bläschenförmigen Kern, grösser als der Kern einkerniger Leukocyten, und körniges Protoplasma. Ihre Form ist polyedrisch, sie gleichen vollständig den Markzellen. Nach den erweichten Partien hin nehmen diese zellreichen Stränge an Breite zu, bedecken die Knochenbalken in ziemlich dicker Schicht, doch finden sich noch überall, auch in den obersten Schichten der Spongiosa, reichliche Fettzellen, welche etwa $^1/_2$—$^1/_3$ des Maschenraums einnehmen. An den Knochenbalken ist nicht zu erkennen, wie sie zerstört werden; ihre Oberfläche ist im Ganzen glatt, hie und da auch mit seichten Ausbuchtungen, von denen einige wenige auch an Howship'sche Lacunen erinnern, doch sieht man nirgends Riesenzellen. Nur kleine Zellen liegen den Knochen an, und es unterscheidet sich die nächste Schicht derselben in Grösse und Form durchaus nicht von den entfernter liegenden.

Die nicht entkalkten Knochenbälkchen der erweichten Partie, von dem Knochenmark befreit, zeigen glatte Flächen; in ammoniakalischem Carmin färbt sich nur an wenigen auf der einen Seite ein schmaler Saum von faserigem Gewebe. Nach viertelstündigem Einliegen in Alaun und bei Betrachten in Glycerin (Methode von v. Recklinghausen) sind die mit Gas gefüllten Knochenkörperchen und ihre Ausläufer sehr schön zu sehen, alle von gleicher Grösse und regelmässiger Anordnung; hie und da sieht man auch in der Mitte der Bälkchen sehr feine dunkle Striche, die vielleicht den v. Recklinghausen'schen Gittern entsprechen.

2. Weissliche Schicht in der Mitte des Kopfes. Hier zeigen die Knochenbalken keine Abnormität, keine kalklosen Randzonen bei Färbung mit Carmin, normale Knochenkörperchen und keine Andeutung von Gittern bei Behandlung mit Alaun. Das Mark hat auch hier zwischen den Fettzellen ein- und mehrfache Reihen von kleinen Markzellen, die nach den Knochenbalken hin zusammenfliessen.

3. Die compacte Zone enthält ebenfalls normales Knochengewebe mit Knochenkörperchen und Havers'schen Kanälen; keine kalklosen Randsäume; keine perforirenden Fasern; weder Osteoblasten noch Osteoklasten. Auffallend ist, dass an verschiedenen Stellen von 1, 2 und 3 kleine Knorpelinseln eingesprengt sind, durch die blaue Hämatoxylinfarbe sich scharf abhebend, mit grossen runden Zellen, von Knochen umgeben (vielleicht Zeichen von früherer Rhachitis).

Es geht aus diesem Befunde hervor, dass histologisch der Process sich nicht mit irgend einer Sicherheit bekannten Processen ein-

reihen lässt: Die Einsprengung von Knorpelinseln in unregelmässiger Weise, während an der betreffenden Stelle eine wirkliche knorpelige Epiphysenlinie nicht mehr zu sehen ist, spricht für eine Wachsthumsstörung, wie wir sie bei Rhachitis kennen. Aber das ist auch das Einzige. An wenigen Stellen treten die für Osteomalacie charakteristischen kalklosen Zonen und Streifen an der Oberfläche der Knochenbälkchen auf. Nehmen wir aber hinzu, dass von entzündlichen Veränderungen in Form von Leukocytenansammlung als Exsudat durchaus nichts nachweislich ist, obschon der Process noch völlig progressiv und floride ist, so können wir nicht daran denken, die Erkrankung der Ostitis anzureihen. Wenn wir im Gegentheil die makroskopisch leicht zu constatirende Hyperämie und Erweichung der Spongiosa des Kopfes und die Stellen feinporiger Verdichtung zusammenhalten mit der auch mikroskopisch nachweislichen Erweiterung der Markräume mit Hyperämie und grossem Reichthum an Markzellen neben Fettzellen bei Fehlen von Osteoblasten und Osteoklasten, so erscheinen die kalkfreien osteoiden Säume und die an v. Recklinghausen's Gitterfiguren erinnernden Zeichnungen in den Knochenbälkchen bedeutungsvoll genug, um eine jugendliche Osteomalacie anzunehmen. Denn Ribbert (l. c.) giebt für eine Anzahl von nicht puerperalen Osteomalacien völlig übereinstimmende Schilderungen über die Art der Resorption des Knochens, das Vorkommen von Apposition und die Einleitung des Processes mit Hyperämie und Erweiterung der Markräume, bei hie und da sehr zellreichem lymphoidem Knochenmark mit blos mässig zahlreichen Fettzellen.

Wie weit die Art der Ernährung bei dem Zustandekommen der juvenilen Osteomalacie eine Rolle spielt, wäre durch Versuche festzustellen. Jedenfalls spielt die Milch bei den jungen Käsern, wo wir die Krankheit so ausgeprägt gefunden haben, eine Hauptrolle. Die Milch ist nach dem Urtheil physiologischer Chemiker eine ungenügende Nahrung für sich bei Erwachsenen (wegen geringen Eisengehalts). Kommt dazu noch hauptsächlich Kartoffel- und vegetabilische Nahrung, so verarmt das Blut auch noch an Chlornatrium. Ob gestörte Verdauung, Milchsäurebildung mitwirken, ist zunächst auch nicht zu entscheiden.

XVIII.

Aus der chirurgischen Klinik in Marburg.

Zur Radicaloperation der Hernien.

Von

Dr. O. v. Büngner,
Privatdocenten der Chirurgie in Marburg.

Schon unzählige Male ist die Frage nach dem zweckmässigsten Verfahren bei der Radicaloperation der Hernien Gegenstand eingehender Erörterung gewesen, und zumal im letzten Decennium haben die Chirurgen sämmtlicher Culturnationen förmlich mit einander gewetteifert, diese Frage ihrer Lösung entgegenzuführen. Gleichwohl vermögen alle bisher bekannt gegebenen Vorschläge nicht nach jeder Richtung zu befriedigen. Das gilt besonders hinsichtlich des Cardinalpunktes der ganzen Frage: hinsichtlich der Endresultate.

Gerade die Thatsache, dass das ideale Ziel einer sicheren Radicalheilung der Brüche bislang noch nicht erreicht worden, oder dass — um mit Graser[1]) zu sprechen — der Name „Radicaloperation" auch heute noch mehr von der guten Absicht, als von dem Erfolge der Operation abgeleitet ist, veranlasst auch mich, zu dieser Frage Stellung zu nehmen und über ein Verfahren zu berichten, welches Herr Geheimrath Küster seit dem März 1884 bis jetzt mit bestem Erfolge geübt hat. Das Wesentliche dieses Verfahrens, welches das Hauptgewicht auf die hohe Ligatur des Bruchsackes, auf den sicheren Verschluss der Bruchpforte und auf eine exacte Wundnaht legt, und welches von Küster[2]) selbst auf dem XIII. und XV. Chirurgencongress, sowie von A. Wolff[3]) in seiner Inaugural-Dissertation bereits kurz besprochen worden ist, besteht in Folgendem:

1) Die Unterleibsbrüche. Verlag von J. F. Bergmann. Wiesbaden 1891.

2) Ueber die Anwendung versenkter Nähte, insbesondere bei plastischen Operationen. Verhandl. der Deutschen Gesellschaft für Chir. 1884. Bd. XIII. S. 62. — Beiträge zur Lehre von den Hernien. Ebenda 1886. Bd. XV. S. 291.

3) Die Radicaloperation der Unterleibsbrüche im Augustahospital zu Berlin. Inaug.-Dissert. Berlin 1889.

Nachdem die Bruchhüllen einschliesslich des Brucksackes in üblicher Weise durchtrennt sind, wird der Bruchinhalt reponirt, der Bruchsack gut isolirt, stark angezogen, möglichst hoch am Halse unterbunden, exstirpirt und der übernähte Stumpf versenkt. Darauf wird die Bruchpforte unter Leitung des Fingers durch tiefe, die ganze Dicke ihrer Pfeiler oder beiderseitigen Begrenzungen fassende Seiden- oder Silberdrahtnähte geschlossen und nach genauer Blutstillung die Wundfläche des Bruchbettes durch mehrreihige, etagenförmig von der Tiefe zur Oberfläche emporsteigende, dicht übereinanderliegende fortlaufende Catgutnähte exact und sorgsam vereinigt. Letztere sollen die sich gegenüberliegenden Wundpartien, d. h. die die Bruchumhüllung constituirenden Weichtheile, in so enge Berührung bringen, dass eine Blut-, bezw. Secretansammlung zwischen denselben unmöglich und, weil nirgends ein todter Raum verbleibt, die Application eines Drainrohrs überflüssig wird. Meist genügen, je nach der Grösse der Wunde, 3—5 Etagen versenkter Catgutnähte. Die Hautwunde wird durch eine fortlaufende Seidennaht geschlossen und mit Jodoformcollodium überpinselt.

Bei congenitalen Inguinalhernien wird mit Rücksicht auf die fächerförmige Ausbreitung der Elemente des Samenstranges in der Wand des Bruchsackes von einer Isolirung desselben Abstand genommen und, nach Zurückdrängung des Bruchinhaltes in die Bauchhöhle, sowie nach kräftigem Anziehen des Brucksackes, zunächst in der Gegend des inneren Leistenringes eine Matratzennaht angelegt. Sodann wird der Bruchsack von dieser bis zum Hoden herab unter Schonung des Vas deferens und seiner Gefässe durch innere Etagennähte geschlossen, d. h. die Naht nach dem Vorgange Czerny's[1]) zwischen dessen Platten angelegt, so zwar, dass durch Zusammennähen der letzteren über dem Hoden eine Tunica vaginalis propria gebildet wird. Es folgt der Verschluss der Bruchpforte über dem vernähten Bruchsackhalse durch Seidensuturen, der Nahtverschluss der übrigen Wunde durch Catgutetagen, der Haut durch eine fortlaufende Seidennaht. Ein Schorf aus Jodoformcollodium bildet auch hier den ganzen, gewiss denkbar einfachsten Verband.

Der Schwerpunkt des ganzen Verfahrens liegt sonach, wie nochmals hervorgehoben sein mag,

1. in der hohen Ligatur des Bruchsackes,
2. in dem zuverlässigen Verschluss der Bruchpforte,

---

1) Studien zur Radicalbehandlung der Hernien. Wiener med. Wochenschrift 1874. Nr. 21—24.

3. in der Genauigkeit der Wundnaht, welch' letztere, vollständige Asepsis vorausgesetzt, den ganzen Wundverlauf beeinflusst, während alle drei Factoren zusammengenommen ein günstiges Endresultat in Aussicht stellen.

Zur kritischen Beleuchtung der Technik des Verfahrens müssen an dieser Stelle einige Bemerkungen angefügt werden.

Was zunächst die hohe Ligatur des Bruchsackhalses (bezw. die hohe innere Naht desselben) betrifft, so könnte es Manchem zweifelhaft erscheinen, ob dieselbe in der That genügt, um die Verhältnisse so zu gestalten, dass an der inneren Bruchpforte keine trichterförmige Ausbuchtung zurückbleibt, in welche bei geeignetem Anlass von Neuem Eingeweide hineingetrieben werden könnten. So bemerkt Haidenthaller[1]), der in seiner vortrefflichen Abhandlung die einzelnen Methoden auf die Verhältnisse prüft, welche das Peritoneum nach der Radicaloperation darbietet, dass die hohe Ligatur des Bruchsackhalses ihren Zweck nur theilweise erreiche, weil die Ligatur das Peritoneum in radiär geordnete Falten ziehe und so ein Infundibulum bestehen bleibe. „Selbstverständlich" — so heisst es weiter — „können die radiär geordneten Falten, ebenso leicht als sie unter einander verkleben, auch wieder frei werden, und so wird eine, wenn auch ganz kleine Vorwölbung des Peritoneum entstehen. Wird die Ligatur allzu peripher angelegt, so wird die Ausstülpung eine um so grössere sein. Wird der Bruchsack am Halse unterbunden, aber nicht durchschnitten, so dass sich der centrale Theil nicht in die Bauchhöhle zurückziehen kann, so wird eine recidivirende Hernie überhaupt keinen neuen Bruchsack vor sich herzuschieben brauchen. Es bedarf nur der Lockerung der Ligatur, und die Verklebungen der radiären Falten werden kaum einem neuerlichen Vordrängen genügend Widerstand leisten."

Dass die Verhältnisse wirklich so liegen, wenn man die Ligatur allzu peripher anlegt oder den Bruchsack nicht unterhalb der Ligatur durchschneidet, wird Niemand bezweifeln. Nicht darum aber handelt es sich hier, sondern lediglich um die Frage, wie weit die hohe Ligatur des Bruchsackes bei gleichzeitiger Abtragung desselben ihrem Zweck genügt. Und in dieser Beziehung sind wir allerdings der Meinung, dass man bei richtiger Ausführung der Ligatur die Bildung eines Infundibulum vermeiden könne. Man muss nur, wie wir es thun und

1) Die Radicaloperationen der Hernien in der Klinik des Hofraths Prof. Dr. Billroth, 1877—1889. Archiv für klin. Chirurgie 1890. Bd. XL. S. 493.

wie Kocher[1]) es neuerdings in Uebereinstimmung mit Lucas-Championnière verlangt, den Bruchsack sorgfältig aus seinen accessorischen Hüllen bis auf die nackte Serosa isoliren und dadurch beweglich machen, ihn kräftig vorziehen, um das angrenzende Peritoneum zu spannen, soweit dasselbe sich verschieben lässt, und dann den so gebildeten Stiel an der Abzweigungsstelle vom Peritoneum mit einem dicken Seidenfaden umschnüren. Durchschneidet man jetzt den Bruchsack unterhalb der Ligatur, so zieht sich das Peritoneum vermöge seiner Elasticität von selbst in die Bauchhöhle zurück.

Von besonderem Interesse ist, dass Kocher an einem Präparat nachweisen konnte, was die hohe Unterbindung bei sorgfältiger Isolirung und Abtragung des Bruchsackes leistet. Er sagt darüber l. c. S. 4: „Es ist mit Unrecht bezweifelt worden, dass es gelinge, in dieser (der vorbezeichneten) Weise jede Andeutung eines Peritonealtrichters im Bereich der inneren Bruchpforte zu beseitigen. Wir sind in den Besitz eines Präparates gekommen, welches uns den Beweis geleistet hat, dass bei richtig ausgeführter Operation das Peritoneum glatt über die hintere Bruchpforte hinzieht, so sehr, dass wir die Stelle der Operation nach kurzer Zeit von der Peritonealhöhle her kaum mehr zu erkennen vermögen.“ Es handelte sich um das Präparat einer Crural- und Inguinalhernie, welches 3 Wochen nach der doppelseitig ausgeführten Radicaloperation gewonnen wurde, nachdem Patient an einem Lungeninfarct zu Grunde gegangen war. Das eben Gesagte gilt für beide Seiten, sowohl für die innere Oeffnung des Leistenkanals, als auch für den inneren Cruralring. Die auf die betreffende Beobachtung bezüglichen näheren Notizen, wie sie bei der Autopsie aufgezeichnet wurden, sind im Original wiedergegeben.

Auch wir haben gelegentlich zweier Obductionen die Beobachtung machen und de visu constatiren können, dass die regelrecht angelegte hohe Ligatur an der Eintrittsstelle der Hernie in die Bauchwand nicht nur einen kräftigen Widerstand schafft, sondern auch das Infundibulum zum Schwinden bringt. In beiden Fällen — bei je einem eingeklemmten Schenkel- und Leistenbruche, welche 2 Tage bezw. 4 Monate nach der Operation zur Section kamen (Fall 74 u. 77)[2]) — zog das Peritoneum ohne Einsenkung in seichten radiären Falten zur Ligaturstelle hin, welche jenseits des fest verschlossenen inneren Bruchringes lag, und der Verschluss an der umschnürten Stelle war so vollkommen, dass er selbst für eine feinste Sonde undurchgängig war.

1) Zur Radicalcur der Hernien. Corresp.-Blatt f. Schweiz. Aerzte 1892. Nr. 18.

2) Die Zahlen im Text beziehen sich auf die in den Krankengeschichten angeführten Fälle.

Nach alledem halten wir dafür, dass nicht die hohe Ligatur des Bruchsackhalses an sich, sondern nur die unzweckmässige Ausführung derselben die Bildung eines Peritonealtrichters verschuldet.

Die zweite Hauptbedingung radicaler Heilung ist ein zuverlässiger Verschluss der Bruchpforte.

Nach den Ergebnissen, zu welchen Anderegg[1]) auf Grund des Materials der Socin'schen Klinik kam, mochte es scheinen, als ob die Bruchpfortennaht unbeschadet des Erfolges unterbleiben könne, wofern nur an der inneren Bruchpforte ein glatter Peritonealüberzug hergestellt war. Neuere Erfahrungen haben uns indessen eines Anderen belehrt. Wir wissen heute, dass neben dem glatten Abschluss des Peritoneums auch der Art und Weise des Bruchpfortenverschlusses besondere Sorgfalt zugewendet werden muss, wenn anders ein Dauererfolg erzielt werden soll, und gerade das Bestreben, dieser Indication zu genügen, hat in neuerer Zeit eine Anzahl von Methoden gezeitigt, unter denen diejenigen Macewen's[2]) und Bassini's[3]) besonderen Anklang gefunden haben.

Macewen führt bekanntlich durch den isolirten, bis über den inneren Leistenring ringsum von der Bauchwand abgelösten Bruchsack zunächst am unteren Ende und dann in mehrmals wechselnder Richtung aufwärts einen dicken Catgutfaden und schnürt ihn so zu einem gefalteten Tampon zusammen, den er mittelst des Fadens durch den Leistenkanal hindurchzieht und gleichsam als innere Pelotte hinter dem inneren Leistenring befestigt. Darauf folgt der Verschluss des Leistenkanals in einer Weise, die Macewen „the restoration of the valved form of the inguinal canal" nennt, d. h. die Wände des Leistenkanals werden durch eine complicirte Doppelnaht zusammengezogen, welche die hintere Wand des Kanals gegen die vordere und gegen das Lig. Poupartii verzieht. Dadurch wird der Inguinalkanal in seiner ganzen Länge bis auf die Durchtrittsstelle des Samenstranges geschlossen. Bei congenitalen Hernien wird der Bruchsack parallel dem Samenstrange durch zwei Längsschnitte und oberhalb des Hodens durch einen Querschnitt getrennt, der untere Theil des Bruchsackes zu einer Tunica vaginalis propria geformt und nur der obere zur In-

1) Die Radicaloperation der Hernien. D. Zeitschrift f. Chir. Bd. XXIV. S. 207.

2) On the radical cure of oblique inguinal hernia by internal abdominal peritoneal pad, and the restoration of the valved form of the inguinal canal. Brit. med. Journ. No. 1406. p. 1265. Vgl. Lauenstein, Archiv für klin. Chirurgie. 1890. Bd. XL. S. 639.

3) Ueber die Behandlung des Leistenbruches. Archiv für klin. Chirurgie. 1890. Bd. XL. S. 429.

vagination und inneren Tamponade verwendet. In der Regel sollen die Patienten 4—6 Wochen das Bett hüten und nicht vor der 8. Woche arbeiten.

Anders Bassini. Dieser sucht das Hinderniss, welches der Samenstrang dem vollständigen Verschlusse des Leistenkanals entgegensetzt, in eigenartiger Weise zu beseitigen. Er spaltet den Leistenkanal, um den Samenstrang bis über den inneren Leistenring hinaus freilegen, den Bruchsack bequem isoliren, sowie hoch unterbinden und abtragen zu können. Nach Emporhebung des Samenstranges mit einem Haken wird der äussere Rand des M. rectus und die dreifache tiefere Schicht (Obliq. int., Transversus, Fascie) von der Aponeurose des M. obliq. ext. losgelöst und an den hinteren isolirten Rand des Lig. Poupartii angenäht. Erst auf diese Nahtlinie wird der Samenstrang zurückgelagert, und die Schnittränder der getrennten Fascie des M. obliq. ext. werden über ihm vernäht. Bassini bildet also einen schräg durch die Bauchwand verlaufenden Kanal mit vorderer und hinterer Wand, der zwar den Samenstrang hindurchgehen lässt, aber bei Wirkung der Bauchpresse sich ebenfalls klappenartig schliesst.

Unter weiteren Versuchen dieser Art erwähne ich desjenigen von Wölfler[1]), der soeben seine Erfahrungen in einer eingehenden Arbeit niedergelegt hat. Das Wesentlichste des Wölfler'schen, zum Theil dem Bassini'schen ähnlichen Verfahrens besteht in Folgendem: Durch Spaltung der Haut und sämmtlicher den Leistenkanal bildenden Schichten wird der ganze Leistenkanal freigelegt, der Bruchsackhals nach Eröffnung des nicht isolirten Bruchsackes durch die Czerny'sche Naht verschlossen und die Innenfläche des letzteren mit dem Thermokauter verschorft. Hierauf werden die medialen Schnittränder der durchtrennten Schichten der Bauchdecken und der M. rectus der entsprechenden Seite nach Spaltung seiner Scheide einzeln nach aussen gezogen und an das Poupart'sche Band, resp. die Fascie des M. obliq. ext. schichtweise angenäht, so dass nur ein kleiner Schlitz zum Durchtritt des Samenstranges übrig bleibt, und schliesslich die Schnittränder des M. obliq. ext. und der Haut wieder mit einander vereinigt.

In einer kleinen Reihe von Fällen schritt Wölfler ausserdem zu einer Dislocation des Samenstranges, indem er den Hoden von seinem Gubernaculum ablöste, ihn sammt dem Samenstrange hinter den M. rectus schob, um ihn dann aus einem Spalt zwischen beiden MM. rectis heraus und in sein Bett im Scrotum zurückzuleiten, doch ist der Autor

1) Zur Radicaloperation des freien Leistenbruches. Beiträge zur Chirurgie. Festschrift für Th. Billroth. Verlag von F. Enke in Stuttgart. 1892.

auf Grund weiterer Erfahrungen und unvorhergesehener Nachtheile von dieser Modification zurückgekommen (vgl. R. v. Frey, Zur Radicaloperation der Brüche. Mittheil. des Vereins der Aerzte in Steiermark. 1893. Nr. 4).

Das Wölfler'sche Verfahren gleicht demnach insofern demjenigen Bassini's, als sämmtliche Schichten des Leistenkanals mit dem Poupart'schen Bande und mit einander aufs Innigste vereinigt werden. Ein Unterschied beider Methoden besteht aber darin, dass Wölfler jede Schicht für sich an das Poupart'sche Band, bezw. an die Fascie des M. obliq. ext. annäht, während Bassini sämmtliche Schichten in eine gemeinsame Naht fasst. In der Anwendung dieser Muskelschichtnaht erblickt Wölfler den wesentlichsten Vorzug seiner Methode vor derjenigen Bassini's.

Die Erwägung, dass der im Bruchkanal zurückgelassene Samenstrang eine vollkommene Vereinigung des ersteren verhindere, veranlasste schliesslich Frank[1]), aus dem horizontalen Schambeinast eine Knochenrinne auszumeisseln und in diese den Samenstrang zu verlagern. Dadurch ward es ihm möglich, den Bruchkanal und die Leistenpfeiler mittelst einer bis zum Knochen herabreichenden Naht lückenlos zu verschliessen. Die vom Autor mitgetheilten 32 Krankengeschichten beweisen, dass aus dieser Verlagerung für den Samenstrang und den Hoden keine übeln Folgen entstehen.

Wir selbst sind der Meinung, dass die eben beschriebenen, mehr oder minder complicirten Maassnahmen zum sicheren Verschluss der Bruchpforte nicht erforderlich sind. Wir begnügen uns freilich auch nicht mit der Naht der äusseren Bruchpforte, sondern legen — wiederum wie Kocher (l. c.) — tiefgreifende Nähte durch den ganzen Leistenkanal hindurch, um denselben in seiner ganzen Länge, also nicht blos im Bereich des äusseren, sondern namentlich auch im Bereich des inneren Leistenringes zu verschliessen. Zu diesem Zweck werden unter Zurückdrängung des Samenstranges und unter Leitung des in den Leistenkanal eingeführten Fingers die Wände des letzteren erst auf der einen, dann auf der anderen Seite angehoben und in ganzer Dicke durchstochen, also breit in die Sutur hineingefasst. Erst wenn alle Nähte, von der Gegend des inneren Leistenringes angefangen, durchgelegt sind, werden dieselben geknüpft, theils weil sonst kein Raum bleiben würde, um auch die letzten Nähte unter Leitung des Fingers durchzuführen, theils weil man mit jeder vorher ange-

1) Ueber die Radicaloperation von Leistenhernien. Wiener med. Wochenschr. 1892. Nr. 29, sowie Wien, Verlag von J. Safar. 1893.

legten Naht die Bauchwand behufs Anlegung der folgenden ausgiebiger emporheben kann. Kocher nennt sein dem Küster'schen analoges Verfahren des Bruchpfortenverschlusses „Kanalnaht" und sagt: „Eine vollkommene Kanalnaht des Leistenkanals in ganzer Länge finden wir aber ausführbar, ohne dass derselbe aufgeschlitzt wird, und ohne dass der an Ort und Stelle bleibende Samenstrang ein Hinderniss bilden würde."

Als Nahtmaterial für den Bruchpfortenverschluss bedienen wir uns dicker Seidenfäden, weil diese, ohne durchzuschneiden, die Spannung leicht überwinden und die Pfeiler sicher aneinanderhalten. Dünne Seidenfäden und Catgutfäden eignen sich, wie schon Haidenthaller hervorhob, zur Naht der Bruchpforte nicht, erstere, weil sie leicht durchschneiden, und letztere, weil sie der Spannung nachgeben oder zu rasch der Resorption anheimfallen. Für besonders ungünstige Fälle (sehr weite Bruchpforten, dünne, schlaffe und nachgiebige Bauchdecken) könnte man Silberdraht wählen, wie wir es in zwei Fällen (Fall 49 und 55) mit bestem Erfolge gethan haben und wie es neuerdings von Schede[1]) empfohlen worden ist.

Das dritte Moment, welches unseres Erachtens zur Sicherung radicaler Heilung hinzukommen muss, und auf das wir gleichfalls grossen Werth legen, ist die exacte Etagennaht der Wunde.

Bekanntlich bietet die Flächennaht mittelst mehrerer etagenförmig über einander liegender Reihen versenkter Nähte gegenüber der einfachen tiefgreifenden Wundnaht überall da grosse Vortheile, wo umfangreiche Wundflächen vereinigt werden sollen. Deshalb werden auch hier die bei der Incision auseinandergewichenen, die Bruchumhüllung bildenden Weichtheile wieder nach der Mitte herangezogen, in ganzer Ausdehnung benutzt und über dem vernähten Bruchkanal in wallartiger Aneinanderlagerung zusammengenäht. Einer Taschenbildung in der Tiefe wird vorgebeugt und der Narbe durch eine möglichst grosse Flächenausdehnung in sagittaler Richtung erhöhte Festigkeit gegeben. Der Widerstand, den der Bruchpfortenverschluss bei Wirkung der Bauchpresse dem Anprall des Darmes entgegensetzen kann, ist damit ein bedeutenderer und der Gebrauch stark federnder Bruchbänder infolge dessen überflüssig geworden.

Betrachtet man mikroskopische Schnitte, welche aus einer in dieser Weise mit Etagennähten vereinigten, primär geheilten frischen Wunde stammen, so sieht man ausser einigen zwischen den Etagen liegenden

---

1) Ueber den Gebrauch der versenkten Drahtnaht bei Laparotomien und bei Unterleibsbrüchen. 1893.

hämorrhagischen Streifen die den gewöhnlichen histologischen Vorgängen bei der Heilung per primam zu Grunde liegenden Erscheinungen. Ich habe von den beiden oben erwähnten Sectionspräparaten (Fall 74 u. 77), nachdem die Gegend des Leisten-, bezw. Schenkelkanals aus der Leiche herausgeschnitten war, sodass das Verhalten des Peritoneum am inneren Bruchring, sowie die Operationsnarbe in der Haut an den Präparaten sichtbar waren, mikroskopische Uebersichtsschnitte durch die ganze Ausdehnung der Narbe und ihrer Umgebung hergestellt und dabei nicht nur den vollkommenen Verschluss des Bruchkanals, sondern auch die genaue Adaptation der Wundflächen im Bereich der etagenförmig vernähten äusseren Wunde aufs Deutlichste constatiren können. An dem Leistenbruchpräparat war ausserdem die feste Einlagerung des Vas deferens in den Bruchkanal und in die eng aneinanderliegenden zusammengenähten Bruchhüllen zu erkennen.

Die Hautwunde wird durch eine fortlaufende Seidennaht geschlossen und mit Jodoformcollodium überpinselt. Sollte die Collodiumdecke, welche jeden weiteren Verband entbehrlich macht, Risse bekommen, so bildet der inzwischen zu Stande gekommene Blutschorf einen sicheren Schutz gegen nachträgliche Infection. Gewöhnlich haftet der Collodiumschorf 10—14 Tage fest, worauf er abfällt, um bei ungestörtem Heilungsprocess eine per primam zu Stande gekommene Narbe zu hinterlassen.

Bis gegen das Ende des Jahres 1886 wurde den Operirten das beständige Tragen eines Bruchbandes verordnet, seitdem aber wurde es infolge der von verschiedenen Seiten ergangenen Warnungen unterlassen.

In dieser Weise wurden während der Zeit vom März 1884 bis zum December 1891 insgesammt

84 Patienten

behandelt, deren Krankengeschichten zunächst folgen mögen.

Uebersicht der operirten Hernien.[1])

1. *Seraphine Gumtau, 27 Jahre alt, aus Berlin, Wittwe, Mutter. Aufgenommen 31. März 1884. Entlassen 13. April 1884. — Hern. crural. incarc. dextra.* — Der vor 10 Jahren angeblich plötzlich entstandene Bruch, welcher trotz Bruchbandtragens immer wieder zum Vorschein kam und in letzter Zeit überhaupt nicht mehr vollständig zurück-

1) Die Fälle 1—70 entstammen, abgesehen von 5 in Küster's Privatklinik operirten, dem Augusta-Hospital zu Berlin, die übrigen, 71—84, der chirurgischen Universitätsklinik zu Marburg.

gedrängt werden konnte, hat sich seit gestern unter Grössenzunahme und Schmerzen eingeklemmt. In der Gegend des rechten Schenkelringes eine circa faustgrosse, stark gespannte Geschwulst. Repositionsversuche erfolglos. Deshalb am 1. April Herniotomie und Radicaloperation. Frischer Darm-, alter adhärenter Netzbruch. Nach Reposition der Darmschlingen wird das Netz abgelöst, ligirt und resecirt. Naht des Schenkelringes. Vierreihige Etagennaht der Wunde mit Catgut, einreihige Naht der Haut mit Seide. Keine Drainage. Jodoformcollodium. — Verlauf reactions- und fieberlos. Heilung per primam. Mit Bruchband entlassen. — Nachuntersuchung Ende Mai 1892: Auf der operirten Seite kein Recidiv, links ein kleiner Schenkelbruch. Narbe fest. Patientin trägt dauernd ein Bruchband. — Endresultat: Geheilt 8 Jahre 2 Monate.

2. *August Kühn, 43 Jahre alt, aus Berlin. Aufgenommen 9. Juli 1884. Entlassen 9. August 1884. — H. inguin. reponib. dextra, seit 10 Jahren bestehend, kindskopfgross.* — Am 10. Juli Radicaloperation. Der Bruchinhalt, Darm und Netz, wird reponirt, der Bruchsack isolirt, abgetragen und der unterbundene Stumpf übernäht und versenkt. Die Bruchpforte wird durch Seidennähte, die Wunde durch vielfache Catgut-Etagennähte, die Haut wiederum durch Seidennähte verschlossen. — Verlauf: Patient fiebert 3 Wochen unregelmässig, dabei Diarrhöen, blutiger Urin, Bronchialkatarrh, was auf Sublimatvergiftung bezogen wird. Reactionslose Heilung der Wunde. — Bericht Ende Mai 1892: Patient ist bis zu seinem im Juli 1888 an Nephritis mit consecutiver Herzaffection erfolgten Tode recidivfrei geblieben. Derselbe trug dauernd ein Bruchband. Narbe fest. Im Bereich der Operationsstelle keinerlei Beschwerden. — Endresultat: Geheilt 4 Jahre.

3. *Adelheid Voigt, 39 Jahre alt, aus Berlin. Aufgenommen 1. September 1884. Entlassen 19. September 1884. — H. crural. irrepon. dextra, vor Jahresfrist entstanden, circa hühnereigross.* — Am 2. September Radicaloperation. Adhärentes, zum Theil lipomatös entartetes Netz, welches, soweit möglich, gelöst und abgetragen wird; der im oberen Theil des Bruchsackes gelegene, wegen inniger Adhäsion am Bruchsackhalse nicht isolirbare Rest wird mit Catgut in die Pforte eingenäht. Mehrere Catgutetagen zum Verschluss der Wunde, Seidennaht der Haut. — Verlauf reactions- und fieberlos. Primäre Heilung. Mit Bruchband entlassen. — Nachuntersuchung Ende Mai 1892: Kein Recidiv, Narbe fest und massig, bei Anstrengungen keinerlei Beschwerden, Allgemeinbefinden gut. Patientin trägt ununterbrochen ein Bruchband. — Endresultat: Geheilt 7 Jahre 6 Monate.

4. *Karl Nölte, 6½ Jahre alt, aus Nauen. Aufgenommen 2. Februar 1885. Entlassen 22. Februar 1885. — H. inguin. congen. reponib. sinistra, faustgross, 8 Tage nach der Geburt zuerst bemerkt, seit einigen Monaten incoercibel geworden.* — Am 3. Februar Radicaloperation. Nach Reposition des aus Darm und Netz bestehenden Bruchinhaltes erweist es sich, dass der Bruchsack wegen inniger Verwachsung mit den Gebilden des Samenstranges nicht isolirt und infolgedessen auch nicht exstirpirt werden kann. Er wird deshalb unter sorgfältiger Vermeidung des Vas deferens und der zu demselben gehörigen Gefässe in vielfachen

Etagen und weit in die Bruchpforte hinein mit Catgut vernäht. Danach wird die Bruchpforte über dem vernähten Bruchsackhalse und schliesslich die äussere Wunde durch exacte Naht geschlossen. — Verlauf: In den ersten Tagen mässiges Fieber. Ein im Scrotum entstandener Bluterguss bildet sich nach Bleiwasserumschlägen und Hochlagerung schnell zurück. — Nachuntersuchung Ende Mai 1892: Kein Recidiv, Narbe fest, wölbt sich beim Husten nicht vor. Patient, der dauernd ein Bruchband trägt, kann jede Anstrengung ohne Beschwerden ertragen und erfreut sich eines vorzüglichen Allgemeinbefindens. — Endresultat: Geheilt 7 Jahre $3\frac{1}{2}$ Monate.

5. *Friedrich Ziegler, 61 Jahre alt, aus Berlin, Hausdiener. Aufgenommen 8. März 1885. Entlassen 21. März 1885. — H. crural. incarc. sin., gänseeigross, Haut über dem Bruch geröthet und etwas schmerzhaft.* — Patient hat den Bruch bereits 15 Jahre, trägt aber erst seit 3 Jahren ein Bruchband. In der Nacht vom 6. zum 7. März sprang er plötzlich auf, wobei der Bruch heraustrat und nicht mehr zurückgebracht werden konnte. Seitdem kein Stuhl, kein Abgang von Winden, mehrmaliges Erbrechen. Puls 62, kräftig, kein Collaps. Taxisversuche ohne und mit Chloroformnarkose erfolglos. — Am 8. März Herniotomie und Radicaloperation. Im Bruchsack neben einer reichlichen Menge sanguinolenten Bruchwassers eine 10 Cm. lange, blauroth gefärbte, aber durchweg spiegelnde Darmschlinge und ein ziemlich grosses Stück Netz. Reposition des Darmes nach multipler Einkerbung des Bruchsackhalses, Resection des vorliegenden Netzstückes und Versenkung des sorgfältig unterbundenen Netzstumpfes, Exstirpation des Bruchsackes unterhalb des vorgezogenen und möglichst hoch unterbundenen Bruchsackhalses, dessen übernähter Stumpf sich in die Bauchhöhle zurückzieht. Naht der Bruchpforte mit 6 Seidensuturen, mehrfache Catgutetagennaht der Wunde, Seidennaht der Hautränder. — Verlauf: Vollkommen primäre Heilung bei normaler Temperatur. Mit Bruchband entlassen. — Nachuntersuchung Ende Mai 1892: Kein Recidiv, Patient trägt beständig ein Bruchband. — Endresultat: Geheilt 7 Jahre 2 Monate.

6. *Robert Pillon, $2\frac{3}{4}$ Jahre alt, aus Moabit. Aufgenommen 18. Mai 1885. Gestorben 22. Mai 1885. — H. inguin. congen. incoercib. dextr. et sin.* — Die schon seit längerer Zeit bemerkten Hernien haben sich in den letzten Wochen rasch vergrössert, so dass jetzt rechts und links je faustgrosse Leistenbrüche vorliegen, welche zusammen sicherlich den dritten Theil der Gedärme enthalten. Die Hernien sind ohne Narkose nicht mehr vollständig reponirbar und können durch ein Doppelbruchband nicht zurückgehalten werden, der Penis ganz im Scrotum verschwunden, hochgradige Phimose. — Am 20. Mai Radicaloperation rechts. Nach Reposition des Darmes, der durch Druck auf die weite Bruchpforte zurückgehalten wird, wird der Bruchsack durch innere Etagennähte in ganzer Ausdehnung und insbesondere hoch hinauf bis zur Gegend des inneren Leistenringes geschlossen. Nahtverschluss der übrigen Wunde ebenfalls durch Catgutetagen, der Haut durch Seide. Jodoformcollodium. — Verlauf: Kein Fieber, keine Reaction von Seiten der Wunde, aber Schwellung des rechten Hodens und Bluterguss in das rechte

Scrotalfach. Harnentleerung normal. Unter rapider Abnahme der Kräfte erfolgt 48 Stunden nach der Operation der Exitus letalis. — Section: Tod ohne bekannte Ursache. Operationswunde verklebt.

7. *Friedrich Seltmann, 61 Jahre alt, Schmiedemeister aus Berlin. Aufgenommen 12. October 1885. Entlassen 27. October 1885. — H. ing. incarc. sin., doppeltfaustgross.* — Der seit 30 Jahren bestehende, bisher durch ein Bruchband zurückgehaltene Bruch trat vor 5 Tagen heraus, als Patient für kurze Zeit das Band abgelegt hatte, und konnte nicht mehr zurückgebracht werden. Vor 3 Tagen letzter Stuhlgang und letzter Abgang von Flatus. Seitdem mässige Schmerzen in der Bruchgegend und Erbrechen gallig-schleimiger Massen, aber keine Allgemeinerscheinungen. Taxis in Narkose ohne Erfolg. — Am 12. October Herniotomie und Radicaloperation in der üblichen, mehrfach geschilderten Weise, ebenso die Wundversorgung, nachdem der incarcerirte Darm befreit, reponirt und ein vorliegendes Stück Netz abgetragen worden ist. — Verlauf: In den ersten Tagen Fieber bis 39° C. bei reactionsloser Wunde. Vollkommene prima intentio. Am 4. Tage Stuhlgang. Wegen chronischer Myelitis der inneren Abtheilung des Augusta-Hospitals überwiesen. Patient erhält ein gut sitzendes Bruchband. — Endresultat: Patient ist bis zu seinem 4 Monate später, am 11. Februar 1886 an Myelitis erfolgten Tode recidivfrei geblieben.

8. *Auguste Lagenstein, 41 Jahre alt, Klempnermeistersfrau aus Nauen. Aufgenommen 9. December 1885. Entlassen 12. Januar 1886. — H. crural. incarc. sin., kindsfaustgross.* — Der seit Jahresfrist bestehende Bruch hat sich angeblich vor 8 Tagen eingeklemmt. Kein Stuhl, täglich Erbrechen. Wiederholte Repositionsversuche erfolglos. Deshalb am 10. December 1885 Herniotomie und Radicaloperation. Nach Freilegung und Eröffnung des Bruchsackes, aus welchem sich eine geringe Menge gelber, nicht riechender Flüssigkeit entleert, liegt eine kleine bläulichrothe Darmschlinge mit starkem Schnürring an der Bruchpforte vor. Reposition der vorgezogenen Schlinge, Abbindung und Excision des Bruchsackes, Verschluss der erweiterten Bruchpforte mit 3 Catgutsuturen. Etagennaht der Wunde. Jodoformcollodium. Der abgetragene Bruchsack zeigt zwei haselnussgrosse Divertikel. — Verlauf: Die Wunde heilt reactionslos. Kein Erbrechen mehr. Am übernächsten Tage Stuhl. Allgemeinbefinden vortrefflich. Entlassung mit Bruchband. — Endresultat: Patientin ist bis zu ihrem 1 Jahr 8 Monate später, im August 1887, unabhängig von dem früheren Bruchleiden erfolgten Tode recidivfrei geblieben; sie trug dauernd ihr Bruchband und konnte sich ohne Beschwerden an der Operationsstelle jeder Anstrengung unterwerfen. Die Narbe blieb fest und widerstandsfähig.

9. *Auguste Wilke, 76 Jahre alt, Wittwe, aus Berlin. Aufgenommen 21. December 1885. Entlassen 6. Januar 1886. — H. crural. incarc. dextra, hühnereigross.* — Der Bruch besteht seit dem 14. Lebensjahre. Bis vor wenigen Jahren trug Patientin ein Bruchband. Gestern Abend trat der Bruch beim Heben eines Wassereimers plötzlich heraus und war nicht zu reponiren. In der Nacht Erbrechen, aber Stuhl auf Klysma. Schmerzen an der Bruchstelle, Leib unempfindlich. — Am 22. De-

cember 1885 Herniotomie und Radicaloperation. Adhärentes Netz, Darm. Das Netz wird abgetragen, der doppelt ligirte Stumpf reponirt; Lösung und Reposition der gleichfalls adhärenten Darmschlingen, Exstirpation des Bruchsackes, Rücklagerung seines hoch unterbundenen und übernähten Stumpfes. Naht der Bruchpfortenpfeiler. Catgutetagennaht der Wunde. Jodoformcollodium. Eis. Opium. — Verlauf: Am Abend des folgenden Tages Temperatursteigerung bis 38,5° C. Heilung ohne Störung, feste Narbe, mit Bruchband entlassen. — Nachuntersuchung Ende Mai 1892: Kein Recidiv. Narbe fest und massig, wölbt sich bei Hustenstössen nicht vor. Patientin legte das Bruchband schon wenige Tage nach der Entlassung ab und hat es seither nicht mehr getragen. Keinerlei Beschwerden. Allgemeinbefinden trotz hohen Alters (82 Jahre) vortrefflich. — Endresultat: Geheilt 6 Jahre 5 Monate.

10. *Karoline Netzband, 50 Jahre alt, Arbeitersfrau, aus Nauen. Aufgenommen 22. December 1885. Entlassen 6. Januar 1886. — H. crural. incarc. dextra, hühnereigross.* — Der seit 22 Jahren vorhandene Bruch hat der Patientin wenig Beschwerden gemacht, da er nur selten austrat und dann leicht zurückzubringen war. Kein Bruchband. Seit gestern harte Geschwulst entsprechend der rechten Schenkelbruchpforte. Erbrechen. Taxisversuche erfolglos. — Deswegen sofort am 22. December 1885 Herniotomie und Radicaloperation. Abtragung eines Netzklumpens, Reposition der Darmschlingen nach Erweiterung der Bruchpforte, Excision des Bruchsackes, Vernähung der Bruchpfortenpfeiler, Etagennaht. Jodoformcollodium. Eis. Opium. — Verlauf: Wunde anfangs etwas geschwollen, aber nicht geröthet und unempfindlich. Allgemeinbefinden gut. Feste derbe Narbe. Regelmässiger Stuhl. Mit Bruchband geheilt entlassen. — Bericht Ende Mai 1892: Kein Recidiv und trotz schwerer Arbeit keine Beschwerden. Narbe nach wie vor fest und massig. Patientin trägt beständig ein Bruchband. — Endresultat: Geheilt 6 Jahre 4 Monate.

11. *Auguste Galke, 58 Jahre alt, Wittwe, aus Berlin. Aufgenommen 19. Januar 1886. Entlassen 24. Februar 1886. — H. crural. incarc. sin., faustgross.* — Patientin, die einmal geboren, leidet seit 15 Jahren an einem linksseitigen Schenkelbruch, der sich allmählich vergrössert und ihr öfters Beschwerden verursacht hat. Seit 9 Jahren trägt sie ein Bruchband. Vor 2 Tagen brach das Bruchband gelegentlich eines Spazierganges, und sofort stellten sich Erbrechen und Schmerzen ein, welche bis heute andauern. Nach mehrmaligen vergeblichen Repositionsversuchen am 19. Januar Herniotomie und Radicaloperation. Adhärentes, knollig verdicktes Netz und eine 12 Cm. lange, dunkelblauroth verfärbte, aber spiegelnde Darmschlinge, welch letztere sich durch die ziemlich weite Bruchpforte nach geringer Einkerbung leicht reponiren lässt. Auch die Adhäsionen des Netzes, welches in grosser Ausdehnung resecirt wird, lassen sich mühelos lösen. Dahingegen macht die Auslösung des Bruchsackes, der überall aufs Innigste mit dem Bruchbett verwachsen ist, erhebliche Schwierigkeiten und benöthigt die Unterbindung der mit ihm verlötheten Vena saphena. Sonst wird die Operation, wie üblich, vollendet. Etagennaht. Collodium. — Verlauf: Die Wunde heilt gut bis auf

die Hautränder, welche sich gangränös abstossen und dadurch die Vernarbung der Oberflächenwunde verzögern. Patientin wird mit Bruchband entlassen. — Nachuntersuchung Ende Mai 1892: Kein Recidiv. Vorzüglich feste Narbe, die sich selbst bei starken Hustenstössen nicht vorwölbt. Patientin trug einige Jahre nach der Operation ein Bruchband, um es dann für immer abzulegen. Keinerlei Beschwerden. Allgemeinbefinden sehr gut. — Endresultat: Geheilt 6 Jahre 4 Monate.

12. *August Krüger, 29 Jahre alt, Techniker, aus Spandau. Aufgenommen 28. Januar 1886. Entlassen 24. Februar 1886. — H. inguin. ext. incoercib. dextr., hühnereigross.* — Der seit etwa 8 Jahren vorhandene Bruch liess sich immer leicht reponiren, aber absolut nicht durch ein Band zurückhalten. — Am 29. Januar Radicaloperation in der üblichen Weise. Reposition einer fingerlangen Darmschlinge und eines kleinen Stückes Netz, welches am Bruchsack adhärent war, aber sich leicht von demselben lösen liess. Isolirung, Unterbindung und Abtragung des Bruchsackes. Verschluss der Bruchpforte, welche so weit ist, dass sie eben den Zeigefinger passiren lässt, mit 3 Seidennähten, 3fache Catgutetagennaht der Scrotalwunde. Seidennaht der Haut. Jodoformcollodium. — Verlauf: Reactionslos. Wunde im oberen Theil primär geheilt, im unteren oberflächlich auseinandergewichen, weil die fortlaufende Naht sich zu früh gelockert hat. Durch die Etagennaht hat sich ein so dickes Polster vor der Bruchpforte gebildet, dass Patient vorläufig noch kein Bruchband anlegen kann. Er wird mit Suspensorium entlassen und soll ein Bracherium appliciren, so bald er es ohne Beschwerden zu tragen vermag. — Nachuntersuchung Ende Mai 1892: Patient, der seit dem 3. Monat nach der Operation dauernd ein Bruchband getragen hat, ist recidivfrei geblieben. Er will dasselbe auch fernerhin tragen, weil die Narbe mit der Zeit weich und nachgiebig geworden ist, so dass sie sich beim Husten im oberen Theil ein wenig vorwölbt. — Endresultat: Geheilt 6 Jahre 4 Monate.

13. *Ernst Vorwerg, 63 Jahre alt, aus Moabit, früher Kellner, jetzt Gefängnissaufseher. Aufgenommen 10. Februar 1886. Entlassen 10. März 1886. — H. crural. incarc. dextra, wallnussgross.* — Der Bruch, dessen Alter unbekannt, hat sich vorgestern incarcerirt. Mässige Einklemmungserscheinungen. Nach vorsichtigem erfolglosem Taxisversuch in Narkose am 10. Februar Herniotomie und Radicaloperation. An der vorliegenden Darmschlinge, die tiefroth gefärbt ist, aber spiegelt, kommt nach Abfluss des blutig gefärbten Bruchwassers, entsprechend der Einschnürungsstelle in der Bruchpforte, ein 2 Cm. langer Serosariss zum Vorschein, der sofort übernäht wird. Abbindung und Exstirpation des Bruchsackes. Vernähung der Bruchpforte. Mehrfache Etagennaht der Wunde. Nahtverschluss der Hautränder. Collodium. — Verlauf: Geringes Fieber. Wegen eines Hämatoms, welches zu vereitern droht, Lösung mehrerer Nähte, Jodoformmull, Verband. Langsame Heilung per granulationem. — Nachuntersuchung Ende Mai 1892: Absolut normaler Befund, keine Spur eines Recidivs. Narbe fest, wölbt sich bei Wirkung der Bauchpresse nicht vor, obschon Patient infolge eines chronischen Bronchialkatarrhs viel hustet. Patient, der trotz seines Alters (69 Jahre)

jede Anstrengung mühelos erträgt, hat niemals ein Bruchband getragen. — Endresultat: Geheilt 6 Jahre 3 Monate.

14. *August Heinrich, 48 Jahre alt, Landmann aus Sellin. Aufgenommen 1. März 1886. Entlassen 16. März 1886. — H. crural. irrepon. sin., mannsfaustgross.* — Patient führt die Entstehung seines Bruches auf einen Bajonettstoss zurück, den er vor 28 Jahren zu seiner Militärdienstzeit erlitt und der die Gegend der linken Leiste traf. Bis vor 2 Jahren konnte der Bruch reponirt werden. Seitdem gelang die Reposition nicht mehr, die Geschwulst nahm stetig an Umfang zu, und es stellten sich öfters Stuhlverstopfung und Leibschneiden ein. Vor 14 Tagen traten plötzlich heftige Schmerzen im Leibe, Aufgetriebensein desselben, Stuhlverhaltung und Erbrechen ein, doch besserte sich der Zustand bald bei ärztlicher Behandlung. Immerhin wünscht Patient von seinem lästigen Leiden, welches in hohem Grade seine Arbeitsfähigkeit beeinträchtigt, befreit zu werden. — Da Repositionsversuche nichts fruchten, wird am 2. März in der mehrfach geschilderten Weise die Radicaloperation vorgenommen, wobei ein faustgrosses, knollig verändertes und an vielen Stellen des Bruchsackes strangförmig angewachsenes Netzconvolut gelöst, abgebunden und resecirt wird. — Verlauf: Heilung per primam. Dickes Polster durch die Etagennaht. Patient soll kein Bruchband tragen. — Bericht Ende Mai 1892: Kein Recidiv. Narbe widerstandsfähig, wölbt sich beim Husten nicht vor. Patient, der nie ein Bruchband getragen, giebt an, dass er selbst bei starken Anstrengungen (Reiten, Tanzen) keine Beschwerden spüre, und dass alle Belästigungen, welche sein Leiden ihm vor der Operation verursacht, dauernd und vollständig beseitigt seien. — Endresultat: Geheilt 6 Jahre 3 Monate.

15. *Louise Grothe, 51 Jahre alt, Restaurateursfrau, aus Berlin. Aufgenommen 18. April 1886. Entlassen 18. Mai 1886. — H. umbilicalis incarc., doppelfaustgross.* — Vor 9 Jahren entstand unter Erbrechen und Unbehagen im Unterleib ein apfelgrosser Tumor am Nabel, der bei der angestrengten Arbeit der Patientin immer grösser wurde. Seit 4 Tagen Einklemmungserscheinungen. Prall gespannte Geschwulst, bedeckende Haut schmutzigroth, druckempfindlich, Leib mässig aufgetrieben, öfteres Erbrechen, kein Stuhl, kein Abgang von Darmgasen. — Am 18. April Herniotomie und Radicaloperation. Nach Durchtrennung der verdünnten Haut präsentirt sich der mit derselben verwachsene Bruchsack. Nach Eröffnung desselben fällt Netz vor und entleert sich in beträchtlicher Menge blutiges Serum. Die Ablösung des am Bruchsack adhärenten Netzes macht grosse Schwierigkeiten. Unter demselben liegt eine fusslange, sehr hyperämische Dünndarmschlinge nebst einem Theil des Colon transvers. Abtragung des Netzes, Reposition des Netzstumpfes und der Därme. Etagennaht der Bruchpforte und der Wunde mit Catgut, der Haut mit Seide. — Verlauf: Heilung per primam. Nachträglich entsteht ein kleiner Abscess unter der Haut. Mit Küster'schem Nabelbruchbande entlassen. — Nachuntersuchung Ende Mai 1892: Patientin ist dauernd recidivfrei geblieben, trägt beständig ihr Bruchband, spürt auch bei Anstrengung keine Beschwerden und erfreut sich eines sehr guten Allgemeinbefindens. Die Narbe ist fest, etwas eingezogen und

wölbt sich beim Husten nicht vor. — Endresultat: Geheilt 6 Jahre 1 Monat.

16. *Albertine Rakow, 65 Jahre alt, Wittwe, aus Berlin. Aufgenommen 20. Mai 1886. Gestorben 20. Mai 1886. — H. crural. incarc. dextra, wallnussgross.* — Der Bruch soll vor 9 Tagen bei einer körperlichen Anstrengung zum ersten Mal herausgetreten sein, wobei er sich augenscheinlich sogleich eingeklemmt hat. Seit dieser Zeit kein Stuhlgang, keine Blähungen, anfangs Erbrechen des Mageninhalts, dann Kotherbrechen. — Sofort nach der Aufnahme am 20. Mai Herniotomie und Radicaloperation. Nach Eröffnung des wenig Flüssigkeit enthaltenden Bruchsackes findet sich zunächst eine gut aussehende Darmschlinge ohne sichtliche Einschnürung. Der sehr weite Schenkelring braucht nur eben leicht eingekerbt zu werden, um letztere reponiren zu können. Danach zeigt sich, dass ausserdem der ungemein lange Proc. vermiformis mit dem Bruchsack fest verlöthet ist. Derselbe wird nach Lösung der Verlöthungsstelle ebenfalls reponirt. Abschnürung und Excision des Bruchsacks. Naht des Schenkelringes mit Seide, der Wunde mit Catgutetagen. Collodium. — Verlauf: Nach 2 Stunden wird Patientin, welche sich mittlerweile erholt, noch einmal kothig erbrochen und Stuhlgang gehabt hat, plötzlich ohnmächtig, pulslos und verscheidet innerhalb 10 Minuten. — Todesursache laut Sectionsprotokoll: Vorgeschrittene braune Atrophie der Herzmusculatur.

17. *Otto Schönebeck, 29 Jahre alt, Kaufmann, aus Berlin. Aufgenommen 12. August 1886. Entlassen 29. August 1886. — H. inguin. irrepon. sin., faustgross,* vor 14 Jahren beim Heben einer schweren Last entstanden. Patient trug einige Zeit ein Bruchband, legte es aber dann wieder ab, weil der Bruch incoercibel geworden war und die Application des Bandes ihm Beschwerden machte. Seit einer Reihe von Monaten lässt sich der Bruch überhaupt nicht mehr zurückbringen. Am 13. August Radicaloperation in angegebener Weise, nachdem ein alter, am Halse und am Grunde des Bruchsacks adhärenter voluminöser Netzbruch gelöst, abgetragen und der übernähte Stumpf versenkt worden ist. — Verlauf: Heilung per primam. Bei der Entlassung vollständig feste Narbe, kein Vordrängen des Bruches. — Nachuntersuchung Ende Mai 1892: Kein Recidiv. An der Operationsstelle eine feste widerstandsfähige Narbe. Keine Beschwerden, keinerlei Störung des Allgemeinbefindens. Patient trug 4 Jahre nach der Operation ein Bruchband, dann legte er es ab. — Endresultat: Geheilt 5 Jahre 9 Monate.

18. *Robert J., 22 Jahre alt, Cand. med., aus Berlin. Aufgenommen 17. August 1886. Entlassen 2. September 1886. — H. inguinosuperficialis irrepon. sin.* — Im 2. Lebensjahre wurde in der linken Leistengegend eine kleine Geschwulst bemerkt: der infolge eines verspäteten Descensus aus dem Leistenring hervortretende Testikel. Mit dem 9. Lebensjahre wurde diese Geschwulst zuweilen grösser und schmerzhaft, und im Alter von 14 Jahren begann sie sich nach dem Scrotum hinunterzuziehen. Bei der Aufnahme des Patienten wird ein äusserer Leistenbruch nachgewiesen, welcher ganz oberflächlich dicht unter der Haut liegt und nur bis in den obersten Abschnitt des Scrotums herabreicht; derselbe

lässt sich durch Druck zwar verkleinern, aber nicht beseitigen. Das linke Scrotum ist leer; den Hoden fühlt man stark verkleinert lateralwärts von der Bruchpforte unterhalb des Poupart'schen Bandes in fixirter Lage. Die Bruchpforte, für zwei Finger durchgängig, entspricht in ihrer Lage dem äusseren Leistenring, geht aber gerade von vorn nach hinten durch die Bauchwand. — Am 18. August Radicaloperation. Nach Eröffnung des unmittelbar unter der Fascia superf. liegenden Bruchsacks trifft man auf ein massiges Netzstück, welches an verschiedenen Stellen des Bruchsackes angewachsen ist. Die Verwachsungen werden gelöst, das Netz wird vorgezogen, abgetragen, und der unterbundene Stumpf reponirt. Der in Ektopie gelagerte, etwa um die Hälfte verkleinerte Hoden wird entfernt — der Samenstrang verläuft an der unteren inneren Wand der Bruchpforte —, der Bruchsack freigemacht und vernäht, die Wunde durch Etagennähte geschlossen, die Naht mit Jodoformcollodium überpinselt. — Verlauf: Heilung ohne Zwischenfall, mit Bruchband entlassen. — Nachuntersuchung Ende Mai 1892, vom Patienten, der jetzt Arzt ist, persönlich vorgenommen: Kein Recidiv, Narbe fest und massig, wölbt sich beim Husten nicht vor. Laut Bericht hat Patient nur während der ersten 2 Monate nach der Operation ein Bruchband getragen. Er spürt bei Anstrengungen nicht die geringsten Beschwerden. — Endresultat: Geheilt 5 Jahre 8 Monate.

19. *Karoline Krüger, 48 Jahre alt, Wittwe, aus Berlin. Aufgenommen 12. December 1886. Entlassen 30. December 1886. — H. inguin. incarc. sin., wallnussgross.* — Der vor 22 Jahren bei schwerer Arbeit entstandene Bruch hat sich vorgestern bei einer erneuten körperlichen Anstrengung eingeklemmt. Trotz ruhiger Bettlage heftige Schmerzen in der linken Leistenbeuge, Erbrechen und Obstipation. Jedoch gehen Blähungen ungehindert ab, der Leib ist nicht aufgetrieben, der Puls gut. — Am 12. December Herniotomie und Radicaloperation. Reposition der vorliegenden, normal gefärbten Darmschlinge, welche keinen Schnürring zeigt, nach leichter Einkerbung des äusseren Leistenringes. Weitere Operation in typischer Weise. Etagennähte. Collodium. — Verlauf: Aseptische Heilung, dicker Narbenwall. Mit Bruchband entlassen. — Nachuntersuchung Ende Mai 1892: Kein Recidiv, doch ist die Narbe nur mässig fest und wölbt sich bei Hustenstössen ein wenig vor. Auch spürt Patientin bei anstrengender Beschäftigung an der Operationsstelle bisweilen Beschwerden. Sie trug 3 Jahre nach der Operation ihr Bracherium, legte dasselbe aber dann für die Dauer ab. — Endresultat: Geheilt 5 Jahre 5 Monate.

20. *Louise Schultz, 41 Jahre alt, Arbeitersfrau, aus Marienfelde bei Berlin. Aufgenommen 4. April 1887. Entlassen 20. April 1887. — H. crural. incarc. dextra, haselnussgross.* — Patientin hat den Bruch seit 3 Jahren. Vor 5 Tagen trat Stuhlverhaltung ein, vor 2 Tagen Erbrechen erst galliger, dann kothiger Massen. Vergebliche Taxisversuche. — Am 4. April Herniotomie und Radicaloperation in üblicher Weise. Eine kleine, nur wenig eingeschnürte Darmschlinge lässt sich nach Erweiterung des Bruchsackhalses leicht reponiren. — Verlauf: Heilung ohne Reaction. Ohne Bruchband entlassen. — Bericht Ende Mai

1892: Kein Recidiv. Feste widerstandsfähige Narbe. Patientin trägt kein Bruchband, erträgt, ohne je an ihr früheres Leiden erinnert zu werden, jede Anstrengung und erfreut sich eines vortrefflichen Allgemeinbefindens. — Endresultat: Geheilt 5 Jahre 2 Monate.

21. *Blanka Haase, 51 Jahre alt, ledig, aus Berlin. Aufgenommen 9. April 1887. Entlassen 30. April 1887. — H. crural. incarc. sin., wallnussgross.* — Patientin hat seit vielen Jahren einen linksseitigen Schenkelbruch, der durch ein Bruchband gut zurückgehalten wurde und ihr keine Beschwerden machte. Vorgestern Abend war derselbe nicht mehr zurückzubringen. Seitdem Verstopfung, welcher sich am nächsten Tage Erbrechen hinzugesellte. Wiederholte fruchtlose Taxisversuche. — Am 9. April Herniotomie und Radicaloperation. Erweiterung der Bruchpforte, Reposition einer kleinen, gut aussehenden Darmschlinge, Ligatur und Abtragung des mehrfächerigen Bruchsackes, Naht der Bruchpforte mit drei Seidennähten, Catgutetagennaht der Wundflächen, Hautseidennaht, Collodium. — Verlauf: Anstandslose Heilung. Ohne Bruchband entlassen. — Endresultat: Ueber dasselbe kann in diesem Falle leider nichts mitgetheilt werden, weil Patientin trotz eifriger Nachforschung nicht aufzufinden war.

22. *Marie Schelsky, 60 Jahre alt, Tischlersfrau, aus Berlin. Aufgenommen 24. Mai 1887. Entlassen 11. Juni 1887. — H. crural. incarc. sin., gänseeigross.* — Seit 25 Jahren bestehender Bruch, der durch ein Bracherium gut zurückgehalten wurde. In letzter Zeit hat Patientin das Band nur zeitweilig getragen. Seit heute Morgen ist der Bruch stark hervorgetreten und kann nicht mehr zurückgebracht werden. Heftige Incarcerationssymptome. 12maliges Erbrechen, Verhaltung der Darmgase. Vorsichtige Taxis in Narkose erfolglos. — Am 24. Mai Herniotomie und Radicaloperation. Nach Eröffnung des Bruchsackes quillt ein grosser Netzklumpen vor, der mit ersterem an mehreren Stellen verwachsen ist. Stumpfe Lösung der Adhäsionen, Abtragung des Netzes, Versenkung des umschnürten und übernähten Netzstumpfes, Unterbindung des vorgezogenen Bruchsackes am Halse, Exstirpation desselben unter der Ligatur, Verschluss der Bruchpforte mit zwei Seidennähten, dreifache Catgutetagennaht der Wundhöhle, Seidennaht der Haut, Jodoformcollodium. — Verlauf: Glatt und reactionslos. Feste derbe Narbe. Patientin soll kein Bruchband tragen. — Bericht Ende Mai 1892: Kein Recidiv, trägt jedoch wider die Verordnung beständig ein Bracherium. — Endresultat: Geheilt 5 Jahre.

23. *Karl Leuter, 47 Jahre alt, Former aus Berlin. Aufgenommen 1. Juni 1887. Entlassen 26. Juni 1887. — H. crural. incarc. dextra, hühnereigross.* — Seit 8 Jahren bestehender Bruch, der sich vor 2 Tagen incarcerirt hat. Seitdem Schmerzen an der Bruchstelle, vollständige Obstipation, mehrmaliges Erbrechen. Patient trug nie ein Bruchband. — Nach vergeblichen Taxisversuchen am 1. Juni Herniotomie und Radicaloperation. Hinter einem alten, mit dem Bruchsack verwachsenen Netzbruch eine wallnussgrosse, gut aussehende Darmschlinge. Erweiterung der Bruchpforte, Reposition der Darmschlinge und des unterbundenen Netzstumpfes, nachdem das vorliegende Netzstück vom Bruchsack gelöst und

resecirt worden ist. Exstirpation des Bruchsackes, Naht der Bruchpforte mit 5 Seidennähten, Etagennähte, Collodium. — Verlauf: Heilung per primam. Starke Durchfälle, die auf Opium und Tannin schwinden. Derbe Narbe. In der Gegend der Bruchpforte beim Husten kein Anschlag. Soll kein Bruchband tragen. — Nachuntersuchung Ende Mai 1892: Patient, der auch nach der Operation zu keiner Zeit ein Bruchband getragen hat, ist recidivfrei geblieben, fühlt auch bei Anstrengung keine Beschwerden und lobt sein vortreffliches Allgemeinbefinden. Narbe ausserordentlich fest und widerstandsfähig. — Endresultat: Geheilt 5 Jahre 1 Monat.

24. *Friedrich Amelung, 51 Jahre alt, Zimmermann aus Nauen. Aufgenommen 9. August 1887. Entlassen 29. August 1887. — H. crural. incarc. dextra, wallnussgross.* — Alter des Bruches unbekannt. Gestern infolge starken Hebens plötzlich heftiger Schmerz an der Bruchstelle und Einklemmung des Bruches. Kein Stuhl, kein Abgang von Winden, Kotherbrechen. Leib etwas aufgetrieben und druckempfindlich. Zunge belegt. Puls kräftig, 80. Repositionsversuche erfolglos. Ein gleichzeitig bestehender kleiner Leistenbruch auf der linken Seite lässt sich leicht zurückdrängen. — Am 9. August Herniotomie und Radicaloperation. Man trifft auf eine gut kirschgrosse, rothe, spiegelnde Darmschlinge, welche sich nach Erweiterung der sehr engen Bruchpforte mittelst Incision des Lig. Gimbernati etwas vorziehen lässt und, da die Schnürfurche noch nicht der Gangrän verdächtig erscheint, reponirt wird. Unterbindung und Abtragung des Bruchsackes, Verschluss der Bruchpforte mit 3 Seidennähten, der Wunde mit 3 Catgutetagen, der Haut mit Seide. — Verlauf: Heilung per primam, fester Verschluss der Bruchpforte, kein Anprall beim Hustenstoss. Ohne Bruchband entlassen. — Bericht Ende Mai 1892: Kein Recidiv. Narbe fest, giebt beim Husten nicht nach. Ein Bruchband wurde nach der Operation nie getragen. Patient hat selbst bei grösster körperlicher Anstrengung (z. B. beim Heben schwerer Lasten) an der Stelle des operirten Bruches keine Beschwerden. Gutes Allgemeinbefinden, vollständige Arbeitsfähigkeit. Der linksseitige Leistenbruch hat bald nach der Operation etwas an Umfang zugenommen und jetzt etwa die Grösse eines Taubeneies erreicht. — Endresultat: Geheilt 4 Jahre 9 Monate.

25. *Karl Krüger, 68 Jahre alt, Kurzwaarenhändler aus Moabit. Aufgenommen 22. August 1887. Gestorben 1. September 1887. — H. crural. incarc. sin., wallnussgross.* — Zu einem seit 20 Jahren bestehenden rechtsseitigen Leistenbruch trat vor 5 Monaten ein kleiner Schenkelbruch auf der linken Seite hinzu, der sich vor 4 Tagen einklemmte. Vollständige Obstipation, Erbrechen übelriechender, kothiger Massen. Rechte Leistenhernie reponibel, linke Schenkelhernie incarcerirt; Taxis ohne Erfolg. — Am 22. August Herniotomie und Radicaloperation. Reposition einer kleinen Darmschlinge nach Incision des Gimbernat'schen Bandes. Abschnürung des Bruchsackhalses, Abtragung des Bruchsackes. Naht der Bruchpforte mit 3 Seidensuturen, Etagennähte. Collodium. — Verlauf: Infolge einer 4 Cm langen und 1 Cm breiten Randgangrän der Haut langsame Heilung. Heftiger, fast ununterbrochener

Husten mit reichlichem Auswurf. Vollständiger Appetitmangel, Diarrhöen. Rapide Abnahme der Kräfte und Exitus letalis nach 9 Tagen unter den Erscheinungen der Erschöpfung. — Sectionsergebniss: Lungen- und Nierencarcinom. —

26. *Adolf Bontoux, 2 Jahre alt, Arbeiterssohn aus Reinickendorf. Aufgenommen 22. August 1887. Entlassen 28. September 1887. — H. inguin. (scrotal.) reponib. dextra, seit der Geburt bestehend, gänseeigross.* — Patient hat bisher kein Bruchband getragen. Das den Inhalt des Bruches ausmachende Convolut von Darmschlingen lässt sich zwar leicht reponiren, fällt aber ebenso schnell durch die daumenbreite Bruchpforte wieder vor. — Am 27. August Radicaloperation. Reposition der Darmschlingen. Nunmehr wird der Bruchsackhals ringsum, der Bruchsack selbst aber nur bis auf die hintere, mit Hoden und Samenstrang innig verwachsene Fläche abgelöst. Verschluss des Bruchsackhalses durch eine möglichst hoch oben angelegte quere fortlaufende Matratzennaht und durch unter dieser Quernaht liegende Flächennähte, welche die Wände desselben in innigen Contact bringen. Darauf wird der abgelöste Theil des Bruchsackes abgetragen und der Rest desselben um Samenstrang und Hoden herum mit Catgutetagen vernäht. Vier Seidennähte durch die Pfeiler der Bruchpforte, 3 Catgutreihen zur exacten Adaptation der Wundflächen, Hautseidennaht, Collodium. — Verlauf: Primäre Heilung, feste Narbe, welche gut zurückhält. Soll kein Bruchband tragen. — Nachuntersuchung Ende Mai 1892: Kein Recidiv. Feste Narbe. Gutes Allgemeinbefinden. Stets ohne Bruchband. — Endresultat: Geheilt 4 Jahre 8 Monate. —

27. *Heinrich Breitner, 55 Jahre alt, Schlosser im Feuerwerkslaboratorium zu Spandau. Aufgenommen 12. September 1887. Entlassen 15. October 1887. — H. inguin. sin., kindskopfgross,* seit 13 Jahren bestehend, durch ein Bruchband nicht zurückzuhalten. — Am 14. September Radicaloperation. Nach Reposition eines bedeutenden Convoluts von Darmschlingen und nach Resection eines grossen massigen Netzbruches wird die reichlich fünfmarkstückweite Bruchpforte durch zahlreiche Seidennähte geschlossen. Zum Verschluss der sehr tiefen Wunde sind 5 Etagennähte erforderlich. Seidennaht der Haut. Jodoformcollodium. — Verlauf: Reactionslos. Derbe Narbe. Ohne Bruchband entlassen. — Bericht Ende Mai 1892: Recidiv, 3 Monate p. oper. entstanden. Patient hat gleich nach seiner Entlassung wieder ein Bruchband angelegt. — Endresultat: Nicht geheilt (vergl. jedoch No. 55).

28. *August Schubert, 34 Jahre alt, Bureauvorsteher, aus Steglitz. Aufgenommen 20. September 1887. Entlassen 15. October 1887. — H. ing. irrepon. dextra congenita, faustgross.* — Patient hat nur vom 10. bis zum 20. Lebensjahre ein Bruchband getragen. Im letzten Jahre hat sich der Bruch vergrössert, war nicht mehr zurückzubringen und verursachte dem Patienten, namentlich beim Stuhlgang, wiederholt sehr heftige Schmerzen. — Am 21. September Radicaloperation. Reposition der Dünndarmschlingen, Resection eines grossen fettreichen Netzbruchs. Der atrophische Hoden wird mit dem Samenstrang excidirt. Drei Seidenknopfnähte durch die weite Bruchpforte, vierfache fortlaufende Cat-

gutetagennaht der Wunde, fortlaufende Seidennaht der Haut, Collodium. — Verlauf: Oberflächliche Randgangrän von geringer Ausdehnung. Feste, gut zurückhaltende Narbe. Ohne Bruchband entlassen. — Bericht Ende Mai 1892: Kein Recidiv. Narbe fest und massig. Auch bei Anstrengungen keine Beschwerden. Gutes Allgemeinbefinden. Patient hat seit der Operation kein Bruchband getragen, „da keine Veranlassung dazu vorlag". — Endresultat: Geheilt 4 Jahre 8 Monate.

29. *Eugen Schaun, 45 Jahre alt, Chemiker, aus Berlin. Aufgenommen 29. September 1887. Entlassen 23. November 1887. — H. ing. irrepon. dextra, kindskopfgross.* — Patient wurde 1865 bei der Stellung zum Militär dahin bedeutet, dass er eine rechtsseitige Inguinalhernie habe, was er bis dahin nicht wusste. Obschon der Bruch sich von da ab beständig vergrösserte, trug Patient kein Bruchband. Seit 1872 kann der Bruch nicht mehr zurückgebracht werden und verursacht dem Patienten, zumal bei schlechter Verdauung, mancherlei Beschwerden. — Am 30. September 1887 Radicaloperation. Nach Eröffnung des Bruchsacks zeigt sich als Bruchinhalt nahezu das ganze Netz, welches mit dem Bruchsack innig verwachsen ist, eine grosse Dünndarmschlinge, ungefähr der halbe Dickdarm und das Coecum. Nachdem die Verwachsungen des Netzes gelöst sind und ein Theil desselben abgetragen worden ist, gelingt die Reposition der Darmtheile erst nach Spaltung der Bruchpforte, da diese, obschon sehr weit, den Dickdarm nicht durchlässt. Exstirpation des Bruchsacks, Versenkung des hoch ligirten und übernähten Bruchsackstumpfes. Naht der Bruchpforte mit 7 Seidenknopfnähten. Sonstige Wundversorgung wie üblich. — Verlauf: Randgangrän im oberen Wundwinkel, wo eine kirschkerngrosse Oeffnung sich nur langsam durch Granulationen schliesst. Die Narbe hält den Bruch vollständig zurück. Kein Bruchband. — Bericht Ende Mai 1892: Hühnereigrosses Recidiv, 2 Monate nach der Operation bemerkt. — Endresultat: Nicht geheilt.

30. *August Meier, 28 Jahre alt, Dienstknecht, aus Rohrberg. Aufgenommen 27. October 1887. Entlassen 10. November 1887. — H. inguin. cong. dupl., links incoercibel, hühnereigross, rechts coercibel, taubeneigross, beide vor 8 Jahren durch Ueberheben entstanden.* Der linksseitige Bruch lässt sich seit 1/4 Jahr durch Bruchband nicht mehr zurückhalten. Immerhin trägt Patient mit Rücksicht auf sein beiderseitiges Bruchleiden bis heute ein Doppelbruchband. — Am 17. October Radicaloperation links. Das vorgefundene Netz wird reponirt, der Bruchsackhals durch Umstechung, der Bruchsack durch die innere Naht nach Czerny geschlossen, Etagennähte, Collodium. — Verlauf: Heilung per prim. Für die rechte Seite mit Bruchband entlassen. — Endresultat: Nicht festzustellen, weil Patient trotz vielfacher Anfragen und eifriger Bemühungen der Post nicht zu ermitteln ist.

31. *Albert Bruckmann, 31 Jahre alt, Kaufmann, aus Berlin. Aufgenommen 13. December 1887. Entlassen 11. Februar 1888. — H. inguin. irrepon. dextra, mannsfaustgross.* — Der Bruch, welchen sich Patient vor 12 Jahren durch Springen über einen Graben zuzog, hat sich seit den letzten 4 Jahren vergrössert und ist seitdem irreponibel geworden. — Am 13. December Radicaloperation. Der sehr dünne Bruch-

sack lässt sich nur mit Schwierigkeit vom Hoden ablösen, dessen Tun. vag. propr. eröffnet und durch Catgutnähte wieder geschlossen wird. Der Inhalt des Bruchsackes besteht lediglich aus massigem Netz, welches resecirt und dessen Stumpf versenkt wird. Abtragung des Bruchsacks, Verschluss der Bruchpforte, Catgutetagen-, Hautseidennaht, Collodium. — Verlauf: Das Scrotum wenige Tage nach der Operation blutig infiltrirt, Hoden und Samenstrang stark geschwollen und schmerzhaft. Patient fängt bei aseptischem Aussehen der Wunde an zu fiebern. Wegen bedrohlicher Erscheinungen (frequenter Puls, 120; Fieber, 39° C.) wird die Wunde am 5. Tage nach der Operation im unteren Theil bis in die Tiefe eröffnet, ohne dass die Ursache des Fiebers zu entdecken gewesen wäre. Tamponade mit Jodoformmull, Verband. Die Wunde granulirt rein, kommt aber nicht zur Heilung. Die Gegend um den Testikel bleibt geschwollen, infiltrirt, und nach 5 Wochen, in welcher Zeit der Zustand sich nicht wesentlich geändert hat, legt eine Incision in die Mitte der Infiltration den in toto der trockenen Nekrose verfallenen Hoden frei. Entfernung desselben mit nachfolgender Secundärnaht, worauf prompte Heilung erfolgt. Narbe hält gut zurück. Kein Bruchband. — Nachuntersuchung Ende Mai 1892: Kein Recidiv. Feste Narbe. Keine Beschwerden. Vortreffliches Allgemeinbefinden. Patient hat nach der Operation kein Bruchband getragen. — Endresultat: Geheilt 4 Jahre 5 Monate.

32. *Otto Rauch, 21 Jahre alt, Posamentier, aus Berlin. Aufgenommen 20. December 1887. Entlassen 13. Januar 1888. — H. inguino-superf. congen. dextra, reponibel, taubeneigross.* — Patient bemerkte schon als Knabe, dass der rechte Hoden nicht ins Scrotum hinabgestiegen, sondern im Leistenkanal liegen geblieben war. Erst vor 4 Jahren wurde er durch ein Gefühl ungewohnter Spannung in der Leistengegend und durch das Hervortreten einer kleinen Geschwulst hierselbst auch auf sein Bruchleiden aufmerksam. Seitdem trug er ein Bruchband, welches den Bruch gut zurückhielt. Da er indessen zur Marine will, möchte er sich seinen Bruch operiren lassen. — Am 21. December Radicaloperation. Unmittelbar unter der Haut und der Fasc. superf. kommt man auf den nach aussen vom äusseren Leistenring liegenden Bruchsack, welcher als enge Peritonealausstülpung der Bauchmusculatur aufruht. Nach Eröffnung desselben präsentirt sich neben dem in Ektopie am Grunde des Bruchsackes befindlichen atrophischen Hoden der fest mit dem Bruchsack verwachsene, an der lateralen Wand desselben verlaufende verdickte Samenstrang und eine kleine Darmschlinge, welche aus dem engen, die Bauchwand von hinten nach vorn durchsetzenden Leistenkanal nur eben hervorragt. Zurückschiebung der Darmschlinge, Ligatur des Bruchsackes mitsammt dem Samenstrange an der Bruchpforte, Abtragung beider, Uebernähung und Versenkung des Bruchsackstumpfes, Verschluss der Bruchpforte mit zwei Seidennähten, Catgutetagennaht der Wunde, Seidennaht der Haut. — Verlauf: Heilung per primam. Feste Narbe. Ohne Band entlassen. — Nachuntersuchung Ende Mai 1892: Patient, der nach der Operation kein Bruchband trug, ist recidivfrei geblieben. Er fühlt sich dauernd wohl und kann sich ohne Beschwerden jeder Anstrengung unterziehen. Die Narbe ist fest und widerstandsfähig. — Endresultat: Geheilt 4 Jahre 5 Monate.

33. *Wilhelm Bredow, 60 Jahre alt, Arbeiter, aus Nauen. Aufgenommen 1. Februar 1888. Entlassen 29. Februar 1888. — H. crural. incarc. sin., wallnussgross.* — Vor 4 Tagen spürte Patient, der bisher keinen Bruch hatte, beim Herabspringen von einer Pferdekrippe plötzlich heftige Schmerzen in der Gegend des linken Schenkelringes und wurde bei der Besichtigung derselben einer kleinen Geschwulst gewahr, welche sich nicht zurückdrängen liess und alsbald als eingeklemmte Hernie erkannt wurde. Vollständige Obstipation und Erbrechen erst von Magen-, dann von Darminhalt. — Am 1. Februar Herniotomie und Radicaloperation in üblicher Weise. Reposition einer mit Fibrin bedeckten und mit dem Bruchsack leicht verklebten Darmschlinge, nachdem die lockere Verlöthung stumpf gelöst worden ist. — Verlauf: Heilung per prim. Die Narbe bildet einen festen Verschluss der Bruchpforte. Kein Bruchband. — Bericht Ende Mai 1892: Kein Recidiv. Feste Narbe. Patient spürt bei Anstrengungen keine Beschwerden und ist dauernd ohne Bruchband geblieben. — Endresultat: Geheilt 4 Jahre 3 Monate.

34. *Henriette Haumann, 57 Jahre alt, Briefträgersfrau, aus Berlin. Aufgenommen 7. Mai 1888. Entlassen 5. Juni 1888. — H. crur. irrepon. sin., faustgross; reponib. dextra, kleiner.* — Beide Brüche bestehen bereits seit 20 Jahren, belästigten Patientin jedoch in keiner Weise, weshalb sie nichts gegen dieselben that. Erst seit einem Jahre haben sich neben Verdauungsstörungen ziehende Schmerzen im grösseren linksseitigen Bruche eingestellt, der sich von da ab auch nicht mehr zurückbringen liess. — Am 7. Mai Radicaloperation links. Ein gänseeigrosser, mit dem Bruchsack verwachsener Netzklumpen wird freigemacht und abgetragen. Sonst Operation und Wundversorgung wie gewöhnlich. — Verlauf: Es trat noch nach Heilung der Wunde eine Stichkanaleiterung ein, die ohne Oeffnung der Wunde feuchten Umschlägen wich. Feste Narbe. Mit Bruchband nur für die nicht operirte Seite entlassen. — Nachuntersuchung Ende Mai 1892: Dauernde Heilung, Narbe fest. Patientin hat auf der operirten Seite kein Bruchband getragen. Sie erträgt Anstrengungen ohne Beschwerden und erfreut sich eines vortrefflichen Allgemeinbefindens. — Endresultat: Geheilt 4 Jahre.

35. *Karl Depke, 21 Jahre alt, Bäcker, aus Berlin. Aufgenommen 2. Juni 1888. Entlassen 26. Juni 1888. — H. inguin. incarc. dextra, gänseeigross.* — Patient hat den Bruch von Kindheit an, hat auch von Jugend auf ein Bruchband getragen. Als er vor 3 Tagen das Band abnahm, trat der Bruch stärker hervor, wurde hart und konnte nicht mehr reponirt werden. Heftige Einklemmungserscheinungen. Vergebliche Taxisversuche. — Am 2. Juni Herniotomie und Radicaloperation. Nach Erweiterung der Bruchpforte und Reposition der prolabirten Dünndarmschlingen Operation und Wundversorgung in üblicher Weise. — Verlauf: In den ersten 2 Tagen aseptisches Wundfieber (Blutresorption). Keine Spur von Peritonitis oder Lungenerscheinungen. Darm durchgängig. Die Wunde heilt reactionslos. Am 15. Juni Exstirpation tuberculöser Halsdrüsen. Ohne Bruchband entlassen. — Bericht Ende Mai 1892: 3 Monate später Recidiv von nahezu derselben Grösse. Patient ist Phthisiker und hustet viel. Er hat unmittelbar nach der Operation

kein Bruchband getragen, aber nach Auftreten des Recidivs wieder ein solches angelegt. — Endresultat: Nicht geheilt.

36. *Emilie Schulze, 49 Jahre alt, Maurersfrau, aus Berlin. Aufgenommen 28. Juni 1888. Entlassen 16. Juli 1888. — H. ing. dextra. seit 5 Jahren bestehend, wallnussgross, cystisch.* — Am 29. Juni Radicaloperation. Ausschälung und Abtragung einer einem leeren Bruchsack aufsitzenden Cyste, Ligatur und Exstirpation des strangförmigen Bruchsackes. Etagennaht u. s. w. — Verlauf: Heilung per prim. Ohne Band entlassen. — Nachuntersuchung Ende Mai 1892: Kein Recidiv. Narbe widerstandsfähig. Patientin ist dauernd ohne Bruchband geblieben, spürt keinerlei Beschwerden, ist gesund und arbeitsfähig. — Endresultat: Geheilt 3 Jahre 11 Monate.

37. *Johanna Gaedeke, 49 Jahre alt, Wittwe, aus Freienwalde a. O. Aufgenommen 1. Juli 1888. Entlassen 25. Juli 1888. — H. crural. incarc. dextra, gänseeigross.* — Der Bruch trat Tags zuvor beim Pressen zum Stuhl hervor und klemmte sich sogleich ein. Seitdem kein Stuhlgang, keine Blähungen, Erbrechen und heftiges Leibweh. Taxisversuche in Narkose erfolglos. — Am 1. Juli Herniotomie und Radicaloperation. Nach Eröffnung des Bruchsackes präsentirt sich eine schwarzroth verfärbte Darmschlinge, welche nach Erweiterung der Bruchpforte und Besichtigung der Schnürfurchen reponirt wird. Ligatur und Abtragung des Bruchsackes, Naht der Bruchpforte mit Seide, der Wunde in mehreren Etagen mit Catgut, der Haut mit Seide. Jodoformcollodium. — Verlauf: Einige Tage mässiges Fieber — Abendtemperaturen bis 38,3°C. — und geringe Verzögerung des Heilungsprocesses infolge einer blutigen Verhaltung in der Tiefe. Heilung theilweise per secundam. Feste, gut zurückhaltende Narbe. Ohne Bruchband entlassen. — Bericht Ende Mai 1892: Kein Recidiv. Narbe fest. Allgemeinbefinden gut, auch bei Anstrengung keine Beschwerden. Patientin hat seit der Operation kein Bruchband getragen. — Endresultat: Geheilt 3 Jahre 10 Monate.

38. *Heinrich Tscharke, 39 Jahre alt, Arbeiter, aus Berlin. Aufgenommen 25. August 1888. Gestorben 30. August 1888. — H. inguin. incarc. dextra.* — Patient leidet seit 6 Jahren an einem rechtsseitigen Leistenbruch und trug deshalb ein Bruchband. Vor 3 Tagen zerbrach das Band, der Bruch trat bei schwerer Arbeit heraus und liess sich nicht mehr zurückbringen. Koth und Blähungen sollen zwar noch abgegangen sein, doch bestehen heftige Schmerzen im Unterleib und hartnäckiges Erbrechen. Verfallene Gesichtszüge, mässiger Meteorismus, frequenter Puls, Singultus. In der rechten Leistengegend eine längliche, prall gespannte, fluctuirende Geschwulst, die bis zum Hoden herabreicht. Von Taxisversuchen wird abgesehen, da solche schon ausserhalb des Spitals zweimal erfolglos vorgenommen waren. — Am 25. August Herniotomie und Radicaloperation. Narkose durch häufiges Erbrechen gestört. Nach Eröffnung des Bruchsackes und Abfluss des Bruchwassers zeigt sich ein grosser Theil des blutig sugillirten Netzes und eine gut aussehende spiegelnde Dünndarmschlinge. Das Netz wird abgetragen, der umschnürte und übernähte Stumpf versenkt, die Darmschlinge reponirt. Da bei der Isolirung des Bruchsackes irrthümlicher Weise der Samen-

strang durchtrennt wird, der vorn über den Bruchsack hinwegläuft, wird die Castration angeschlossen. Unterbindung des vorgezogenen Bruchsackes am Halse, Exstirpation desselben unter der Ligatur, Vernähung der Bruchpfortenpfeiler mit Seide, Wundversorgung in üblicher Weise. — Verlauf: Hohes Fieber (39,2°) bei aseptischem Aussehen der Wunde. Nach 5 Tagen Exitus letal. unter den Erscheinungen einer doppelseitigen Pneumonie. — Die Section ergiebt als Todesursache: Oedema pulmonum und Cor adiposum. Die Operationswunde war verklebt.

39. *Karl Drehkopf, 51 Jahre alt, Kassenbote, aus Berlin. Aufgenommen 19. September 1888. Entlassen 2. October 1888. — H. epigastr. reponib., haselnussgross,* seit einem Jahre bestehend. Klagen über Speichelfluss und über Erbrechen, welches sich kurze Zeit nach den Mahlzeiten einzustellen pflegt. Bruch 3 Finger breit über dem Nabel mit quer verlaufender Bruchpforte. — Am 19. September Radicaloperation. 5 Cm. langer Längsschnitt. Der Bruchsack, welchem ein subseröses Lipom anhaftet, wird nach doppelter Umschnürung abgetragen. Wundversorgung wie üblich. — Verlauf: Vollkommen aseptisch. — Endresultat: Bis zu dem 1 Jahr 2 Monate später, am 17. November 1889 an Influenza erfolgten Tode des Patienten kein Recidiv, Narbe fest, Allgemeinbefinden gut, keine Beschwerden.

40. *Karl Pinger, 65 Jahre alt, Kaufmann, aus Berlin. Aufgenommen 1. October 1888. Gestorben 1. October 1888. — H. inguin. incarc. sin., taubeneigross.* — Der seit vielen Jahren bestehende, sonst durch ein Bracherium zurückgehaltene Bruch hat sich vor 3 Tagen incarcerirt. Vollständige Obstipation, Erbrechen und heftige Schmerzen in der Gegend des Bruches. Patient wohlbeleibt, etwas cyanotisch, Puls weich. Taxis in Narkose ohne Erfolg, deshalb sofort am 1. October Herniotomie und Radicaloperation, welche nach Behebung der Incarceration und nach Reposition der vorliegenden, gut aussehenden Dünndarmschlinge in herkömmlicher Weise beendet wird. — Verlauf: 5½ Stunden post oper. exit. letal. unter den Erscheinungen der Herzschwäche. — Todesursache: Lungenödem infolge von schlaffem Herzen. In der Umgebung der Operationswunde keine Reactionserscheinungen; zwischen den Etagen etwas geronnenes Blut.

41. *Auguste Dallwitz, 62 Jahre alt, Wittwe, aus Berlin. Aufgenommen 29. November 1888. Entlassen 22. December 1888. H. crural. incarc. dextra, wallnussgross.* — Der Bruch besteht seit einigen Jahren, ohne der Patientin Beschwerden zu verursachen, weshalb sie kein Bruchband trug. Vor 3 Tagen spürte sie plötzlich lebhafte Schmerzen an der Stelle des Bruches und bemerkte dort eine harte Geschwulst; Incarcerationserscheinungen. Leib etwas aufgetrieben, aber nicht empfindlich. Repositionsversuche in Narkose erfolglos. — Am 29. November Herniotomie und Radicaloperation. Man trifft, nachdem etwas blutig tingirtes Bruchwasser abgeflossen ist, auf eine blauschwarz verfärbte, spiegelnde Dünndarmschlinge. Erweiterung der Bruchpforte und Reposition des Darmes nach Revision der Schnürfurchen. Vollendung der Operation in typischer Weise. Collodium. — Verlauf: Vollkommen glatt. Heilung per primam. Feste Narbe, auch bei Hustenstössen keine Spur

einer Vorwölbung. Ohne Bruchband entlassen. — Nachuntersuchung Ende Mai 1892: Kein Recidiv. Narbe fest und widerstandsfähig. Keinerlei Beschwerden. Allgemeinbefinden trotz hohen Alters vortrefflich. Patientin hat kein Bruchband getragen. — Endresultat: Geheilt 3 Jahre 6 Monate.

42. *Alfred Spruch, 1½ Jahre alt, Bauernsohn, aus Mückendorf bei Baruth (Mark). Aufgenommen 28. December 1888. Entlassen 22. Januar 1889. — H. inguin. congen. incoercib. sin.* — Der Bruch hat sich seit der Geburt stetig vergrössert und kann durch ein Band nicht mehr zurückgehalten werden. Leistenkanal für den kleinen Finger durchgängig. Die Eingeweide lassen sich zwar reponiren, fallen aber sofort wieder vor und treiben das Scrotum bis zu Faustgrösse auf. — Am 29. December Radicaloperation. Schnitt auf die Tun. vag. propr., Reposition des Darmes, der durch Druck auf die Bruchpforte zurückgehalten wird, und breite Spaltung des Bruchsackes. Ablösung der Tun. vag. propr. nach beiden Seiten bis zum Funic. spermaticus und theilweise Abtragung derselben. Verschluss des Bruchsackhalses durch Flächen-Catgutnaht und Aneinanderheftung der Bruchsackplatten durch Catgutetagennähte. Vernähung der Bruchpfortenpfeiler mit 3 starken Catgutsuturen, der übrigen Wunde mit Catgutetagen, der Haut mit Seide. Jodoformcollodium. — Verlauf: Glatt. An zwei Stellen hat die Hautnaht durchgeschnitten. Im Uebrigen besteht eine derbe Narbe, welche dem Anprall der Därme beim Schreien des Kindes erfolgreichen Widerstand leistet. Ohne Bruchband entlassen. — Nachuntersuchung Ende Mai 1892: Kein Recidiv. Narbe fest, wölbt sich beim Husten nicht vor. Das Kind, welches nach der Operation kein Bruchband trug, hat nie über irgend welche Beschwerden geklagt, es erfreut sich einer guten Gesundheit und hat sich normal entwickelt. — Endresultat: Geheilt 3 Jahre 7 Monate.

43. *Emilie Schrötter, 68 Jahre alt, Wittwe, aus Berlin. Aufgenommen 19. Januar 1889. Gestorben 26. Januar 1889. — H. crural. incarc. dextra, hühnereigross,* und *H. crural. irrepon. sin.. faustgross.* — Beide Brüche bestehen seit vielen Jahren und liessen sich schon lange nicht mehr zurückbringen. Seit 3 Tagen hat sich der rechtsseitige Schenkelbruch eingeklemmt. Auftreibung des Leibes, Kotherbrechen. — Am 16. Januar zunächst Herniotomie und Radicaloperation rechterseits. Hinter einem wallnussgrossen, mehrfach adhärenten Netzklumpen findet sich eine kleine, blaurothe, aber spiegelnde Dünndarmschlinge. Lösung der Adhäsionen, Ligatur, Abtragung und Versenkung des Netzes, Erweiterung der Bruchpforte und Reposition der Darmschlinge. Radicaloperation und Wundversorgung in üblicher Weise. — Darauf wird die Radicaloperation linkerseits angeschlossen. Es liegt ein annähernd faustgrosser, mit dem Bruchsackhalse verwachsener Netzklumpen vor, der einen kleinen Theil des Quercolon mit herausgezerrt hat. Nach Lösung der Adhäsionen wird das Netz unterbunden und abgetragen, der Stumpf übernäht und mit dem Darm reponirt. Die Radicaloperation wird mit Verwendung von Etagennähten in typischer Weise vollendet. Dauer der beiden Operationen circa ¾ Stunden. —

Verlauf: Athemnoth, kleiner Puls. Tod 2½ Stunden p. oper. im Collaps. — Anatomische Diagnose: Atrophia fusca cordis.

44. *Albert Frederich, 29 Jahre alt, Schiffer, aus Pritzerbe. Aufgenommen 1. April 1889. Entlassen 5. Mai 1889. — H. inguin. incarc. dextra, faustgross.* — Patient ist durch seinen Leistenbruch, der seit der Kindheit besteht und durch ein Band gut zurückgehalten wurde, bisher nicht belästigt worden. Erst wenige Stunden vor der Aufnahme stellten sich an der Bruchstelle Schmerzen ein, auch der Leib wurde empfindlich, und es erfolgte mehrmaliges Erbrechen. Bei der Taxis gelingt unter Gurren die Reposition des Darmes, es bleibt aber ein grosser Netzknollen zurück, der offenbar adhärent ist. Deshalb am 1. April Radicaloperation. Es präsentirt sich ein voluminöser Netzklumpen, welcher am Bruchsackhals und Bruchsackgrund adhärirt. Die Adhäsionen werden gelöst, das Netz unterbunden, abgetragen und reponirt. Bei der sehr schwierigen Ablösung des Samenstranges vom Bruchsack wird die Tun. vag. propr. eröffnet, aber sofort wieder vernäht. Die weitere Operation wird in gewöhnlicher Weise ausgeführt, indem die Bruchpforte mit Seide, die Wunde mittelst Catgutetagen und die Haut mit Seide vernäht wird. — Verlauf: Reactions- und fieberlos. Heilung per primam. Feste Narbe. Ohne Band entlassen. Bericht Ende Mai 1892: Kein Recidiv, obschon Patient als Schiffer andauernd schwere Arbeit zu verrichten hat, doch hat sich 2 Jahre später auf der linken Seite ein kleiner Leistenbruch eingestellt. Die Narbe ist widerstandsfähig, das Allgemeinbefinden des Patienten, der nach der Operation kein Bruchband mehr getragen hat, vortrefflich. — Endresultat: Geheilt 3 Jahre 2 Monate.

45. *Antonie Malinofska, 34 Jahre alt, Plätterin, aus Berlin. Aufgenommen 13. März 1889. Entlassen 4. April 1889. — H. crural. incarc. sin., gänseeigross.* — Patientin hat seit einigen Jahren einen linksseitigen Schenkelbruch, der ihr keine Beschwerden verursachte, weshalb sie kein Bruchband trug. Vor 2 Tagen trat derselbe ohne bekannte Veranlassung plötzlich heraus und klemmte sich ein. Heftige Schmerzen an der Bruchstelle, Auftreibung und Empfindlichkeit des Leibes, Erbrechen. Auf Taxisversuche giebt der Bruch nach, der Darm schlüpft unter Gurren zurück, es bleibt jedoch eine höckerige derbe Geschwulst zurück, welche für adhärentes Netz gehalten wird. Deshalb am 13. März Radicaloperation. Es zeigt sich, dass die höckerige Geschwulst durch schwartige Verdickungen des Bruchsackes vorgetäuscht wurde, welcher selbst ganz leer ist. Ligatur des Bruchsackhalses, Exstirpation des Bruchsackes, Radicaloperation in üblicher Weise, Jodoformcollodium. — Verlauf: Heilung ohne Zwischenfall per primam intentionem. Die Narbe hält gut zurück. Ohne Bruchband entlassen. — Nachuntersuchung Ende Mai 1892: Kein Recidiv. Narbe fest, beim Husten nicht hervortretend. Keine Beschwerden. Vollkommenes Wohlbefinden. Kein Bruchband. — Endresultat: Geheilt 3 Jahre 2 Monate.

46. *Benno Schütze, 48 Jahre alt, Arbeiter aus Reinickendorf. Aufgenommen 30. April 1889. Entlassen 18. Juni 1889. — H. inguino-superficial. reponib. dextra, hühnereigross,* mit Ektopie des Hodens, und H. inguin. reponib. sin., kleiner. — Patient hat seit der Geburt

auf der rechten Seite, wo der Hoden nicht ins Scrotum herabgetreten ist, einen Leistenbruch. Vor 16 Jahren incarcerirte sich derselbe, und Patient wurde herniotomirt. Vor 4 Jahren entwickelte sich dann ein Recidiv, und seit 1 Jahr ist auch links ein Bruch aufgetreten. Patient will sich einer Operation unterwerfen, weil das Tragen eines Doppelbruchbandes ihn belästigt. Die Untersuchung ergiebt, dass der rechte, stark atrophirte, auf Druck empfindliche Hoden unmittelbar unterhalb des äusseren Leistenringes liegt und sich um ein Geringes nach allen Richtungen verschieben lässt. Die rechte Scrotalhälfte ist leer. Beim Hustenstoss wölbt sich aus dem für den Zeigefinger durchgängigen rechten Leistenkanal eine Darmschlinge vor, welche sich neben dem ektopirten Hoden vorn unter der Haut ausbreitet. Nach ihrer Reposition, die sich leicht bewerkstelligen lässt, fühlt man direct hinter dem äusseren Leistenringe nach der Bauchhöhle zu eine Oeffnung, in die sich die Fingerkuppe einlegen lässt. Ueber dem Bruch besteht eine breite, schlaffe Operationsnarbe. Der linksseitige äussere Leistenbruch bietet nichts Besonderes. Der linke Leistenkanal ist für den Zeigefinger durchgängig, der linke Hoden normal am unteren Pole des Scrotum gelagert. — Am 2. Mai Radicaloperation rechterseits. Schnitt über der Narbe. Nach Durchtrennung der Haut kommt man direct auf den Bruchsack und nach unten von diesem auf den atrophischen, mit der Narbe verwachsenen Hoden, welcher von dem Bruchsack getrennt ist. Eröffnung des Bruchsackes, Reposition des Darmes, Ligatur des Bruchsackhalses und Exstirpation des Bruchsackes. Der atrophische Hoden wird unberührt gelassen. Schluss der Bruchpforte mit 4 Seidennähten, der Wunde mit fortlaufenden Catgutetagennähten, der Haut mit Seidennähten. Jodoformcollodium. (Die Verhältnisse werden so gedeutet, dass vor 16 Jahren eine H. inguino-superf. incarc. eröffnet und durch Eiterung verheilt wurde, und dass dann jetzt ein Recidiv entstanden ist, wobei der neue Bruchsack natürlich nur neben dem atrophischen, mit der Narbe verwachsenen Hoden Platz nehmen konnte.) — Verlauf: Es bildete sich infolge eines Nahtabscesses eine kleine Fistel aus, die sich aber rasch wieder schloss. Patient wurde mit einem Bruchband für den linken, nicht operirten Leistenbruch entlassen. — Bericht Ende Mai 1892: Kein Recidiv. Feste Narbe. Keine Beschwerden. Patient hat auf der operirten Seite kein Bruchband getragen, er fühlt sich vollkommen wohl und bedauert, dass er sich nicht auch seinen linken Leistenbruch gleich habe operiren lassen, zumal dieser trotz Bruchbandtragens mit der Zeit etwas angewachsen sei. — Endresultat: Geheilt 3 Jahre 1 Monat.

47. *August Bohn, 60 Jahre alt, Besitzer, aus Steinborn. Aufgenommen 24. Februar 1889. Entlassen 6. März 1889. — H. inguin. acquisita irreponib. sin., doppeltfaustgross.* — Patient leidet seit seiner Jugend an einem linksseitigen Leistenbruch, der durch ein Bruchband zurückgehalten wurde und ihn früher nicht belästigte. Vor 2 Monaten trat der Bruch heraus und konnte nicht mehr ganz zurückgebracht werden. Seitdem ist Patient bettlägerig, es bestehen ziemlich heftige Schmerzen, und der Stuhl ist retardirt, erfolgt nur auf Klysmen oder Abführmittel. Die grosse längliche Geschwulst in der linken Inguinalgegend fühlt sich

derb, leicht höckerig an und zeigt eine sanduhrförmige Einschnürung. Sie setzt sich nach oben in den Leistenkanal fort und reicht nach unten ins Scrotum herab, woselbst man, gegen sie abgegrenzt, am unteren Pol den normalen Testikel fühlt. Repositionsversuche ohne Erfolg. — Am 24. Februar Radicaloperation. Nach Eröffnung des Bruchsackes präsentirt sich ein faustgrosser Netzklumpen, welchem nach unten, durch die sanduhrförmige Einschnürung getrennt, ein zweiter, fast kindsfaustgrosser Netzknollen anhaftet. Das Netz wird in der Höhe des Bruchsackhalses unterbunden und abgetragen, der Stumpf übernäht und reponirt. Der Hoden liegt ausserhalb des Bruchsackes, doch lässt sich der Samenstrang nur mit Schwierigkeit vom Bruchsack isoliren. Letzterer wird unterbunden, abgetragen und die Operation nach Verschluss der Bruchpforte in üblicher Weise durch Etagennähte vollendet. Jodoformcollodium. — Verlauf: Temperatursteigerungen bis 39° C. bei völlig aseptischem Aussehen der Wunde, frequenter Puls, Aufgeregtheit, vorübergehendes Irresein. Patient springt in einem unbewachten Augenblick aus dem Fenster und zieht sich eine Fractur beider Malleolen des rechten Fusses zu. Gypsverband. Der psychische Zustand wird bald wieder normal, die Temperatur fällt ab. (Jodoformintoxication?) Wunde völlig aseptisch. Ohne Bruchband entlassen. — Bericht Ende Mai 1892: Die Heilung ist nur 2 Monate von Bestand geblieben, dann trat ein Recidiv ein, und Patient musste wieder ein Bruchband anlegen, das er seitdem beständig trägt. Die Narbe ist weich und nachgiebig und wölbt sich beim Husten vor. Es stellen sich an der Stelle des Bruches öfters Schmerzen ein, und auch das Allgemeinbefinden des Patienten lässt zu wünschen übrig. — Endresultat: Nicht geheilt.

48. *Friedrich Brass, 33 Jahre alt, Dr. phil., aus Berlin. Aufgenommen 1. März 1889. Entlassen 23. März 1889. — H. inguin. irrepon. dextra.* — Patient hat seit 15 Jahren einen rechtsseitigen Leistenbruch, trug aber kein Bruchband. In der letzten Zeit ist der Bruch grösser geworden und konnte nicht mehr ganz reponirt werden. Einklemmungserscheinungen haben nie bestanden. Repositionsversuche in Narkose erfolglos. — Deshalb am 2. März Radicaloperation. Der Bruchsack enthält ausschliesslich adhärentes Netz, welches nach doppelter Unterbindung abgetragen wird. Der übernähte Netzstumpf lässt sich erst nach weiter Schlitzung des Bruchsackhalses reponiren. Hohe Unterbindung, Isolirung und Abtragung des Bruchsackes. Vernähung der Bruchpfortenpfeiler, Etagennähte der Wunde, Hautnaht, Collodium. — Verlauf: Vollkommen glatt. Prima intentio. Die Narbe hält gut zurück. Ohne Band entlassen. — Nachuntersuchung Ende Mai 1892: Kein Recidiv. Narbe fest, wölbt sich beim Husten nicht vor. Patient, der nie ein Bruchband getragen hat, spürt keinerlei Beschwerden und fühlt sich vollkommen wohl. — Endresultat: Geheilt 3 Jahre 2 Monate.

49. *Christian Heise, 78 Jahre alt, Bauer, aus Lentzke. Aufgenommen 18. Mai 1889. Entlassen 5. Juli 1889. — H. ing. incarc. sin., doppeltfaustgross.* — Der seit vielen Jahren bestehende Bruch ist trotz Bruchbandtragens allmählich grösser geworden und lässt sich seit 1 Jahr nicht mehr ganz reponiren. Seit 8 Tagen unvollständige Einklemmung: Appetitlosigkeit,

locale Schmerzhaftigkeit, mehrmaliges Erbrechen, kein Stuhlgang, aber freier Abgang der Darmgase. Leib etwas aufgetrieben, nicht empfindlich. Application einer Eisblase, mehrmalige Taxisversuche ohne Erfolg. — Am 20. Mai Herniotomie und Radicaloperation. Nach Spaltung des Bruchsackes zeigt sich im oberen Theil desselben eine geröthete Dünndarmschlinge, deren Schenkel durch kurze fibröse Stränge mit einander verwachsen sind; dieselbe wird en masse reponirt. Der grösste Theil des Bruchinhalts besteht aus Dickdarm, und zwar aus dem ganzen Colon transversum, dessen Reposition keine Schwierigkeiten macht, und aus einem circa 15 Cm. langen Stück des Colon ascendens, welches mit dem unteren Theil des Bruchsackes breit verwachsen ist. Der Bruchsack stellt das gewanderte Peritoneum dar. Mit einiger Mühe lässt sich auch dieser letzte Theil des Bruchinhalts mitsammt dem Bruchsack durch den Leistenring zurückbringen; erst dann wird die Bruchsackwunde durch fortlaufende Catgutnaht geschlossen. Verschluss der weitklaffenden Bruchpforte durch sechs Seidenknopfnähte und eine Silberdrahtnaht. Castration. Catgutetagennaht der Scrotalwunde, Hautseidennaht, Collodium. — Verlauf: In den ersten Tagen normaler, fieberloser Wundverlauf. Am 4. Tage Abendtemperatur 38,5° C. Es hat sich im oberen Wundwinkel, wahrscheinlich durch den Silberdraht verursacht, ein Abscess gebildet, der geöffnet wird. Der Silberdraht wird entfernt. Nach einigen Wochen vollkommene Heilung und bestes Allgemeinbefinden. Die Narbe hält vorzüglich zurück. Ohne Bruchband entlassen. — Bericht Ende Mai 1892: Kein Recidiv. Narbe fest, wölbt sich beim Husten nicht vor. Patient hat kein Bruchband getragen, er spürt nicht die geringsten Beschwerden und erfreut sich trotz seines hohen Alters (82 Jahre) eines vortrefflichen Befindens. — Endresultat: Geheilt 3 Jahre.

50. *Prof. Dr. A., 60 Jahre alt, aus Berlin (Privatklinik). — H. inguin. incarc. sin.* — Am 8. April 1887 Herniotomie. Reposition der vorgefallenen Darmschlingen. Radicaloperation in üblicher Weise. Wegen der sehr weiten Bruchpforte waren 6 Nähte zum Verschluss derselben erforderlich. — Verlauf aseptisch. Wulstige feste Verhärtung vor der Bruchpforte sicht- und fühlbar. — Nachuntersuchung Ende Mai 1892: Kein Recidiv, keine Beschwerden bei körperlichen Anstrengungen, vortreffliches Allgemeinbefinden. Patient hat 2 Jahre nach der Operation kein Bruchband getragen, dann aber, weil sich ein rechtsseitiger Leistenbruch zu entwickeln begann, ein Doppelbruchband angelegt. — Endresultat: Geheilt 5 Jahre 1 Monat.

51. *Baron v. W., 34 Jahre alt, Premierlieutenant im Ulanen-Regim. Nr. 10 in Züllichau (Privatklinik). — H. inguino-superf. dextra, mit Hodenektopie, faustgross.* — Am 20. Mai 1887 Radicaloperation in üblicher Weise nach Reposition des vorgefundenen Netzes. — Verlauf: Reactionslos. Mit dicker Narbe entlassen. — Bericht Ende Mai 1892: Kein Recidiv. Narbe fest und massig. Kein Bruchband. „Ich verspüre" —, so heisst es in der Antwort auf die Anfrage des Autors — „an der Operationsstelle nicht den leisesten Schmerz, noch sonst irgend welche unangenehme Empfindung, auch bei den grössten Anstrengungen nicht, wie z. B. bei 8—10stündigem Ritte während der Manöverzeit." Allgemeinbefinden sehr gut. — Endresultat: Geheilt 5 Jahre.

52. *Hermann Laue, 57 Jahre alt, Zimmermeister, aus Brandenburg (Privatklinik). — H. inguin. reponib. dextra,* seit 18 Jahren bestehend. — Am 15. März 1888 Radicaloperation. Resection eines alten Netzbruchs, Exstirpation des Bruchsackes sammt einem unter ihm liegenden Lipom. Verschluss der Bruchpforte mit Seide, der Wunde mit Catgutetagennähten, der Haut mit Seide. Collodium. — Verlauf: Es ist zu einem ziemlich bedeutenden Bluterguss ins Scrotum gekommen. Harte, massige Narbe. Ohne Bruchband entlassen. — Nachuntersuchung Ende Mai 1892: Kein Recidiv. Eine Vorwölbung der nach wie vor massigen Narbe beim Husten findet nicht statt. Ein Bruchband hat Patient nach der Operation nicht getragen. Er hat gar keine Beschwerden und fühlt sich stets wohl. — Endresultat: Geheilt 4 Jahre 2 Monate.

53. *Frau W., 43 Jahre alt, aus Berlin (Privatklinik). — H. crural. incarc. dextra, kartoffelgross.* — Ein gleichzeitig bestehender linksseitiger Schenkelbruch von geringerer Grösse macht der Patientin keine Beschwerden. — Am 10. März 1889 Herniotomie und Radicaloperation wie üblich. Der linksseitige Bruch bleibt unberührt. — Verlauf: Völlig glatt. — Nachuntersuchung Ende Mai 1892: Kein Recidiv, keine Beschwerden, gutes Allgemeinbefinden. Ein Bruchband wird nicht getragen. Der linksseitige Schenkelbruch soll mit der Zeit etwas grösser geworden sein. — Endresultat: Geheilt 3 Jahre 2 Monate.

54. *Minna E., 46 Jahre alt, aus Berlin (Privatklinik). — H. crural. incarc. dextra.* — Am 21. März 1889 Herniotomie und Radicaloperation wie üblich, nachdem der vorgefundene Darm reponirt ist. — Verlauf: Heilung per primam. Feste Narbe. Ohne Bruchband entlassen. — Endresultat: Nicht zu eruiren, weil Patientin mittlerweile ihren Wohnsitz nach Amerika verlegt hat.

55. *Heinrich Breitner, 57 Jahre alt, Schlosser im Feuerwerkslaboratorium zu Spandau. Aufgenommen 6. Mai 1889. Entlassen 30. Mai 1889. — H. inguin. irreponib. sin., doppeltfaustgross* (Recidiv, vgl. Krankengeschichte 27). — Der seit 15 Jahren bestehende Bruch war allmählich incoercibel geworden und hatte vor circa 2 Jahren die Grösse eines Kinderkopfes erreicht, weshalb Patient sich damals der Radicaloperation unterwarf, welche nach der hier beschriebenen Methode ausgeführt wurde. Leider war infolge der ungünstigen Verhältnisse (Grösse des Bruches, fünfmarkstückweite Bruchpforte) und vielleicht infolge des Bruchbandtragens schon 3 Monate post operat. ein Recidiv eingetreten. — Am 7. Mai Radicaloperation Der dünne Bruchsack lässt sich ohne Schwierigkeit aus dem Narbengewebe auslösen. Nach Eröffnung desselben zeigt sich, dass eine Darmschlinge durch ein Pseudoligament adhärent ist. Durchschneidung desselben, Reposition der Darmschlinge, Ligatur und Abtragung des Bruchsackes, Uebernähen des Bruchsackstumpfes und Einstülpung desselben nach der Bauchhöhle. Naht der Bruchpfortenpfeiler mit fünf Seidennähten und einer Silberdrahtnaht, Etagennaht der Wunde, Hautseidennaht, Collodium. — Verlauf: Reactions- und fieberlos. Prima intentio. Die Narbe hält gut zurück. Ohne Band entlassen. — Bericht Ende Mai 1892: Kein Recidiv. Narbe fest und widerstandsfähig, keine

Beschwerden, gutes Allgemeinbefinden. Patient hat nach dieser Operation kein Bruchband mehr getragen. — Endresultat: Geheilt 3 Jahre.

56. *Christine Kottstadt, 32 Jahre alt, Krankenpflegerin, aus Berlin. Aufgenommen 23. Juni 1889. Entlassen 19. August 1889. — H. crural. irrepon. dextra, wallnussgross.* — Der seit ½ Jahre bestehende Bruch ist seit Kurzem irreponibel und seit wenigen Tagen ausserordentlich schmerzhaft geworden. Repositionsversuche in Narkose ohne Erfolg. — Am 23. Juni Herniotomie und Radicaloperation. Der Bruchsack besteht aus zwei Fächern mit enger Zwischenöffnung, durch welche sich Netz gedrängt hat. Das Netz wird unterbunden, abgetragen und der Netzstumpf nach Erweiterung der Bruchpforte reponirt. Radicaloperation in üblicher Weise mittelst Etagennähten. — Verlauf: Die Etagennaht musste wegen Abscesses wieder geöffnet werden. Nach einigen Wochen ist die Wunde bis auf einen oberflächlichen schmalen Granulationsstreifen geheilt. Ohne Bruchband entlassen. — Nachuntersuchung Ende Mai 1892: Kein Recidiv. Narbe fest, keine Beschwerden, gutes Allgemeinbefinden. Patientin hat kein Bruchband getragen. — Endresultat: Geheilt 2 Jahre 11 Monate.

57. *Wilhelm Richter, 45 Jahre alt, Weber, aus Zinna. Aufgenommen 7. Juni 1889. Entlassen 13. Juli 1889. — H. inguin. irrepon. sin.* — Der seit der Geburt bestehende Bruch ist trotz Bruchbandtragens in den letzten Jahren vielfach hervorgetreten und schliesslich zum Theil irreponibel geworden. Zeitweise heftige Schmerzen. — Am 8. Juni Radicaloperation. Es findet sich als Inhalt des Bruchsackes adhärentes Netz. An dem im Bruchsackhals gelegenen Theil desselben ist eine, durch Einschnürung verursachte, von sugillirten Rändern umgebene Rinne vorhanden, auf welche die Schmerzen des Patienten zurückgeführt werden. Abtragung des vorgezogenen Netzes und Reposition seines ligirten Stumpfes. Verschluss des Leistenkanals mit Seide, Catgutetagennaht der Wunde, Hautseidennaht, Jodoformcollodium. — Verlauf: Im unteren Wundwinkel Randgangrän, im oberen Durchbruch eines Hämatoms. Temp. 38,2° C. Bei der Entlassung besteht noch ein schmaler Granulationsstreifen. Die Narbe hält gut zurück. Ohne Bruchband entlassen. — Endresultat: Nicht zu ermitteln, da der Wohnort des Patienten trotz vieler Bemühung nicht aufzufinden ist.

58. *Louise Schreib, 44 Jahre alt, Schutzmannsfrau, aus Berlin. Aufgenommen 11. Juli 1889. Entlassen 2. August 1889. — H. crural. incarc. sin.* — Der seit vielen Jahren bestehende Bruch war stets leicht zurückzubringen und belästigte Patientin nicht, weshalb dieselbe kein Bruchband trug. Gestern trat derselbe unter heftigen Schmerzen heraus und konnte nicht mehr reponirt werden. Schmerzhaftigkeit spontan und auf Druck, mehrmaliges Erbrechen. Taxisversuche in Narkose erfolglos. — Am 11. Juli Herniotomie und Radicaloperation. Nach Eröffnung des Bruchsackes und Abfluss blutig-serösen Bruchwassers präsentirt sich eine geknickte Darmschlinge. Dieselbe wird nach Erweiterung der Bruchpforte und Revision der Schnürfurchen reponirt. Radicaloperation in üblicher Weise. Jodoformcollodium. — Verlauf: Heilung p. prim. Narbe hält gut zurück. Ohne Bruchband entlassen. — Nach-

untersuchung Ende Mai 1892: Kein Recidiv. Narbe widerstandsfähig. Keine Beschwerden. Vorzüglicher Allgemeinzustand. Kein Bruchband. — Endresultat: Geheilt 2 Jahre 10 Monate.

59. *Karoline Markert, 58 Jahre alt, Arbeitersfrau, aus Berlin. Aufgenommen 8. August 1889. Entlassen 4. September 1889. — H. crural. incarc. dextra, wallnussgross.* — Patientin hat seit einigen Jahren einen rechtsseitigen Schenkelbruch. Vor 2 Tagen hat sich derselbe eingeklemmt. Schmerzhaftigkeit in der Gegend des rechten Schenkelringes, Druckempfindlichkeit des Leibes, Erbrechen. — Am 9. August Herniotomie und Radicaloperation. Der Bruchsack besteht aus zwei Kammern, von denen die eine sanguinolente Flüssigkeit, die andere eine wallnussgrosse Darmschlinge enthält, welche dunkelroth, aber spiegelnd aussieht und ohne Schwierigkeit reponirt wird. Radicaloperation in typischer Weise mittelst Etagennähten. Collodium. — Verlauf: Eitrige Verhaltung zwischen den Etagen. Temp. 38° C. Spontane Perforation des Eiters. Darauf rasche Heilung. Mit bohnengrosser Granulationsstelle ohne Bruchband entlassen. — Nachuntersuchung Ende Mai 1892: Kein Recidiv. Narbe fest, wölbt sich beim Husten nicht vor. Keine Beschwerden. Allgemeinbefinden trotz hohen Alters (61 Jahre) sehr gut. Kein Bruchband. — Endresultat: Geheilt 2 Jahre 8 Monate.

60. *Adelheid Gerlach, 43 Jahre alt, Wittwe, aus Berlin. Aufgenommen 19. August 1889. Entlassen 3. October 1889. — H. umbilic. irrepon., gänseeigross.* — Patientin hat 11 mal geboren. Seit circa 20 Jahren hat sie einen Nabelbruch, der ihr wenig Beschwerden machte, aber in den letzten Jahren nicht mehr reponirt werden konnte. Vor 8 Tagen Schmerzhaftigkeit des Leibes und 5 Tage anhaltendes hartnäckiges Erbrechen, sowie Obstipation. Gestern ist wieder Stuhl erfolgt, und das Erbrechen hat aufgehört. Am Nabel, welcher selbst eingezogen erscheint, findet sich eine gänseeigrosse, mit den Bauchdecken verwachsene Geschwulst, die mit einem fingerdicken Stiel im Nabel festsitzt. Sie fühlt sich knollig an und ist auf Druck nicht zu verkleinern. — Am 20. August Radicaloperation. 8 Cm. langer Schnitt in der Linea alba. Der sehr dünne, mit der Haut verwachsene Bruchsack ist mehrfächerig und enthält einen gut gänseeigrossen Netzknollen. Letzterer wird nach Lösung seiner ausgedehnten Verwachsungen mit dem Bruchsack unterbunden, abgetragen und der übernähte Stumpf durch die auf 4 Cm. im Durchmesser erweiterte Bruchpforte reponirt. Lösung der Verwachsungen am Bruchsackhalse und Exstirpation des Bruchsackes. Naht des Peritoneums mit Catgut, Excision des Nabels, Etagennaht der Bauchwunde, Jodoformcollodium. — Verlauf: Vollkommen glatt. Feste Narbe. Keine Neigung zum Recidiv. Mit Corset entlassen. — Nachuntersuchung Ende Mai 1892: Kein Recidiv. Narbe widerstandsfähig, wölbt sich beim Husten nicht vor. Keine Beschwerden. Allgemeinzustand befriedigend. Patientin hat ein Jahr nach der Operation ihr Corset getragen und es dann abgelegt. — Endresultat: Geheilt 2 Jahre 9 Monate.

61. *Paul Schadow, 17 Jahre alt, Schiffer, aus Swinemünde. Aufgenommen 6. October 1889. Entlassen 1. November 1889. — H. inguin. (scrotal.) congenita incarc. dextra, faustgross.* — Der seit der

Geburt bestehende Bruch konnte ganz reponirt und durch ein Band gut zurückgehalten werden. Vor 4 Tagen trat derselbe heraus und klemmte sich ein. Mässige Incarcerationssymptome. Repositionsversuche in Narkose misslingen. — Am 6. October Herniotomie und Radicaloperation. Nach Eröffnung des Bruchsackes fliesst ziemlich viel blutig tingirte Flüssigkeit aus. Der Bruchsack enthält Netz, welches zerdrückt aussieht und eine deutliche Schnürfurche zeigt. Ein Theil des Netzes wird abgebunden und resecirt, der Rest nach Erweiterung der Bruchpforte reponirt. Da der Hoden innerhalb des Bruchsackes liegt, wird letzterer durch die innere Naht nach Czerny abgeschlossen, indem aus dem offen gebliebenen Proc. vag. peritonei eine künstliche Tunica vag. propria um den Hoden herum gebildet wird. Vernähung der Bruchpforte bis auf einen kleinen Spalt im untersten Theil zum Durchtritt des Samenstranges. Etagennähte der Wunde mit Catgut, der Haut mit Seide. Jodoformcollodium. — Verlauf: Heilung p. pr. Feste Narbe. Ohne Band entlassen. — Endresultat leider nicht zu ermitteln, da Patient nicht aufzutreiben war.

62. *Auguste Grünefeld, 45 Jahre alt, Büttnersfrau, aus Börnicke bei Nauen. Aufgenommen 8. October 1889. Entlassen 30. October 1889. — H. crural. incarc. dextra.* — Patientin hat seit 5 Jahren eine rechtsseitige Schenkelhernie, die durch ein Bracherium gut zurückzuhalten war. Vorgestern versäumte Patientin das Bruchband anzulegen, der Bruch trat heraus und konnte nicht mehr reponirt werden. Taxisversuche vergeblich. — Am 8. October Herniotomie und Radicaloperation. Der Bruchinhalt besteht in einem Stück Netz, welches abgebunden und resecirt wird. Erweiterung der Bruchpforte und Reposition des Netzstumpfes, Ligatur und Exstirpation des Bruchsackes. Radicaloperation in üblicher Weise. Jodoformcollodium. — Verlauf: Reactions- und fieberlos. Primäre Heilung. Feste Narbe. Ohne Band entlassen. — Bericht Ende Mai 1892: Kein Recidiv. Narbe widerstandsfähig, keinerlei Beschwerden, gutes Allgemeinbefinden. Patientin hat kein Bruchband getragen. — Endresultat: Geheilt 2 Jahre 7 Monate. —

63. *Philipp Rosenthal, 58 Jahre alt, Kaufmann, aus Berlin. Aufgenommen 23. September 1889. Entlassen 16. October 1889. — H. inguin. ext. incarc. sin., doppeltfaustgross. — H. inguin. ext. repon. dextra, hühnereigross.* — Patient hat seit vielen Jahren einen doppelseitigen Leistenbruch, der bisher durch ein Bruchband vollständig zurückgehalten wurde. In den letzten Wochen ist der linksseitige Bruch des Nachts öfters herausgetreten und immer erst nach mehreren Stunden auf Umschläge zurückgegangen. Vor 4 Tagen trat der Bruch abermals heraus und verursachte dem Patienten sofort heftige Schmerzen. Kalte Umschläge und Repositionsversuche hatten keinen Erfolg. Obstipation, Erbrechen. — Am 23. September Herniotomie und Radicaloperation linkerseits. Nach Eröffnung des Bruchsackes trifft man auf eine geröthete und stark geblähte, aber spiegelnde Dünndarmschlinge von circa 30 Cm. Länge. Dieselbe lässt sich nach Einkerbung der sehr weiten Bruchpforte reponiren. Stumpfe Ablösung des Bruchsackes vom Samenstrang, Ligatur und Exstirpation desselben. Naht der Bruchpforten-

pfeiler mit Seide, der Wunde mit Catgutetagen, der Haut mit Seide. Collodium. — Verlauf: Ungestörte primäre Heilung. Feste Narbe. Ohne Bruchband entlassen. — Nachuntersuchung Ende Mai 1892: Es ist wenige Wochen nach der Operation ein Recidiv eingetreten, welches allerdings nur die Grösse einer kleinen Kartoffel hat und den Patienten so wenig belästigt, dass er auf der operirten Seite kein Bruchband trägt. Die Narbe wölbt sich beim Husten stärker hervor. Allgemeinbefinden gut. Für den rechtsseitigen Bruch, der unverändert geblieben ist, trägt Patient ein Bracherium. — Endresultat: Nicht geheilt.

64. *Paul Schmidt, 4 Jahre alt, Schuhmacherssohn, aus Berlin. Aufgenommen 12. September 1889. Entlassen 10. October 1889. — H. inguin. (scrotal.) incoercib. dextra, mehr als faustgross.* — Obschon Patient ein Bruchband trägt, hat der seit dem 1. Lebensjahre bestehende Bruch allmählich an Umfang zugenommen und jetzt eine sehr bedeutende Grösse erreicht. Derselbe lässt sich aber vollständig reponiren. Die Bruchpforte ist für zwei Finger durchgängig. — Am 12. September Radicaloperation. Der Bruchsack enthält ausser einer geringen Menge Flüssigkeit nur Darm, welcher reponirt wird. Isolirung, doppelte Unterbindung und Abtragung des Bruchsackes. Der Hoden liegt ausserhalb desselben. Naht der Bruchpforte mit Seide, Etagennaht der Wunde mit Catgut, Hautseidennaht, Collodium. — Verlauf: Heilung durch Vereiterung eines kleinen Blutextravasats etwas verzögert. Feste Narbe. Ohne Band entlassen. — Nachuntersuchung Ende Mai 1892: Kein Recidiv. Feste Narbe. Keine Beschwerden und guter Allgemeinzustand. Ohne Bruchband. — Endresultat: Geheilt 2 Jahre 6 Monate.

65. *August Rathstock, 74 Jahre alt, Kesselschmied, aus Berlin. Aufgenommen 13. Januar 1890. Entlassen 1. Februar 1890. — H. inguin. incarc. sin., mehr als faustgross.* — Der seit 40 Jahren bestehende Bruch hat dem Patienten nie sonderliche Beschwerden verursacht. Vor 5 Tagen stellten sich Einklemmungserscheinungen ein. Singultus, Kotherbrechen, aufgetriebener druckempfindlicher Leib, verfallene Gesichtszüge, hochgradige Arteriosklerose. Da die Taxis vergeblich versucht war, wird sofort am 13. Januar 1890 die Herniotomie und Radicaloperation vorgenommen. In dem sanduhrförmig eingeschnürten Bruchsack liegen mehrere spiegelnde dunkelrothe Dünndarmschlingen, die sich in der verjüngten Partie des Bruchsackes selbst incarcerirt haben. Eine Darmschlinge ist in geringer Ausdehnung mit Fibrin bedeckt. Reposition des Darmes, Ligatur und Abtragung des Bruchsackes. Vernähung der Bruchpforte mit Seide und Radicaloperation in üblicher Weise mittelst Etagennähten. — Verlauf: Heilung p. pr. Die Narbe hält gut zurück. Ohne Bruchband entlassen. — Ueber das Endresultat konnte nichts ermittelt werden, da Patient nicht aufzufinden war. Wahrscheinlich ist derselbe inzwischen den Folgen der Arteriosklerose erlegen.

66. *Bruno Walle, 7 Jahre alt, aus Mühlberg a. E. Aufgenommen 5. Mai 1890. Entlassen 3. Juni 1890. — H. inguino-superficial. congen. sin.* — Patient hat einen angeborenen Bruch in der linken Leistengegend, welcher meist nicht vortritt und nur nach längerem Herumgehen als wallnussgrosse Geschwulst sich vorwölbt. Die Bruchpforte

führt gerade von vorn nach hinten in die Bauchhöhle. Der linke Hoden liegt im Leistenkanal nach oben aussen. — Am 6. Mai Radicaloperation. Nach Freilegung des Bruchsackes, welcher unmittelbar unter der Fascia superficialis liegt, wird der sehr verkleinerte Hoden nach abwärts gezogen und durch einige Catgutnähte im oberen Theil des Scrotum fixirt. Dann wird der zarte Bruchsack in der Längsrichtung eröffnet und vom äusseren Leistenring bis herab zum Testikel durch die innere Czerny'sche Naht geschlossen. Vereinigung der Pfeiler der Bruchpforte mit Seidennähten, der Wundränder mit Catgutetagennähten. Jodoformcollodium. — Verlauf: Heilung p. pr. intentionem. Feste Narbe. Ohne Bruchband entlassen. Vom atrophischen Testikel ist nichts mehr zu fühlen. — Nachuntersuchung Ende Mai 1892: Kein Recidiv. Schmale widerstandsfähige Narbe. Keine Beschwerden. Gutes Allgemeinbefinden. Der Knabe hat kein Bruchband getragen. — Endresultat: Geheilt 2 Jahre.

67. *Wilhelmine Gaenicke, 59 Jahre alt, Wittwe, aus Wittenberge a. E. Aufgenommen 7. Mai 1890. Entlassen 30. Mai 1890. — H. inguin. irrepon. sin.* — Seit vielen Jahren hat Patientin einen linksseitigen Leistenbruch und trägt deshalb ein Bruchband. Vor 4 Wochen trat der Bruch heraus und war nicht mehr zurückzubringen. Seitdem bestehen hartnäckige Schmerzen an der Stelle des Bruches, und der Stuhl erfolgt nur noch auf Abführmittel. — Am 7. Mai Herniotomie und Radicaloperation. Der Bruchsack hat einen derben Fettüberzug, der entfernt wird. Der Inhalt desselben besteht aus einem leicht reponiblen Netzstück. Die Bruchpforte wird mit Seidennähten, die Wunde mit Catgutnähten geschlossen. — Verlauf: Prima intentio. Gut zurückhaltende Narbe. Ohne Band entlassen. — Nachuntersuchung Ende Mai 1892: Kein Recidiv. Narbe fest und massig, wölbt sich bei Hustenstössen nicht vor. Sehr gutes Allgemeinbefinden. Keine Beschwerden. Kein Bruchband. — Endresultat: Geheilt 2 Jahre.

68. *Malvine Lamfried, 48 Jahre alt, Wittwe, aus Berlin. Aufgenommen 9. September 1890. Entlassen 30. September 1890. — H. crural. irrepon. dextra, wallnussgross.* — Vor 7 Jahren entwickelte sich bei der Patientin nach schwerer Arbeit ein kleiner Schenkelbruch, der sie nur wenig belästigte und leicht reponirt werden konnte. Seit 2 Wochen ist derselbe nicht mehr zurückzubringen. Patientin leidet seitdem häufig an Brechreiz und Stuhlbeschwerden. Taxisversuche in Narkose ohne Erfolg. — Am 10. October Herniotomie und Radicaloperation. Der vorgefundene Darm wird nach leichter Einkerbung der Bruchpforte reponirt. Radicaloperation wie üblich. — Verlauf: Vollkommen glatt. Narbe widerstandsfähig. Ohne Band entlassen. — Nachuntersuchung Ende Mai 1892: Kein Recidiv. Die feste Narbe wölbt sich bei kräftigen Hustenstössen nicht vor. Auch bei Anstrengungen keine Beschwerden. Befriedigendes Allgemeinbefinden. Kein Bruchband. — Endresultat: Geheilt 1 Jahr 6 Monate.

69. *Theodor Wunsch, 44 Jahre alt, Arbeiter, aus Berlin. Aufgenommen 6. October 1890. Entlassen 23. October 1890. — H. epigastrica, wallnussgross, mit Lipom der Bauchdecken.* — Patient giebt an, seit 4 Jahren magenleidend zu sein. Er klagt über einen hartnäckigen

Druck in der Magengegend, häufiges Aufstossen, sowie über Athemnoth und Husten mit reichlichem Auswurf, dem oft dunkles Blut beigemengt ist. Die Regio epigastrica erscheint etwas voll. Beim Betasten derselben fühlt man einen flachen, unregelmässig höckerigen Tumor der Bauchwand. — Am 7. October Radicaloperation. Incision in der Medianlinie zwischen Nabel und Proc. xyphoideus. Nach Spaltung der Haut quellen in Wallnussgrösse Fetttrauben hervor, die sich durch einen Schlitz in der Fascia transversa in die Tiefe verfolgen lassen. Spaltung der Fascie, Hervorziehung und Abtragung des Lipoms, wobei die fingerkuppenförmige Ausstülpung des Peritoneums eröffnet wird. Naht des Peritoneums und Nahtverschluss der Wunde mit Etagennähten. — Verlauf: Anstandslose Heilung. — Nachuntersuchung Ende Mai 1892: Kein Recidiv. Auch bei Anstrengungen keine Beschwerden. Feste Narbe. Gutes Allgemeinbefinden. — Endresultat: Geheilt 1 Jahr 6 Monate.

70. *Friederike Gehrke, 74 Jahre alt, Wittwe, aus Berlin. Aufgenommen 17. October 1890. Entlassen 10. November 1890 — H. crural. incarc. dextra, wallnussgross, H. crural. repon. sin. et H. umbilicalis.* — Alle genannten Brüche bestehen schon seit vielen Jahren. Vor 4 Tagen hat sich plötzlich Frost und heftiges Leibweh eingestellt. Seitdem klagt Patientin über Obstipation und wiederholtes Erbrechen. Das Erbrochene hatte zuletzt einen stark fäculenten Geruch. Da die Incarceration des rechtsseitigen Schenkelbruches durch die Taxis nicht gehoben werden kann, wird am 17. October die Herniotomie und Radicaloperation vorgenommen. Eröffnung des Bruchsackes. Es findet sich ein wallnussgrosses Stück Dünndarm eingeklemmt. Dasselbe ist bläulichroth, aber noch spiegelnd, und wird nach Erweiterung der Bruchpforte reponirt. Ligatur und Abtragung des Bruchsackes. Vernähung der Bruchpforte. Wundverschluss wie üblich. — Verlauf: Glatte Heilung. Widerstandsfähige Narbe. Ohne Bruchband entlassen. — Nachuntersuchung Ende Mai 1892: Kein Recidiv, keine Beschwerden. Narbe ausserordentlich fest. Trotz des hohen Alters (77 Jahre) wohlauf und noch sehr rüstig. Kein Bruchband. — Endresultat: Geheilt 1 Jahr 6 Monate.

71. *Louise Wagner, 56 Jahre alt, Arbeitersfrau, aus Sachsenberg (Kr. Frankenberg). Aufgenommen 4. November 1890. Entlassen 23. November 1890. — H. crural. incarc. dextra, hühnereigross, und H. crural. repon. sin., kleiner.* — Vor 14 Jahren entstand der rechtsseitige, vor 12 Jahren der linksseitige Schenkelbruch. Beide Brüche, deretwegen Patientin ein Doppelbruchband trug, belästigten dieselbe nur wenig. Gestern klemmte sich der rechtsseitige Bruch ein. Heftige Schmerzen in der Gegend der rechten Schenkelbeuge, die sich bald über die ganze Unterleibsgegend verbreiteten, Obstipation, Erbrechen, kleiner Puls, verfallene Gesichtszüge. — Am 4. November Herniotomie und Radicaloperation. Es findet sich unveränderter Darm. Derselbe wird reponirt, der Bruchsack abgebunden, exstirpirt und der Bruchsackhals durch die Bruchpforte nach der Bauchhöhle eingestülpt. Verschluss der Bruchpforte mit Seide, Catgutetagennaht der Wunde, Hautseidennaht, Jodoformcollodium. — Verlauf: An einer Stelle oberflächliche Stichkanaleiterung, welche durch Entfernung einiger Hautsuturen beseitigt wird, im

Uebrigen rasche Heilung. Feste Narbe. Ohne Band entlassen. — Endresultat: Patientin ist bis zu ihrem am 12. April 1892 an Influenza-Pneumonie erfolgten Tode recidivfrei geblieben. Die Narbe war widerstandsfähig, das Allgemeinbefinden ungestört. Sie spürte keinerlei Beschwerden und trug kein Bruchband.

72. *Carl Herzog, 20 Jahre alt, Fabrikarbeiter, aus Lüdenscheid. Aufgenommen 27. November 1890. Entlassen 5. Januar 1891. — H. inguin. congen. incoercib. duplex, beiderseits wallnussgross.* — Das vom Patienten von Jugend auf getragene Doppelbruchband wurde allmählich bei stärkerer Bewegung insufficient, und seit einem Jahre sind beide Hernien incoercibel geworden. — Am 4. December: Radicaloperation auf beiden Seiten in gleicher Weise, nachdem der beiderseits vorgefundene Darm mühelos reponirt ist. Vernähung der Bruchpfortenpfeiler mit Seide, Catgutetagennähte der Wunden, Hautseidennähte, Collodium. — Verlauf: Reactions- und fieberlos. Feste Narben. Ohne Band entlassen. — Bericht Mitte April 1893: Kein Recidiv, keine Beschwerden, befriedigender Allgemeinzustand. Die Narben sind widerstandsfähig, doch hat Patient aus Furcht vor einem Recidiv wieder ein Doppelbruchband angelegt. — Endresultat: Geheilt 2 Jahre 5 Monate.

73. *Wilhelmine Schuchardt, 56 Jahre alt, Weissbinderswittwe. aus Marburg. Aufgenommen 16. März 1891. Entlassen 5. April 1891. — H. crural. incarc. sin., hühnereigross.* — Der Bruch trat vor 3 Tagen angeblich zum ersten Mal hervor und klemmte sich sofort ein. Seitdem heftige Schmerzen in der Schenkelbeuge und im Abdomen, kein Stuhlgang, keine Flatus, mässige Auftreibung des Leibes und wiederholtes Erbrechen, welches schliesslich einen fäculenten Charakter angenommen hat. — Am 16. März: Herniotomie und Radicaloperation. Nach Eröffnung des Bruchsackes präsentirt sich ein Netzzipfel und eine gut aussehende wallnussgrosse Dünndarmschlinge. Erweiterung der Bruchpforte, Abtragung des abgebundenen Netzes, Reposition der Darmschlinge und Radicaloperation in üblicher Weise. — Verlauf: Primäre Heilung. Widerstandsfähige Narbe. Ohne Band entlassen. Nachuntersuchung Mitte April 1893: Kein Recidiv, keine Beschwerden. Narbe fest und massig. Sehr gutes Allgemeinbefinden. Kein Bruchband. — Endresultat: Geheilt 2 Jahre 1 Monat.

74. *Martha Fieser, 65 Jahre alt, Bauersfrau, aus Holzburg (Kr. Ziegenhain). Aufgenommen 24. Juni 1891. Gestorben 26. Juni 1891. — H. crural. incarc. dextra, doppeltfaustgross.* — Patientin leidet seit 14 Jahren an einem rechtsseitigen Schenkelbruch und trug bis vor 2 Jahren ein Bruchband. Seit Ablegung des Bruchbandes trat der Bruch häufig heraus, konnte aber immer von der Patientin leicht reponirt werden. Vor 3 Tagen stellte sich plötzlich Incarceration ein. Der Bruch schwoll stark an und wurde sehr schmerzhaft. Dazu gesellte sich Auftreibung und Druckempfindlichkeit des Leibes, vollständige Obstipation und mehrmaliges Erbrechen. Repositionsversuche ohne Erfolg. — Am 24. Mai Herniotomie und Radicaloperation. Nach Entleerung einer beträchtlichen Menge blutigen Bruchwassers erscheint eine 30 Cm. lange, geblähte und blutig suffundirte, aber noch spiegelnde Dünndarmschlinge.

Dieselbe wird nach Erweiterung der Bruchpforte unter erheblichen Schwierigkeiten reponirt, wobei die Serosa mehrfach einreisst. Abschnürung und Abtragung des Bruchsackes, Versenkung des übernähten Bruchsackstumpfes, Nahtverschluss der Bruchpforte und Radicaloperation wie üblich. — Verlauf: Singultus, trockene Zunge, frequenter Puls, Somnolenz, und nach 48 Stunden Exitus letalis unter den Erscheinungen zunehmender Herzschwäche. — Sectionsergebniss: Atrophia fusca cordis. Keine Peritonitis. Wunde aseptisch und bereits ziemlich fest verklebt. Das Peritoneum zieht glatt über die innere Bruchpforte hinweg, und die Ligaturstelle des Bruchsackhalses, welche im Bereich des inneren Schenkelringes liegt, ist selbst für eine feinste Sonde undurchgängig. Nachdem die Gegend des Schenkelkanals herausgeschnitten ist und mikroskopische Uebersichtsschnitte durch die ganze Ausdehnung der Narbe und ihrer Umgebung hergestellt sind, lässt sich der vollkommene Verschluss des Bruchkanals, sowie die genaue Adaptation der Wundflächen im Bereich der etagenförmig vernähten äusseren Wunde aufs Deutlichste constatiren.

75. *Louise Ulrich, 69 Jahre alt, Landwirthswittwe, aus Frebershausen bei Wildungen. Aufgenommen 3. Juli 1891. Entlassen 9. August 1891. — H. crural. incarc. sin., doppeltfaustgross.* — Obschon der Bruch seit 20 Jahren besteht und allmählich an Umfang zugenommen hat, trug Patientin kein Bruchband. Vor 7 Tagen klemmte sich der Bruch ein. Seitdem starke Schmerzen, Auftreibung des Leibes, Obstipation und Erbrechen. Taxisversuche erfolglos. — Am 3. Juli Herniotomie und Radicaloperation. Klares Bruchwasser und massenhaftes Netz im Bruchsack, welches mit demselben flächenhaft verwachsen ist; dahinter eine 15 Cm. lange Schlinge des Colon transversum. Unterbindung und Abtragung des Netzes nach Lösung der Adhäsionen, sowie Reposition des Netzstumpfes nach Erweiterung der an sich schon sehr weiten Bruchpforte. Danach lässt sich auch der Darm reponiren. Ligatur und Abtragung des Bruchsackes, Naht der Bruchpforte, Etagennaht der Wunde. Collodium. — Verlauf: Heilung per secundam, weil sich in der Wunde ein kleiner Abscess gebildet hat. Nach Reinigung derselben Höllensteinsalbe. Feste Narbe. Ohne Bruchband entlassen. — Bericht Mitte April 1893: Kein Recidiv. Die Narbe ist zwar weich und nachgiebig, doch spürt Patientin keine Beschwerden und erfreut sich eines vortrefflichen Allgemeinbefindens. Während sie vor der Operation viel an Verstopfung und Meteorismus litt, ist jetzt der Stuhlgang stets regelmässig, der Leib weich. — Endresultat: Geheilt 1 Jahr 10 Monate.

76. *Gustav Kallenbach, 2 Jahre alt, Tagelöhnerskind, aus Barchfeld (Schmalkalden). Aufgenommen 5. Juli 1891. Entlassen 30. August 1891. — H. inguin. ext. congen. sin., faustgross, incoercibel.* — Der Bruch ist seit der Geburt allmählich angewachsen. Da das Bruchband seinen Dienst versagt und zur Förderung des Stuhlganges häufig Medicamente angewandt werden müssen, bitten die Eltern des Kindes um operative Beseitigung des Leidens. — Am 13. Juli Radicaloperation.

Reposition des Darmes. Der Bruchsack wird zum Theil abgetragen, zum Theil durch die innere Czerny'sche Naht über dem Hoden und Samenstrang zusammengenäht. Verschluss der Bruchpforte mit 4 Seidennähten durch die Pfeiler derselben, Catgutetagennaht der Wunde, Hautseidennaht, Collodium. — Verlauf: Bald nach der Operation fand eine reichliche Nachblutung ins Scrotum statt, so dass sich dieses ganz prall füllte, Schmerzen verursachte und Fieber hervorrief, welches sich an einigen Abenden bis 39,6° C. erhob. Da der Bluterguss vereiterte, wurde nach Entfernung der Nähte ausgiebig incidirt, drainirt und ein feuchter Verband angelegt. Langsame Heilung. Die Narbe hält beim Schreien des Kindes gut zurück. Ohne Bruchband entlassen. — Endresultat: Dasselbe konnte leider nicht festgestellt werden, weil die Eltern des Kindes mehrmals verzogen und nicht mehr aufzufinden waren.

77. *Philipp Ruppel, 66 Jahre alt, Bauer, aus Mittelbuchen (Kr. Hanau). Aufgenommen 20. Juli 1891. Entlassen 28. Juli 1891. — H. inguin. ext. incarc. dextra, mannsfaustgross.* — Patient hat seit 20 Jahren einen rechtsseitigen äusseren Leistenbruch, dessen unterer, im Scrotum liegender Theil schon lange irreponibel war, während der obere Theil des Bruches leicht reponirt und durch ein Bruchband gut zurückgehalten werden konnte. Vor 3 Tagen trat plötzlich unter heftigen Schmerzen in der Bruchgegend Incarceration ein. Der Bruch schwoll an, die Haut über ihm wurde roth und ödematös, Obstipation, Meteorismus, Singultus, Erbrechen. Patient, der Melancholiker ist, wird aus der Irrenheilanstalt in die chirurgische Klinik übergeführt. Repositionsversuch in Narkose ohne Erfolg. — Am 20. Juli Herniotomie und Radicaloperation. Im Bruchsack, in dessen Wandung zahlreiche Gefässe des Samenstranges verlaufen, findet sich neben einer reichlichen Menge leicht blutig gefärbten Bruchwassers ein colossaler Netzklumpen. Derselbe wird abgebunden und abgetragen, der Stumpf übernäht und durch die sehr weite Bruchpforte reponirt. Vernähung der Bruchpfeiler mit 8 Seidennähten, Verschluss der Wunde durch 4 Etagennähte mit Catgut, Seidennaht der Haut, Jodoformcollodium. — Verlauf: Reactions- und fieberlos. Nach 8 Tagen mit geheilter Wunde in die Irrenheilanstalt zurücktransportirt. — Endresultat: Patient ist bis zu seinem 4 Monate später erfolgten Tode recidivfrei geblieben. Bei der Section fand sich: Cystitis, Pyelonephritis, Hydronephrosis. Perforationes vesicae urinariae, Abscessus pelvis, Phlegmone retroperitonealis, Peritonitis purulenta. Atrophia fusca cordis et hepatis. Emphysema et Oedema pulmonum. Die Narbe war fest und widerstandsfähig. Das Peritoneum zog ohne Einsenkung in seichten radiären Falten zur Ligaturstelle des Bruchsackhalses am inneren Leistenringe hin. Nach Excision der Gegend des Leistenkanals und Herstellung mikroskopischer Schnitte durch die Narbe und ihre Umgebung lässt sich die feste Einlagerung des Vas deferens in den vollkommen verschlossenen Bruchkanal und in die eng aneinanderliegenden zusammengenähten Bruchhüllen deutlich erkennen.

78. *Heinrich Döhnert, 1¾ Jahre alt, Ackermannskind, aus Röddenau (Kreis Frankenberg). Aufgenommen 31. Juli 1891. Entlassen*

18. October 1891. — H. inguin. acquisit. sin. et dextra, beiderseits faustgross und incoercibel. — 4 Wochen nach der Geburt bemerkten die Eltern das Auftreten eines doppelseitigen Leistenbruches. Ein Doppelbruchband wurde zeitweise getragen, dann aber wieder abgelegt, weil die Brüche incoercibel geworden waren. Die Bruchpforte ist beiderseits für einen Finger bequem durchgängig. Der Hoden liegt auf beiden Seiten hinten unten. — Am 3. August Radicaloperation linkerseits. Reposition des Darmes. Verschluss der Bruchpforte. Etagennaht der Wunde. Collodium. — Verlauf: Bei anfangs aseptischem Verlauf muss in der zweiten Woche wegen eines Nahtabscesses die oberste Nahtreihe entfernt werden. Nichtsdestoweniger schloss sich an den Abscess eine Phlegmone des Scrotum und Penis an, welche wiederholte Incisionen benöthigte. Darauf Abfall der Temperatur, welche sich auf 39,2° C. erhoben hatte, und Reinigung der Wunde. Nachdem das Kind sich erholt hatte, wurde dasselbe ohne Bruchband entlassen. Die Narbe hält gut zurück. — Nachuntersuchung Mitte April 1893: Kein Recidiv. Widerstandsfähige Narbe, die sich beim Schreien des Kindes nicht vorwölbt. Gutes Allgemeinbefinden. Kein Bruchband. Der rechtsseitige Bruch soll auf Wunsch der Eltern jetzt ebenfalls der Radicaloperation unterworfen werden. — Endresultat: Geheilt 1 Jahr 9 Monate.

79. *Heinrich Schick, 72 Jahre alt, Lehrer, aus Marburg. Aufgenommen 6. October 1891. Entlassen 21. October 1891. — H. inguin. incarc. sin., von Armesdicke, H. inguin. acquisita repon. dextra, hühnereigross.* — Patient hat seit mehr als 30 Jahren einen doppelseitigen Leistenbruch, welcher durch ein Bruchband zurückgehalten wurde. Vor 24 Stunden trat der linksseitige Bruch stärker hervor und klemmte sich ein. Bedeutende locale Schmerzhaftigkeit. Repositionsversuch in Narkose erfolglos. — Am 6. October Herniotomie und Radicaloperation. Hoden und Samenstrang lassen sich leicht vom Bruchsack ablösen. Nach Eröffnung des letzteren präsentirt sich als Inhalt das ganze Colon transversum. Erweiterung der Bruchpforte. Reposition des Darmes. Radicaloperation wie üblich. — Verlauf: Heilung per primam. Die Narbe hält gut zurück. Ohne Bruchband entlassen. — Nachuntersuchung Mitte April 1893: Kein Recidiv. Narbe fest und massig, wölbt sich, obschon Patient eine schwere Influenza überstanden und viel gehustet hat, nicht vor. Keine Beschwerden. Allgemeinbefinden, abgesehen von Altersschwäche (74 Jahre) und häufigem Husten, befriedigend. Kein Bruchband. Der rechtsseitige Bruch ist unverändert geblieben. — Endresultat: Geheilt 1 Jahr 6 Monate.

80. *Caspar Hoss, 30 Jahre alt, Landwirth, aus Sichertshausen bei Marburg. Aufgenommen 13. October 1891. Entlassen 31. October 1891. — H. inguin. ext. incarc. sin., faustgross.* — Patient giebt an, dass der Bruch Tags vorher zum ersten Mal ausgetreten sei und sich sogleich eingeklemmt habe, als er sich bückte, um ein Bündel Heu aufzuheben. Gleich darauf heftiges Leibweh und Erbrechen. Mehrmalige Repositionsversuche resultatlos. — Am 13. October Herniotomie und Radicaloperation. Im Bruchsack massige Blutcoagula, stark suffundirtes Netz und eine Darmschlinge. Ausräumung der Coagula, Abtragung des Netzes nach doppelter

Ligatur, Reposition des Darmes. Der Hoden liegt im Bruchsack. Verschluss der Bruchpforte. Etagennähte. — Verlauf: Primäre Heilung. Ohne Bruchband entlassen. — Bericht Mitte April 1893: Kein Recidiv. Auch bei bedeutender Anstrengung keine Beschwerden. Widerstandsfähige Narbe. Vorzügliches Allgemeinbefinden. Kein Bruchband. — Endresultat: Geheilt 1 Jahr 7 Monate.

81. *Ludwig Feuering, 3 Jahre alt, Farmerssohn, aus Niederlaasphe (Kr. Wittgenstein). Aufgenommen 13. October 1891. Entlassen 12. November 1891. — H. inguin. congen. incoercib. duplex. beiderseits hühnereigross.* — Beide Scrotalbrüche lassen sich leicht reponiren. Die Bruchpforten sind für einen Finger durchgängig. — Am 15. October Radicaloperation beiderseits. Der Hoden liegt auf beiden Seiten im Bruchsack, weshalb nach Reposition des Darmes die innere Naht nach Czerny vorgenommen wird. Etagennaht der Scrotalwunden. Jodoformcollodium. Verlauf: Heilung per primam. Die Brüche werden gut zurückgehalten. Ohne Band entlassen. — Nachuntersuchung Mitte April 1893: Mehrere Wochen nach der Operation ist beiderseits ein kleines (wallnussgrosses) Recidiv entstanden. Patient trägt seitdem ein Doppelbruchband, welches die Brüche gut zurückhält. Narben weich und nachgiebig, wölben sich bei Hustenstössen vor. Keine Beschwerden. Allgemeinbefinden gut. — Endresultat: Nicht geheilt.

82. *Heinrich Ludwig, 21 Jahre alt, Hirt, aus Ernsthausen. Aufgenommen 30. November 1891. Entlassen 23. December 1891. — H. inguin. incarc. dextra, stark faustgross.* — Patient hat seit der Geburt einen rechtsseitigen Leistenbruch, der ihm keine Beschwerden verursachte, weshalb er kein Bruchband trug. Vor 4 Tagen spürte Patient beim Holzspalten plötzlich einen Schmerz im Unterleibe. Es gesellte sich Obstipation und Erbrechen hinzu, und der hinzugerufene Arzt constatirte eine Einklemmung des Bruches. Taxisversuche in Narkose erfolglos. — Am 30. November Herniotomie und Radicaloperation. Nach Eröffnung des Bruchsackes entleert sich blutiges Bruchwasser, und es kommt das stark sugillirte Netz zum Vorschein. Da sich dasselbe nicht vorziehen lässt, wird der Bruchsack im Verlauf des Leistenkanals gespalten. Dabei zeigt sich, dass in einer präperitonealen Ausstülpung des Bruchsackes nach aussen vom Leistenkanal eine spiegelnde, dunkelrothe Dünndarmschlinge liegt. Ligatur und Abtragung des Netzes, Erweiterung des Bruchringes, Reposition von Darm und Netzstumpf. Da der Hoden im Bruchsack liegt, wird letzterer durch die innere Czerny'sche Naht geschlossen. Catgutetagennaht der Wunde, Hautseidennaht, Jodoformcollodium. — Verlauf: Reactions- und fieberlos. Primäre Heilung. Feste Narbe. Ohne Band entlassen. — Bericht Mitte Mai 1893: Kein Recidiv. Narbe widerstandsfähig. Keine Beschwerden. Vortreffliches Allgemeinbefinden. Patient trägt kein Bruchband. — Endresultat: Geheilt 1 Jahr 5 Monate.

83. *Wilhelm Löber, 19 Jahre alt, Maurer, aus Mandern b. Wildungen. Aufgenommen 5. December 1891. Entlassen 25. December 1891. — H. inguin. incarc. dextra, wallnussgross.* — Vor 4 Tagen nahm Patient nach einem Fall in einen Graben einen heftigen Schmerz in der

rechten Leistengegend wahr und bemerkte bei Besichtigung derselben eine Anschwellung, welche der erst gestern gerufene Arzt als incarcerirte Leistenhernie erkannte. Seitdem kein Stuhlgang, kein Abgang von Winden, Erbrechen. Vergebliche Taxisversuche. — Am 5. December Herniotomie und Radicaloperation. Es findet sich nach Entleerung blutigen Bruchwassers eine blauroth verfärbte Dünndarmschlinge. Dieselbe zeigt 2 kleine Serosarisse, welche wahrscheinlich von forcirten Repositionsversuchen herrühren. Reposition des Darmes nach Erweiterung der Bruchpforte. Der Hoden liegt im Bruchsack. Innere Naht des Bruchsackes nach Czerny, Catgutetagennaht der Wunde, Hautseidennaht, Collodium. — Verlauf: Heilung per primam. Die Narbe hält gut zurück. Ohne Bruchband entlassen. — Nachuntersuchung Mitte Mai 1893: Kein Recidiv. Feste widerstandsfähige Narbe. Keine Beschwerden. Guter Allgemeinzustand. Patient trägt kein Bruchband. — Endresultat: Geheilt 1 Jahr 6 Monate.

84. *Albert Naike, 3 Wochen alt, Gutspächterskind, aus Reckenberg (Kr. Eisenberg). Aufgenommen 7. December 1891. Entlassen 23. December 1891. — H. inguin. congen. incarc. dextra, fast hühnereigross.* — Das gut entwickelte Kind leidet seit der Geburt an einem rechtsseitigen Leistenbruch, der sich vermuthlich vor 3 Tagen eingeklemmt hat. In den Windeln hellrothe Blutflecke, das Erbrochene goldgelb, starker Icterus, kein Fieber. Der im rechten Scrotalfach liegende Bruch ist cylindrisch gestaltet, prallelastisch, fluctuirend, der Hoden rechterseits nicht zu fühlen. — Am 7. December nach vergeblichem Repositionsversuch Herniotomie und Radicaloperation. Vorsichtige Spaltung der einzelnen Schichten des Bruchsackes. Es präsentirt sich eine lange, geröthete und etwas geblähte Dünndarmschlinge. Die Bruchpforte wird stumpf mit dem Finger erweitert, der Darm vorgezogen und nach Besichtigung des Schnürringes reponirt. Der Hoden liegt im Bruchsack. Innere Naht des Bruchsackes nach Czerny. Catgutetagennaht der Scrotalwunde. Hautseidennaht. Jodoformcollodium. — Verlauf: Das Kind hat nicht mehr erbrochen. Es hat normalen Stuhlgang und nimmt die Flasche sehr gut. Es kommt zwar zu einer schmalen oberflächlichen Randgangrän, doch hält die Wunde im Uebrigen gut und vernarbt schnell. Der Bruch wird gut zurückgehalten. Ohne Band entlassen. — Nachuntersuchung Mitte Mai 1893: Kein Recidiv. Narbe fest und massig, wölbt sich beim Schreien des Kindes nicht vor. Es sind keine Anzeichen vorhanden, die auf Beschwerden irgend welcher Art hindeuten. Im Gegentheil erfreut sich das Kind, welches kein Bruchband getragen hat, einer blühenden Gesundheit und eines vorzüglichen Ernährungszustandes. — Endresultat: Geheilt 1 Jahr 6 Monate. —

Aus vorstehender Uebersicht ergiebt sich, dass während des angegebenen Zeitraumes 86 Hernien der Radicaloperation unterworfen wurden.

Diese 86 Operationen wurden an 84 Patienten, und zwar an 52 männlichen und 32 weiblichen Geschlechts vorgenommen.

Von denselben standen im Lebensalter

zwischen	1	und	10	Jahren	10	Individuen
=	10	=	20	=	3	=
=	20	=	30	=	10	=
=	30	=	40	=	8	=
=	40	=	50	=	19	=
=	50	=	60	=	18	=
=	60	=	70	=	11	=
=	70	=	80	=	5	=
					84	Individuen.

In **40** (46,5 Proc.) Fällen handelte es sich um freie, incoercible oder irreponible, in **46** (53,5 Proc.) Fällen um incarcerirte Hernien; in letzteren wurde die Radicaloperation an die Herniotomie unmittelbar angeschlossen.[1])

Gestorben von diesen Patienten sind 7, und zwar, abgesehen von einem 2¾jährigen Kinde mit doppelseitigen incoerciblen Leistenbrüchen, welche zusammen sicherlich den dritten Theil der Gedärme enthielten (Fall 6), ausnahmslos solche mit incarcerirten Hernien. Letztere Todesfälle betrafen 1 mal ein Individuum in mittlerem Lebensalter, nämlich einen 39jährigen Mann (Fall 38), sonst hochbetagte Patienten, von denen 3 (Fall 16, 40, 74) im 65., 2 (Fall 25, 43) im 68. Lebensjahre standen, ferner allemal complicirte Fälle und schon längere Zeit, 3—9 Tage, bestehende Einklemmungen.

1 mal — bei dem 2¾jährigen Kinde (Fall 6) — konnte durch die Section die Todesursache nicht ermittelt werden, doch war die Operationswunde bei dem 48 Stunden p. oper. erfolgten Tode aseptisch und bereits verklebt. 4 mal (Fall 16, 40, 43, 74) trat der Tod schon

1) Es ist öfters darüber gestritten worden, ob es zweckmässig sei, in einer der Radicaloperation der Hernien gewidmeten Abhandlung nicht incarcerirte und incarcerirte Hernien gemeinsam zu betrachten, wie wir es in dieser Arbeit thun. Ein solcher Streit erscheint uns vollkommen müssig. Für eine Reihe von Fragen, wie namentlich für diejenige nach den Endresultaten und nach dem Einfluss des Bruchbandtragens post oper., ist es ganz gleichgültig, ob es sich um die Radicaloperation eines nicht incarcerirten Bruches gehandelt hat, oder ob die Radicaloperation an die Herniotomie eines incarcerirten Bruches angeschlossen wurde. Es wird mithin in dieser Beziehung der gemeinsamen Betrachtung beider Gruppen von Hernien nichts im Wege stehen, ja diese wird sich sogar empfehlen, um den Einfluss der Operation auf die genannten Fragen an einem grösseren Material abschätzen zu können. Für andere Fragen, wie für diejenige nach den unmittelbaren Resultaten, d. h. nach der Mortalität der Operation und nach dem Wundverlauf, ist es zwar nothwendig, die eingeklemmten und nicht eingeklemmten Brüche auseinanderzuhalten, doch lässt sich das auch bei sonst gemeinsamer Betrachtung leicht bewerkstelligen, ohne der Uebersichtlichkeit des Ganzen Eintrag zu thun.

kurze Zeit, 2—48 Stunden, nach der Operation infolge weit vorgeschrittener degenerativer Veränderungen der Herzmusculatur unter den Erscheinungen der Herzschwäche, 1 mal (Fall 38) am 5. Tage an doppelseitiger Pneumonie, und 1 mal (Fall 25) am 9. Tage an Lungen- und Nierencarcinom ein. Einige dieser Patienten zeigten infolge der längere Zeit bestehenden Einklemmung schon vor der Operation verfallene Gesichtszüge, Cyanose und einen kleinen frequenten Puls.

Wie aus den Sectionsberichten erhellt, haben also diese Todesfälle mit der Operationsmethode nichts zu thun. 6 derselben kommen zudem für eine Mortalitätsberechnung auch deshalb nicht in Frage, weil man bei Feststellung der Mortalitätsziffer der Radicaloperation die incarcerirten Hernien ausser Acht zu lassen pflegt, da in solchen Fällen der Verlauf weniger durch die Radicaloperation, als durch die Herniotomie und die ihr zu Grunde liegende Einklemmung bestimmt wird. Wenn wir weiter den complicirten, einer Eventration gleichkommenden Fall von incoerciblen Leistenbrüchen bei dem $2^3/_4$jährigen Knaben von der Berechnung ausschliessen, weil der Verlust dieses Patienten sicher nicht der Operationsmethode zur Last gelegt werden darf, so haben wir nach unserer Methode der Radicaloperation eine Mortalität = 0. Sollte aber Jemand den Ausschluss dieses letzterwähnten Falles nicht für gerechtfertigt halten, so würde immerhin die Mortalität auf nicht ganz 1,2 Proc. sich stellen. Und dieses, obschon unter unseren Fällen viele schwere und complicirte sich befinden, und obschon unter den 40 Operationen nicht incarcerirter Hernien 15 mal (37,5 Proc.), also mehr als in einem Drittheil der Fälle, Netzresectionen nothwendig wurden, welche nach den Angaben der neueren Herniologen die Mortalitätsziffer der Radicaloperation reichlich um 2 Proc. erhöhen.[1]) So beweist beispielsweise Anderegg aus seinen Zahlen, dass die Radicaloperationen der Socin'schen Klinik ohne Netzresection eine Mortalität von 4,4 Proc., diejenigen mit Netzresection eine solche von 6,5 Proc. ergaben. Eine Gegenüberstellung unserer Resultate und derjenigen anderer Autoren findet sich weiter unten am Schluss dieser Arbeit.

Es bleiben nach Abzug der erwähnten Todesfälle

77 Patienten mit 78 Hernien.

Von diesen waren 33 Patienten mit nicht eingeklemmten, 44 mit eingeklemmten Hernien behaftet.

---

1) Unter den 46 Radicaloperationen incarcerirter Hernien wurde eine Netzresection 17 mal (36,5 Proc.), in sämmtlichen 86 Fällen mithin 32 mal oder in 37,2 Proc. der Fälle vorgenommen.

Von den 33 Patienten mit nicht eingeklemmten Hernien sind 26 (78,8 Proc.) nach primärer Heilung der Operationswunde und durchschnittlich 24 tägiger Behandlungsdauer, 7 (21,2 Proc.) nach secundärer Wundheilung und durchschnittlich 44 tägiger Behandlungsdauer entlassen worden.

Von den 44 Patienten mit eingeklemmten Hernien sind 35 (79,5 Proc.) nach primärer Heilung der Operationswunde und durchschnittlich 20 tägiger Behandlungsdauer, 9 (20,5 Proc.) nach secundärer Wundheilung und durchschnittlich 25 tägiger Behandlungsdauer entlassen worden.[1])

Wir haben also zufälliger Weise bei den eingeklemmten Hernien einen noch etwas günstigeren Wundverlauf und demgemäss auch eine etwas kürzere Behandlungsdauer zu verzeichnen, als bei den nicht eingeklemmten Hernien.

In den per secundam zur Heilung gekommenen Fällen handelte es sich entweder um blutige Verhaltung mit Fieber, die ohne Eröffnung der Wunde feuchten Umschlägen wich, oder um Stichkanaleiterungen, bezw. Nahtabscesse, welche meist nach Entfernung einiger Nähte schwanden, bisweilen aber auch Incisionen benöthigten, oder schliesslich um eine schmale Randgangrän der Haut, welche den Heilungsprocess etwas verzögerte. Nur einmal (Fall 31) trat ein ernsterer Zwischenfall in die Erscheinung. Patient begann einige Tage nach der Operation zu fiebern, Hoden und Samenstrang schwollen erheblich an und wurden schmerzhaft, das Scrotum war blutig infiltrirt. Wegen bedrohlicher Erscheinungen (Puls 120, Temperatur 39° C.) wurde am 5. Tage die Wunde im unteren Theil bis in die Tiefe eröffnet, ohne dass die Ursache der Störung zu entdecken gewesen wäre. Tamponade mit Jodoformmull, Verband. Die Wunde granulirte rein, kam aber nicht zur Heilung. Nach 5 Wochen, in welcher Zeit der Zustand sich nicht wesentlich geändert hatte, war der Hoden einer trockenen Nekrose verfallen. Nach Entfernung desselben und Secundärnaht trat prompte Heilung ein. Wahrscheinlich war dieses aussergewöhnliche Ereigniss durch eine, bei der schwierigen Ablösung des Bruchsackes erfolgte, unbeabsichtigte Verletzung der Samenstranggefässe bedingt, analog den Versuchen Chauveau's[2]),

1) Im Ganzen sind danach von sämmtlichen 77 Patienten 61 (80 Proc.) nach primärer Heilung der Operationswunde und durchschnittlich 3 wöchentlicher Behandlungsdauer, 16 (20 Proc.) nach secundärer Wundheilung und durchschnittlich 5—8 wöchentlicher Behandlungsdauer entlassen worden, wobei stets eine feste Narbe als Schutzwall gegen den Anprall der Darmschlingen festgestellt werden konnte.

2) Lyon méd. 1873. Vgl. Th. Kocher, Die Krankheiten der männlichen Geschlechtsorgane. Deutsche Chirurgie. 1887. Lief. 50 b. S. 232.

welcher bei Widdern den Hoden, dessen Samenstrang er subcutan mehrfach um seine Axe gedreht hatte, einer trockenen Nekrose verfallen sah. —

Was nun die wichtigste Frage, die Endresultate betrifft, so habe ich mich bemüht, dieselben möglichst genau festzustellen. Es ist das auch in allen bis auf 7 Fällen gelungen, obschon die grösste Mehrzahl der Kranken der fluctuirenden Bevölkerung der unteren Stände angehört, welche infolge häufigen Wohnungswechsels schwer aufzufinden ist oder die an sie gerichtete Aufforderung, sich wieder vorzustellen, nur zu oft unberücksichtigt lässt. Jeder, der eine herniologische Statistik geliefert hat, wird diese unliebsame Erfahrung bestätigen können. Nur durch das bereitwillige Entgegenkommen der Kaiserl. Deutschen Reichspost, des Königl. Polizeipräsidiums in Berlin, der Polizeiverwaltungen mehrerer Städte und der Gemeindevorstände auf dem flachen Lande ward es mir möglich, zunächst die Adressen der Patienten zu erkunden. Allein damit war noch wenig geschehen, und die Erhebung der definitiven Operationsresultate immer noch umständlich genug, da diejenigen Patienten, welche die Aufforderung zu erneuter Vorstellung ignorirten, in ihren Wohnungen einzeln aufgesucht werden mussten. Soll die Zusammenstellung der Dauerresultate nämlich ein zutreffendes Ergebniss liefern, so muss verlangt werden, dass die Operirten, wo immer möglich, einer nochmaligen Untersuchung unterworfen werden. Ich betone das an dieser Stelle ganz ausdrücklich, weil dieser Forderung seitens der meisten Autoren nicht die gebührende Beachtung geschenkt worden ist. Die Berechtigung derselben liegt aber auf der Hand. Ist doch bekannt, dass die Patienten selbst über ihren Zustand sich oft ganz erheblich täuschen, weshalb die ihnen überlassene schriftliche Angabe des Befundes natürlich Fehler aufweisen muss. Und wenn es auch im Wesen einer Fehlerquelle liegt, dass sie nach zwei Seiten schwankt, dass also ein Theil der Kranken das Resultat zu günstig, ein anderer es zu ungünstig beurtheilen, und so ein Facit sich ergeben wird, welches der Wahrheit nahekommt, so müssen wir gleichwohl darauf bedacht sein, jedwede Fehlerquelle auszuschalten, was nur durch eine sachverständige Controle gewährleistet wird. Ich habe deshalb die Feststellung der Dauerresultate von einer ärztlichen Nachuntersuchung abhängig zu machen gesucht, was in etwa zwei Dritttheilen der Fälle durchgeführt werden konnte. Die in der Marburger chirurgischen Klinik Operirten habe ich grösstentheils selbst untersucht, die im Augusta-Hospital oder in Küster's Privatklinik in Berlin Operirten sind, sofern sie noch jetzt in Berlin oder dessen

Umgebung wohnen, in dankenswerther Weise von Herrn Dr. med. A. Nithack, die übrigen von anderen Herren Collegen einer nochmaligen Untersuchung unterzogen worden. Nur wo eine Nachuntersuchung nicht zu ermöglichen war — in etwa einem Dritttheil der Fälle —, habe auch ich mich mit einem schriftlichen Bericht der Patienten begnügen müssen.

Bringen wir die 7 Fälle, bei denen alle Nachforschungen vergeblich waren, in Abzug, so hinterbleiben 70 Patienten. Von diesen sind späterhin, d. h. verschieden lange Zeit nach der Operation, und unabhängig sowohl von ihrem früheren Bruchleiden, als auch von dem operativen Eingriff, noch gestorben 5, und zwar 1 Patient 4 Monate p. oper. an Myelitis (Fall 7), ein anderer ebenfalls nach 4 Monaten an einer complicirten Erkrankung der Nieren und Harnwege (Fall 77), 1 Patient nach 1 Jahr 8 Monaten aus unbekannter Ursache (Fall 8) und 2 Patienten je 1 Jahr 2 Monate und 1 Jahr 6 Monate nach der Operation an Influenzapneumonie (Fall 39 u. 71). Keiner dieser Patienten hatte nach Aussage der nächsten Anverwandten ein Recidiv. Da ich indessen, um vollkommen zuverlässige Daten zu gewinnen, alle während der letzten 1½ Jahre ausgeführten Radicaloperationen wegen zu kurzer Beobachtungsfrist unberücksichtigt gelassen und mithin nur solche Fälle in meine Zusammenstellung aufgenommen habe, welche mindestens 1½ Jahre beobachtet sind, müssen von den eben erwähnten 5 später Gestorbenen und Geheilten noch 3 aus der Berechnung ausgeschlossen werden.

Es verbleiben sonach für die Controle der Endresultate verwerthbar: 67 Patienten mit 68 Hernien, wobei in 42 Fällen der Befund durch ärztliche Untersuchung, in 25 Fällen durch schriftlichen Bericht der Patienten selbst oder ihrer Angehörigen erhoben wurde.

Von diesen 67 Patienten sind 61 = 91 Proc. dauernd recidivfrei geblieben, während bei 6 Patienten = 9 Proc. Recidive eingetreten sind.

Es stehen also 91 Proc. vollkommener Heilungen 9 Proc. Recidive gegenüber.

Eine genauere Uebersicht gewährt nachstehende Tabelle:

Es sind dauernd geheilt

1	Patient	seit	8	Jahren	2	Monaten
1	=	=	7	=	6	=
1	=	=	7	=	3	=
1	=	=	7	=	2	=
1	=	=	6	=	5	=

3	Patienten	seit	6	Jahren	4 Monaten
2	=	=	6	=	3 =
1	Patient	=	6	=	1 Monat
1	=	=	5	=	9 Monaten
1	=	=	5	=	8 =
1	=	=	5	=	5 =
1	=	=	5	=	2 =
2	Patienten	=	5	=	1 Monat
2	=	=	5	=	— =
1	Patient	=	4	=	9 Monaten
2	Patienten	=	4	=	8 =
2	=	=	4	=	5 =
1	Patient	=	4	=	3 =
1	=	=	4	=	2 =
3	Patienten	=	4	=	— =
1	Patient	=	3	=	11 =
1	=	=	3	=	10 =
1	=	=	3	=	7 =
2	Patienten	=	3	=	6 =
4	=	=	3	=	2 =
1	Patient	=	3	=	1 Monat
1	=	=	3	=	— =
1	=	=	2	=	11 Monaten
1	=	=	2	=	10 =
1	=	=	2	=	9 =
1	=	=	2	=	8 =
1	=	=	2	=	7 =
1	=	=	2	=	6 =
1	=	=	2	=	5 =
1	=	=	2	=	1 Monat
2	Patienten	=	2	=	— =
1	Patient	=	1	Jahr	10 Monaten
1	=	=	1	=	9 =
1	=	=	1	=	8 =
8	Patienten	=	1	=	6 =

61 Patienten.

Aus dieser Uebersichtstabelle geht hervor, dass die meisten unserer Operirten schon seit einer Reihe von Jahren geheilt und recidivfrei sind, und zwar die zuerst nach dieser Methode operirte und mithin am längsten beobachtete Patientin seit 8 Jahren 2 Monaten, 40 Patienten oder $^3/_4$ der Gesammtzahl seit mehr als 3 Jahren, 50 Patienten oder $^5/_6$ der Gesammtzahl seit mehr als 2 Jahren und alle, 61 Patienten, seit mindestens $1^1/_2$ Jahren.

Die 6 Recidive beziehen sich allesammt auf sehr voluminöse, seit vielen Jahren bestehende Leistenbrüche und werden deshalb bei der Besprechung dieser Berücksichtigung finden.

Hier sei nur erwähnt, dass von den 6 Recidivirten blos einer nach der Operation ein Bruchband trug, dass aber andererseits auch die weitaus grösste Mehrzahl der Geheilten (47 von 61 Patienten) kein Bruchband getragen hat. Kann so nach unserem Material ein Einfluss des Bruchbandtragens auf die Entstehung des Recidivs weder nach der positiven, noch nach der negativen Seite festgestellt werden, so scheint uns doch die Ansicht einiger Autoren, dass das Bruchband die Entwicklung eines Recidivs begünstige, indem es die Narbe durch Druck zur Atrophie bringe, keineswegs unbegründet. Wir halten es deshalb für geboten, dass man vom Gebrauch stark federnder Bruchbänder nach der Radicaloperation unter allen Umständen absehe, dass man aber im Uebrigen hinsichtlich der Frage, ob überhaupt ein Bruchband angelegt werden soll, nicht ein für allemal bindende Regeln aufstelle, sondern individualisire. In den meisten Fällen wird man auf die lästige Verordnung eines Bruchbandes verzichten dürfen, dagegen in denjenigen Fällen mit Vortheil von ihr Gebrauch machen, wo bei multiplen Hernien eine besondere Disposition zur Bruchbildung hervortritt, wo eine stärkere Erschlaffung der Bauchdecken und namentlich der Umgebung der Bruchpforte besteht, wo, zumal bei älteren Patienten, sehr grosse, schon lange bestehende Brüche, resp. solche mit weiten Bruchpforten vorliegen, oder wo die Patienten zu schwerer Körperarbeit gezwungen sind. Es wäre wünschenswerth, wenn diese nicht so unwichtige Frage in Zukunft durch speciell auf diesen Punkt gerichtete Untersuchungen mehr geklärt würde.

Dass ferner Störungen des Wundverlaufs der Entstehung eines Recidivs Vorschub leisten, wie solches von mehreren Seiten behauptet worden ist, liegt zwar nahe, liess sich aber in unseren Fällen nicht nachweisen, da von den Operationswunden der 6 Recidivirten nur eine per secundam zur Heilung gekommen ist.

Auf die einzelnen Brucharten vertheilen sich die Fälle wie folgt: Es kamen zur Operation

Leistenbrüche 48 { 12 freie, 19 irreponible, 17 incarcerirte.

Das Endresultat blieb unbekannt (mangelnde Auskunft) oder konnte nicht verwerthet werden (zu kurze Beobachtungsfrist wegen Todes vor Ablauf von 1½ Jahren)[1]) in 10 Fällen. Von den 38

1) Uebrigens hatte keiner der vor 1½ Jahren p. oper. Gestorbenen nach Mittheilung der Angehörigen ein Recidiv.

übrigen Patienten haben 6 = 16 Proc., sämmtlich männliche Individuen, ein Recidiv, 32 = 84 Proc., 29 Männer und 3 Frauen, sind recidivfrei.

Alle unsere Recidive entfallen mithin, entsprechend den Beobachtungen anderer Autoren, auf die Gruppe der Inguinalhernien und innerhalb dieser auf männliche Patienten. Immerhin muss das Dauerresultat, da es 84 Proc. dauernder Heilungen aufweist, als ein günstiges bezeichnet werden, und dies um so mehr, als auch solche Fälle der Operation unterworfen wurden, welche bei multiplen Hernien eine besondere Disposition zur Bruchbildung erkennen liessen (Fall 6, 30, 63, 72, 78, 79, 81), und als unter den mit Leistenbrüchen behafteten Patienten viele sich befanden, welche, wie die 6 Recidivirten (Fall 27, 29, 35, 47, 63, 81), entweder bereits im höheren Lebensalter standen oder sehr grosse, schon lange bestehende Brüche und zum Theil auch sehr weite Bruchpforten hatten. Im Allgemeinen besitzen lange bestehende Hernien, wenn sie nicht durch ein Bruchband zurückgehalten werden, eine weitere Pforte und sind grösser, als Hernien jüngeren Datums. Es wird also daraus schon wahrscheinlich, dass alte Hernien und grosse Hernien mehr zu Recidiven nach der Radicaloperation disponiren, als jüngere und kleine. Die Statistik bestätigt dieses (Haidenthaller). Dass ferner mehrfache Hernien wegen der in der Multiplicität ausgesprochenen Disposition zur Bruchbildung ungünstigere Chancen für die bleibende Heilung bieten, als einfache, für sich allein bestehende, unterliegt keinem Zweifel.

Einer unserer Recidivirten, ein 55jähriger Schlosser mit fünfmarkstückweiter Bruchpforte und kindskopfgrosser, seit 13 Jahren bestehender incoercibler Inguinalhernie, welche ein bedeutendes Convolut von Darmschlingen und einen grossen massigen Netzbruch enthielt (Fall 27), ist übrigens später durch das gleiche Küstersche Verfahren der Radicaloperation dauernd geheilt worden (Fall 55). Das muss dazu ermuthigen, nach einem ersten Misserfolg die Operation zu wiederholen, da es, wie das mitgetheilte Beispiel zeigt, zuweilen dann doch noch gelingt, das erstrebte Ziel zu erreichen.

Endlich kommt in Betracht, dass die Recidive stets kleiner und unbedeutender waren, als die ursprünglichen Hernien, dass sie die Patienten ausserordentlich wenig belästigten und durch ein Bruchband leicht zurückgehalten werden konnten, so dass die Patienten trotz des Recidivs mit dem Resultat der Operation sehr zufrieden waren.

An Schenkelbrüchen

kamen zur Operation 34 { 1 freier, 5 irreponible, 28 incarcerirte.

In 2 Fällen blieb das Endresultat unbekannt, in 4 Fällen konnte es wegen zu frühen Ablebens der Patienten (vor 1½ Jahren p. oper.) nicht verwerthet werden. Von den übrig bleibenden 28 Operirten, 6 Männern, 22 Frauen, hat keiner ein Recidiv.

2 Patienten mit Nabelbrüchen { 1 irreponiblen, 1 incarcerirten, und zwar 2 weibliche Individuen, sind ebenfalls recidivfrei geblieben.

Schliesslich ist von 2 Patienten mit epigastrischen Hernien, 2 Männern, 1 recidivfrei geblieben, im anderen Falle konnte das Endresultat nicht ermittelt werden.

Soll ich zum Schluss die Methode einer Werthschätzung unterziehen und ihre unmittelbaren und definitiven Resultate mit den Ergebnissen anderer Autoren in Vergleich setzen, so ist auf Folgendes hinzuweisen.

Von einer Operationsmethode, welche sich die Radicalheilung der Hernien zum Ziele setzt, verlangen wir zweierlei:

1. dass sie ungefährlich sei,
2. dass sie möglichst sicher vor Recidiven schütze.

Was die erste Frage betrifft, ob unser Operationsverfahren grössere Gefahren involvire, als die anderen gebräuchlichen Methoden, so können wir dieselbe von vornherein verneinen, denn die Krankengeschichten mit der für nicht eingeklemmte Hernien erzielten Mortalität — 0 und mit dem günstigen Wundverlauf zeigen, dass das Verfahren weder Gefahren für das Leben mit sich bringt, noch dass es ernstere Störungen im Wundverlauf nach sich zieht.

Orientiren wir uns über die unmittelbaren Resultate der Radicaloperation, wie sie innerhalb der beiden lezten Decennien erzielt wurden, so sehen wir, dass dieselben mit der verbesserten Technik der Wundbehandlung im Laufe der Jahre bei Anwendung sämmtlicher Methoden erheblich bessere geworden sind.

Die Mortalität der Radicaloperation betrug nach Wölfler (l. c.) im ersten Decennium der antiseptischen Aera mindestens 9—10 Proc. (Jagot auf 78 Operationen 9 Todesfälle: 11,5 Proc., Tilanus 1879: 11 Proc., Reverdin 1881: 10 Proc., Le'goud auf 219 Operationen 20 Todesfälle, also über 9 Proc. Mortalität). Die später vorgenom-

menen Operationen führten bereits zu besseren Resultaten. So berechnete Leisrink[1]) in seinem bekannten Sammelwerk auf 202 Operationen 15 Todesfälle: 7,4 Proc. Mortalität, Anderegg (Socin) eine Mortalität von 3,6 Proc., Schede eine solche von 5,2 Proc., Haidenthaller (Billroth) eine von 6,2 Proc., Hahn, sowie Wolter (Schede) eine solche von ca. 2 Proc. Ja, Svensson und Erdmann hatten bereits im Jahre 1887 eine Mortalität = 0. Und wenn wir erwägen, dass späterhin Mac Ewen auf 82 Operationen, Lauenstein (nach Mac Ewen's Methode) auf 12 Operationen, Bassini sogar auf 216 Operationen, Wölfler auf 50 Operationen und wir selbst auf 40 Operationen nicht eingeklemmter Hernien keinen mit der Operation zusammenhängenden Todesfall zu beklagen hatten, so müssen die unmittelbaren Resultate der Radicaloperation in dieser Beziehung in der That als glänzend bezeichnet werden.

Was den Wundverlauf bei den nach Küster's Methode operirten Kranken anbetrifft, so war derselbe ein durchaus befriedigender, da wir bei den nicht eingeklemmten Hernien in 78,8 Proc. der Fälle eine primäre und in 21,2 Proc. derselben eine secundäre Heilung der Operationswunde erzielten.

Störungen im Wundverlauf traten ein nach der Berechnung von Leisrink in 21,7 Proc. der Fälle, bei Haidenthaller in 49,3 Proc., bei Anderegg in 26 Proc., bei Mac Ewen in 17 Proc., bei Wölfler in 14 Proc. der Fälle.

Die mittlere Heilungsdauer betrug nach Leisrink 26 Tage, bei Anderegg 22, bei Wolter 21 Tage. In Haidenthaller's Fällen betrug dieselbe bei primärer Wundheilung 20, bei secundärer Wundheilung 45 Tage, in Wölfler's Fällen bei primärer Heilung 12—35, bei secundärer bis 60 Tage. Unsere Fälle weisen bei primärer Heilung im Durchschnitt eine 24tägige, bei secundärer eine durchschnittlich 44tägige Heilungsdauer auf.

Wir werden demnach unsere Methode mit Rücksicht auf die Mortalität als ungefährlich, und die Erfolge derselben mit Rücksicht auf den Heilungsverlauf als günstig bezeichnen dürfen. —

Die zweite Forderung und zugleich das wichtigste Kriterium, welches die Brauchbarkeit dieser und jeder anderen Methode der Radicaloperation bestimmt, bezieht sich auf die definitiven Resultate im Hinblick auf die dauernde Heilung. Noch liegt meines Wissens keine herniologische Untersuchung vor, welche die

1) Die moderne Radicaloperation der Unterleibsbrüche. Verlag von L. Voss. Hamburg u. Leipzig 1893.

University of California LIBRARY

Dauerresultate eines bestimmten Verfahrens der Radicaloperation nach so langer Beobachtungsfrist und unter so eingehender Nachcontrole festgestellt hätte, wie meine, und gerade darin sehe ich, wie oben hervorgehoben, den wesentlichsten Werth meiner Arbeit. Ueber den Dauererfolg einer Operation, welche sich die bleibende Heilung eines zu Recidiven geneigten Uebels zum Ziele setzt, kann eben, wie auch Anderegg betont, erst nach längerer Zeit die Erfahrung entscheiden.

Vergleichen wir nun den Procentsatz unserer dauernd Geheilten mit demjenigen anderer Autoren, so finden wir nach den anderen Verfahren der Radicaloperation, soweit sich über dieselben schon heute ein Urtheil abgeben lässt[1]), zum grössten Theil viel ungünstigere Ergebnisse, eine weit beträchtlichere Zahl von Recidiven, eine weit geringere dauernder Heilungen.

Es berechneten Czerny (1874) 60—70 Proc. dauernder Heilungen, 30—40 Proc. Recidive, Anderegg (Socin) auf 105 Fälle 61 Proc. Heilungen, 39 Proc. Recidive, Leisrink (1883) 20,1 Proc. Recidive, Svensson und Erdmann (1887) auf 71 Fälle 66,2 Proc. Heilungen, 33,8 Proc. Recidive, Haidenthaller (Billroth) 1890 auf 34 Fälle 67,7 Proc. Heilungen und 32,3 Proc. Recidive. Ferner geben Braun 35,2 Proc. Recidive, Wolter (Schede) in den Jahren 1880—1887 25,9 Proc. Recidive, Adler 23,3 Proc. und Nussbaum 20—25 Proc. Recidive an. R. Wolf (Czerny) verzeichnete im Jahre 1891 17,3 Proc. Recidive, Schede im Jahre 1893 bei Anwendung der versenkten Drahtnaht 10 Proc. Recidive. Auffallend günstig und bisher unerreicht sind die Resultate Mac Ewen's (1879—1890), der auf 98 Fälle nur 0,6 Proc. Recidive erlebte, und diejenigen Lauenstein's (1890), der in 14 nach Mac Ewen operirten Fällen, welche allerdings längstens 1½ Jahre beobachtet waren, kein einziges Recidiv eintreten sah. Bassini (1890) beobachtete auf 239 Fälle nicht ganz 3 Proc. Recidive, Escher (1891), der nach Bassini's Methode operirte, auf 30 Fälle 10 Proc. Recidive, Wölfler (1892) auf 19 Fälle 5,3 Proc. Recidive, doch wurden 5 Patienten Wölfler's schon 4—10 Monate p. oper. nachuntersucht; die Beobachtungszeit ist also, wie der Autor selbst zugiebt, noch zu kurz, um die Heilungen als gesichert ansehen zu können. Endlich sahen Mayor (Kocher) in der Zeit von 1875

1) Die Frage nach den Chancen der modernen Methoden der Radicaloperation von Mac Ewen, Bassini, Wölfler und Frank ist heute noch nicht spruchreif. Ein endgültiges Urtheil über dieselben wird erst abgegeben werden können, wenn wir über eine grössere Zahl von unmittelbaren und Endresultaten verfügen.

bis 1886 auf 42 Fälle ohne Naht der Bruchpforte 16,6 Proc. Recidive und Leuw (Kocher) in der Zeit von 1886—1891 auf 81 Fälle mit Naht der Bruchpforte 8,6 Proc. Recidive.

Wir selbst haben auf 67 Fälle ebenfalls nur 6 = 9 Proc. Recidive beobachtet. Wir dürfen also von der Gesammtzahl unserer für die Controle der Endresultate verwerthbaren Fälle, d. h. von 67 Patienten, die stattliche Zahl von 61 oder 91 Proc. als mit voller Sicherheit geheilt hinstellen. Das sind, wie aus Obigem ersichtlich, Resultate, welche sich den besten, die überhaupt erreicht worden sind, anschliessen. Und dies um so mehr, als unsere 6 Recidive sämmtlich auf die Gruppe der Inguinalhernien männlicher Individuen entfallen, welche nach dem übereinstimmenden Urtheil aller Autoren besonders zur Recidivbildung neigen.

Aus Vorstehendem erhellt, dass Küster's Methode der Radicaloperation den beiden für eine solche Operation oben aufgestellten Postulaten, dass die Methode ungefährlich sei und dass sie möglichst sicher vor Recidiven schütze, in wünschenswerther Weise gerecht wird.

Nehmen wir aber auch an, dass andere moderne Verfahren der Radicaloperation gleich ungefährlich seien und gleich gute Endresultate lieferten, wie unsere, so wird unter dieser Voraussetzung gleichwohl unserer Methode der Vorzug gebühren, weil sie technisch am einfachsten durchführbar ist und die besagten unmittelbaren und Enderfolge in einfachster Weise erreicht.

Dem berechtigten Verlangen, dass eine Operationsmethode technisch möglichst einfach sei, wird heute zu wenig Rechnung getragen. Wie unsere Altvorderen etwas Erstaunliches darin geleistet haben, die schwerfälligsten Apparate und Verbandmethoden, die complicirtesten Instrumente zu erfinden, so erlebt man es jetzt nur zu häufig, dass Operationsmethoden angegeben werden, deren Ausführung ohne die Gewähr entsprechender Vortheile zu den complicirtesten Aufgaben der Technik gehört. Der Satz: „Je einfacher die Wundverhältnisse, desto günstiger der Verlauf", gilt aber auch für die Radicaloperation der Hernien, und solche Methoden, welche im Vergleich mit anderen, dem gleichen Zwecke dienenden, den Nachtheil grösserer Complicirtheit an sich tragen, müssen gegenüber ersteren zurückstehen.

Dass dem Verlangen nach technischer Einfachheit Seitens unserer Methode in ausgiebigerem Maasse entsprochen wird, als Seitens der meisten anderen, und namentlich Seitens der in neuester Zeit viel gerühmten Operationsverfahren von Mac Ewen und Bassini, brauche ich nicht erst zu begründen. Dazu kommt die Einfachheit

der Nachbehandlung, das Unterbleiben jedes Verbandwechsels und die Annehmlichkeit, sich jederzeit aufs Leichteste vom Aussehen des Operationsfeldes überzeugen zu können.

Alles in Allem empfiehlt sich die Küster'sche Methode der Radicaloperation durch die geschilderten unmittelbaren und Endresultate von selbst. Die Herren Fachgenossen werden sich zweifellos sehr bald mit ihr befreunden, da sie an Sicherheit und Nachhaltigkeit des Erfolges mit den besten Methoden rivalisiren kann und in der Einfachheit der technischen Ausführung jedwede andere übertrifft.

XIX.

Ueber sogenannte „traumatische Epithelcysten".

(Perlgeschwülste. Cholesteatome, Kystes épidermiques u. s. w.)

Von

Dr. John Blumberg,

poliklinischer Assistent der chirurg. Universitätsklinik des Prof. Dr. W. Koch in Dorpat.

Genetisch ganz verschiedene Tumoren werden heutzutage noch vielfach mit einander verwechselt, oder wenigstens mit Namen belegt, die ihrer Entstehung, ihrer Herkunft nicht völlig entsprechen. — Die serösen Cysten des Mundbodens können nach Angabe der Lehrbücher verschiedenen Ursprung haben, oft aber werden sie schlechtweg als Ranula bezeichnet, welches Wort pathologisch-anatomisch und ätiologisch durchaus noch nicht genügend präcisirt ist. Auf anormale Entwicklung der Schlundspalten lassen sich die Kiemengangscysten zurückführen, und dennoch heissen sie bei einigen Autoren „tiefe Atherome des Halses", obwohl dieselben ihrer Abstammung nach mit den Balggeschwülsten nichts gemein haben. Klargestellt ist der Unterschied zwischen Dermoid und Atherom, selbst noch in neuester Zeit sind aber, wie ich später zeigen werde, diese beiden Geschwulsttypen mit einander verwechselt worden, oder werden gar mit einer weiteren Tumorenart, den sogenannten „Kystes épidermiques des doigts", (Reverdin[1]*), „traumatischen Epithelcysten der Finger" (Garrè[2]) u. s. w. identificirt. —

Von diesen letzterwähnten Gebilden, den „Kystes épidermiques", will ich in Folgendem sprechen.

In einer kürzlich erschienenen Arbeit „Ueber die traumatischen Epithelcysten der Finger" von Garrè[2]) heisst es, dass die medicinische Literatur, namentlich die deutsche, über derartige Cystengeschwülste sehr wenig enthalte, mehr Interesse hätten die englischen und französichen Autoren diesem Gegenstande zugewandt. Ein ab-

*) Die kleinen Zahlen beziehen sich auf das am Schlusse der Arbeit befindliche Literaturverzeichniss.

geschlossenes Krankheitsbild der in Rede stehenden Affection habe erst Reverdin[1]) 1887 skizzirt und die wenigen Fälle aus der Literatur gesammelt. Hierzu fügt Garrè[2]) zwei neue Fälle mit genauer Krankengeschichte und detallirtem mikroskopischen Befunde. Die bisher so „spärlich vorhandene Casuistik" kann ich nun durch drei eigene Beobachtungen vermehren. Um jedoch, wie ich gleich zeigen werde, Altbekanntes nicht zu wiederholen, will ich nur kurz darüber berichten. Den ersten derartigen Tumor exstirpirte ich am dig. III Ph. I dextr., den zweiten am dig. III Ph. I sin. und den dritten entsprechend dem Raume zwischen Metacarpusköpfchen IV und V manus sin. Bei den zwei ersten Fällen konnte ich keine Auskunft über die Aetiologie der Geschwülstchen erhalten; der letztgenannte verdient jedoch besonders hervorgehoben zu werden, weil die Entstehung genau vom Patienten, einem Collegen, beobachtet wurde. Er umschnitt an angegebener Stelle eine recht derbe Schwiele, um dieselbe zu entfernen. Beim Herausreissen folgte ein kleiner Zapfen der Cutis mit, die kraterförmige Wunde blutete recht stark, schloss sich aber bald, und am nämlichen Orte trat unter der Narbe eine Verhärtung auf. Letztere nahm recht langsam an Umfang zu, und im Verlauf von 12 Jahren hatte sie die Grösse einer Kirsche erreicht.

Alle drei Tumoren waren solide und besassen eine bindegewebige Kapsel, in der sich concentrisch angeordnete Lagen von Epithelien vorfanden. —

Solche sogenannte „Epithelcysten" hat man nun schon zu Anfang dieses Jahrhunderts beschrieben, wenn auch an einer anderen Körperregion exstirpirt (siehe später), als z. B. Reverdin und Garrè dieser Geschwulstform supponiren. Bezeichnet wurden diese Gebilde jedoch alle mit einem falschen Namen. Zu den Atheromen oder gar zu den Dermoidcysten wurden sie damals, wie vielfach noch jetzt geschieht, gerechnet. Dass diese Neubildungen früherer Beobachtungen mit denen letzterer Jahre durchaus übereinstimmen, geht schon, ganz abgesehen von dem gleichen ätiologischen Momente, dem Trauma, aus dem makroskopischen und mikroskopischen Befunde hervor. Die Tumoren sind entweder solide oder mehr cystischer Natur, zeigen perlmutterähnlichen Glanz, haben eine bindegewebige Hülle und bestehen aus zwiebelschalförmig ineinandergeschichteten Epithelzellen, wozu dann noch mitunter Cholestearintafeln, Kalk und einzelne Fetttröpfchen kommen; nie sind Drüsen gefunden worden.

Was die Autoren in der neuesten Literatur über diese „Epithelcysten" Falsches gebracht haben, will ich an der Hand von ein paar Fällen zeigen.

Weil[3]) behauptet, ein Dermoid an der Hohlhand entsprechend einer Schwiele zwischen 4. und 5. Metacarpusköpfchen exstirpirt zu haben. Der Inhalt ergab verhornte Epithelzellen, Kalk, Fettkrystalle und Cholestearin; Haare und Drüsen waren nicht vorhanden. Er sagt sich, da Atherome an Stellen, wo Talgdrüsen fehlen, nicht vorkommen können, kann es also nur ein Dermoid gewesen sein.

Ferner meint Wernher[4]) in seiner Arbeit „Das Atherom, ein eingebalgtes Epitheliom“, „dass wirkliche Balggeschwülste an völlig haarlosen Stellen zweifellos nachgewiesen worden sind“, und führt ein diesbezügliches Beispiel an. Er exstirpirte ein „Atherom“ aus der Hohlhand eines Arbeiters.

Gestützt auf die Thatsache, dass Atherome an der Vola manus nicht vorkommen, erklärt Weil den Wernher'schen Fall für ein Dermoid.

Weder hat nun Wernher, noch Weil Recht. Dass Balggeschwülste an der Hohlhand nicht auftreten, bedarf keiner Beweisführung mehr. Ein Dermoid in der Vola manus hat aber noch Niemand, soweit ich die Literatur habe durchstöbern können, gefunden. Der von Weil als Dermoidcyste angesprochene Tumor enthält, wie er selbst sagt, weder Haare noch Drüsen, — mithin fehlten die wesentlichsten Bestandtheile, welche erst ein Dermoid ausmachen. Das Vorkommen von Dermoidcysten an den Extremitäten scheint mir überhaupt unmöglich, wofür ich auch in einer anderen Arbeit hoffe demnächst eine Erklärung geben zu können.

Was sind nun diese beiden als Atherom resp. Dermoid angesprochenen Gebilde gewesen? — Auf Grund des oben wiedergegebenen pathologisch-anatomischen Befundes muss man annehmen, dass diese Tumoren den von Reverdin als „kystes épidermiques“ und von Garrè als „traumatische Epithelcysten“ bezeichneten Neubildungen ganz gleichwerthig sind.

Diese öfters falsch gedeuteten Geschwülste, die sogenannten „kystes épidermiques“, „traumatische Epithelcysten“, kommen nicht nur an der Volarseite der Finger und in der Hohlhand vor, sondern, wie vorhin schon angedeutet, auch an anderer Stelle. — Die Ophthalmologen haben ganz dieselben Tumoren innerhalb des Augapfels beobachtet, wenn auch nicht immer richtig von Dermoid und Atherom getrennt. Greeff[5]) giebt in seiner Arbeit „Zur Kenntniss der intraocularen Cysten“ eine genaue Zusammenstellung aller bisher beschriebenen Fälle an; selbstredend gehören nicht alle „Cysten“ in unsere Gruppe hinein, jedenfalls aber ein grosser Theil derselben.

Der Bildung solcher Tumoren gingen fast immer nachweisbare

Verletzungen voraus, wodurch Cilien und Epidermisschüppchen, ins Auge gebracht, zur Wucherung kleiner Tumoren Anlass gaben, — daher der Name Epithelial- oder Implantationsgeschwülstchen nach Buhl und Rothmund[6]). Sie sind gefunden worden in der Hornhautsubstanz (Alt[7]), Samelsohn[8]), Collins[9])), in der vorderen Kammer der Iris aufsitzend und in der Iris selbst (Rothmund), ja sogar im Glaskörper, wie der Fall Knapp[10]) es zeigt. — Alle diese Tumoren sind von einer zarten structurlosen Membran umgeben, an deren Innenfläche Epithelschichten liegen. Oft füllen diese Zellen den ganzen Raum in Form von ineinandergeschichteten Lagen aus, oder sie machen auch einer mehr weniger reichlichen Flüssigkeitsansammlung Platz. Einige wenige Male hat man selbst Haare — Cilien — darin gefunden. Dieser Befund mag wohl Mikulicz[11]) veranlasst haben, vier der von Rothmund zusammengestellten Iriscysten für Dermoide zu halten. Treacher Collins[9]) nennt diese Geschwülste Epithelialcysten, auch heissen sie falsche Cysten im Gegensatz zu den wahren — den sogenannten Endothelialcysten, welche ihren Ursprung aus dem mesoblastischen Gewebe nehmen sollen. Diese letzteren, durch keine Verletzung oder wenigstens durch keine Perforation der Augapfelhülle entstandenen Tumoren führen auch den Namen spontane oder idiopathische Cysten.

Wenn die Mehrzahl dieser letzteren Gebilde auch nach der Theorie Schmidt-Rimpler's oder nach der Hypothese von Wecker, Sattler und Eversbusch entstehen können (siehe Greeff's Arbeit), so ist das Zustandekommen solcher „spontaner Cysten" da, wo sich keine Verletzung, keine Wunde an der Cornea oder Conjunctiva nachweisen lässt, nach dem Typus der Implantationsgeschwülste meiner Ansicht nach nicht auszuschliessen. Experimentell sind durch Läsion sogenannte falsche und wahre Cysten hervorgerufen worden (Masse[17])). Warum sollten nicht da, wo keine Epithelzellen ins Auginnere geriethen, durch blosse Contusion z. B. von der inneren Fläche der Augenhülle Zellen sich ablösen können, um dann gleichfalls zu ähnlichen Wucherungen Veranlassung zu geben, vorausgesetzt, dass ein Trauma immer erforderlich wäre?

Ein grosser Theil dieser intraocularen Tumoren (die Bezeichnung „Cysten" ist, wie schon Greeff sagt, wenig zutreffend gewählt) ist also denen an der Volarseite der Hand ganz identisch; die Aetiologie, der makroskopische wie mikroskopische Befund der gleiche.

Wollte man nun an der Identität der Epithelialtumoren des Auges mit denen der Hand noch Zweifel hegen, so kann man durch

das Thierexperiment einen weiteren Beleg für die Richtigkeit dieser Behauptung erbringen.

Der Erste, der experimentell im Auge solche Tumoren erzielte, war Dooremaal[12]), ein Schüler Donders'. Gestützt auf die Buhl-Rothmund'sche Hypothese, brachte er Epidermis- und Schleimhautstückchen auf die Iris, welche zu Geschwülstchen heranwuchsen. Nach ihm haben Goldzieher[13]), Hock[14]), Zahn[15]), Berthold[16]), Masse[17]), Schweninger[18]), Hosch[19]) u. A. ähnliche Versuche angestellt. Letzterer Autor hebt noch besonders hervor, dass zwischen den soliden Geschwülsten „den Perlgeschwülsten", und den serösen Cysten wohl kein fundamentaler, sondern nur ein gradueller Unterschied zu machen wäre.

Weiter hat Kaufmann[20]) an Kämmen und Bärten von Hähnen und Hühnern analoge Versuche angestellt. Er grenzte durch einen Ovalärschnitt Hautstückchen ab und versenkte durch Vereinigung der Wundränder so Epithel in die Tiefe. Nach Ablauf einiger Zeit fand er dann einen geschlossenen Balg, dessen Inneres aus zwiebelschalförmig gelagerten Epithelschichten bestand. Kaufmann hielt diese Tumoren für künstlich hervorgerufene Atherome, Garrè aber stellte diesen Irrthum richtig dar, indem er sie für Epithelperlen erklärte. — Kaufmann und Garrè nehmen an, dass die in die Tiefe gebrachten Hautstückchen mit dem Mutterboden in Verbindung bleiben müssen, um neue Epithelmassen bilden zu können. Aus den Versuchen am Auge geht aber hervor, dass auch bei vollständiger Lostrennung von dem Mutterboden das Weiterwachsen der Hautstückchen nicht behindert wird. Stückchen der Lidhaut oder Lippenschleimhaut können ins Auge implantirt zu Tumoren heranwachsen.

Wir sehen also, dass derselbe Geschwulsttypus im Auge und an der Hand klinisch wie experimentell beobachtet worden ist. An Mensch und Thier hat man die Tumoren im Anschluss an Traumen entstehen sehen und mikroskopisch die gleichen morphologischen Elemente gefunden.

Monoyer[21]) sagt, indem er folgenden Vergleich nur auf die Epithelgeschwülste innerhalb des Auges bezieht: „une structure histologique semblable a déjà été observée dans certaines formes de tumeur du cerveau, auxquelles Cruveilhier donnait le nom de tumeurs perlées, terme que M. Virchow a traduit par celui de Perlgeschwulst, tandisque H. Müller employait l'expression de cholestéatome.

M. M. Cornil et Ranvier, dans leur Manuel d'histologie pathologique, désignent l'espèce de tumeur, qui nous occupe, sous le

nom d'épithéliome pavimenteux perlé, nous l'appellerons simplement épithélioma perlé ou margaritoide".

Der Ausspruch Monoyer's besagt, dass die Cholesteatome, die Perlgeschwülste des Gehirns den Epithelialtumoren im Auge gleich erscheinen. Das Nämliche möchte ich auch behaupten für die Gebilde an der Hand. Die sogenannten „kystes épidermiques des doigts", die „traumatischen Epithelcysten der Finger", das „Dermoid" und „Atherom" in der Hohlhand sind nichts Anderes als Cholesteatome, Perlgeschwülste.

Winiwarter[22]) referirt in seinem Werke „Die chirurgischen Krankheiten der Haut und des Zellgewebes" die Versuche von Schweninger und Masse, welche eben constatirten, dass abgetrennte Stückchen der Haut ins subcutane Bindegewebe oder in die Bauchhöhle verpflanzt zu Tumoren heranwachsen können, und nennt diese Gebilde „künstlich erzeugte Dermoidcysten". Mit Recht stellt er sie den im Anschluss an eine Verletzung sich bildenden Tumoren an der Hand, wie sie Reverdin und vor ihm schon Gross beschrieben haben, zur Seite. Er bezeichnet sie als „erworbene Dermoidcysten oder Epidermiscysten".

Ich glaube nun nicht, dass Winiwarter das Wort Dermoid gewählt, wenn er die Tumoren als Perlgeschwülste erkannt hätte. —

Es scheint mir hier angebracht, die bisherigen Fundorte der Perlgeschwulst und die verschiedenen Ansichten über die Entstehung, den Ursprung derselben mit einigen Worten zu erwähnen.

Nach Virchow[23]), Ziegler[24]) u. A. hat man die Cholesteatome oder Perlgeschwülste beobachtet im Gehörgange, in der Paukenhöhle, im Antrum mastoideum, innerhalb der Arachnoidea, Pia und Gehirnsubstanz, in der Mandel, Parotis, Thyreoidea, Mamma, im Hoden, in den Ovarien, Nieren und Knochen und manchmal als Begleiterscheinung von Tumoren, wie z. B. des Krebses, Atheromes u. s. w.

Politzer[25]) will auch in der Schleimhaut der Trommelhöhle pfefferkorngrosse Epithelialkugeln gesehen haben, von denen sich wohl manche Cholesteatome des Schläfenbeines entwickelt haben mögen.

Ein grosser Theil der früher gleichfalls zu dieser Gruppe von Neubildungen gezählten Gebilde haben viel Verwirrung und Unklarheit in diese Frage gebracht. So sind in cariösen Wirbeln, auf Geschwüren, in alten Harnfisteln u. s. w. Cholesteatome beschrieben worden, die von den wahren, eigentlichen Perlgeschwülsten streng geschieden werden müssen. (Damit sei nicht gesagt, dass in Harnfisteln, auf Geschwüren nicht auch wahre Cholesteatome vorkommen.) —

Solche Pseudo-Perlgeschwülste entstehen dort, wo Eiter stagnirt, Zellen zu Grunde gehen, sich eben regressive Metamorphosen abspielen; schliesslich wird dann daraus ein mit Cholestearin untermischter dicker Brei. Makroskopisch haben sie mit den wahren Cholesteatomen viel Aehnlichkeit, mikroskopisch fehlen ihnen aber „die eigenthümlich glatten, geschichteten Zellen" (Virchow, l. c.).

Ueber die Aetiologie dieser Tumoren herrschen noch getheilte Ansichten. Die Einen lassen sie nur von Epithelien, die Anderen von Epithelien und Endothelien abstammen (s. Ziegler, l. c.). Die pathologischen Anatomen zählen die Cholesteatome zu den Geschwülsten sui generis, zu einer selbständigen, specifischen Gattung, anders denken die Otologen. Wenn auch Perlgeschwülste in der Paukenhöhle ohne Mittelohreiterung, ohne Trommelfelldefect unzweifelhaft beobachtet worden sind, wie die Fälle von Lucae[26]), Schwartze[27]), Kuhn[28]), Wendt[29]), Habermann[30]) u. A. es beweisen, so ist dennoch vorwiegend die Meinung von Tröltsch[31]) herrschend, dass im Anschluss an Mittelohreiterung sich Retentionsproducte zu geschwulstartigen Massen ansammeln, eintrocknen, dadurch die Schleimhaut reizen und zur Proliferation von Epithelien anregen. Die Zellmassen liegen dann oft in concentrischen Lagen um diese Zerfallsproducte herum; sie bilden demnach blos Anhäufungen reichlicher abgestossener Epithelien.

Eine weitere Theorie ist die von Wendt[29]). Die äusseren Schädlichkeiten bewirken bei Trommelfelldefecten eine Umwandlung der Schleimhaut. Sie nimmt epidermisähnliche Beschaffenheit an, producirt viel Zellen, welche schliesslich zu solch einem Tumor werden.

Nach Habermann[30]) können die Perlgeschwülste bei Trommelfelldefect, auch vom Epithel des äusseren Gehörganges aus entstehend, sich in die Paukenhöhle, ins Antrum mastoideum u. s. w. vorschieben.

Cystische Tumoren sind im Ohr gleichfalls von Politzer[32]), Wendt[29]), Habermann u. A. beobachtet worden. Wenn auch nicht alle, so werden doch wohl viele derselben, ähnlich wie im Auge, in diese Kategorie zu rechnen sein.

Remak[33]) führt die Entstehung dieser Gebilde auf Abschnürung der ursprünglichen Haut während des fötalen Lebens zurück.

Eine genaue Zusammenstellung aller bisher angenommenen Hypothesen über den Ursprung, die Herkunft der Cholesteatome findet sich in der Dissertation von Laser[34]).

Kurz zusammengefasst ist die besprochene Geschwulstart, die Perlgeschwulst, das Cholesteatom, das Margaroid, die traumatische Epi-

thelcyste u. s. w., also schon oft gesehen und beschrieben, der Name aber sehr verschieden gewählt worden. Manche Autoren haben diese Tumorengattung nicht als selbständige anerkannt resp. erkannt, sie mit ihr nahestehenden Geschwulstformen mehrfach verwechselt. — Diese Gebilde Cysten zu nennen, ist nicht ganz correct. Die Lage, der Ort mit seiner reichlicheren oder geringeren Blutzufuhr und die Zeit, die Dauer des Bestandes der Neubildung haben entschieden einen grossen Einfluss auf die Zusammensetzung der Geschwulst. Genannte Factoren lassen die Perlgeschwulst neben vielleicht noch anderen Ursachen einmal solide, das andere Mal mehr cystisch erscheinen. Der Unterschied zwischen beiden Formen ist, wie schon Hosch (l. c.) behauptet, demnach nur ein gradueller, kein fundamenteller. — Ausser den für die Perlgeschwulst aufgezählten bisherigen charakteristischen Fundorten hat man sie noch im Auge und an der Volarseite der Hand beobachtet, — ebenso muss dieselbe an der Planta pedis vorkommen, und warum nicht auch an der übrigen Haut? Das Thierexperiment hat einen nach den Versuchen von Kaufmann u. A. darüber freilich bis dato im Stich gelassen. Als Begleiterscheinung von Atherom hat solche Epithelperlen aber schon Virchow beschrieben.

Neben den angeführten, für das Entstehen von Perlgeschwülsten bis jetzt bekannten, ätiologischen Momenten hat man beobachtet, dass ein Fremdkörper ebenso als reizendes Agens wirken kann, wofür der Fall Kummer, nach Garrè citirt, als Beleg dient; die bei weitem häufigste Ursache giebt die Verletzung, das Trauma ab.

Von den vielen verschiedenen Benennungen für ein und dasselbe Gebilde sollte man vor Allem das Wort Cholesteatom fallen lassen. Es deckt sich diese Bezeichnung nicht mit dem, was man darunter verstehen muss, und ist nebenbei noch für mit Cholestearintafeln vermischten eingedickten Eiter gebräuchlich. Am besten erscheint mir der Name Epithelperle, Perlgeschwulst, weil er nichts Anderes bedeutet, die Abstammung und die hauptsächlichsten und wesentlichsten Bestandtheile der Neubildung angiebt.

Die Therapie besteht in Entfernung der ganzen Geschwulst; bleiben Reste zurück, so kann die Perlgeschwulst nach den einstimmigen Angaben der Autoren recidiviren.

Dorpat, den 16. April 1894.

Literaturverzeichniss.

1. Reverdin, Des Kystes épidermiques des doigts. Rev. méd. de la Suisse rom. 3, 4. 1887. — 2. Garrè, Ueber traumatische Epithelcysten der Finger. Dermat. Zeitschr. Bd. I. S. 45, und gleichfalls Beiträge zur klin. Chir. Bd. XI. Heft 2. S. 524—533. 1894. — 3. Weil, Ein Beitrag zur Localisation d. Dermoidcysten. Wien. med. Blätter. Nr. II. 1890. — 4. Wernher, Das Atherom, ein eingebalgtes Epitheliom. Virchow's Archiv. Bd. VIII. S. 225. 1855. — 5. Greeff, Zur Kenntniss der intraocularen Cysten. Archiv für Augenheilk. Bd. XXV. S. 395—416. 1892. — 6. Rothmund, Ueber Cysten der Regenbogenhaut. Klin. Monatsblätter f. Augenheilk. Bd. X. S. 189—223. 1873. — 7. Alt, Arch. of Ophth. and Otol. Vol. VI. p. 317. 1878. — 8. Samelsohn, Klin. Monatsblätter f. Augenheilk. S. 310. 1872. — 9. Collins, On the Pathologie of intraocular. cysts. Royal London Ophth. Hosp. Rep. Vol. XIII. p. 41. 1890. — 10. Knapp, Transact. of the Amer. Ophth. Soc. p. 104. 1880. — 11. Mikulicz, Beiträge zur Genese der Dermoide des Kopfes. Wiener med. Wochenschr. Nr. 39—44. 1876. — 12. Dooremaal, Dissert. Utrecht 1873. Deutsch in Gräfe's Arch. Nr. III. S. 359. 1873. — 13. Goldzieher, Arch. für exper. Pathol. und Pharm. Nr. II. S. 387. 1874. — 14. Hock, Dissert. Berlin 1877. — 15. Zahn, Bericht des internat. Congr. in Genf. S. 658. 1877. — 16. Berthold, Berliner klin. Wochenschr. Nr. 18. 1878 (Referat). — 17. Masse: *a*) Nouvelles expériences sur les greffes iriennes destinées à établir l'étiologie des cystes de l'iris. Compt. rend. I. No. 3. p. 96. *b*) Gazette d'Ophth. Paris. p. 275. 1882 u. 1883. *c*) De la formation par greffe des cystes et des tumeurs perlées de l'iris. Bordeaux 1884. — 18. Schweninger, Beiträge zur experiment. Erzeugung von Hautgeschwülsten (Atheromen) durch subcutane Verlagerung mit dem Mutterboden in Verbindung gelassener Hautstücke. Charité-Annalen. Bd. XI. S. 642. 1886. — 19. Hosch, Experimentelle Studien über Iriscysten. Virchow's Archiv. Bd. XCIX. S. 449. 1885; ferner s. Correspondenzbl. f. Schweizer Aerzte 1885, Beilage IV. — 20. Kaufmann, Ueber Enkatarrhaphie von Epithel. Virchow's Arch. Bd. XCVII S. 236—253. 1884, und Bd. CXVII. S. 417. 1887, Ueber experimentelle Erzeugung von Atheromen. — 21. Monoyer, Epithélioma perlé ou margaritoïde de l'iris. Ann. d'oculistique 53 année 10e série. T. 7. 1e et 2e livr. 249—259. Tome LXVII. — 22. Winiwarter, Die chirurg. Krankheiten der Haut und des Zellgewebes. Deutsche Chirurgie. S. 644. — 23. Virchow, Ueber Perlgeschwülste. Virchow's Arch. Bd. VIII. H. 4. S. 371—418. 1855. — 24. Ziegler, Lehrbuch der allgem. pathol. Anat. u. Pathol. S. 237 u. 238. 2. Aufl. 1892. — 25. Politzer, Lehrbuch d. Ohrenheilkunde. S. 516. — 26. Lucae, Archiv für Ohrenheilkunde. Bd. II. S. 305. — 27. Schwartze, Krankheiten des Ohres. S. 221. — 28. Kuhn, Zur Cholesteatomfrage. Archiv f. Ohrenheilkunde. Bd. XXVI. S. 64—76. 1887. — 29. Wendt, Archiv f. Heilkunde von Wagner. Bd. XIV. — 30. Habermann, Zur Entstehung der Cholesteatome des Mittelohres. Archiv f. Ohrenheilkunde. Bd. XXVII. S. 42 bis 50. — 31. Tröltsch, Lehrbuch der Ohrenheilkunde. 5. Aufl. S. 425. — 32. Politzer: *a*) Lehrbuch der Ohrenheilkunde. S. 289. *b*) Zur pathol. Histiologie der Ohrauskleidung. Archiv f. Ohrenheilkunde. Bd. XI. S. 11—15. 1876, und *c*) Wiener allgem. med. Zeit. 1873. Nr. 9. — 33. Remak, Deutsche Klinik. 1854. Nr. 16. — 34. Laser, Ein Fall von Cholesteatom des Felsenbeines. Dissert. Königsberg 1890.

Ueber intraoculäre Cysten vergleiche noch die Literatur in Gräfe-Sämisch's Handbuch und in Greeff's Arbeit. Archiv f. Augenheilkunde. Bd. XXV. 1892.

Ueber Cholesteatome vergleiche die Literatur in Eulenburg's Realencyklopädie. 2. Aufl. 1888. S. 419, die Handbücher über Pathol. Anatomie und die Deutsche Chirurgie. Lief. 23. 1892, die chirurg. Krankheiten der Haut und des Zellgewebes von A. v. Winiwarter unter „Adenome und Dermoide" XXXIII.

Prof. Dr. Liebe

University of California

ALBERT LÜCKE.

Gestorben am 20. Februar 1894.

Im Herbst 1893 besuchte ich auf der Rückreise von der Schweiz meinen verehrten Lehrer und Freund Lücke in Lichtenthal bei Baden, um in diesem lieblichen Orte einige Tage mit ihm zu verleben. Ich traf ihn von seinen Kindern umgeben im Garten des Hotels Ludwigsbad, das er schon oft zu seinem Ferienaufenthalte gewählt hatte. Jahre waren vergangen, seitdem ich ihn zuletzt gesehen, doch liess mich die Freude, ihn wieder begrüssen zu können, die äusseren Veränderungen übersehen, die die letzten Jahre gebracht hatten. Freilich war er gealtert, und sein Leiden hatte sich merklich in seinen Zügen und seiner Gestalt ausgeprägt.

Doch wenn wir zusammen im Herbstsonnenscheine unter den mächtigen Bäumen der Lichtenthaler Allee lustwandelten, war Lücke wie neubelebt und schien mir wieder ganz der alte. Wir tauschten liebe Erinnerungen aus der Strassburger Zeit aus; mit regem Eifer discutirte er die uns Chirurgen gerade interessirenden Tagesfragen. Wenngleich unverkennbar seine Herzthätigkeit zu ernsten Besorgnissen Veranlassung gab, so habe ich doch nicht geahnt, dass der Tod ihn so bald ereilen würde und ich ihm beim Abschiede aus Baden zum letzten Male die Hand gedrückt hatte. Auch während des Winters, wo ein reger Briefwechsel zwischen uns stattfand, schrieb er zufrieden über seinen Gesundheitszustand und schien in der That den An-

strengungen des Berufs wieder ganz gewachsen zu sein. Um so überraschender und erschütternder traf seine Freunde die Kunde seines Todes. Inmitten seiner Thätigkeit, ohne Todesahnung brach er zusammen, er starb den schönsten Tod, den Viele erhoffen, aber der nur Wenigen zu Theil wird.

Trauernd stehen wir an seiner Gruft, nicht nur den Arzt und Lehrer vermissend, sondern auch um den Verlust des Menschen klagend, den Alle, die ihm nahe standen, liebten.

Es war im Herbst 1873, als Lücke mich als Assistenten an seiner Klinik annahm. Die patriotische Begeisterung, die in uns Allen, die wir den Krieg 1870/71 mitgemacht hatten, nachzitterte, fand gerade in dem wiedergewonnenen Strassburg so recht ihren Boden. Galt es doch auch hier dem Deutschthum zu neuem Siege zu verhelfen, und ein wichtiger Factor dafür war die neugegründete Universität. Thatkräftig von Anfang an zeigten sich darin besonders auch die Mitglieder der medicinischen Facultät und ihnen Allen voran Lücke. Männer wie v. Recklinghausen, Gusserow, Leyden, Hoppe-Seyler, Goltz, Schmiedeberg, Waldeyer, Jolly und Laqueur waren so recht geeignet, in gemeinsamer friedlicher, wissenschaftlicher Arbeit die Achtung und Verehrung der Bevölkerung zu gewinnen. In ganz hervorragender Weise war dies aber bei Lücke der Fall. Gerade weil er das Fach der Chirurgie vertrat, concentrirte sich ein Hauptinteresse auf ihn. Denn in dem glorreichen Kriege hatten die Chirurgen herrliche Erfolge aufzuweisen gehabt, und selbst bei Laien war die Bewunderung unserer Wissenschaft und Kunst eine allgemeine. Es kam noch dazu der unerwartete Aufschwung durch die Einführung der Lister'schen Wundbehandlung, deren Bedeutung zu erkennen einer der Ersten Lücke war. Es konnte daher nicht Wunder nehmen, dass die Studenten besonders gern die chirurgische Klinik besuchten. Und Lücke war so recht ein Lehrer für die Studenten. Nicht allein, dass die lebendige Art des Vortrages, oft gewürzt mit dem köstlichsten und feinsten Humor, sowie sein scharfer Geist jeden Gegenstand des Lernens interessant zu schaffen verstand, so war es besonders auch die breite wissenschaftliche Grundlage, auf der Lücke seine Vorträge aufbaute, die auch den Trägsten unter seinen Zuhörern

hinreissen musste. Denn Lücke war ein durch und durch wissenschaftlich gebildeter Arzt und dadurch ein vorzüglicher Diagnostiker. Der Anregung, die von ihm ausging, folgte jeder willig. Seine Schüler, Deutsche und Elsässer, einigten sich in der Verehrung und Liebe zu ihm, und bald war er der populärste aller akademischen Lehrer. Brausende Hochs empfingen ihn, wenn er an den Stiftungstagen der Universität auf dem allgemeinen Commers erschien. Aber seine Popularität war nicht allein bei den Studenten, sondern ebenso bei der Bevölkerung vorhanden. Gerade durch die mit seinem Lehramte Hand in Hand gehende praktische Thätigkeit drang der Ruf seines Wissens und seiner Kunst in die breitesten Schichten der Bevölkerung. Die zahlreichen Beziehungen, die dadurch entstanden, dass seine Klinik im städtischen Bürgerspital sich befand, wusste Lücke in der glücklichsten Weise zu benutzen, ohne dabei von seinen Rechten, in den zahlreichen, besonders im Anfange sich häufenden Competenzconflicten, das Geringste abzugeben. Die Räumlichkeiten der Klinik, zum Theil kleine Zimmer, lagen in den einzelnen Gebäuden des Spitals zerstreut, ein kleiner aus einem alten Zimmer nothdürftig hergerichteter Operationsraum war für Frauen und Kinder, ein etwas grösserer zur gemeinsamen Benutzung mit dem Elsässer Collegen, der die chirurgische Nebenabtheilung leitete, bestimmt. Eine Männerabtheilung befand sich auf der sogenannten „Oelbühne", einem alten Bodenraume, zu dem eine steile, leiterähnliche Treppe hinaufführte. Dass diese Zustände auf die Dauer unhaltbar waren, war leicht einzusehen, und dies trug nicht wenig dazu bei, dass von allen grossartigen Neubauten die chirurgische Klinik am frühesten fertiggestellt wurde. 1878 konnte Lücke den Neubau, der nach seinen Wünschen und Plänen fertiggestellt war, beziehen und einweihen.

Trotz all dieser Missstände waren seine Abtheilungen gern speciell von Elsässern aufgesucht, und von allen Theilen des Reichslandes strömten zahlreiche Patienten zu ihm.

In den eifrigen gegenseitigen Meinungsaustausch mit den übrigen Mitgliedern des akademischen Lehrkörpers, ein geistiges Zusammenleben, das speciell durch Lücke's Einwirkung frei blieb von kleinlichen, aus Neid und Missgunst entstehenden Disharmonien, wurden

auch wir Jüngeren eingeweiht. Nie werden wir der Zeit vergessen, wo in der gastlichsten Weise die Laboratorien und Institute ihre Thore uns öffneten und es uns möglich wurde, unter trefflichster Leitung unser Wissen nach jeder Richtung hin zu vervollständigen. Denn Lücke wollte keine Handlanger, sondern wissenschaftliche und selbstständig denkende Menschen aus uns machen.

Seinen Assistenten war er nicht allein Lehrer und Berather, sondern auch ein väterlicher Freund. Nachsichtig gegen unsere Schwächen und Fehler, die er uns in humoristischer Weise vorzuhalten verstand, liess er uns auf unseren Abtheilungen so viel Selbständigkeit, dass wir von Anfang an die volle Verantwortlichkeit für unsere Kranken empfanden. Sein diagnostischer Scharfblick erkannte sofort, wo ein Mangel in der Diagnose oder Behandlung der Krankheit sich zeigte, und wer lernen wollte, konnte keinen anregenderen und besseren Lehrer als Lücke haben. Die Indicationen zu operativem Vorgehen stellte er immer bestimmt und scharf, er operirte sicher und gewandt, wenn er auch nicht die unvergleichliche klassische Ruhe seines Lehrers Langenbeck immer erreichte.

Sein liebenswürdiges Entgegenkommen öffnete uns auch sein Haus, und wir durften Zeuge sein, wie harmonisch der Charakter und das Gemüth Lücke's sein Familienleben gestaltete. Wer ihn nur oberflächlich kannte, mochte sich vielleicht durch eine gewisse Derbheit und Rücksichtslosigkeit seines Wesens betroffen fühlen, da Lücke, ein Feind alles Gezierten und Gekünstelten, eine ausgesprochene Wahrhaftigkeit und ein starkes Gerechtigkeitsgefühl besass, das sich manchmal kräftig Luft machte. Wer aber Gelegenheit hatte, ihn zu Hause im Kreise der Seinen zu sehen, der musste ohne Weiteres zugeben, dass unter der manchmal rauhen Hülle ein warmes Herz schlug und ein tiefes Gemüth sich befand. Sein reges Interesse für die schönen Künste, für alle Tagesfragen des Lebens, seine geselligen und poetischen Anlagen, sein sprudelnder Humor, sein trockner Witz kamen hier so recht zur Geltung. Hatte er doch schon von jeher eine ausgesprochene Neigung zur Poesie und Musik gehabt und sogar einst daran gedacht, sich ganz dem Studium der Künste zu widmen. Seine Frau Fanny, eine Bernerin, aus der bekannten Familie Methfessel, mit der er sich

wenige Jahre vor seiner Uebersiedelung nach Strassburg vermählt hatte, trug durch ihre Schönheit und Liebenswürdigkeit nicht wenig dazu bei, die Häuslichkeit Lücke's zu der glücklichsten und das Haus für die Gäste zu einem recht behaglichen zu gestalten. Gleichfalls sehr musikalisch und kunstsinnig, war sie das Bild echter Weiblichkeit. Hier im Familienkreise wurden manchmal die sinnigen, tiefempfundenen Gedichte vorgelesen, die Lücke seiner Frau gewidmet hatte, die aber nicht in die Oeffentlichkeit gedrungen sind. Auch manche humoristische Gedichte aus alter und neuer Zeit (viele derselben sind ja weit und breit bekannt geworden) lernte man kennen. In lebhafter Erinnerung ist mir noch ein grösseres humoristisches Epos geblieben, das die Schicksale eines armen Mohren beschrieb, der tuberculös in das Inselspital zu Bern eingeliefert worden war und von dem nun Jeder ein Stück der Seltenheit halber besitzen wollte.

Leider sollte innerhalb der Familie bitterer Kummer und Schmerz Lücke nicht erspart bleiben. Zwei blühende Kinder wurden durch die Diphtheritis hinweggerafft (seinen ältesten Sohn haben wir tracheotomiren müssen), und die jugendliche Mutter starb bereits im Jahre 1888, viel zu früh für die heranwachsenden Kinder. Gerade der Tod der Gattin, die er über Alles liebte, hat den starken Mann, nachdem schon schwere Schicksalsschläge vorangegangen waren, tief gebeugt, und als bald darauf die Anzeichen eines schweren Herzleidens sich bemerkbar machten, mochte Lücke wohl geahnt haben, dass auch seine Tage bald gezählt sein würden.

Lücke starb kurze Zeit, nachdem sein Freund Billroth ihm im Tode vorangegangen war, Billroth, mit dem er zusammen so oft genannt wurde und mit dem er eine gemeinsame Ausbildung gehabt hatte. Denn wie Billroth stammte auch Lücke aus der Langenbeck'schen Schule.

Freilich hat die chirurgische Laufbahn Lücke's nicht in Berlin, sondern in Halle begonnen. Nachdem Lücke (geb. am 4 Juni 1829 in Magdeburg) in Heidelberg, Halle und Göttingen studirt, dann nach erlangter Approbation grössere Reisen durch Italien, Frankreich und Algier unternommen hatte, kam er als Assistent nach Halle an die

chirurgische Klinik, die damals unter Leitung von Blasius stand. Dort trat er im Herbst 1855 gleichzeitig mit Richard Volkmann ein, beide arbeiteten zusammen bis zum Herbst 1856. Dann freilich trennten sich ihre Wege. Lücke ging zu Langenbeck nach Berlin, wo er erst eine seiner Begabung entsprechende Thätigkeit fand. Hier machte er bald seinen Namen durch eine Reihe trefflicher Arbeiten, die tüchtige Kenntnisse, besonders auch auf pathologisch-anatomischem Gebiete bewiesen, bekannt. Bemerkenswerth ist aus der damaligen Zeit seine Arbeit über die sogenannte blaue Eiterung (Langenbeck's Archiv III. 1862). Als Ursache der Eiterung bezeichnete er „Vibrionen", welche in unzähligen Massen die gefärbten Verbandstücke bewohnen. Er beschrieb die „Vibrionen" zum ersten Male genauer, bildete sie ab und wies auf die Verwandtschaft mit der sogenannten blauen Milch hin, schilderte ihre Form, Grösse sowie Art der Bewegungen, züchtete sie und trat für ihre Specifität in die Schranken. In klinischer Hinsicht hat er gezeigt, dass der Process direct auf andere Wunden übertragbar ist, dass er aber an die eigentlichen Wunden nicht gebunden, sondern sogar auf ganz unversehrter Haut sich entwickeln kann. Es war dieses Alles für die damalige Zeit ein ganz hervorragender Befund und die Forschung und richtige Deutung nur einem so klaren Verstande wie dem Lückes möglich. Recht charakteristisch für die damals noch herrschende völlige Unkenntniss dieser kleinsten Wesen ist die Thatsache, die Lücke mir einst lachend erzählte, dass Ehrenberg, der bekannte Zoologe und Schöpfer einer wissenschaftlichen Kenntniss der Infusionsthierchen, von Lücke um Deutung dieser kleinsten Wesen befragt, die Fütterung mit Krapp vorschlug, um zu entscheiden, ob dieselben einen Magen hätten.

Uebrigens ist die blaue Eiterung stets ein eifrig durchforschtes Gebiet der Lückeschen Schule geblieben und verdanken wir den Arbeiten von Girard (1877) und Ledderhose (1888) die erschöpfendsten Ergänzungen der Lehre vom blauen Eiter.

Mit seinem Lehrer Langenbeck nahm Lücke an dem zweiten schleswig-holsteinischen Kriege Theil und war als Chef eines preussischen Feldlazareths in Schleswig in hervorragender Weise thätig

Ihm wurde auch die seltene Auszeichnung zu Theil, die Tapferkeitsmedaille von Alsen zu erhalten. Seine reichen Erfahrungen gab er nach dem Kriege unter dem Titel „Kriegschirurgische Aphorismen aus dem zweiten schleswig-holsteinischen Kriege aus dem Jahre 1864“ (Berlin 1865) heraus, ein Buch, dessen Lectüre heute noch ungemein anregend und empfehlenswerth ist.

Nachdem Lücke sich in Berlin als Docent habilitirt hatte, bekam er gleich Billroth seine erste Berufung auch nach der Schweiz und zwar als Prof. ord. an die Universität Bern. Hier entstand eines seiner interessantesten Werke, das unerreicht stand und dessen Umarbeitung leider vor seinem Tode nicht ganz vollendet wurde. Ich meine: „Die Lehre von den Geschwülsten in anatomischer und klinischer Beziehung“ (1869), Monographie aus Pitha-Billroth's Handbuch der allg. und spec. Chirurgie (II. 1). Schon in Berlin hatte sich Lücke bei dem gerade in Hinsicht auf Geschwülste so überaus reichen Material der Langenbeck'schen Klinik mit diesem Gegenstande eingehend befasst und eine Reihe einzelner Abhandlungen geschrieben (Beiträge zur Geschwulstlehre, Virchow's Archiv, Bd. 28, 33, 35. 1863—66), dann zusammen mit Klebs: „Beiträge zur Ovariotomie und Kenntniss der Abdominalgeschwülste (Ebenda Bd. 41. 1867). Gerade die klinische Diagnose der Geschwülste ist nirgends besser geschildert; das Werk bildet auch noch heute ein vollständiges Nachschlagebuch, und es spricht nichts so sehr für die Trefflichkeit des Buches, als der Umstand, dass, nachdem bereits 1874 eine Uebersetzung in das Spanische vorlag, 1880, also 12 Jahre nach Erscheinen des Buches, eine Uebersetzung ins Englische erfolgte. Die ebenso wissenschaftliche wie klare und glänzende Darstellung sichern dem Werke für alle Zeiten einen ehrenden Platz.

Die Jahre, die Lücke in Bern verlebte, gehörten unzweifelhaft zu den glücklichsten seines Lebens. Nicht nur streng wissenschaftliche Arbeit und Ausführung seines ärztlichen Berufes brachten ihm alle Ehren und die höchste Befriedigung, auch durch seine prächtigen Charaktereigenschaften und seine geselligen Talente wurde er bald der Liebling der Bevölkerung. Als er die junge Bernerin Fanny Methfessel als Gattin heimführte, war er oft der Mittelpunkt der

fröhlichsten Feste und genoss sein Glück in vollen Zügen, wozu die herrliche Stadt in der schönsten Lage nicht wenig beigetragen haben mag.

Aus der Berner Zeit stammen auch die bekannten Arbeiten über Plattfuss und Klumpfuss, sowie über den Kropf (Ueber die chirurgische Behandlung des Kropfes. Sammlung klin. Vorträge. 1870. No. 7); der letzteren Arbeit folgte einige Jahre später (1875) die Monographie: Krankheiten der Schilddrüse. Dort in Bern übte Lücke bereits die Ausschälung der Kröpfe, ein Verfahren, das ich in Strassburg oft von ihm habe ausführen sehen. Er lehrte die Kröpfe fast ohne Blutverlust operiren. Die Technik seiner Kropfoperationen war überhaupt eine hervorragende, und er galt weit und breit als einer der besten „Kropfdoctoren", ein Ruf, der ihn sogar bald nach der Annexion von Elsass-Lothringen von Strassburg aus zur Consultation nach Paris führte. Von Lücke empfohlen, bürgerten sich auch die Jodinjectionen bei Kröpfen in die ärztliche Praxis ein, ein Verfahren, das vielleicht jetzt wieder bei den schlechten Erfolgen totaler Kropfexstirpationen zu Ehren kommen dürfte.

Nach Ausbruch des deutsch-französischen Krieges begab sich Lücke, einer an ihn ergangenen Aufforderung Folge leistend, nach Darmstadt und übernahm dort die Leitung der Lazarethe. Hier hat er eine ungemein grosse und segensreiche Thätigkeit entwickelt. Von Mitte August bis Ende October wurden etwa 1000 Verwundete unter seiner Oberaufsicht behandelt, 100 Betten hatte er sich zur eigenen Beobachtung vorbehalten. Sein Bericht „Kriegschirurgische Fragen und Bemerkungen" (Bern 1871) giebt ein ebenso lehrreiches als anschauliches Bild seiner Thätigkeit.

1872 kehrte Lücke definitiv nach Deutschland zurück, indem er den ehrenvollen Ruf an die neugegründete Universität Strassburg annahm. An dem Aufblühen der Reichsuniversität nahm er, wie wir schon erwähnten, den regsten Antheil. Mit Hüter zusammen begründete er 1872 die „Deutsche Zeitschrift für Chirurgie", von der bis zu seinem Tode 38 stattliche Bände erschienen. In dieser Zeitschrift wurden fortan die sämmtlichen Arbeiten Lücke's und seiner Schüler, sowie zahlreiche Besprechungen von Werken und klinische

Berichte veröffentlicht. Hier erschienen seine bekannten Arbeiten über die Osteomyelitis (Bd. 4), über die Aetiologie der entzündlichen Gelenkstellungen (Bd. 21), die neue nach ihm benannte Methode der Resection des zweiten Astes des N. trigeminus (Bd. 6), Laparotomie und Darmnaht bei perforirendem Typhusgeschwür (Bd. 25), Angioma ossificans der Highmorshöhle (Bd. 30), die späteren Schicksale des stationär gewordenen Plattfusses (Bd. 34, Festschrift für Thiersch) und andere Aufsätze. Im Jahre 1879 übernahm er mit Billroth zusammen die Neubearbeitung des grossen Handbuches der Chirurgie, das fortan in Lieferungen erscheinend den Namen „Deutsche Chirurgie" führte. Dieses grossartig angelegte Werk sollte leider keiner der Herausgeber vollendet sehen, noch fehlen zahlreiche Lieferungen und unter diesen bedauerlicher Weise die Bearbeitung der Geschwülste, die Lücke in Gemeinschaft mit Zahn für das Handbuch übernommen hatte.

Lücke war ein eifriger Förderer und Freund der Deutschen Gesellschaft für Chirurgie, deren Congresse er in den 70er Jahren eifrig, später selten besuchte. Der von ihm auf dem chirurgischen Congresse 1877 gehaltene Vortrag: Ueber Percussion der Knochen fand wohl deswegen nicht die verdiente Anerkennung und Verbreitung, weil den meisten Aerzten das für so feine Schalldifferenzen nöthige Gehör abging. Mit Ausnahme der Zeit der Chirurgenversammlungen ist Lücke selten nach Berlin gekommen, einmal nur officiell noch als Rector der Universität Strassburg zur goldenen Hochzeit des Kaisers Wilhelm I.

So konnte Lücke auf ein reiches und erfolgreiches Leben zurückblicken. An dem stolzen Baue der deutschen Chirurgie hat er grossen Antheil gehabt. Bis zuletzt blieb er der treue Hüter der naturwissenschaftlichen Methode auch in der chirurgischen Forschung. Sein Herz blieb für seine Freunde und für alles Schöne und Gute bis zu seinem Tode warm.

Ob es mir gelungen ist, ein getreues Bild meines unvergesslichen Meisters und Freundes zu entwerfen, können Andere, die ihm gleichfalls nahe standen, besser als ich beurtheilen. Jedenfalls sind diese Zeilen aus dem Herzen einer seiner dankbarsten Schüler, der in Liebe und Verehrung stets zu ihm gestanden hat, hervorgegangen.

Requiescat in pace!

Sonnenburg.

XX.

Aus dem städtischen Krankenhause Moabit, chirurgische Abtheilung des Herrn Prof. Sonnenburg.

Beitrag zur Aetiologie der eitrigen Mastitis.[1])

Von

Dr. Sarfert,
Assistenzarzt.

Obwohl die Abscedirung der weiblichen Brustdrüse, im Puerperium, eine nicht seltene Erscheinung darstellt, ist doch die Untersuchung des Abscesseiters nicht zu häufig Gegenstand mikroskopischer und bacterieller Untersuchung geworden.

Ich glaube das Auffallende dieses Umstandes darin finden zu müssen, dass das Auftreten einer eitrigen Mastitis nicht in die erste Zeit, resp. die beiden ersten Wochen nach der Geburt fällt — also in eine Zeit, in der z. B. die meisten Entbindungsanstalten ihre Pfleglinge bereits entlassen haben.

Es pflegen sich derartige Patientinnen dann allgemeinen Krankenhäusern zuzuwenden, in denen sie zum grossen Theile auch nur ambulant behandelt werden. Untersuchungen, welche mit dem Eiter von Mammaabscessen angestellt wurden, haben regelmässig die auch sonst als Eitererreger bekannten Mikroorganismen, Streptokokken und Staphylokokken zu Tage gefördert; vgl. u. A. Bumm (Arch. für Gynäkol. 1884. XXIV. S. 262, XXVII. S. 460).

Um so auffallender muss der Befund erscheinen, den ich bei der Untersuchung des Abscesseiters einer an Mastitis beider Brüste erkrankten und vor Kurzem operirten Patientin erheben konnte.

Dieselbe liess sich im Städtischen Krankenhause Moabit aufnehmen wegen Brechdurchfalls ihres Kindes, nicht jedoch wegen Erkrankung ihrer Brüste. Bei der Untersuchung der Patientin findet sich eine diffuse rosarothe Verfärbung der Haut beider Brüste, besonders in den unteren Partien, den „unteren äusseren Oktanten“

1) Nach einem Vortrag, gehalten in der Sitzung der freien Vereinigung der Chirurgen Berlins am 13. November 1893.

(Kehrer), diese selbst prall gespannt, nicht deutlich fluctuirend, auf Druck äusserst schmerzhaft, Temperatur 39,1. — Schrunden und Excoriationen sind an den Brustdrüsen nicht auffindbar, waren, nach Angabe der Patientin, auch nicht vorhanden oder Gegenstand der Behandlung gewesen, Residuen jedenfalls nicht sichtbar; ebensowenig ergab die Untersuchung der Lungen, Rippen u. s. w. pathologische Befunde.

Sie erklärt, vor 20 Tagen geboren, ein ungestörtes Wochenbett durchgemacht und ihr Kind bis einige Tage vor der Aufnahme, allerdings unter mässigen Schmerzen in den Brüsten, gestillt zu haben. — Das Kind bot den bei derartigen an „Brechdurchfall" erkrankten Kindern regelmässig beobachteten decrepiden Habitus dar und starb im Laufe des folgenden Tages.

Die Temperatur zeigte in den folgenden Tagen mässige Morgenremissionen, abendlichen Anstieg bis 39,0 — es wird daher nach Deutlichwerden der Fluctuation in beiden Brüsten eine breite Eröffnung der Abscesse durch radiale Incisionen vorgenommen. Dabei werden grosse Wundhöhlen von beinahe Faustgrösse freigelegt, an deren Wänden, zum Theil sie auch durchziehend, vereinzelte nekrotische derbe Stränge, die Reste der verödeten Milchgänge, sich finden. Der in grosser Menge, je ca. 1 Tassenkopf voll, hervorstürzende Eiter ist von weissrahmiger Farbe und Consistenz, nicht riechend, ohne Beimengung von corpusculären Elementen.

Ich hatte in mehreren früher operirten Fällen von Mammaabscess regelmässig Streptokokken gefunden und zwar in so ausserordentlich langen vielgliedrigen Ketten, wie ich sie sonst bei durch Streptokokkeninvasion bedingten Erkrankungen (Phlegmonen u. s. w.) nie zu Gesicht bekommen, und beabsichtigte auch diesmal wieder derartig lange Ketten demonstriren zu können. Um so grösser war mein Erstaunen, statt der Streptokokken oder eventuell auch Staphylokokken ausschliesslich Diplokokken zu finden. Dieselben färbten sich leicht mit Fuchsin, Methylenblau, Eosin, Methylviolett und fanden sich in grosser Anzahl, stets im Zellleibe, innerhalb des Protoplasmas der vielkernigen oder mit stark gelappten Kernen versehenen Leukocyten. Es liess sich deutlich wahrnehmen, dass die Einzelexemplare planconvexe kaffeebohnenähnliche Körperchen darstellten, die, je 2 aneinandergelagert, ihre planen Flächen sich zukehrten, dazwischen auch einzelne dickere Elemente, die, aus einer Art seichter Furchung zu schliessen, anscheinend im Begriffe stehen, sich zu theilen. Ich verweise auf das mikrophotographische Bild (Vergrösserung 1:1000) Figur 1, das ich mir davon hergestellt, und in dem sich in der Mitte des Gesichtsfeldes besonders ein weisses Blutkörperchen, von

Kokken gestrotzt voll, präsentirt, in ganz derselben Weise, wie es sich auch in dem Fränkel-Pfeiffer'schen Atlas der Bacterienkunde (Fig. 132) vorfindet. Es ist angefertigt nach einem durch Ausstrich des Mastitiseiters auf ein Deckgläschen und Färbung mit Fuchsin gewonnenen Präparat. Spärlicher finden sich die Kokken in Fig. 2, jedoch wieder ebenso charakteristisch innerhalb des Zellleibes neben den Kernen eines Leukocyten gelagert.

Bei wiederholt nach der Gram'schen Methode der Bacterienfärbung vorgenommener Färbung entfärbten sie sich!

War es mir aus den beschriebenen charakteristischen Merkmalen wahrscheinlich geworden, dass es sich um Gonokokken handele, so versuchte ich doch auch durch die Cultur den Nachweis zu liefern, dass es thatsächlich Gonokokken seien.

Leider war ich zur Zeit, als ich den Eiter untersuchte, nicht im Besitze von menschlichem Blutserum, und da bis zu dessen Fertigstellung viel kostbare Zeit vergangen wäre, war ich also genöthigt, die gewöhnlichen Nährböden zu benutzen, um aus dem negativen Ausfall, also Sterilbleiben derselben, den Schluss ziehen zu können, Gonokokken vor mir zu haben. — Ich legte demgemäss folgende Culturen an: je zwei Stichculturen in Gelatineröhrchen, und Strichculturen auf schrägerstarrtem Glycerinagar, ferner Strichculturen auf in Petri'schen Schalen ausgegossenem erstarrten Agar, sowie durch Impfung mit der Platinöse, in dreifacher Verdünnung, beschickte Plattenculturen.

Da wegen der Gefahr des Wiederauftretens der Cholera im Laboratorium stets auch die von Dunbar und Koch angegebene Nährlösung zur „Anreicherung" der Choleraculturen vorräthig gehalten wird, glaubte ich auch diese benutzen zu müssen. (Dieselbe besteht aus einer sterilisirten Lösung von 1 Proc. Pepton und 1 Proc. Kochsalz und ist, wenn sie es nicht schon an sich ist, kräftig alkalisch gemacht, unter eventuellem Zusatz von Soda. Vgl. R. Koch, Ueber den augenblicklichen Stand der bacteriologischen Choleradiagnose. Zeitschrift für Hygiene. XIV. Band.) Ich hatte dabei die Hoffnung, dass die Kokken vielleicht doch darin wachsen könnten, da doch die Thränenflüssigkeit mit ihrer der eben erwähnten Nährlösung ähnlichen Zusammensetzung ein Wachsthum der Gonokokken nicht hindert, ihm vielleicht gar Vorschub leistet, wie man das nach der rapiden Vermehrung der Gonokokken gerade bei Augenblennorrhoe wohl vermuthen könnte.

Es zeigte sich nun Folgendes:

An den Gelatine- und Agarculturen konnte trotz häufiger Unter-

suchung eine Vermehrung oder ein Wachsthum von Kokken, resp. die Bildung der charakteristischen Colonien nicht bemerkt werden, am 3. und 4. Tage war auch das ursprünglich aufgetragene kokkenhaltige Material vertrocknet.

Anders war das Verhalten der Kokken in den Kochsalz-Pepton-Culturen, die im Brutschranke bei 37° C. Temperatur gehalten wurden. Dieselben erschienen 24 Stunden später als leicht getrübte Flüssigkeit mit weissflockigem, feinem Sande ähnlichen Bodensatz. Das mikroskopische Präparat (Färbung mit verdünnter Fuchsinlösung) ergab ausserordentlich zahlreiche Diplokokken, zu zweien und mehreren Paaren angeordnet, je von einem hellen Saum, stärker lichtbrechenden Hofe umgeben. Vgl. die mikrophotographische Abbildung (Vergrösserung 1:1000) Fig. 2. Die Hofbildung musste mir naturgemäss auffällig erscheinen, sie ist aber bekannt und besonders von Bumm (Der Mikroorganismus der gonorrhoischen Schleimhaut-Erkrankungen „Gonococcus-Neisser", Wiesbaden bei Bergmann, 1885) beobachtet und beschrieben. Das Vorhandensein und Sichtbarwerden dieses Saumes ist anscheinend ebenso inconstant, als das der Kapselbildung bei dem Pneumococcus (Fränkel). Nach Bumm findet sich unter gewissen Umständen der Gonococcus umgeben von einer durchscheinenden Zone, welche den Pilzkörper in verschiedener Breite umgiebt und sich bald mit grösserer, bald mit geringerer Schärfe von dem dunkleren Grunde der Umgebung abhebt. Am deutlichsten wird diese Bildung wahrgenommen, wenn die Kokken in Schleim oder auch Blutserum, welche die Anilinfarbstoffe diffus in sich aufnehmen und matt gefärbt erscheinen, eingebettet sind. Es kann nicht die Aufgabe dieser Mittheilung sein, zu untersuchen, unter welchen Umständen diese Hofbildung stattfindet resp. sichtbar wird, es muss aber auf diese Frage eingegangen werden.

Die Existenz einer Schleimhülle würde diese Erscheinung ohne Weiteres erklären; auffallend bleibt nur dabei, warum der Hof in einem Falle sichtbar ist, im anderen nicht, da ferner, wie Bumm bemerkt, die Kokken vielfach so dicht neben einander liegen, dass eine Schleimhülle in der Ausdehnung, wie sie der Breite der hellen Zone nach sein müsste, absolut nicht Platz hätte. Ihm erscheint es deshalb wahrscheinlicher, anzunehmen, dass dort, wo die Pilzkörner in der Einbettungsflüssigkeit einfach suspendirt sind, ohne von ihr durchdrungen zu sein (wie dies beispielsweise im Schleim der Fall ist), sich diese beim Eintrocknen allseitig etwas zurückzieht und so eine durchsichtige Lücke übrig bleibt, welche in ihrem Innern den Gonococcus enthält und einen von diesem ausgehenden Saum vor-

täuscht. Wahrscheinlicher dürfte es nach meiner Meinung sein, dass der Gonococcus im Stande ist, sich nach Art höher organisirter Lebewesen, z. B. des Lepidosiren, um dem Absterben durch Austrocknen oder dergleichen zu entgehen, mit einer Schleimhülle zu umgeben, die dann erst sichtbar wird.

Ich glaubte bereits eine Reincultur vor mir zu haben, aber bereits am nächsten Tage, in der 48 Stunden alten „Cultur" fanden sich nur ganz spärliche Exemplare der Kokken (wieder mit Hof umgeben), und am 3. und 4. Tage waren in zahlreich angefertigten Präparaten Kokken überhaupt nicht mehr auffindbar. Ich muss demgemäss annehmen, dass sich dieselben nur eine Zeit lang in der Nährflüssigkeit suspendirt gehalten hatten, um nach Verlauf von mehreren Tagen zu Grunde zu gehen.

In dem beim Verbandwechsel erhaltenen Eiter fanden sich noch am 4. Tage, wenn auch spärlich, innerhalb der Eiterkörperchen sowohl als ausserhalb derselben gelagert, dieselben „Semmel"kokken (ohne Hof).

Waren die beschriebenen Diplokokken nun thatsächlich Gonokokken? Ich muss es nach alledem annehmen und stütze mich dabei auf die Autorität Fränkel's (Grundriss der Bacterienkunde, 3. Auflage, Berlin, Hirschwald): „Freilich ist irgend eine einzelne Eigenschaft der Gonokokken, die Semmelform, oder die Lage innerhalb der Zellen oder die Entfärbung bei dem Gram'schen Verfahren oder Versagen auf unseren gewöhnlichen Nährmitteln für sich allein nicht im Stande, die Bacterien mit Bestimmtheit zu charakterisiren. Nehmen wir aber sämmtliche Merkmale zusammen, so haben wir eine völlig ausreichende Handhabe, um die Gonokokken von anderen Bacterien zu unterscheiden!"

Eine weitere Frage ist die: Auf welchem Wege gelangten die Gonokokken in die Brustdrüse, und woher stammten sie in diesem Falle? Patientin litt an einem sehr profusen Ausfluss aus den Genitalien. Die Untersuchung des aus dem Cervicalcanal stammenden und nach häufiger gründlicher Auswaschung der Scheide einem Schultze'schen Probetampon entnommenen Secretes ergab das Vorhandensein spärlicher, ebenfalls als Gonokokken zu deutender Diplokokken.

Patientin gab an, mehrmals in unmittelbarem Anschluss an die Reinigung resp. Waschung der Genitalien ihrem Kinde die Brust gereicht zu haben. Es ist demnach wohl die Annahme gerechtfertigt, dass sie in dem Bestreben, dem Kinde die Brust mit der Hand entgegen zu drücken, die Kokken direct in die Milchgänge hineinge-

rieben habe, oder dass sie nach Beschmutzung der Haut der Brustdrüse durch die Kiefer des Kindes beim Saugen eingepresst worden seien. Die Erklärung der Weiterentwicklung des Processes bis zur Abscedirung, nachdem die Kokken einmal in die Ductus lactiferi deponirt sind, stösst auf keine Schwierigkeiten. Man muss wohl annehmen, dass der Reiz, der durch das Eindringen der Gonokokken in die Drüsengänge gesetzt ist, nach Analogie der Infection mit anderen Bacterien, eine entzündliche Schwellung schafft, deren weitere Folge eine Verstopfung der Milchgänge und Stauung des Secrets, der Milch ist. Es ist weiterhin anzunehmen, dass durch die fermentative Einwirkung der Bacterien (Gonokokken) eine Zersetzung der Milch eintritt, die dann wiederum eine Schädigung der schützenden Decke des Epithels der Drüsengänge zur Folge hat. Ist einmal der epitheliale Ueberzug durchbrochen, so steht der Einwanderung der Mikroorganismen in die die Milchgänge umspinnenden Lymphbahnen und das interacinöse Gewebe nichts mehr im Wege — in analoger Weise, wie es bei der Blennorrhoea neonatorum bekannt ist und von Bumm l. c. beschrieben wird.

Noch eines anderen Umstandes wegen ist der vorliegende Fall beachtenswerth. Wie Eingangs erwähnt, liess sich die Patientin wegen „Brechdurchfalls" ihres Kindes aufnehmen, wobei gleichzeitig eine Erkrankung der Brüste constatirt wurde. Es ist nicht zu verwundern, dass eine derartige mit Bacterien verunreinigte, eventuell zersetzte Milch — ich erinnere daran, dass Patientin ihr Kind bis einige Tage vor ihrer Aufnahme gestillt hatte — den kindlichen Organismus hochgradig schädigen musste, ja wahrscheinlich die Ursache zum Tode war. Verwerflich ist es demgemäss, zu gestatten, dass die Mutter ihr Kind auch an einer „bösen Brust" stillt, eine Unsitte, der man sehr häufig begegnet, und die auf Kosten des Kindes die Mutter von einer falsch gedeuteten Erkrankung befreien will; denn die Milchretention ist nicht die Ursache, sondern die Folge der Entzündung, also eine Erkrankung der Brust. Somit fordert der Fall auf, jederzeit bei „dyspeptischen" Zuständen der (Brust-) Kinder sich nicht zu begnügen mit der Annahme, dass es sich um Gemüthsaffecte der Mutter, übermässige körperliche Anstrengung, Mangel an Nahrung, Eintritt der Menstruation oder dergleichen handeln könne, die Brüste der Mutter einer genauen Untersuchung zu unterziehen — ein Hinweis, den man in den Lehrbüchern über Kinderkrankheiten regelmässig vermisst.

XXI.

Besprechungen.

1.

Asepsis in der Gynäkologie und Geburtshülfe, von Prof. Dr. Sänger und Dr. Odenthal. Leipzig, C. G. Naumann. 8. 128 S.

In dem vorliegenden Werkchen stellen die Verfasser in kurzer und übersichtlicher Weise nach Darstellung der Entwicklung der Asepsis aus der Antisepsis die Principien eines ganz aseptischen Verfahrens in der Gynäkologie und Geburtshülfe zusammen. Wesentlich Neues bieten sie — wie es ja auch nicht in ihrer Absicht liegt — nicht dar. In erster Reihe und immer wieder und wieder betonen sie als durchaus und unter allen Umständen nothwendig die möglichst ausgiebige und gründliche mechanische Reinigung der Arme, Hände und Finger des Operateurs, bezw. Untersuchers, sowie des Operationsgebietes selbst, indem sie wiederholt vor der allzu grossen Vertrauensseligkeit vieler Aerzte, die die mechanische Säuberung nicht als das wichtigste Erforderniss ansehen, in die chemischen Desinficientia und somit in die Antisepsis warnen. Neu war uns in dieser Beziehung die in der Sänger'schen Klinik allgemein übliche und von den Verfassern so sehr empfohlene Desinfection der Hände ausser der Bürste, Seife und warmem Wasser mit grobem Putzsand! Von den chemischen antiseptischen Mitteln, mit welchen nach der mechanischen Säuberung die Hände bearbeitet werden sollen, geben die Verfasser aus mancherlei Gründen unbedingt dem ebenfalls in der Sänger'schen Klinik in Anwendung befindlichen Kal. permang. den Vorzug.

Das Büchelchen, welches als ein Theil der medicinischen Bibliothek für praktische Aerzte erschienen ist, kann jedem Sachverständigen, auch dem vielbeschäftigten Praktiker, welcher sich über die Fortschritte, die die Asepsis in der letzten Zeit im Gegensatz zur Antisepsis gemacht hat, unterrichten will, zu diesem Zweck nur empfohlen werden. In knapper Form geschrieben, erläutert es den Text noch durch verschiedene Tafeln und Abbildungen praktischer Neuerungen. Besonders hervorheben wollen wir hier nur diejenigen, welche dem Text unter der Rubrik „Operationsraum" beigegeben sind, wobei die Verfasser selbstverständlich auch eine solche von dem bei Sänger eingeführten Operationstisch nebst kurzer Erläuterung seiner praktischen Vortheile darstellen; dem Arzt, der seine Praxis hauptsächlich auf dem Lande hat und sich sehr oft mit den primitivsten Gegenständen bei Ausübung seiner ärztlichen Thätigkeit begnügen muss, dient das Werkchen insofern zu grossem Nutzen, als er in demselben so manche praktische werthvolle Anleitungen zur Durchführung

der Asepsis auch unter den ungünstigsten Verhältnissen findet. Wie viele Anweisungen giebt es ihm zur Verwerthung der für seine Thätigkeit scheinbar unzweckmässigsten, im gewöhnlichen Haushalt aber allgemein gebräuchlichen Geräthe! Als eines unter den verschiedenen Beispielen sei hier nur die praktische Verwendung eines gewöhnlichen grossen Steingut-topfes zu einem Sterilisirapparat angeführt, wie ihn ein früherer Volontärarzt bei Sänger, Dr. Petersen, improvisirt hatte.

Dr. Schnorr.

2.

Principien und Technik der heutigen Wundbehandlung, von Dr. med. Max Jaffé, Chirurg in Posen. Leipzig, C. G. Naumann. 8. 153 S.

Verfasser hat das Buch, wie er in seiner Einleitung bemerkt, für praktische Aerzte geschrieben, denen er darstellen will, wie man bei chirurgischen Eingriffen auch ohne den wohlgeordneten Mechanismus einer gut eingerichteten Anstalt vorgehen soll.

Er giebt zunächst einen kurzen historischen Ueberblick über die Entwicklung der Wundbehandlung bis auf Lister und erläutert dann eingehender, wie man durch die bacteriologische Forschung dahin gelangt sei, das Lister'sche Verfahren der Antiseptik zu verlassen und sich der Aseptik zuzuwenden. — In dem zweiten Abschnitte des Büchleins wird dann im Speciellen das Aseptischmachen resp. Sterilisiren der Verbandstoffe, der Instrumente, des Nahtmaterials, des Operationsfeldes und der Hände des Operateurs besprochen. — Der dritte Theil der Schrift ist der Behandlung einfacher und complicirter Wundverhältnisse gewidmet.

Hat Verfasser auch in dem vorliegenden Werkchen nichts Neues gebracht — erwähnen wollen wir jedoch, dass er am Schlusse einer Operation, zum mindesten nach einer solchen in erkranktem Gewebe, zur mechanischen Entfernung etwa durch den übergeflossenen Eiter verstreuter Keime ein Ueberrieseln mit sterilisirtem Wasser oder sterilisirter Kochsalzlösung empfiehlt —, so hat er es doch verstanden, in streng wissenschaftlicher und dadurch durchaus überzeugender Weise für das von den meisten Chirurgen heute geübte aseptische Verfahren einzutreten. Es wird ihm sicher gelingen, manchen Anhänger der früher üblichen Methode von dem Irrthum zu befreien, als habe er durch das blosse Eintauchen seiner Hände in eine desinficirende Lösung genug zur Tödtung von anhaftenden Keimen gethan, und ihm zu besseren Erfolgen zu verhelfen.

Besonders werthvoll sind auch die praktischen Winke zur Improvisirung brauchbarer Sterilisationsapparate, deren Princip Verfasser an einigen in Holzschnitt beigefügten Abbildungen besserer Apparate dieser Art erläutert.

Dr. Peschel.

Druck von J. B. Hirschfeld in Leipzig.

ST



2819